This is a digital copy of a book that was preserved for generations on library shelves before it was carefully scanned by Google as part of a project to make the world's books discoverable online.

It has survived long enough for the copyright to expire and the book to enter the public domain. A public domain book is one that was never subject to copyright or whose legal copyright term has expired. Whether a book is in the public domain may vary country to country. Public domain books are our gateways to the past, representing a wealth of history, culture and knowledge that's often difficult to discover.

Marks, notations and other marginalia present in the original volume will appear in this file - a reminder of this book's long journey from the publisher to a library and finally to you.

**Usage guidelines**

Google is proud to partner with libraries to digitize public domain materials and make them widely accessible. Public domain books belong to the public and we are merely their custodians. Nevertheless, this work is expensive, so in order to keep providing this resource, we have taken steps to prevent abuse by commercial parties, including placing technical restrictions on automated querying.

We also ask that you:

+ *Make non-commercial use of the files* We designed Google Book Search for use by individuals, and we request that you use these files for personal, non-commercial purposes.

+ *Refrain from automated querying* Do not send automated queries of any sort to Google's system: If you are conducting research on machine translation, optical character recognition or other areas where access to a large amount of text is helpful, please contact us. We encourage the use of public domain materials for these purposes and may be able to help.

+ *Maintain attribution* The Google "watermark" you see on each file is essential for informing people about this project and helping them find additional materials through Google Book Search. Please do not remove it.

+ *Keep it legal* Whatever your use, remember that you are responsible for ensuring that what you are doing is legal. Do not assume that just because we believe a book is in the public domain for users in the United States, that the work is also in the public domain for users in other countries. Whether a book is still in copyright varies from country to country, and we can't offer guidance on whether any specific use of any specific book is allowed. Please do not assume that a book's appearance in Google Book Search means it can be used in any manner anywhere in the world. Copyright infringement liability can be quite severe.

**About Google Book Search**

Google's mission is to organize the world's information and to make it universally accessible and useful. Google Book Search helps readers discover the world's books while helping authors and publishers reach new audiences. You can search through the full text of this book on the web at `http://books.google.com/`

UC-NRLF
B 3 732 654

UNIVERSITY OF CALIFORNIA
MEDICAL CENTER LIBRARY
SAN FRANCISCO

# DEUTSCHE ZEITSCHRIFT

FÜR

# CHIRURGIE.

HERAUSGEGEBEN

VON

PROF. BARDENHEUER IN KÖLN. PROF. v. BERGMANN IN BERLIN. PROF. BIER IN BONN, PROF. CH. H. BRAUN IN GÖTTINGEN, DR. v. BURCKHARDT IN STUTTGART, PROF. DOLLINGER IN BUDAPEST, PROF. v. EISELSBERG IN WIEN, DR. G. FISCHER IN HANNOVER, PROF. FRIEDRICH IN GREIFSWALD, PROF. HELFERICH IN KIEL, PROF. HILDEBRAND IN BASEL, PROF. HOCHENEGG IN WIEN, DR. KAPPELER IN KONSTANZ, PROF. KOCHER IN BERN, PROF. KÖNIG IN BERLIN PROF. KRÖNLEIN IN ZÜRICH, PROF. KÜSTER IN MARBURG, DR. C. LAUENSTEIN IN HAMBURG, PROF. LENNANDER IN UPSALA, PROF. v. LEUTHOLD IN BERLIN, PROF. MADELUNG IN STRASSBURG I. E., DR. MARTENS IN BERLIN, PROF. MÜLLER IN ROSTOCK, DR. A. NEUMANN IN BERLIN, PROF. PERTHES IN LEIPZIG, PROF. POPPERT IN GIESSEN, PROF. RIEDEL IN JENA, PROF. E. ROSE IN BERLIN, PROF. RYDYGIER IN LEMBERG, PROF. SCHÖNBORN IN WÜRZBURG, PROF. SONNENBURG IN BERLIN, PROF. TRENDELENBURG IN LEIPZIG, DR. WIESINGER IN HAMBURG, PROF. WITZEL IN BONN.

UND UNTER MITWIRKUNG VON

PROF. DR. ROSE
IN BERLIN

PROF. DR. TRENDELENBURG
IN LEIPZIG

PROF. DR. BIER
IN BONN

REDIGIERT VON

PROF. DR. HELFERICH
IN KIEL

## Vierundsiebzigster Band.

Mit 68 Abbildungen im Text und 3 Tafeln.

LEIPZIG,
VERLAG VON F. C. W. VOGEL
1904.

# Inhalt des vierundsiebzigsten Bandes.

## Erstes und Zweites (Doppel-) Heft

ausgegeben Juli 1904.


Seite

I. Aus dem chirurgischen Stadtlazarett zu Danzig. Oberarzt: Prof. Dr. Barth
Über schädliche Chloroformnachwirkung. Von Dr. Vorderbrügge . . . . . 1

II. Aus dem Krankenhause in Frauenfeld (Director Dr. Elios Haffter).
Die Enterostomie in der Prophylaxe und Therapie der Peritonitis. Von Ernst Gebhart . . . . . 20

III. Aus dem Stadt-Hannoverschen Krankenhause in Linden.
Zur Luxation des I. Metatarsalknochens. Von Dr. G. Fischer. 55

IV. Aus dem Bürgerhospital in Cöln. Geheimrat Bardenheuer.
Über Epiphysenlösungen, Frakturen und Luxationen im Bereiche des Ellbogengelenks und ihre Behandlung nach der Bardenheuerschen Extensionsmethode. Von Dr. Friedrich Stolle. (Mit 10 Abbildungen und Tafel I) . . . . . 65

V. Aus der chirurgischen Abteilung des Kaiser Franz Josef-Spitales in Wien. (Vorstand: Primarus Doc. Dr. Lotheissen).
Über Luxation des Ulnaris. Von Dr. Emil Haim . . . . 96

VI. Aus der k. k. chirurgischen Klinik des Hofrats Prof. Ludw. R. v. Rydygier.
Über die Endresultate der Radicaloperationen der Unterleibsbrüche. Von Dr. Felix Hahn . . . . . 122

VII. Zur Technik der Dislocierung der Harnröhre bei der Hypospadie und anderen Defekten und Verletzungen der Harnröhre. Von Cr. Carl Beck, Professor der Chirurgie und Chefchirurg in Neuyork. (Mit 3 Abbildungen) . . . . . 138

VIII. Zur Radikaloperation des Ductus omphalo-entericus persistens. Von Dr. Max Sträter . . . . . 143

IX. Aus der chirurgischen Klinik zu Leipzig. (Director: Geheimrat Trendelenburg.)
Beitrag zur Casuistik und Therapie der Struma lingualis. Von Dr. O. Riethus. (Mit 1 Abbildung) . . . . . 149

X. Aus dem pharmakologischen Institut der Universität Leipzig.
Experimentelle Untersuchungen über die Gefäßwirkung von Suprarenin in Verbindung mit örtlich anästhesierenden Mitteln. Von Dr. A. Läwen. (Mit 8 Kurven) . . . . . 163

XI. Aus der chirurgischen Universitätsklinik in Bonn (Director Herr Prof. Dr. Bier).

Seite

Das Verhalten des Blutdruckes bei der Lumbalanästhesie. Von Dr. M. Mori . . . . . 173

XII. Kleinere Mitteilung:

Nachtrag zu unserer im letzten Hefte dieser Zeitschrift erschienenen Mitteilung: Die Fremdkörperentfernung bei wechselndem Röntgen- und Tageslicht als Grundlage der Lehre von den radioskopischen Operationen. Von Dozent Dr. Holzknecht und Dr. R. L. Grünfeld . . . . . 185

XIII. Bücherbesprechungen von Prof. Helferich.

1. Prof. Dr. A. Hoffa, Lehrbuch der Frakturen und Luxationen. 186
2. Prof. H. Lenhartz, Mikroskopie und Chemie am Krankenbett. 186
3. Prof. v. Mikulicz und Frau Tomasczewski, Orthopädische Gymnastik gegen Rückgratsverkrümmungen und schlechte Körperhaltung . . . . . 187

Anzeigen literarischer Neuigkeiten . . . . . 187

## Drittes und Viertes (Doppel-) Heft

### ausgegeben August 1904.

XIV. Aus der chirurgischen Universitätsklinik in der königlichen Charite zu Berlin (Direktor: Geheimrat Dr. F. König.)

Zur Behandlung des eingeklemmten Bruchs. Von Dr. Lessing 189

XV. Der Epiphysenbruch des Femur im Kniegelenke. Von Sanitätsrat Dr. Reismann. (Mit 2 Abbildungen) . . . . . 210

XVI. Aus dem städtischen Krankenhause zu Worms. Direktor: Prof. Dr. L. Heidenhain.)

Über Enterostomie bei Darmverschluß durch Peritonitis. Von Dr. Ludwig Busch . . . . . 215

XVII. Aus der chirurgischen Abteilung des Spitals in Chaux-de-Fonds. (Oberarzt Dr. F. de Quervain).

Über Extremitätengangrän im jugendlichen Alter nach Infektionskrankheiten Von Dr. S. Barraud . . . . . 237

XVIII. Aus der chirurgischen Abteilung des städtischen Krankenhauses im Friedrichshain zu Berlin (Direktor Dr. Alfred Neumann.

Zur Diagnose der Pankreaserkrankungen. Von Dr. A. Neumann. (Mit 2 Abbildungen) . . . . . 298

XIX. Aus der chirurgischen Abteilung des städtischen Krankenhauses im Friedrichshain zu Berlin (Direktor Dr. A. Neumann.)

Ein Weg zum vesicalen Ureterende beim Manne. Von Dr. Alfred Neumann. (Mit Tafel II) . . . . . 312

XX. Über Narkosen mit dem Roth-Drägerschen Sauerstoff-Chloroform-Narkosenapparat. Von Dr Oertel . . . . . 329

XXI.—XXIV. Kleinere Mitteilungen.

XXI. Über Situs viscerum inversus abdominis. Von Dr. W. Riechelmann. (Mit 1 Abbildung) . . . . . 345

Seite

XXII. Stieldrehung eines soliden Ovarialtumors. Schwere peritoneale Reizung. Exstirpation. Heilung. Von Dr. Robert Nadler. (Mit 1 Abbildung) . . . . . 350

XXIII. Die Behandlung der Hydrocele nach einem neuen Verfahren. Von Dr. Rudolf Klapp . . . . . 354

XXIV. Zur Entstehung der Fußgeschwulst. Entgegnung auf die Veröffentlichung von Stabsarzt Momburg. Von Stabsarzt Blecher 356

XXV. Besprechungen von Dr. Baum, Kiel.

1. Schlesinger, Die Indikationen zu chirurgischen Eingriffen bei inneren Erkrankungen . . . . . 361

Besprechungen von Dr. Göbell, Kiel.

2. A. v. Frisch und O. Zuckerkandl, Handbuch der Urologie 361
3. Par Henri Hartmann, Organes Genito-urinaires de l'Homme 362

Besprechung von Prof. Helferich, Kiel.

4. Kaufmann, Lehrbuch der speziellen pathologischen Anatomie 363

Anzeigen literarischer Neuigkeiten . . . . . 363

## Fünftes und Sechstes (Doppel-) Heft

### ausgegeben September 1904.

XXVI. Exstirpation eines großen Myxofibrolipoms der Milzligamente mit gleichzeitiger Exstirpation der Milz. Von Dr. H v. Burckhardt . . . . . 365

XXVII. Aus dem Frauenspitale und der patholog.-anatom. Anstalt Basel. Ein Fall von ungewöhnlich großem secundärem Lebertumor bei atypischen Schilddrüsencarcinom. Von Dr. A. Labhardt und Dr S. Saltykow. (Mit 5 Abbildungen) . . . . . 375

XXVIII. Aus der chirurgischen Abteilung des städtischen Krankenhauses im Friedrichshain zu Berlin (Direktor Dr. A. Neumann.) Beiträge zur Hirnchirurgie. Von Dr. A. Nast-Kolb. (Mit 2 Abb.) 394

XXIX. Weiterer Beitrag zur Kenntnis der Stauungsblutungen nach Rumpfcompression. Von Prof. Dr. H. Braun. (Mit Tafel III) . . 411

XXX. Aus dem Bürgerhospital zu Köln (Oberarzt: Geheim. Sanitätsrat Prof. Dr. Bardenheuer.) Osteoplastischer Verschluß einer Hernia obturatoria nach dreimaliger Einklemmung im Foramen obturatorium sin. Von Dr. Moritz Schwarzschild . . . . . 422

XXXI. Aus dem städtischen Krankenhause in Konstanz. (Dirigierender Arzt Dr. O. Kappeler.) Myositis ossificans traumatica mit spontanem Zurückgang der Muskelverknöcherungen. Von R. Nadler. (Mit 4 Abbild.) . 427

XXXII. Aus dem chirurgisch-poliklinischen Institut d. Universität Leipzig. (Direktor Prof. Perthes.) Wird die Giftigkeit des Cocain durch Combination mit Adrenalin herabgesetzt? Von Dr. J. Thies . . . . . 434

Seite

XXXIII. Beitrag zu den Affektionen, namentlich der Tuberkulose, der Schleimbeutel in der Becken-Hüftgegend. Von Dr. J. Wieting, Chefarzt der chirurg. Abteilung des kaiserl. ottomanischen Hospitals Gülhane in Konstantinopel. (Mit 1 Abbildung) . . . 443

XXXIV. Aus der königl. Universitätspoliklinik für orthop. Chirurgie in Berlin. (Direktor: Geheimrat Prof. Dr A. Hoffa.)
Beitrag zur chronischen ankylosierenden Entzündung der Wirbelsäule. Von Denis G. Zesas. (Mit 2 Abbildungen) . . . 467

XXXV. Zur Frage der operativen Behandlung der Tuberkulose der großen Gelenke der Extremitäten und speziell der Resektion derselben. Von Professor Dr. Nicolai Wolkowitsch (Kiew). (Mit 11 Abbildungen und 6 Skizzen) . . . . . 493

XXXVI. Aus der chirurgischen Klinik zu Marburg (Geheimrat Küster). Ein Beitrag zur temporären Aufklappung beider Oberkiefer nach Kocher. Von Prof. Enderlen, Sekundärarzt . . . 517

XXXVII. Aus dem k. k. hygienischen Institut in Graz (Vorstand Prof. Dr. W. Prausnitz).
Experimentelle Untersuchungen über die Durchgängigkeit des Darmes für Bacterien. Von Dr. A. Helmberger und Dr. A. Martina . . . . . 527

XXXVIII. Aus dem Diakonissenhaus Paulinenstiftung zu Wiesbaden (Dr. E. Pagenstecher).
Zur Kasuistik und Histologie der kavernösen Muskelangiome. Von Dr. med. Keller, Assistenzarzt . . . . . 574

XXXIX. Aus der chirurgischen Universitätsklinik zu Rostock (Prof. Dr. Müller).
Über Luxatio pedis subtalo nach vorn mit Talusfraktur. Von Dr. Dduard Deetz, Assistenzarzt der Klinik. (Mit 5 Abbildungen) . . . . . 581

XL. Beitrag zur Lehre von dem Adamantinom. Von Dr. M. Matsuoka, früherem Assistenten in der chirurgischen Klinik der Universität Tokyd. (Mit 4 Abbildungen) . . . . . 594

XLI. Bücherbesprechungen.
v. Leyden, Goldscheider, Die Erkrankungen des Rückenmarks und der Medulla oblongata. (Baum-Kiel) . . . . . 601

Literarische Neuigkeiten . . . . . 602

# I.

Aus dem chirurgischen Stadtlazarett zu Danzig.
Oberarzt: Prof. Dr. Barth.

## Über schädliche Chloroformnachwirkung.

Von

Dr. Vorderbrügge,
1. Assistenzarzt.

Seitdem durch die klassischen Tierexperimente von Ungar, Straßmann und Ostertag der Lehre von den schädlichen Nachwirkungen der Chloroformnarkose, die schon Casper und Langenbeck gekannt hatten, die Grundlage einer exakten pathologisch-anatomischen Forschung geschaffen war, sind von manchen Seiten experimentelle und klinische Beiträge zu dieser nicht wenig umstrittenen Frage geliefert worden, ohne daß es bis heute gelungen wäre, ein für alle Fälle gültiges Krankheitsbild aufzustellen. Die genannten Autoren fanden übereinstimmend, daß bei einer Reihe von Tierarten, in erster Linie bei Hunden, nach stundenlang fortgesetzten und in kurzen Zwischenräumen mehrfach wiederholten Chloroforminhalationen eine mehr oder weniger ausgeprägte, meist hochgradige fettige Degeneration des Herzmuskels, der Leber und der Nieren eintrat. Die Tiere waren zum Teil an den Folgen der Narkose zugrunde gegangen, andere blieben am Leben und wurden zwecks Untersuchung getötet. Meist deckte erst die mikroskopische Untersuchung der makroskopisch oft wenig oder gar nicht veränderten Organe die enorme parenchymatöse Degeneration und Verfettung auf; bei Osmiumbehandlung fanden sich die Schnitte aus Herz, Leber und Nieren mit schwarzen Kügelchen oft wie übersät, und mangelnde Kernfärbung, sowie verschwundene Strukturzeichnung ließen schwere Gewebsalterationen erkennen. In hochgradigen Fällen konnte man auch Fettmetamorphosen in der Zwerchfellmuskulatur, sowie im Magen nachweisen.

Die Frage, ob der Fettgehalt der Leber als Fettinfiltration oder Degeneration zu deuten sei, brachte Straßmann und Ostertag in Gegen-

satz; während ersterer auf Grund mehrerer Stoffwechselversuche, die das Eintreten gesteigerten Eiweißzerfalls nach Narkosen für Hunde bewiesen, eine echte Fettmetamorphose annahm, konnte Ostertag selbst nach der Behandlung der Fettleber mit siedendem Äther die wohlerhaltene Struktur der Leberzellen finden und zog daraus den Schluß, daß es sich um eine abnorme Fettanhäufung, eine Infiltration, handele.

Die Hundeversuche brachten ferner die überraschende Tatsache, daß ceteris paribus eine nicht unerhebliche Verschiedenheit der Chloroformnachwirkung bei den einzelnen Tieren zu konstatieren war. Mehrfach überstanden Hunde die mit schweren Symptomen einsetzende Intoxikation, und bei der späteren Tötung wurden die Organe normal befunden. Man dehnte daher die Versuche auf andere Tierspezies aus und sah — Ostertag experimentierte mit Kaninchen, Meerschweinchen, Ratten, Tauben, Katzen und Hunden —, daß nicht nur individuelle, sondern auch beträchtliche generelle Differenzen in der Ausdehnung der Organdegeneration sich ergaben. Die schwersten Veränderungen fanden sich bei Katzen und Hunden, während die Kaninchen sich nahezu refraktär erwiesen. Erwähnt sei noch, daß (nach Straßmann) das Chloroform nach Blutentziehung viel deletärere Wirkung zeigte, während bei gleichzeitiger Morphiumdarreichung die Narkose und ihre Folgen besser überstanden wurde und die Organdestruktionen erheblich geringer waren.

In der Erklärung ihrer Befunde stimmten die drei Autoren nicht überein. Ungar nahm eine direkte Schädigung der Gewebe durch das Chloroform an, und Straßmann schloß sich dieser Ansicht an. Ostertag, welcher konstant Gallenfarbstoff und in einem Fall Hämoglobin im Hundeharn nach Chloroforminhalation nachweisen konnte, glaubt, daß das Chloroform neben direkter Schädigung der Gewebe noch eine zerstörende Wirkung auf die roten Blutkörperchen ausübe; dadurch werde eine Verringerung der O-Zufuhr bedingt, welche ihrerseits einen erhöhten Eiweißzerfall zur Folge habe. Ich möchte hier gleich bemerken, daß eine Einigung in dieser Frage auch heute noch nicht erzielt ist.

Die interessanten Ergebnisse der Tierforschung regten natürlich zu Nachprüfungen und Beobachtungen am Menschen an, um so mehr, als die Experimentatoren wegen der erheblichen Unterschiede der Chloroformwirkung selbst ausdrücklich hervorhoben, daß man die Ergebnisse nicht ohne weiteres auf den Menschen übertragen dürfe. E. Fränkel in Hamburg war der erste in Deutschland, welcher fünf Fälle veröffentlichte, bei denen er auf Grund sehr genauer mikroskopischer Untersuchungen dem Chloroform die ganze oder teilweise

Schuld an dem Tode zuschreiben zu müssen glaubte. Er fand ausgedehnte parenchymatöse Degeneration und Verfettung im Herzen, Leber und Nieren; in letzteren waren die Veränderungen am intensivsten, und sie hebt F. am meisten hervor. Fast zu gleicher Zeit berichtete Bastianelli über drei einschlägige Beobachtungen, in denen das klinische Bild mit dem der akuten gelben Leberatrophie die größte Ähnlichkeit hatte und wo der anatomische Befund einer hochgradigen Fettleber dem klinischen Bild durchaus entsprach. Dasselbe fand Bandler in seinem Fall; er stellte Tierversuche an und konnte bei 3 Kaninchen und 2 Hunden durch protrahierte Chloroforminhalation schwere Leberdegenerationen hervorrufen, während entsprechende Versuche mit Äther bei 4 Kaninchen und 4 Hunden vollständig negativ ausfielen. Von den beiden Kranken von Salen und Wallis standen bei dem einen die Leberveränderungen im Vordergrunde, während bei dem anderen die Nierendegenerationen die der Leber noch übertrafen. Auch Nachod sah parenchymatösen Zerfall und Fettmetamorphose im Nierenlabyrinth. Andere Autoren, wie Marthen, Schenk und Cohn konnten die destruierenden Wirkungen des Chloroforms an Leber, Nieren und Herzmuskulatur beobachten. Stets handelte es sich um rein degenerative Prozesse, Nekrose und Verfettung; niemals lagen entzündliche Veränderungen vor.

Fast immer waren größere Mengen Chloroform inhaliert worden, und stets wurde die besondere Gefahr mehrerer in kurzen Zwischenräumen wiederholter Narkosen betont. Wir kommen hier auf das klinische Gebiet der Frage und dürfen eine Reihe klinischer Untersuchungen nicht übergehen, die die Lehre von der Chloroformnachwirkung wesentlich gefördert haben; es sind dies methodische Urinuntersuchungen nach Narkosen, wie sie von Luther, Wunderlich, Rindskopf, Eisendraht, Nachod u. a. in größerem Umfange angestellt wurden. Es stellte sich dabei heraus, daß nicht gerade selten nach ganz normalen und nicht besonders langdauernden Chloroformnarkosen Eiweiß im Urin auftrat; noch viel häufiger wurden Cylinder, meist hyaline, gefunden; auch Leukocyten in wechselnder Menge waren ein mehrfacher Befund. Damit wird bewiesen, daß das Chloroform eine schädigende Einwirkung auf die Harnkanälchenepithelien ausüben und zugleich eine Funktionsstörung der Nieren zur Folge haben kann. Übrigens konnte man auch beim Äther, allerdings in geringerem Maße, ähnliche Eigenschaften entdecken.

Auf chemischem Wege ist ferner von Kast und Mester der Beweis geliefert worden, daß nach Chloroforminhalation ein gesteigerter Eiweißzerfall im Körper stattfindet.

Auf welche Weise diese Chloroformwirkung zustande kommt, darüber ist man sich, wie schon gesagt, nicht einig, es stehen hier Theorien indirekter Wirkung durch primäre Blutveränderung der Anschauung einer direkten Einwirkung des Chloroforms auf die Nierenepithelien — freies Chloroform im Urin nach Narkosen ist von Zweifel u. a. nachgewiesen worden — gegenüber. Jedenfalls entsprechen die klinischen mikroskopisch-chemischen Untersuchungsbefunde den anatomischen Befunden der Tierforscher, und wenn wir beim Menschen im allgemeinen selten intensivere Chloroformnachwirkungen sehen, so hängt das zweifellos zum großen Teil damit zusammen, daß wir mit der Dosierung des Chloroforms sehr vorsichtig sind und derartig gehäufte Narkosen, wie sie die Tierexperimentatoren anwandten, beim Menschen vermeiden.

Wurde durch die immerhin spärlichen Veröffentlichungen einschlägiger Fälle auch dafür gesorgt, daß die Lehre von der Chloroformspätwirkung nicht in Vergessenheit geriet, so konnte sie sich doch nur langsam Bahn brechen und war vielen Anfeindungen ausgesetzt. Der Hauptgrund dafür liegt wohl darin, daß zwar die anatomischen Veränderungen meist eklatant und so ausgeprägt waren, daß sie eine genügende Todesursache abgaben, dagegen die Deutung der Befunde in ätiologischer Hinsicht, sowie die vergleichende Beurteilung des klinischen Verlaufs oft recht schwierig und nicht immer einwandsfrei möglich war. Der Einfluß der Grundkrankheit, die Art, Schwere und Dauer des die Narkose bedingenden operativen Eingriffs, die eventuellen direkten Folgen des letzteren — Infektion —, die Wirkung zur Anwendung gekommener Antiseptica — alles dies mußte sorgfältig in betracht gezogen werden. So wurde der Kritik ein weites Feld geöffnet, und es nimmt nicht wunder, daß eine Reihe von Autoren geneigt sein konnten, die praktische Bedeutung der Chloroformnachwirkung für den Menschen zu leugnen. In der Tat können mehrere der mitgeteilten Fälle — ich erwähne nur den fünften von Fraenkel, bei welchem eine eitrige Peritonitis vorlag — den Anforderungen einer strengen Kritik nicht genügen. Es wurde eingewendet, man dürfe die Ergebnisse der Tierforschung, die so erhebliche individuelle und generelle Differenzen der Chloroformnachwirkung gezeigt hätten, nicht einfach auf den Menschen übertragen; außerdem kämen beim Menschen derartig protrahierte und gehäufte Narkosen nicht zur Anwendung, so daß man mit der Möglichkeit einer Chloroformspätwirkung beim Menschen praktisch nicht zu rechnen brauche. Diese Anschauung hatte zur Folge, daß die Lehre vom Spättod nach Chloroformnarkosen nicht Allgemeingut der Chirurgen wurde, und

daß ihrer in den Lehrbüchern meist nur kurz Erwähnung getan wurde. Neuerdings hebt Mikulicz in seinem Vortrag über die Narkose in der Deutschen Klinik diese Wirkung des Chloroforms als bedeutsam in ausführlicher Besprechung hervor und räumt der Lehre den ihr in der Narkosenfrage gebührenden Platz ein.

Nicht immer ist es die Menge des inhalierten Chloroforms oder die Häufung der Narkosen, welche für den traurigen Ausgang verantwortlich gemacht werden können; auch nach kurzen, einmaligen Narkosen mit nicht über die normalen Grenzen hinausgehendem Chloroformverbrauch können die schwersten Degenerationen entstehen.

Dies beweisen die folgenden beiden Fälle, die ich im städtischen Lazarett zu Danzig zu beobachten Gelegenheit hatte und die mir mein verehrter Chef, Herr Prof. Barth in liebenswürdiger Weise zur Veröffentlichung überlassen hat.

I. Gertrud Gawandka, 10 Jahre alt, aufgenommen am 2. Mai 1902. — Patientin war früher stets gesund. Gestern erkrankte sie ohne Vorboten mit Schmerzen in der Blinddarmgegend und Temperatursteigerung; kein Erbrechen; Stuhl seit vorgestern angehalten. Da die Eltern bereits zwei Kinder an Perforationsperityphlitis verloren haben, bringen sie das Mädchen sofort ins Krankenhaus.

Befund. Kräftig gebautes Mädchen in vorzüglichem Ernährungszustand, welches keinen schwer kranken Eindruck macht. Temp. 38,3°, Puls ca. 90, regelmäßig, kräftig. Zunge belegt. Leib weich, nicht aufgetrieben, ist nur in der Ileocoecalgegend etwas nach außen vom Mac Burneyschen Punkt etwas druckempfindlich, hier ist auch eine unbestimmte Resistenz zu fühlen. Die inneren Organe sind gesund, der Urin ist klar, ohne Sediment, frei von Eiweiß und Zucker.

Ordin. Bettruhe, wenig flüssige Nahrung, Prießnitz.

3. Mai. Pat. hat gut geschlafen, fühlt keine Schmerzen mehr. Temp. und Puls sind normal. Es erfolgt spontan einmal Stuhlgang.

4. Mai. Pat. ist gänzlich beschwerdefrei, sehr munter und kaum im Bett zu halten. Nur bei stärkerem Eindrücken werden in der Blinddarmgegend Schmerzen geäußert. Da die Mutter trotzdem sehr zur Operation drängt, so am

5. Mai Laparotomie in Chloroformnarkose. Die Blinddarmgegend wird durch den üblichen Schnitt freigelegt und der Wurmfortsatz sofort gefunden. Er ist bleistiftdick, gewunden, gerötet und mit seiner Spitze am Coecum adhaerent. Er wird entwickelt und nach Versorgung des Mesenteriolums durch elliptischen Schnitt an der Basis exstirpiert. Naht in zwei Schichten. Bauchdeckenetagennaht. Dauer der Operation 30 Minuten. Chloroformverbrauch — leider nicht genau gemessen — jedenfalls unter 30 g. Die Narkose verlief ohne jede Störung, Pat. erwachte bald.

Abends: Pat. hat den Eingriff scheinbar gut überstanden, keinmal erbrochen. Temp. 36,6°. Puls nicht beschleunigt.

6. Mai. Temp. 37,0°, Puls 120, keine Schmerzen, kein Erbrechen, Blähungen sind abgegangen.

7. Mai. Temp. früh 36,5°, Puls 120. Pat. sieht blaß aus, fühlt sich aber wohl und schmerzfrei. Leib weich, leicht eindrückbar, unempfindlich. Pat. trinkt gut, auf Einlauf erfolgt etwas Stuhl. Es fällt bei dem sonst sehr lebhaften Mädchen heute eine gewisse apathische Ruhe auf. Abends tritt mehrfach leichtes Erbrechen ein, ohne irgendeinen Befund am Abdomen. Temp. 37,6°, Puls 124.

Nachts ist Pat. zeitweise unruhig, wirft sich im Bett umher.

8. Mai. Temp. 36,4°. Puls 128. Die Unruhe steigert sich, Pat. ist zeitweise unklar, erkennt den Arzt nicht, verweigert die Nahrung; Leib weich und schmerzlos, leichter Ikterus der Conjunctiven, mehrfach Erbrechen. Im Lauf des Tages treten heftige Delirien ein, Patientin schreit dauernd laut, ist total benommen und muß im Bett festgehalten werden. Ewa 100 ccm sehr dunkeln blutigen Urins werden entleert, derselbe enthält sehr viel Eiweiß, mikroskopisch eine Unmenge Cylinder und Massen roter Blutkörperchen. Höchste Temp. 37,8°. Puls steigt über 140, wird kleiner.

9. Mai. Auf fortgesetzte heiße Einpackungen erfolgt heute profuser Schweißausbruch, Pat. wird vorübergehend klar und klagt, daß sie nichts sehen könne. Temp 37,9°. Puls 128. Nachmittags werden 5 ccm rein blutigen Urins entleert, bald tritt wieder tiefe Benommenheit ein und trotz aller Excitantien erfolgt unter zunehmender Herzschwäche um 5 Uhr der Exitus letalis.

Die Autopsie ergab vollständig normale Verhältnisse in der Bauchhöhle, die keinen Tropfen Exsudat enthielt. Das Peritoneum, überall glatt und spiegelnd, zeigte keinerlei Entzündungserscheinungen, die Darmnaht war fest und reaktionslos. Von den Organen zeigten makroskopisch nur Nieren und Leber mäßige Trübung und letztere deutliche Verfettung.

Sehr intensive Veränderungen dagegen deckte die mikroskopische Untersuchung gehärteter und gefärbter Präparate von Nieren, Leber und Herz auf. Es fand sich nämlich eine sehr ausgedehnte Verfettung der Epithelien der gewundenen und geraden Harnkanälchen. In den mit Osmium behandelten Schnitten sind die Zellen zum Teil nur in ihrem basalen Teil, sehr häufig aber auch ganz mit schwarzen Körnchen vollgepfropft, von Kernen ist wenig oder gar nichts zu sehen. Sehr oft ist auch die Zellmembran zugrunde gegangen, und das ganze Harnkanälchen bildet einen Trümmerhaufen schwarzer Körner. Die geraden Harnkanälchen sind stellenweise mit leicht gelblich tingierten größeren und kleineren Schollen verstopft. Dabei sind die Glomeruli, sowie das interstitielle Gewebe samt dem Blutapparat der Niere vollständig intakt, nirgends finden sich Entzündungsprodukte jüngeren oder älteren Datums.

Auch in der Leber ist die Fettanhäufung enorm; am ausgedehntesten in der Peripherie der Acini ist die Schwarzfärbung so intensiv, daß von Zellkontouren meist nichts mehr zu sehen ist.

Schnitte aus der Herzmuskulatur zeigen stellenweise fehlende oder verwaschene Kernfärbung und erscheinen wie mit Ruß überstäubt. Ausgesprochene Fragmentation fehlte indes.

Im übrigen bot der Sektionsbefund nichts Bemerkenswertes.

Epikrise. Ein blühendes, kräftiges Mädchen von 10 Jahren wird 3 Tage nach einem ganz leichten, ersten Anfall von Perityphlitis

der Radikaloperation unterworfen, welche in ½stündiger Chloroformnarkose ohne jede Störung glatt ausgeführt wird und einen katarrhalisch afficierten, leicht entzündeten Wurmfortsatz zu Tage fördert. Nach baldigem Erwachen und mehrstündigem Wohlbefinden tritt unter Pulsbeschleunigung eine auffallende Apathie ein, ohne daß Fieber oder irgendwelche mit der Wunde in Zusammenhang zu bringende entzündliche Erscheinungen sich einstellten. Im weiteren Verlauf macht die Apathie tiefer Bewußtlosigkeit mit sehr lauten Delirien Platz, während die Pulsfrequenz weiter steigt und Erbrechen, Ikterus und auf ein Minimum herabgesetzte Urinsekretion das Bild vervollständigen. Die Körpertemperatur erreichte bis zu dem circa 100 Stunden p. op. unter Herzschwäche in tiefem Coma eintretenden Tode niemals 38°.

Die mikroskopische Untersuchung ergibt schwere parenchymatöse Degenerationen und Verfettung in Leber, Herz und Nieren, wodurch die Diagnose Chloroformvergiftung bestätigt wurde, und zwar sind diese Veränderungen intensiv und ausgedehnt genug, um den letalen Ausgang verursacht zu haben.

Wodurch können nun die schweren Organveränderungen entstanden sein? Vor der Operation waren die betroffenen Organe klinisch als gesund befunden worden; erst mehrere Stunden nach der Operation traten die ersten Symptome auf, die Degenerationen können mit dem Eingriff selbst nicht in Zusammenhang gebracht werden; Antiseptica kamen mit der Wunde überhaupt nicht in Berührung. Auch ein Einfluß der Grundkrankheit, der Appendicitis kann nicht angenommen werden, zumal der Urin vor der Operation vollkommen normal war. Als einzigste Schädlichkeit bleibt da noch das Chloroform übrig; vergleichen wir unsere mikroskopischen Befunde mit denen der Tierexperimentatoren, so finden wir bis ins Einzelste hinein genaue Übereinstimmung, und vergleichen wir ferner den klinischen Verlauf mit dem anderer Beobachtungen, so treten uns auch da so viele Gemeinsamkeiten entgegen, daß wir eine gleiche Ursache — das Chloroform — annehmen müssen. Und unser Fall dürfte wohl den Anforderungen der strengsten Kritik genügen.

Vor den meisten mitgeteilten Beobachtungen — die mir leider nicht alle im Original zugänglich waren — zeichnet sich die unsrige dadurch aus, daß einerseits nur wenig Chloroform inhaliert wurde, andrerseits die Organveränderungen so enorm ausgedehnt waren. Dies trägt nicht zur Erleichterung einer Erklärung, warum hier das Chloroform so deletäre Wirkungen entfaltete, bei — wir sehen uns überhaupt vergeblich nach Anhaltspunkten um, die uns eine Erklä-

rung ermöglichen könnten. Das verwandte Präparat — gewöhnliches Narkosenchloroform — war dasselbe, was damals stets gebraucht wurde und mit welchem am gleichen Tage noch mehrere anstandslos und ohne jede Folgen verlaufende Narkosen gemacht wurden.

Suchen wir nach Prädispositionen, so fällt ein Moment von vornherein fort, welches bei den meisten Fällen eine große Rolle spielte, nämlich der Einfluß des allgemeinen Körper- und Kräftezustandes: nicht ein durch längeres Krankenlager, große Schmerzen u. dergl. psychisch und physisch geschwächter Organismus, dessen Gesamtfunktionen nach einer mehr oder weniger eingreifenden Operation darniederliegen, fiel der Giftwirkung des Chloroforms zum Opfer, sondern in einem kräftigen Körper mit gesunden Organen, den die leichte Wurmfortsatzerkrankung und der kurzdauernde Eingriff in seinen Funktionen gewiß nicht nennenswert beeinflussen konnte, hier vermochte das Chloroform seine verheerenden Zerstörungen auszurichten. Im jugendlichen Alter der Patientin ein begünstigendes Moment zu erblicken, ist nicht angängig, da die große Mehrzahl der bekannten tödlichen Chloroformnachwirkungen Erwachsene betreffen.

Gedenken müssen wir kurz einer zuerst von Paltauf beschriebenen Affection, die eine Hyperplasie des lymphatischen Apparates, Thymus, Milz, Darmfollikel usw., vergesellschaftet mit blasser Hautfarbe, enger Aorta und Fettreichtum darstellt und die Paltauf Anaemia pseudoleukaemica benannte; hier sollen nach des Autors Erfahrungen, die von Kundrat, Straßmann, Schlömicher u. a. bestätigt wurden, unter Einwirkung von Chloroform und auch Äther leicht Herzlähmungen vorkommen. Nun, von den Symptomen dieser Paltaufschen Erkrankung war bei unserer Patientin nichts zu finden.

Es sind keine objektiven Gesichtspunkte vorhanden, die uns die Ursache der Chloroformvergiftung im vorliegenden Falle erkennen lassen könnten, und wir sind gezwungen, auf die individuelle Disposition zur Erklärung zurückzugreifen, der schon die Tierforscher eine große Bedeutung in der Aetiologie unserer Erkrankung zuschrieben. Es bleibt späteren Forschungen vorbehalten, Licht in diese dunkle Frage zu bringen. Jedenfalls beweist unser Fall, daß nicht nur elende und heruntergekommene Individuen nach Inhalierung größerer Mengen von Chloroform einer tödlichen Intoxication durch dasselbe ausgesetzt sind, sondern daß auch eine einmalige kurze Narkose mit entsprechendem Chloroformverbrauch in einem kräftigen und in blühender Entwicklung begriffenen Körper ohne warnende Contraindicationen schwerste, zum Tode führenden Parenchymdegenerationen in mehreren Organen zur Folge haben kann.

Auch der folgende Fall betrifft ein Kind.

II. Susanna Seja, 5 Jahre alt, aufgenommen am 9. Januar 1903. — Patientin ist im Sommer 1902 in Breslau wegen rechtsseitiger tuberkulöser Coxitis mit Gipsverband behandelt worden; doch wurde die Behandlung von der Mutter abgebrochen.

Befund. Ziemlich elend und anämisch aussehendes Kind in schlechtem Ernährungszustand. Das rechte Bein, in toto schwächer wie das linke, wird im Hüftgelenk in fast rechtwinkliger Flexions- und leichter Außenrotationsstellung fixiert gehalten. Dicht hinter dem großen Trochanter ist ein hühnereigroßer kalter Absceß zu palpieren. Bei Bewegungsversuchen, die schmerzhaft sind, geht das Becken sofort mit. An den inneren Organen ist nichts Krankhaftes zu konstatieren. Der Urin ist frei von Eiweiß und Zucker.

10. Januar. In Chloroformnarkose wird der Absceß punktiert und 10 ccm 10proz. Jodoformglycerinlösung eingespritzt, das Bein wird gestreckt und eine Injection von ebenfalls 10 ccm Jodoformglycerin ins Hüftgelenk angeschlossen. Extensionsverband. Dauer der Narkose 15 Minuten. Chloroformverbrauch 12 g. Gegen Schluß der Narkose tritt eine Syncope ein, die durch die üblichen Maßregeln rasch behoben wird. Es dauert auffallend lange, ca. $^5/_4$ Stunden, bis die Kleine wieder zu sich kommt.

Im Lauf des Nachmittags bildet sich ein schwerer collapsähnlicher Zustand aus, Pat. liegt ganz apathisch da und sieht sehr verfallen aus. Der Puls steigt auf 160 und 180 Schläge in der Minute, ist klein, fadenförmig. Temp. 36,9°. Kein Erbrechen. Der sehr spärlich entleerte Urin ist rein blutig, enthält sehr viel Eiweiß. Mikroskopisch finden sich vereinzelte rote Blutkörperchen, viel granulierte Cylinder, keine Leukocyten; außerdem waren kleine, gelbliche und gelblichrote Körnchen zu sehen, die teils frei, teils den Cylindern aufsitzend, in großen Mengen vorhanden waren.

Die Behandlung bestand in reichlicher Zufuhr von Milch und Wasser, heißen Einpackungen und Campherinjectionen. Die Prognose mußte in anbetracht der schweren Symptome durchaus ungünstig gestellt werden.

11. Januar. Über Nacht hat sich das Bild sehr geändert, Pat. sieht viel frischer aus, zeigt auch wieder etwas Teilnahme, Temp. 37,1°, der Puls ist auf 120 heruntergegangen und der Urin enthält viel weniger Eiweiß, keine Cylinder mehr und nur noch vereinzelte der oben erwähnten Körnchen. Pat. trinkt gut, keine Übelkeit.

Das Allgemeinbefinden hob sich dann rasch, die Herztätigkeit regelte sich und der Urin war nach 2 Tagen vollständig eiweiß- und blutfrei. Pat. erholte sich unter sorgsamer Pflege rasch und gut und konnte am 1. Mai 1903 in wesentlich gehobenem Allgemeinzustand mit versteiftem Hüftgelenk zur Nachbeobachtung entlassen werden.

Epikrise. Wenn ich auch in diesem Fall das Chloroform als die Ursache des beängstigenden Zustandes der Patientin am Abend nach dem Eingriff ansehe, so geschieht dies auf Grund des eigentümlichen Symptomenkomplexes und des charakteristischen Urinbefundes. Vorher aber muß der Nachweis geliefert werden, daß nicht das gleichzeitig dem Körper einverleibte Jodoform — je 10 ccm 10proz. Jodo-

formglycerinlösung wurden in die Abszeßhöhle und ins Hüftgelenk injiziert — die schweren Intoxikationserscheinungen verschuldet hat, welche ja ein ganz ähnliches Krankheitsbild darbieten. Und der Beweis dafür läßt sich wohl darin erblicken, daß die Patientin eine spätere Jodoforminjektion anstandslos und ohne Reaktion vertragen hat; im Februar 1904 kam die Kleine wieder zur Aufnahme, da der Abszeß sich wieder gefüllt hatte; derselbe wurde durch Punktion entleert und 10 ccm 10proz. Jodoformglycerinlösung eingespritzt. Kam diesmal auch nur die Hälfte der damaligen Menge Jodoform zur Verwendung und wurde dasselbe nur in die Abszeßhöhle injiziert, von wo aus die Resorption ja eine geringe ist, so hätte man in anbetracht der damaligen äußerst schweren Symptome doch eine gewisse Reaktion erwarten müssen — aber nicht die leiseste Störung des Allgemeinbefindens trat ein, die Herztätigkeit blieb ganz normal und weder die Urinabsonderung noch der chemische und mikroskopische Untersuchungsbefund des Urins zeigte die geringsten Veränderungen.

Können wir so das Jodoform aus dem Spiel lassen, so kann der Eingriff als solcher — die Punktion und Geraderichtung des Beines — ebensowenig als Ursache des Collapses in Frage kommen. Der reduzierte Ernährungs- und Kräftezustand, sowie das Grundleiden, die tuberkulöse Coxitis, können höchstens als prädisponierendes Moment in betracht kommen — als eigentliche Ursache bleibt nur das Chloroform zur Erklärung übrig, und es fällt nicht schwer, aus den typischen Symptomen seine deletäre Wirksamkeit zu erkennen. Der im Verlauf der Narkose eingetretenen und rasch vorübergehenden Syncope eine wesentliche Bedeutung für die Intoxikation zuzusprechen, erscheint nach den bisherigen Erfahrungen nicht angängig. Sie dürfte wohl die Folge einer momentanen Überdosierung gewesen sein, wie wir sie öfter antreffen, ohne daß dem Patienten ein weiterer Schaden daraus erwächst.

Die wenige Stunden nach dem späten Aufwachen eintretende Apathie, das verfallene Aussehen, die im schroffsten Gegensatz zur normalen Temperatur stehende Pulsfrequenz bis 180 Schläge in der Minute ließen uns gleich den Verdacht der Chloroformvergiftung schöpfen, der uns durch die Urinuntersuchung zur Gewißheit wurde. Letztere zeigte uns durch den positiven Nachweis von vielem Eiweiß, Blut und Cylindern im spärlichen Harn eine schwere parenchymatöse Läsion der Nieren an. Noch etwas aber fand sich im mikroskopischen Urinpräparat, dem ich einige Bedeutung beimessen möchte, das sind die gelblichen bis rotgelben Körnchen, welche in großen Mengen

vorhanden waren. Diesen Körnchen und Schollen verdankt der Urin seine blutige Farbe, die durch die spärlichen roten Blutkörperchen nicht bewirkt sein kann, und wir gehen wohl nicht fehl, wenn wir die Gebilde als Blutfarbstoff ansehen.

Das Vorkommen von Blutfarbstoff im Urin beweist, daß eine größere Menge roter Blutkörperchen zugrunde gegangen ist. Diese Zerstörung roter Blutzellen kann im Blutkreislauf, sie könnte aber auch in den Nieren vor sich gegangen sein. In letzterem Fall hätten wir die hämoglobinurische Nephritis (Senator) vor uns, bei welcher mehr Hämoglobin als Erythrocyten vorhanden zu sein pflegt. Dagegen spricht in unserem Falle einmal das große Mißverhältnis zwischen den Massen Blutfarbstoff und den vereinzelten roten Blutzellen, dagegen spricht ferner das vollständige Fehlen weißer Blutkörperchen, welche wir bei akut entzündlichen Nierenveränderungen nicht zu vermissen pflegen. Die Menge des Eiweißes wird durch den ausgedehnten Zerfall roter Blutkörperchen erklärt.

Größere Wahrscheinlichkeit scheint mir daher die Annahme zu haben, daß die Trennung des Blutfarbstoffs von den Erythrocyten bereits im Kreislauf vor sich gegangen ist und daß die Hämoglobinurie die Folge der Hämoglobinämie gewesen ist. Eine spektroskopische Blutuntersuchung ist nicht vorgenommen worden. Daß eine solche Blutzersetzung als Wirkung der Chloroformnarkose zustande kommen kann, erscheint umsoweniger wunderbar, als man nach subcutaner Applikation weniger ccm Chloroform (Ostertag) stets Hämoglobinurie beobachten konnte. Den gleichen Effekt zeigt uns jedoch das Tierexperiment auch nach Chloroforminhalation. Ostertag konnte, allerdings nur in einem Falle, bei einem Hunde nach 4½ stündiger, auf 2 Tage verteilter Narkose neben den üblichen Organdegenerationen eine Hämoglobinämie und Hämoglobinurie nachweisen. Dagegen fand er konstant Gallenfarbstoff im Hundeharn nach Narkosen, was ja als Vorläufer der Hämoglobinurie anzusehen ist, und was in den Fällen eintritt, in welchen die Erythrocytenzerstörung noch so beschränkt ist, daß die Leber imstande ist, den gelösten im Blut kreisenden Blutfarbstoff in Gallenfarbstoff überzuführen. Nach Ponfick zeigt sich erst dann Hämoglobinurie, wenn die Menge des gelösten Hb $^1/_{60}$ des Gesamthämoglobins überschreitet. Beim Menschen ist meines Wissens Hämoglobinurie nach Chloroforminhalation noch nicht beobachtet. Jedenfalls dürfte der Ostertagschen Anschauung, daß die verderbliche Spätwirkung des Chloroforms bei Tieren z. T. auf Zerstörung der roten Blutzellen beruhe, durch unseren Fall auch für den Menschen eine wesentliche Stütze gegeben sein. Allerdings

ist auch in dieser Frage der individuellen Disposition ein großer Einfluß einzuräumen, umsomehr noch, als man weiß, wie verschieden die roten Blutkörperchen bei den einzelnen Individuen auf Schädlichkeiten reagieren, so z. B. daß bei manchen Menschen schon ein kaltes Fußbad genügt, um eine Hämoglobinloslösung von den Blutkörperchen hervorzurufen.

Angesichts der sehr schweren Symptome mußten wir bei unserer kleinen Patientin die Prognose recht schlecht stellen und waren um so überraschter, als bereits in den nächsten 12—24 Stunden eine deutliche und zunehmende Besserung sich geltend machte, welche dann unter allmählichem Verschwinden sämtlicher Krankheitszeichen rasch zu völliger Genesung führte.

Dieser Ausgang der Chloroformvergiftung ist recht auffallend; traten doch die Intoxikationserscheinungen viel stürmischer und intensiver ein als beispielsweise in unserem ersten Falle, wie auch in anderen tödlich verlaufenen Beobachtungen. Der ganze klinische Verlauf überhaupt war eigentümlich und anders wie gewöhnlich; während wir meist das Bild des schleichenden, stetig zunehmenden Verfalls haben, setzte hier ein akuter schwerster Collaps unter den bedrohlichsten Erscheinungen ein, um bald wieder abzuklingen. Bemerkenswert ist auch, daß hier das elende tuberkulöse Kind den Anfall überstand, während im ersten Falle das kräftige und im allgemeinen gesunde Mädchen der Intoxikation zum Opfer fiel.

Daß eine völlige anatomische Restitutio ad integrum bei Tieren auch nach schweren Symptomen möglich ist, haben die Experimentatoren mehrfach beobachtet. Eine entsprechende unter annähernd gleichen Erscheinungen verlaufene Erfahrung für den Menschen konnte ich in der Literatur nicht finden. Ob bei unserer Patientin eine anatomische Restitutio der geschädigten Organe, vor allem der Niere, eingetreten ist, läßt sich natürlich nicht mit Bestimmtheit sagen; die genaue klinische Untersuchung und Beobachtung nach Jahresfrist ließ nicht die geringsten Veränderungen mehr erkennen. Überhaupt hatte sich der allgemeine Körper- und Kräftezustand bedeutend gehoben, wenn auch das tuberkulöse Hüftleiden noch nicht ausgeheilt war.

Die Behandlung war im vorliegenden Falle dieselbe wie bei der ersten Kranken; sie bestand in reichlicher Zuführung von Flüssigkeiten und Campherinjektionen, auch suchten wir durch heiße Einpackungen die Diurese und Diaphorese anzuregen.

Welchen Umständen der günstige Ausgang zuzuschreiben ist, ist schwer zu sagen; ich glaube doch, daß hier die kurze Dauer der

Narkose und der geringe Chloroformverbrauch — 12 g — entscheidend gewesen sind — die toxische Wirkung war zwar sehr intensiv, aber das Gift war rasch verbraucht, so daß der schädigende Einfluß nur kurzdauernd war und die regenerierenden Kräfte frühzeitig genug einsetzen konnten, um den gänzlichen Funktionsstillstand der lebenswichtigen Organe zu verhindern.

Wenn wir im folgenden noch kurz auf die Symptomatologie und den klinischen Verlauf der protrahierten Chloroformwirkung eingehen wollen, so ist zunächst hervorzuheben, daß wir von derselben ein abgerundetes Krankheitsbild mit stets wiederkehrenden Symptomen nicht erwarten dürfen. Da nach den bisherigen Erfahrungen an Menschen und Versuchstieren meist mehrere Organe verschieden stark geschädigt werden, so werden natürlich die von den am meisten betroffenen Organen herrührenden Erscheinungen jeweils im Vordergrund stehen; hier ist es eine bis zur Anurie sich steigernde Störung der Urinsekretion, die das Krankheitsbild beherrscht, dort läßt der hochgradige Ikterus den Vergleich mit der akuten gelben Leberatrophie entstehen, während in einem dritten Fall vielleicht nur zunehmende Herzschwäche den raschen Verfall kennzeichnet.

Sehr erschwert wird die klinische Beobachtung durch die Mannigfaltigkeit der durch die Grundkrankheit bedingten und der von der Operation, Wundverlauf usw. abhängigen Symptome, die oft das Bild trüben. Auch der Einfluß der früher in so reichlichem Maße angewandten Antiseptica bei Operationen darf nicht vernachlässigt werden, obgleich man auch hier wohl manchmal zu weit gegangen ist; wenn Volkmann manchen „Choctodesfall", den andere dem Carbol zuschreiben, als durch Chloroformwirkung bedingt angesehen hat, so möchte ich mich dieser Überzeugung absolut anschließen. Heute, wo wir meist aseptisch operieren, tritt ja die Bedeutung der Antiseptica für unsere Frage in den Hintergrund.

Alle diese Schwierigkeiten fielen in unserm ersten Falle fort, und wir dürfen die dort beobachteten Symptome wohl als reine Chloroformwirkung auffassen. Übereinstimmend mit fast allen Autoren fanden wir ein eklatantes Mißverhältnis zwischen Temperatur und Puls; während erstere sich dauernd in normalen Grenzen hielt, stieg die Pulsfrequenz successive bis zur Unzählbarkeit an. Mit der Steigerung der Zahl ging eine Abnahme der Qualität des Pulses Hand in Hand, ein Zeichen der mehr und mehr erlahmenden Herzkraft.

Sehr bemerkenswert waren ferner die Störungen des Sensoriums. Anfangs beobachteten wir einen depressiven Zustand großer Teilnahmlosigkeit und Apathie; die vorher so sehr lebhafte Patientin (Fall I)

lag ganz ruhig, gab nur ungern auf Fragen Antwort, versicherte dann aber stets, es ginge ihr ganz gut. Die Apathie steigerte sich zu vorübergehender Unklarheit, um dann plötzlich in starke motorische Unruhe mit lauten Delirien und Bewußtlosigkeit umzuschlagen. Einige Stunden vor dem Tode kündigte tiefes Coma den baldigen Exitus an und beherrschte die letzten Lebensstunden. Bei der zweiten Patientin kam es nur zu dem Stadium der Apathie, welches schon kurze Zeit nach dem späten Erwachen aus der Narkose begann und während des Collapses anhielt, um nach ca. 12 Stunden allmählich zu verschwinden. Ähnliche psychomotorische Störungen finden wir sowohl im Tierexperiment als auch bei den meisten klinischen Beobachtungen. Straßmann ist daher geneigt, bei der Chloroformnachwirkung auch eine Schädigung des Centralnervensystems anzunehmen; ein anatomischer Beleg dafür ist freilich noch nicht erbracht worden.

Von größter Wichtigkeit ist stets der Urinbefund. Wie bei allen Intoxicationen, wo die Niere die Hauptarbeit bei der Eliminierung des Giftes aus dem Körper zu leisten hat, gibt sie uns auch bei der Chloroformvergiftung in ihrem Ausscheidungsprodukt das Material, vermittelst dessen wir uns an der Hand der chemischen und mikroskopischen Untersuchung ein Bild von der Art und Intensität der Giftwirkung machen können. Wir fanden viel Eiweiß, reichlich Cylinder, Nierenepithelien teils vollständig, teils in Trümmern und Blut im Urin, die Harnmenge erheblich reduziert: die klinischen Zeichen einer akuten parenchymatösen Nephritis, nur die Leukocyten fehlten. Was den Hämoglobinbefund bei der zweiten Pat. anlangt, so ist derselbe oben wohl genügend gewürdigt worden.

Und dennoch zeigte uns im tödlich verlaufenen Fall die mikroskopische Untersuchung der Nieren nur rein degenerative und Verfettungsprozesse, nichts von Entzündung. Da ganz die gleichen Veränderungen sowohl von den Tierforschern, als auch in der Mehrzahl der veröffentlichten Chloroformspättodesfälle beim Menschen gefunden wurden und stets das Fehlen von Entzündungsprodukten in den Nieren betont wird, so dürfen wir auch wohl klinisch nicht von einer Nephritis reden; haben wir doch auch bei den rein degenerativen Zerfallsprozessen Nierenelemente und Eiweiß im Urin, welch letzteres sich zum Teil als Nierenorganeiweiß erklärt; zum größeren Teil dürfte es aus dem beigemengten Blut stammen, zumal wenn, wie in unserem zweiten Fall, eine massenhafte Zerstörung roter Blutkörperchen stattgehabt hat. Übrigens berichten die meisten Autoren nur von einem geringen Eiweißbefund. Im allgemeinen ist es m. E. ziemlich gleich-

giltig, ob Degeneration oder akute Entzündung vorliegt; beides stellt eine schwere funktionstörende Organschädigung dar, zwischen beiden besteht nur ein gradueller Unterschied und nicht selten gehen sie ineinander über.

Erbrechen ist ferner ein ziemlich konstantes Begleitsymptom der protrahierten Chloroformvergiftung, gelegentlich kann es sehr intensiv und anhaltend sein.

Auch Ikterus begegnet uns häufig und in verschiedenster Intensität. Er kann auf zweierlei Weise zustande kommen; in erster Linie als echter „hepatogener" Ikterus; durch die nekrotisierenden Prozesse in der Leber und Verstopfung zahlreicher Gallengänge mit Fett und Zerfallsprodukten wird der Gallenabfluß behindert, es tritt Stauung und Resorption von Galle ein, die als Ikterus in Erscheinung tritt. Nehmen wir aber mit Ostertag an, daß das Chloroform eine zerstörende Wirkung auf die roten Blutkörperchen ausübe, eine Anschauung, die durch unseren zweiten Fall entschieden an Boden gewonnen hat, so können wir uns die Entstehung der Gelbsucht auch durch folgende Erwägung erklären: durch die Zerstörung der roten Blutkörperchen wird Hämoglobin in größerer oder geringerer Menge frei und kreist im Blute; in der Leber wird bekanntlich der gelöste Blutfarbstoff in Gallenfarbstoff übergeführt, wodurch die Galle reicher an Gallenfarbstoff und bei gleichzeitiger Stauung in den abführenden Gängen ein Ikterus leichter zustande kommen wird. Ist aber die Leber nicht mehr imstande, die zur Bewältigung des Hämoglobins im Übermaß gebildete Galle abzuführen, so findet auch ohne Stauung ein Übertritt der pigmentreichen Galle ins Blut statt mit nachfolgender Gelbsucht. Also auch hier liegt ein Resorptionsikterus vor, der aber nicht infolge Verlegung der Gallenwege entstand, sondern in letzter Linie der Hämoglobinämie und dadurch abnorm gesteigerter Gallenproduktion seinen Ursprung verdankt.

Auf ein Symptom der Chloroformnachwirkung möchte ich nur kurz hinweisen, da wir es selbst nicht beobachtet haben, welchem aber von anderer Seite eine spezifische Bedeutung beigemessen wird. Es ist dies das Verhalten der Atmung. Dieselbe soll, wie Ostertag und Ambrosius besonders hervorheben, eine sehr ruhige und die einzelnen Atemzüge nicht besonders tief sein, was entschieden auffällig ist, da man bei dem durch fehlerhafte Gasmischung im Blut infolge Zerstörung roter Blutkörperchen hervorgerufenen Sauerstoffmangel eine erhöhte Frequenz der Atmung erwarten sollte. Ostertag glaubt als Ursache dafür eine ebenfalls durch das Chloroform bewirkte Erregbarkeitsverminderung des Atemcentrums annehmen zu müssen.

Durch das Ausbleiben der regulierenden höheren Atemfrequenz dürfte jedenfalls der Gaswechsel erschwert und eine allmähliche $CO_2$-Überladung des Blutes bedingt werden.

Im großen und ganzen tritt uns die protrahierte Chloroformnachwirkung unter dem Bilde eines meist rasch fortschreitenden, in wenigen Tagen zum Tode führenden Verfalls entgegen, in welchem die eben gekennzeichneten Hauptsymptome in wechselnder und individuell verschiedener Intensität hervortreten. Relativ selten, in „reinen" Fällen werden Wundstörungen und Einflüsse von seiten des Grundleidens fehlen, meist werden wir damit zu rechnen haben und durch sie das klinische Bild mehr oder weniger getrübt finden. Hier ist dann die Diagnose oft gar nicht oder nur als Vermutung zu stellen, und erst die mikroskopische Untersuchung der vom Chloroform am schwersten geschädigten Organe Herz, Leber und Nieren deckt die Ursache des traurigen Ausgangs auf. Fehlen dagegen anderweitig verursachte Störungen — wie in unserem Fall I —, dann ist es nicht schwer, die Giftwirkung des Chloroforms zu erkennen, und jeder, der es einmal beobachtet, wird sich des eigentümlichen Krankheitsbildes der Chloroformnachwirkung gegebenen Falls wieder erinnnern.

Die Prognose ist im allgemeinen absolut schlecht zu stellen; daß jedoch Ausnahmen vorkommen und der Ausgang nicht immer ein letaler ist, beweist unser zweiter Fall, wo nach schwersten Symptomen rasche Genesung folgte. Daß ferner auch bei Tieren nach reichlicher Chloroformapplication und ausgesprochener Intoxikation eine vollständige anatomische Restitutio ad integrum beobachtet ist, wurde oben schon erwähnt.

Therapeutisch dürfte der Schwerpunkt in die Prophylaxe zu legen sein. Daß Patienten mit Herzmuskel- und Nierenerkrankungen durch Chloroform erheblich gefährdet sind und deshalb im allgemeinen nicht mit Chloroform betäubt werden sollen, ist wohl allgemein anerkannt. Ohne weiteres ist es ferner einleuchtend und von Straßmann in einer besonderen Versuchsreihe für Tiere bewiesen, daß dort eine Chloroformnachwirkung leicht gefährliche Dimensionen annehmen kann, wo bereits eine mehr oder weniger ausgedehnte Fettmetamorphose parenchymatöser Organe vorliegt. Hier mag schon eine kurze Narkose genügen, um die geschwächte Funktion der geschädigten Organe gänzlich lahmzulegen. Daß endlich, wie Straßmann ebenfalls für Hunde experimentell bewiesen hat, nach Blutverlusten das Eintreten der degenerativen Chloroformwirkungen begünstigt wird, erscheint ganz selbstverständlich, wenn wir einen zerstörenden Einfluß des Chloroforms auf die roten Blutzellen annehmen; ist dem Körper

infolge Blutverlustes ein Teil der sauerstofftragenden Erythrocyten entzogen, so wird eine Schädigung der übrigen naturgemäß weit leichter zu verhängnisvollen Störungen im Gaswechsel mit ihren Folgen führen.

Mahnen uns derartige Schwächezustände des Körpers daher zu größter Vorsicht im Chloroformgebrauch, so haben wir andrerseits im Morphium ein ganz vorzügliches Mittel, mit welchem wir der Narkose einen Teil ihrer Gefahren nehmen können. In der gewöhnlichen Dosis von 0,01 gr einige Zeit vor Beginn der Betäubung subcutan appliciert, macht es die Narkose nicht nur ruhiger und technisch leichter ausführbar, sondern es wird auch, und nach unseren Erfahrungen nicht unerheblich, an Chloroformverbrauch gespart; daß die absolute Menge des inhalierten $CHCl_3$ für das Zustandekommen der Spätwirkung von großer Bedeutung ist, dürfte wohl als sicher gelten. Wir geben daher Morphium nicht nur kräftigen Männern, um die Excitation herabzusetzen, sondern auch Frauen und gerade schwachen Frauen — wenn wir sie überhaupt mit Chloroform betäuben — vor größeren Eingriffen, weil wir wissen, daß dadurch am Narkoticum gespart wird, und Chloroform scheint uns unter diesen Umständen ein weit gefährlicheres Gift für den Körper zu sein, als das Morphium. Übrigens hat es ebenfalls Straßmann durch eine Versuchsreihe bei Hunden festgestellt, daß nach vorheriger Morphiumapplication die Spätwirkungen des Chloroforms erheblich geringer ausfielen, als ohne dieselbe.

Berechtigt erscheint die Frage, ob die Art des Chloroformpräparates bei dem Zustandekommen der Degenerationen eine Rolle spielt; Straßmann, der auch hierüber Hundeversuche anstellte, konnte einen derartigen Einfluß nicht nachweisen, er fand keinen Unterschied in den Wirkungen des gewöhnlichen oder des chemisch reinsten Präparates. Auch die Applicationsart — Tuch- oder Tropfennarkose — änderte nichts an den Folgen protrahierter Betäubungen. In unseren beiden mitgeteilten Fällen war gewöhnliches Chloroform zur Anwendung gekommen; das beweist natürlich nichts, nur möchte ich beiläufig bemerken, daß wir, seitdem wir ausschließlich das Anschützsche Präparat gebrauchen, nicht nur ruhigere Narkosen haben, sondern auch viel weniger üble Zufälle beobachten wie früher, wie auch das subjektive Befinden der Patienten nach den Narkosen ein viel besseres ist.

Lengemann experimentierte mit dem Kionkaschen Apparat an Hunden und konnte feststellen, daß auch durch die vorsichtigste und genaueste Dosierung des Chloroforms die Organveränderungen

nach protrahierten Narkosen nicht beeinflußt werden konnten. Auch das läßt sich natürlich nicht einfach auf den Menschen übertragen, und nur Statistiken könnten darüber entscheiden, aber ich glaube kaum, daß das Resultat derselben ein anderes sein würde, als im Experiment. Dürfte es doch nicht einmal bewiesen sein, daß plötzliche Störungen während der Narkose bei Anwendung genau dosierender Apparate seltener seien, als bei einer von geübter Hand ausgeführten Tropfnarkose. Nicht die genaue Dosierung und gleichmäßige Zufuhr des Narkoticums ist das Geheimnis einer guten Narkose, sondern die richtige und rechtzeitige Beurteilung der erreichten Narkosewirkung und überhaupt der Art und Weise, wie der Körper auf das Chloroform reagiert. Diese ganz „spezifische" Reaktion des Organismus bestimmt, wieviel Chloroform in jedem Augenblick gegeben werden darf und wieviel gegeben werden muß, um eine der Sicherheit des Patienten und den Ansprüchen des Operateurs gerecht werdende Narkose zu unterhalten. —

Haben wir die Diagnose Chloroformvergiftung in einem Falle gestellt, so muß sich die Behandlung auf symptomatische Maßregeln beschränken — wir müssen die Herzkraft zu erhalten beziehungsweise zu steigern suchen und müssen die Diurese und Diaphorese anregen, um das Gift aus dem Körper zu entfernen und einer oft drohenden Urämie vorzubeugen. Allzuviel dürfen wir hiervon wohl nicht erwarten; mehr Nutzen können wir uns vielleicht von intravenösen Kochsalzinfusionen, eventuell in Verbindung mit einem Aderlaß, versprechen, die uns ja bei Niereninsufficienz und urämischen Zuständen so vorzügliche Dienste leisten und die auch wegen ihrer anregenden Herzwirkung sehr angebracht erscheinen. Erfahrungen darüber liegen meines Wissens noch nicht vor. In unserem zweiten Fall ist der glückliche Ausgang wohl nur zum geringsten Teil der angewandten Therapie zu verdanken.

Die Frage, ob auch der alte Rivale des Chloroforms, der Äther, ähnliche Organveränderungen hervorrufen kann, ist zu naheliegend, als daß sie nicht ventiliert worden wäre. In der Tat sind experimentelle und klinische Untersuchungen von vielen Seiten (Straßmann, Ostertag, Bandler, Selbach, Schenk, Lengemann u. a.) gemacht worden. Ohne auf Einzelheiten eingehen zu können, möchte ich nur hervorheben, daß die Ergebnisse dieser Forschungen im allgemeinen negativ waren. Man hat zwar auch nach Äthernarkosen Eiweiß und Cylinder im Urin beobachtet, Schenk und Lengemann konstatierten auch einen etwas erhöhten Fettgehalt der Leber, aber den Tod der Versuchstiere hat man durch protrahierte und ge-

häufte Äthernarkosen nicht herbeiführen können, auch ist ein Todesfall beim Menschen durch Äthernachwirkung nicht bekannt geworden.

Dies kann nun m. E. kein Grund sein, die Chloroformnarkose zu gunsten der Atherbetäubung gänzlich zu verwerfen; bei der Entscheidung dieser Frage spielen noch andere Faktoren mit, und die Wahl des Narkoticums muß jedem Chirurgen überlassen bleiben. Ganz ohne Chloroform werden wir wohl nicht auskommen können. Aber wir müssen bei der Untersuchung unserer Patienten vor der Narkose an die schädlichen Nachwirkungen des Chloroforms denken und ihre prädisponierenden Momente bei der Wahl des Narkoticums berücksichtigen. Ist sie glücklicherweise auch eine selten eintretende Complication, so dürfen wir ihre Bedeutung der traurigen Prognose wegen nicht unterschätzen. Liegt vor allem der Verdacht bereits bestehender Fettmetamorphose vor, so stehen der Anwendung des $CHCl^3$ gewichtige Bedenken entgegen. Gerade für solche Fälle, bei denen ja auch oft Äther contraindiciert ist, möchten wir an die Chloroform sparende Wirkung des Morphiums erinnern und letzteres auch für schwache und heruntergekommene Kranken in der üblichen Dosis von 0,01 g warm empfehlen. Auch die kombinierte Morphium-Chloroform-Äthertropfnarkose, wie wir sie mit der Sudeckschen Maske seit einigen Monaten ausgedehnt anwenden, und die uns ganz vorzügliche Narkosen liefert, dürfte sich für derartige Fälle gut eignen.

Freilich werden wir bei aller Vorsicht die Chloroformspättodesfälle nicht ganz aus der Welt schaffen können; Affektionen, bei deren Ätiologie das dunkle Gebiet der individuellen Disposition den Hauptfaktor bildet, können wir stets nur unvollkommen beeinflussen. Begegnet uns trotz aller Vorsichtsmaßregeln dann ein solcher trauriger Fall, dann müssen wir ihn zu jenen unberechenbaren unglücklichen Zufällen rechnen, die dem Chirurgen wohl niemals ganz erspart bleiben werden.

---

## II.

Aus dem Krankenhause in Frauenfeld (Director Dr. Elias Haffter).

# Die Enterostomie in der Prophylaxe und Therapie der Peritonitis.

Von

**Ernst Gebhart,**
Assistenzarzt.

Die chirurgische Behandlungsweise der Peritonitis reicht mit ihren Anfängen in nicht allzu ferne Zeit zurück. Nach Tietze[1]) gelten A. G. Richter (1762) und van Vrecken (1816) als die ersten, welche die Operation bei einer Peritonitis vorgeschlagen haben. Aber ihre Vorschläge galten vorerst bloß dem circumscripten Peritonealabsceß; und auch so fanden sich nur wenige, die den Mut hatten, dieselben auszuführen. Noch in dem großen „Handbuch der medicinischen Klinik" von Canstatt aus dem Jahre 1845 werden Aderlaß, Blutegel und Einreibungen mit grauer Quecksilbersalbe als unentbehrlich bei Peritonitis gerühmt und abführende Calomeldosen sehr warm empfohlen. „Ist ein Exsudat weder durch äußere noch durch innere Anwendung von Medikamenten wegzubringen", heißt es dann weiter, „so muß dies nach Beseitigung jeder entzündlichen Complication operativ durch die Paracentese geschehen."

Diese Therapie kritisierte Niemeyer 1865 mit dem klassischen Worte: „Das war die Arzenei, die Patienten starben — und niemand fragte, wer genas." Er trat ein für Opium in großen Dosen und je nach dem Empfinden des Patienten kalte oder warme Umschläge. „Abscesse müssen möglichst frühzeitig geöffnet werden." Aber noch 1879 sagte Albert in seinem „Lehrbuch der Chirurgie" über die chirurgische Behandlung der eitrigen Bauchfellentzündung: „Für das acute Stadium der Peritonitis hat noch niemand diese Frage aufgeworfen ....."

1) Literaturverzeichnis am Schluß.

Erst im Jahre 1885 veröffentlichten Krönlein und v. Miculicz günstige Resultate von chirurgischer Behandlung bei jauchig-eitriger Peritonitis verschiedener Provenienz. In seinem Vortrage sagt v. Miculicz von der Laparotomie: „Dieselbe ist in jedem Stadium der Bauchfellentzündung zulässig, sobald nur der Kräfteverfall des Patienten nicht zu hochgradig ist."

Im Jahre 1888 konnte Mac Cormac schon 38 Fälle durch Laparotomie behandelter Darmverletzungen mitteilen, teils aus seiner eigenen Erfahrung, teils der Literatur entnommen. Er konstatierte dabei 68,4 Proz. Mortalität. Seither ist die Zahl der operierten Fälle riesengroß geworden, so daß es wohl fast unausführbar wäre, alle diesbezüglichen Veröffentlichungen zu sammeln.

Unterdessen haben aber auch die Erforscher von Aetiologie und Pathologie der Peritonitis ein gewaltiges Stück Arbeit geleistet. Es gehört nicht in den Rahmen dieses Aufsatzes, von der großen Reihe der Einzelarbeiten zu sprechen, die im Jahre 1877 durch die interessanten Versuche Wegners über die Resorptionsfähigkeit des Peritoneum so glänzend eingeleitet wurden. Einen Teil derselben werden wir später in ihren Ergebnissen kurz kennen lernen. Gestützt auf die gefundenen Resultate huldigt man heute im allgemeinen etwa folgenden therapeutischen Grundsätzen:

Ein Teil der acuten Peritonitiden wird auch heute noch, die einen nur temporär, die andern durchweg medicinisch behandelt. Dabei steht die heutige Medicin auf einem Standpunkte, welcher von dem weiter oben kurz skizzierten und von Niemeyer 1865 vertretenen kaum abweicht. Auf Details gehen wir hier nicht ein.

Bei formiertem Peritonealabsceß wird natürlich auch heute noch der Herd sobald wie möglich eröffnet und möglichst ausgiebig drainiert.

Auch eine diffuse oder progrediente eitrige Peritonitis werden die meisten Chirurgen operieren und zwar mit dem Zwecke, das Peritoneum freizulegen, ein eventuelles Exsudat zu entleeren und dessen Weiteransammlung durch Drainage oder Tamponade zu verhindern, die Infectionsquelle zu eliminieren; endlich den intraabdominellen Druck herabzusetzen und dadurch normale Circulationsverhältnisse herzustellen.

Bei allen diesbezüglichen Eingriffen sei die erste und wichtigste Regel die, das Peritoneum vor mechanischen Schädigungen und chemischen Reizen nach Möglichkeit zu schonen und so seine normale Widerstandsfähigkeit möglichst ungeschmälert zu erhalten.

Von der Operation ausgeschlossen werden durch die Mehrzahl der Autoren alle die Patienten, bei denen der Kräfteverfall zu groß

ist, oder bei denen man ein Exsudat nicht nachweisen und die Infectionsquelle zu stopfen nicht hoffen kann.

Diese Ausführungen enthalten ungefähr die Principien, zu denen sich Tietze, Lennander, Rehn etc. in ihren neuesten Publicationen und Tillmanns in der 6. Auflage seines Lehrbuches bekennen.

Versuchen wir einen kurzen Einblick zu tun in die Erfolge, welche diese Therapie aufweisen kann! Von Krecke finden wir schon aus dem Jahre 1891 eine Sammelstatistik, welche 119 operierte Peritonitiden mit 43 Proz. Heilungen aufweist. Von 680 durch Krogius (1901) aus der Literatur zusammengesuchten Wurmfortsatz-Peritonitiden mit im allgemeinen bloß 28,5 Proz. Heilungen sind 48 progredient-eitrige Fälle chirurgisch behandelt worden, und von diesen genasen 34, also 70,8 Proz. Während man ferner vor der chirurgischen Aera so ziemlich jeden Fall von Perforationsperitonitis als verloren betrachtete, ist wohl jedem heute lebenden Arzte eine Anzahl von Heilungen wenigstens aus der Literatur bekannt. Zu Fortschritten hat die Chirurgie auf diesem Gebiete also ganz sicher geführt. Um aber genauere Einsicht zu erlangen, betrachten wir besser die Resultate einzelner Chirurgen, welche alle ihre einschlägigen Fälle bekannt geben.

Körte publizierte im Jahre 1897 seine Resultate bei 71 operierten allgemeinen Peritonitiden; er hat dabei 35,2 Proz. Heilungen erzielt. Tietze-v. Miculicz (1900) erlangten bei 25 Operationen aus derselben Indication 14, also 56 Proz. Heilungen. Ideal kann man das wohl nicht nennen, wenn immer noch kaum die Hälfte der operierten Patienten mit dem Leben davonkommt. Werden aber bei Körtes Fällen die 34 vom Wurmfortsatz ausgegangenen mit 38 Proz. Heilungen nicht berücksichtigt, so ergibt sich bei den 37 Fällen anderer Provenienz ein Heilungsprozent von nur 30,8. Die Bauchfellentzündungen nach Appendicitis zeigen sich auch in anderen Statistiken als die am günstigsten verlaufenden.

Bedeutend weniger glänzende Zahlen finden wir in einzelnen andern Kategorien. Unter Körtes 6 Fällen von Magenperforation starben 5 und von den 4 Darmperforationen alle. Eine von Miculicz zusammengestellte Statistik, die natürlich wie alle Sammelstatistiken zu gute Resultate liefert, läßt bei den Magenperforationen auf eine Mortalität von 52,9 Proz. schließen. Gesselewitsch und Wanach finden in ihrer Zusammenstellung von 63 operierten Darmperforationen bei Typhus 17,4 Proz. Heilungen. von Winkel constatiert an Hand seiner 19 Fälle puerperaler Peritonitis mit chirurgischer Behandlung 21 Proz. Heilungen.

Interessant ist eine Klassifikation der operierten Fälle nach ihrem klinischen Verlauf, wie folgendes kurze Beispiel zeigen soll:

Tietze's 25 oben angegebene Fälle verteilen sich vom genannten Gesichtspunkte aus in folgender Weise:

| | | | | | | | |
|---|---|---|---|---|---|---|---|
| Diffuse septische | Peritonit. | 4 | Fälle, | davon | geheilt | —, | gestorben 4 |
| „ serös-septische | „ | 1 | Fall, | „ | „ | —, | „ 1 |
| „ serös-eitrige | „ | 1 | „ | „ | „ | —, | „ 1 |
| Diffuse-eitrige | „ | 5 | Fälle, | „ | „ | 2, | „ 3 |
| Progredient-eitrige | „ | 10 | „ | „ | „ | 7, | „ 3. |

Die übrigen 4 Fälle lassen sich nicht in dieses Schema einreihen. Das Ergebnis dieser Vergleichung bedeutet nicht etwas Neues oder besonders Auffallendes; aber es soll damit constatiert sein, daß die diffus-septische Peritonitis von allen Formen die schlechteste Prognose aufweist. Andere Erfahrungen lehren genau dasselbe wie diejenigen von Tietze.

Die angeführten Zahlen beweisen, daß es auch heute noch wohl berechtigt ist, auf diesem Gebiete der Chirurgie Besserung zu erstreben. In diesem Sinne werden in neuerer Zeit verschiedene Probleme mehr oder weniger lebhaft discutiert. Es mögen hier bloß die Vorschläge zur Verhütung der postoperativen Peritonitis erwähnt sein. Ein anderes einschlägiges Thema, welches bei weitem nicht die seiner Bedeutung entsprechende Würdigung erfährt, soll der Gegenstand unserer folgenden Betrachtungen sein.

Wir haben gesehen, daß die septischen Formen der Peritonitis am meisten Todesfälle liefern, daß also die allgemeine Sepsis der gefährlichste und zwar ein recht häufiger Ausgang bei Bauchfellentzündung ist. Seit Wegner die große Resorptionsfähigkeit des Peritoneum nachgewiesen hatte, war man mit einer Erklärung für diese Tatsache nicht mehr verlegen. Es bildete sich der Begriff der „peritonealen Sepsis“ Erst in neuester Zeit hat Heidenhain als erster am 31. Chirurgencongreß (1902) die Überzeugung öffentlich ausgesprochen, daß ein großer Teil dieser Patienten durch Resorption schädlicher Stoffe vom Darmlumen aus und nicht von der Peritonealhöhle aus zugrunde gehe. Diese Anschauung oder Erscheinungen am Krankenbette, welche durch sie erklärt werden oder doch mit ihr im Zusammenhang stehen, haben in einzelnen Fällen ein chirurgisches Procedere veranlaßt, welches von dem bisher üblichen nicht unwesentlich abweicht. Ebenso gibt dieselbe für eine Reihe von Tatsachen eine ungezwungene Erklärung, für die wir anders eine solche nicht besitzen. Das genannte Procedere besteht im Offenlassen einer bereits bestehenden Darmöffnung oder im Anlegen einer künstlichen Fistel

zur Entfernung des Darminhaltes; und im folgenden Abschnitte wollen wir versuchen, den Einfluß der Darmentleerung auf eine vorhandene Peritonitis kennen zu lernen an Hand der in der Literatur mitgeteilten diesbezüglichen Fälle.

## Casuistik.

Zur Entleerung des Darmes bei mechanischem Verschluß desselben, wo das Hindernis nicht aufzufinden war, oder wo man dasselbe nicht zu heben hoffte, finden wir schon lange Zeit die Anlegung einer Darmfistel im Gebrauche. Bei Peritonitis gegen die allgemeine Sepsis ist sie erst in allerneuester Zeit und nur von einzelnen ausgeführt worden. Freilich kam es früher vor, daß man bei einer Perforation die Durchbruchstelle nicht auffinden konnte und darum bloß die Bauchhöhle drainierte. Mit Staunen sah man solche Fälle heilen. Sie sind aber nicht weiter beobachtet worden. Einzelne derartige Beobachtungen finden wir publiziert.

Mac Cormac z. B. hat 1888 in seiner Sammlung von 38 Darmverletzungen einen Fall mitgeteilt, bei dem das perforierte Darmstück in die Bauchwunde eingenäht wurde; es trat Genesung ein; leider starb aber dann der Mann 4 Wochen später infolge der Enterorrhaphie zum Schluß der Fistel. Über eine ganz ähnliche Beobachtung mit Ausgang in Heilung und gelungenem operativen Schluß der Fistel referierte Lücke im Jahre zuvor in der chirurgischen Sektion der 60. Naturforscher- und Ärzteversammlung zu Wiesbaden

In der „Wiener klinischen Rundschau" finden wir 1900 eine Veröffentlichung von Nossal, der eine Perforativperitonitis bei Perityphlitis nach bloßer Incision heilen sah. Dieser Fall steht übrigens nicht einzig da; die oft günstige Wendung nach Eröffnung des Darmes durch Nekrose des Wurmfortsatzes ist allgemein bekannt.

L. Bérard referierte 1897 über das Vorgehen von Jaboulay bei Perforationsperitonitis. Wenn möglich schließt derselbe die Darmwunde durch Naht; ist aber Eile notwendig, so befestigt er die perforierte Schlinge an die Haut oder läßt sie in der Tiefe liegen und sucht das Peritoneum vor Infektion durch Gazestreifen zu schützen. Heilungen sind durch Jaboulay mit diesem Verfahren erzielt worden. Die zurückbleibende Fistel schloß sich meist von selbst.

Die Sammlung ähnlicher Beobachtungen ließe sich vergrößern. Sie stellen fest, daß Heilungen von Perforationsperitonitiden zu allen Zeiten ohne Darmnaht vorgekommen sind.

Im südafrikanischen Kriege wiesen die konservativ behandelten perforierenden Bauchwunden — natürlich meist Schußwunden mit Verletzung des Darmes — 50—60 Proz. Heilungen auf, während von

den genähten die meisten starben (Tautzscher). Wir haben eingangs unserer Arbeit Zahlen angeführt, welche beweisen, daß die Resultate der Naht im Frieden kaum bessere sind. Wenn auch die Resultate der Kriegspraxis sich nicht ohne weiteres mit denjenigen der Friedenspraxis vergleichen lassen, so gibt es doch zu denken, wenn die Erfolge der Darmnaht sogar im wohlgeordneten Civilspital nicht besser oder noch schlechter sind als diejenigen, welche die Behandlung ohne Naht im Kriege erzielt. Diese Tatsache ist übrigens auch aus der Arbeit von Tautzscher selber zu ersehen; denn während die oben angeführten Proz.-Zahlen zu Beginn derselben verzeichnet sind, geht aus den folgenden Abschnitten hervor, daß von 17 im Krankenhause zu Riga (1890—1900) genähten Darm- und Magenverletzungen 6, also 25,29 Proz. geheilt wurden. Es mag ja einerseits bei den 50—60 Proz. aus dem Kriege nicht jedesmal ein Darmschuß vorgelegen haben und andererseits bei den 17 Fällen aus Riga manchmal eine schwerere Darmverletzung, als es Schüsse gewöhnlich sind: Durch all das scheint mir die auffallende Differenz zu gunsten der Behandlung ohne Naht doch nicht hinreichend begründet.

Während bisher Darmeröffnungen den Gegenstand unserer Betrachtung bildeten, welche immer gleichsam ungewollt und nur dem Umstande zu verdanken waren, daß man es nicht anders machen konnte, so finden wir aus der neuesten Zeit Mitteilungen über absichtlich zur Entleerung des Inhaltes angelegte Darmfisteln. Meist sind die im folgenden genannten Operateure durch ähnliche Erfahrungen wie die eben angeführten zur Enterostomie veranlaßt worden.

Escher in Triest (1902) laparotomierte bei einer Perforationsperitonitis 80 Stunden nach Durchbruch eines Typhusgeschwüres. Die Durchbruchstelle konnte aber nicht gefunden werden; es geschah im Gegenteil eine andere unbeabsichtigte Darmeröffnung. Hernach wurde die Operation aus äußeren Gründen nach Schutz des Peritoneum durch Tamponade abgebrochen in der Absicht, am folgenden Tage die Enterorrhaphie auszuführen Diese letztere unterblieb jedoch wegen der inzwischen eingetretenen auffallenden Besserung; der Patient genas ohne weiteren operativen Eingriff. In der Folge behandelte Escher 3 weitere Fälle von Perforationsperitonitis durch Annähen der erweiterten Darmwunde an die Bauchwand und hatte dabei, den bereits mitgeteilten Fall eingerechnet, 3 Heilungen und einen Exitus letalis zu verzeichnen. Zugleich fand er bei Manger (La perforation typhique. Thèse de Paris 1901), daß von 8 ebenfalls nicht genähten, sondern einfach drainierten Typhusperforationen 4

heilten und 4 starben. Der Vergleich dieser 8 und seiner 4 Fälle — 58,3 Proz. Heilungen — mit den Resultaten vieler anderer, welche bei Behandlung durch Darmnaht 17 Proz. (Gesselewitsch und Wanach 1897) bis 21 Proz. (Herbert und Watkins 1899. Manger 1901) Heilungen erzielten, ließ in Escher Zweifel aufsteigen über die Richtigkeit der Darmnaht bei typhöser Perforationsperitonitis Durch sehr gewissenhafte und eingehende Würdigung aller in Betracht fallenden Momente kam er zu der Überzeugung, daß nur die Ileostomie diese vorzüglichen Resultate bedingt haben könne. Am Schlusse seiner sehr interessanten Arbeit sagt er unter anderm:

„Die Gefahren, welche bei der im Typhus auftretenden akuten Perforationsperitonitis das Leben bedrohen, sind zweierlei Art:

1. Die primären, von der akuten Peritonitis als solcher herrührenden, insbesondere die septisch-eitrige Infection.

2. Die sekundären, von der entzündlichen Lähmung des Darmes ausgehenden Symptome des Occlusionsileus.

Die Peritonitis an sich indiciert die Laparotomie; diese Operation genügt zwar völlig dieser ersten Indication, erfüllt aber zumeist nicht die zweite durch fortschreitenden paralytischen Ileus gegebene Indication;

Dieser zweiten Indication entspricht nur die Bildung eines künstlichen Afters als Ergänzung der Laparotomie."

In ähnlichem Sinne sprach sich Heidenhain am 31. Chirurgencongreß in Berlin (1902), die akute Peritonitis verschiedener Provenienz betreffend, dahin aus, daß nach seiner Überzeugung ein großer Teil der Patienten nicht an peritonealer Sepsis, sondern an Darmverschluß, bedingt durch entzündliche Lähmung, zugrunde gehe. Von 5 auf Grund dieser Ansicht von ihm durch Enterostomie behandelten Peritonitiden im Stadium des Erbrechens und der Blähung haben 4 einen eklatanten Erfolg gezeigt. Er findet die Eröffnung des Dünndarmes indiciert:

„Wenn man bei Operation wegen eiternder Peritonitis sehr starke Auftreibung der Intestina und dabei noch einen größern Abschnitt der Bauchhöhle frei von Entzündung findet, oder wenn in derartigen Fällen in den Tagen nach der Operation unter Ausbleiben von Stuhl und Winden Auftreibung und Erbrechen sich einstellen."

Lund in New-York (1903) spricht von den Fällen, „in welchen zu der schon sehr gefährlichen peritonealen Sepsis eine weitere Intoxikation des Blutes kommt durch die giftigen Stoffe in den stagnierenden Faeces." Er ergänzt die durch die Peritonitis an sich geforderten Maßnahmen (Laparotomie, Drainage usw.) durch Incision und Entleerung des Dünndarmes, vernäht aber die Darmöffnung sofort

wieder, eventuell nach Einführen einer gesättigten Bittersalzlösung zur Bekämpfung der Darmparalyse. Eine Fistel mit Annähung der eröffneten Schlinge an die Bauchwand macht er bloß dann, wenn er den Patienten nicht unter beständiger ärztlicher Aufsicht haben kann, oder wenn der Patient die länger dauernde Darmnaht nicht mehr ertragen würde. Lund teilt dann 5 derartige Fälle mit, und zwar 4 Radikaloperationen im Verlaufe akuter Appendicitis und eine Hernienoperation, denen allen jener Occlusionsileus mit beginnender allgemeiner Sepsis folgte. Einer von den 5 Patienten, der in extremis zur Operation kam, starb am 3. Tage; die andern 4 genasen.

Sehr interessant ist eine Mitteilung von Broca, dem Pariser Kinderchirurgen. Bei einem im Verlaufe einer akuten Appendicitis aufgetretenen Darmverschluß hatte Broca laparotomiert und die den Verschluß bedingenden Adhäsionen im kleinen Becken gelöst; die Ileussymptome hörten auf; aber das Kind starb unter den Erscheinungen der allgemeinen Sepsis. Durch diese und eine ähnliche Erfahrung geleitet machte Broca, ein drittes Mal unter ähnlichen Verhältnissen vor die Operation gestellt, eine Öffnung in den Dünndarm und leitete den entströmenden Inhalt durch Tampons und Drains nach außen. Das Kind genas von der Peritonitis, starb dann aber 2 Monate später an der sehr schwierigen Fisteloperation.

Diese 2 Fälle von Broca lehren mit aller Deutlichkeit, daß unter solchen Verhältnissen die Befreiung der Darmschlingen aus den Adhäsionen und Verwachsungen nicht genügt, daß es im Gegenteil sehr wichtig ist, die Eröffnung und Entleerung des Darmes beizufügen.

Ja ich möchte noch weiter gehen und einen unserer Fälle (Krankengeschichte 6) zum Vergleiche mit denen Brocas herbeiziehen. Es handelt sich um einen postoperativen Ileus und zwar im Anschluß an eine vaginale Totalexstirpation des Uterus. Es lagen demselben jedenfalls ganz ähnliche peritonitische Veränderungen im kleinen Becken zugrunde, wie sie Broca bei seinen Fällen geschildert hat. Bei jener Patientin hat die Enterostomie allein, ohne Lösung von Adhäsionen, zur Genesung geführt. Es liegt also sicherlich nicht so ganz fern, hier die Behauptung aufzustellen, daß in gewissen Fällen die Enterostomie und Entleerung des Darmes wertvoller und allein rettend, die Laparotomie und Lösung der Verwachsungen unnötig und überflüssig ist. Ich kann mich überhaupt des Eindrucks nicht erwehren, daß manchmal, im Streben, ein mechanisches Hindernis aufzufinden und zu entfernen, eine gefundene Verwachsung als Ursache des Darmverschlusses angeschuldigt wird, welcher eine solche Rolle, ihrer Form und Ausdehnung nach, eigentlich gar nicht zukommen kann. Auch

Heidenhain weist in dem schon genannten Vortrage darauf hin, wie so häufig der Darmverschluß trotz Lösung der Adhäsionen weiter besteht.

Wir haben also gesehen, daß die Perforationsperitonitiden sogar im Kriege ohne Darmnaht besser heilen als im Frieden mit der Naht; daß es bei Typhusperforationen zweckmäßiger ist, die Darmöffnungen offen zu lassen als sie zu vernähen; daß es in den Fällen von postoperativem Darmverschluß wichtiger ist, den Darm zu entleeren als die Adhäsionen zu lösen; wir werden endlich sehen, daß die Enterostomie einer ganzen Anzahl von Patienten mit beginnender sogenannter „peritonealer Sepsis" die besten Chancen zur Heilung geboten hat: Alle diese Tatsachen weisen doch mit Deutlichkeit darauf hin, daß der peritonealen Resorption bei der Ausbildung einer Sepsis ein anderes Agens zur Seite stehe, welches durch die Entleerung des Darmes beeinflußbar ist, und welches wir daher im Darminhalt oder in der Darmwand zu suchen haben.

Ein direkter Beweis für die Existenz dieses „intestinalen Agens" scheint mir eine Beobachtung von Kocher (1899) zu sein. Er laparotomierte bei einer Bauchfellentzündung nach Appendicitis, spülte die Bauchhöhle aus und drainierte. Der Patient starb nach 5 Tagen unter den Erscheinungen der septischen Allgemeinintoxikation. Bei der Sektion fand Kocher die Peritonitis vollständig ausgeheilt. Der Vorschlag, hier statt der „peritonealen Sepsis" eine „intestinale Sepsis" anzunehmen, hat doch gewiß sehr viel für sich.

### Über die Allgemeinintoxication vom Darmlumen aus und die Durchwanderung der Bacterien in die Peritonalhöhle.

Nachdem uns bisher die Erfahrungen und Resultate chirurgischer Tätigkeit am Krankenbette geleitet haben, werden wir im folgenden versuchen, das Ergebnis unserer Betrachtungen besser zu verstehen und zu erklären an Hand von experimentellen und theoretisch abgeleiteten, allgemein als feststehend angenommenen Tatsachen.

Am nächsten liegt wohl der Gedanke eines Zusammenhanges jener „intestinalen Sepsis" mit bacteriellen Einflüssen, die vom Darmlumen ausgehen. Wir wissen längst, daß schon unter normalen Verhältnissen der Darminhalt immer Bacterien birgt, und zwar derjenige des Dünndarmes sowohl als der des Colon und Rectum. Wenn gewöhnlich diese ohne Nachteil für den Organismus sich dort aufhalten, so müssen die Krankheit bewirkenden Bacterien andere sein als die gewöhnlich vorhandenen, oder es muß eine andere Schädlichkeit im Darminhalt liegen, oder endlich es muß am Organismus etwas ver-

ändert sein. Im letztern Falle denkt wohl jedermann zuerst an die Darmwand.

Daß der gewöhnliche, normale Magen- und Darminhalt dem Organismus gefährlich werden kann, wenn er mit Teilen desselben in Berührung kommt, denen er sonst fremd ist, das beweisen die Perforationsperitonitiden nach Darmverletzung. Pawlowsky (1889) und Silberschmidt (1893) haben auf experimentellem Wege dargetan, das dabei das ätiologisch Wesentliche wirklich die Bacterien und ihre Produkte sind. Die andern Componenten der Darmcontenta vermögen allein eine gefährliche Peritonitis nicht zu erzeugen; sie begünstigen nur indirekt die bacteriellen Wirkungen, entweder durch Irritation der Serosa oder aber, indem sie das Wachstum der Bacterien fördern.

Wenn also im normalen Darminhalt Bacterien vorkommen, welche von anderer Stelle aus eine Entzündung der berührten Gewebe und, vielleicht direkt, sicher aber indirekt nach der Schädigung dieses Gewebes, eine allgemeine Infektion oder Intoxikation erzeugen können, so muß der normalen Darmwand die Fähigkeit zuerkannt werden, gegen diese Mikroorganismen die übrigen Gewebe schützen zu können In der Tat ist von Cassin et Charrin (1895) durch sehr interessante Experimente nachgewiesen worden, daß es das normale Epithel der Darmmucosa ist, welches diese wichtige Funktion ausübt, und zwar nicht bloß als passive Barrière, sondern in aktiv-biologischer Weise durch Veränderung der Toxine.

Es gibt nun genug pathologische Zustände, bei welchen dieses Epithel geschädigt ist. Am bekanntesten sind diejenigen, bei welchen wir vollständige Zerstörung dieses Epithels und manchmal auch der tieferliegenden Gewebe, also Geschwüre im Darme finden. Es sei an die typhösen, die dysenterischen und die katarrhalischen Geschwüre erinnert. Bei allen, diesen Geschwüren zu Grunde liegenden Krankheiten bildet aber das Ulcus nur den höchsten und weitest gediehenen Grad der Darmaffektion; daneben besteht immer in beträchtlicher Ausdehnung ein mehr oder weniger intensiver Katarrh der Mucosa mit starker Schädigung, ja Zerstörung und Desquamation des Darmepithels. Dazu sind abnorme Zersetzungen im Darminhalt und vermehrter Bacteriengehalt bei allen diesen Zuständen nachgewiesenermaßen vorhanden. Die schützende Mauer des Epithels ist zerstört, durchbrochen, der Organismus ist den giftigen Produkten preisgegegeben. So begreifen wir den schweren Allgemeinzustand bei Typhus abdominalis und bei den schweren Dysenterieformen; auf diese Allgemeinintoxikation bei acuter Enteritis der Kinder führt man, ab-

gesehen von den Konvulsionen, auch den im Verhältnis zu den sichtbaren lokalen Veränderungen im Darme oft unbegreiflich rasch tödlichen Verlauf zurück (von Strümpell).

Nicht sehr weit verschieden von den bei den 3 Infektionskrankheiten geschilderten Verhältnissen sind diejenigen, welche bei einem Darmverschlusse vorliegen, aus welcher Ursache immer derselbe entstanden sei. Experimente und pathologisch-anatomische Untersuchungen durch Reichel (1893) haben gezeigt, wie wichtige Veränderungen der Circulationsverhältnisse und der Beschaffenheit des intestinalen Epithels auftreten in der Wand des zuführenden Schenkels bei Darmverschluß, besonders bei mechanischem Ileus. 1899 hat Kocher die Existenz der von ihm so benannten Distensionsgeschwüre neuerdings bewiesen und darauf aufmerksam gemacht, daß dieselben eine Hauptgefahr sind bei jedem Darmverschluß, da sie eben eine Folge sind der Circulationsstörungen, welche auf Grund der Dehnung und der vom gestauten Darminhalt ausgehenden Intoxikation sich ausbilden. Es kann also auf ganz ähnliche Weise wie bei den angeführten Infektionskrankheiten bei jeder im Darme auftretenden Stauung, auch ohne vollständigen Darmverschluß — ein „partieller Ileus" kann ja erfahrungsgemäß ebenfalls zum Tode führen —, das Epithel der Mucosa geschädigt und dadurch der Weg für eine Allgemeinintoxikation freigelegt werden. Bloß ist der Unterschied vorhanden, daß hier dem Moment der Dehnung, des Meteorismus eine größere Rolle zufällt als dort.

Für diesen intestinalen Meteorismus hat man bekanntlich 2 Ursachen angenommen, eine mechanische und eine toxische. Einmal beruht er darnach auf einer Ansammlung flüssiger Stoffe: zuerst des von den oberen Partien des Verdauungskanals her sich hier ansammelnden bereits vorhandenen Darminhaltes, ferner der durch die vermehrte Sekretion der Becherzellen (Reichel) neu gelieferten Flüssigkeit. Ebenfalls rein mechanisch wirken die durch die Gärungsfermente und die Bacterien erzeugten Gase.

Die Toxinwirkung geschieht vornehmlich auf dem Wege der Muskellähmung in der Darmwand. Dieser nämliche Effekt kann wahrscheinlich auch durch Trauma, durch Quetschung erzielt werden. (Krankengeschichte 4). Häufiger aber wird diese Schädigung der Darmmuskulatur durch Toxine bedingt sein, welche sowohl vom Darmlumen als von der Peritonealhöhle ausgehen können. Die Lähmung der circulären Muskelfasern wirkt im Sinne der Begünstigung auf die Dehnung der Darmwand. Mehr als begünstigend kann der Einfluß dieses Faktors nicht sein; denn ein Darmrohr wird auch

nach Erschlaffung seiner Wand nur dann sein Lumen erweitern, wenn es von innen ausgedehnt wird.

Viel gefährlicher ist eine andere Wirkung der Muskellähmung, nämlich die Aufhebung der Peristaltik. Diese hat bei der Ausbildung eines Darmverschlusses entschieden eine weit größere Bedeutung, als sie peritonitischen Verklebungen oder Verwachsungen zukommt. Es mag z. B. durch eine solche Adhäsion ein Darmstück mehr oder weniger stark abgeknickt sein; man kann sich aber leicht vorstellen daß dadurch allein immer nur eine Stenose, nicht ein vollständiger Verschluß zustande kommen kann. Einer kräftigen Peristaltik wird es immer gelingen, den Darminhalt hindurchzuzwängen. Durch die dabei stattfindende Zerrung wird die Adhäsion vielleicht zerrissen, jedenfalls aber gedehnt und so schließlich unschädlich gemacht. Ist aber bloß eine Parese — es braucht nicht einmal eine vollständige Lähmung zu sein — der Peristaltikmuskulatur vorhanden, so wird sich oberhalb der Stenose bald eine Stauung bilden, welche den zuführenden Darm erweitert und so im Sinne der Einklemmungstheorie von Lossen den Verschluß vollkommen macht, indem die fixierte Stelle durch das stark gedehnte Darmstück comprimiert wird. Ebenso ist es sehr gut denkbar, daß durch ein längeres, vollständig schlaffes Darmstück die Peristaltik des übrigen Intestinum den Darminhalt nicht mehr hindurchtreiben kann; es entsteht auf diese Weise ein rein paralytischer Darmverschluß. Die Aufhebung der Peristaltik ist somit das bei Entstehung der Darmstörung bedeutsamste Moment. Durch dieses erst wird eine mechanische Stenose gefährlich; denn unter seiner Mitwirkung entsteht daraus ein Darmverschluß, indem es die Bedingungen schafft für das Auftreten der Stauung und dadurch Dehnung. Je größer aber der Inhalt und die Dehnung, desto größer der Widerstand für die noch vorhandene peristaltische Kraft; desto lebhafter auch bei der Stagnation die Zersetzung und die Produktion schädlicher Stoffe, welche im Verein mit der Dehnung die Darmwand alterieren und dann die Allgemeinintoxication bewirken.

Ebenso wichtig ist für unser Thema das Problem der Durchwanderung von Bacterien aus dem Darmlumen in die Peritonealhöhle. Wir finden diese Frage zuerst von Pawlowsky (1889) an Hand von experimentellen Resultaten geprüft. Er fand aber bei versuchsweise erzeugter Peritonitis niemals Darmbacterien, sondern immer nur die von ihm selbst in die Bauchhöhle eingeführten Bacterien oder bei chemisch erzeugter Peritonitis gar keine Mikroorganismen. Nur wenn die Sektion erst längere Zeit nach dem Tode gemacht wurde, waren Bacterien vorhanden, die aus dem Darm ausgewandert

sein mußten. Die zahlreichen nachher durch eine ganze Reihe von Autoren angestellten Versuche lieferten einander sehr widersprechende Resultate. 1893 jedoch haben Tavel und Lanz durch Untersuchungen von operierten Peritonitiden der chirurgischen Klinik in Bern den unzweideutigen Nachweis geliefert, daß die Darmwand, auch ohne nekrotisch zu sein, von Bacterien durchdrungen werden kann. Durch Arnd endlich wurde im Jahre 1898 das Vorkommen der Diapedese in ganz leicht künstlich eingeklemmten Hernien bei Kaninchen experimentell bewiesen und als Ursache derselben die bei der Einklemmung geschaffene Circulationshemmung festgestellt. 1899 hat Escherich bei Enteritis Streptokokken in den subperitonealen Lymphräumen gefunden. Wenn also die früheren Autoren die Frage bei primären Affektionen des Peritoneum verneinen mußten, so ist dadurch dargetan, daß Schädigung der Serosa allein die Durchwanderung nicht ermöglicht. Aus ihren Befunden am toten Darm aber, aus den Forschungen von Tavel und Lanz und den Experimenten von Arnd geht hervor, daß gewisse Schädigungen der Darmwand, insbesondere Circulationsstörungen in der Tat dieselbe für Bacterien durchgängig machen können. Escherichs Beobachtung und das Resultat der Versuche von Cassin und Charrin lassen es als wahrscheinlich erscheinen, daß dabei die Beschaffenheit des Darmepithels das Maßgebende ist. Wenn wir weiter oben gesehen haben, daß nicht bloß bei eingeklemmten Brüchen, sondern auch bei jedem Darmverschluß, ja bei bloßer Stauung des Darminhaltes und ganz besonders auch bei gewissen Infektionskrankheiten des Darmkanals ähnliche Schädigungen der Darmwand vorkommen, so fällt es uns nicht mehr schwer, jene Fälle eitriger Peritonitis zu begreifen, bei denen eine Infektion von außen absolut ausgeschlossen ist und eine Perforation nicht stattgefunden hat. Wir kommen aber auch nach kurzer Überlegung zum Schlusse, daß der Darminhalt im allgemeinen die Hauptinfektionsquelle für das Peritoneum ist, einem Schlusse, der übrigens von maßgebenden Autoren bereits gezogen wurde.

Mit der Entleerung des Darminhaltes nach außen genügen wir also in allen Fällen von Stauung desselben 2 Indikationen; wir verhindern die vom Darminnern ausgehende allgemeine Sepsis; wir eliminieren aber auch eine, vielleicht für den gegebenen Fall die einzige Quelle der Infektion des Peritoneum.

Hier sollen die Krankengeschichten von 8 Patienten folgen, bei denen im Krankenhause Frauenfeld — Direktor: Herr Dr. E. Hafter — wegen beginnender oder drohender Peritonitis mit ausgezeichnetem Erfolg die Enterostomie ausgeführt wurde.

## Krankengeschichten:

1. Fall. Heinrich H., Landwirt, 37 Jahre alt, sonst kerngesund, litt schon dreimal an Blinddarmentzündung. Der erste, leichte, 3 Wochen dauernde Anfall traf ihn in seinem 24., der letzte in mehreren kleinen Schüben monatelang anhaltende im 35. Altersjahre. Die jetzige Erkrankung besteht beim Eintritt ins Krankenhaus seit 5 Tagen mit völliger Stuhl- und Windverhaltung, zeitweise bis zur Unerträglichkeit gesteigerten Schmerzen in der linken Seite des Bauches, häufigen Ructus, ohne Erbrechen.

Der Aufnahmebefund am 5. Juli 1897 ist folgender: Der Pat. spricht mit matter Stimme. Das Gesicht ist stark gerötet, mit tiefliegenden Augen. Die Zunge ist trocken, glatt, weißlich belegt. 84—88 Pulse, regelmäßig, ziemlich voll, bei 37,4° Morgentemperatur. Es besteht starker Meteorismus, Gefühl von Vollsein und starker Spannung im Leibe; in der Ileocoecalgegend größte Druckempfindlichkeit, während der Spontanschmerz zur Zeit unbedeutend ist. Die jetzigen Verordnungen bestehen in Eispillen und Cognac; fünf bis sechsmal pro die Saloli 0,5; bei starken Schmerzen je 15—20 Tropfen Tinct. opii crocata und Spirit. Ammonii anisatus āā; in die Ileocoecalgegend eine Eisblase.

Bis zum 13. Juli bildet sich in der Ileocoecalgegend eine Dämpfung mit deutlicher Fluctuation aus. Die Abendtemperaturen bewegen sich zwischen 37,3° und 38,5°. Die Pulszahlen sind entsprechend. Mehrmals gehen Stuhl und Flatus ab. Die heute vorgenommene Incision fördert ca. 250—300 ccm fäculent riechenden Eiters zu Tage. Nach einer Spülung mit warmer Borlösung wird die Wunde mit Jodoformgaze drainiert.

Am 14. Juli wird der Jodoformgazestreif, der mit wenig seröser Flüssigkeit getränkt ist, mit einiger Gewalt entfernt, da er sich besonders mit den Wundrändern fest verwachsen zeigt. Bald nachher starke Verschlimmerung des Zustandes: Keine Flatus mehr, wohl aber eine massige Stuhlentleerung; starkes, häufiges Gurren und Kollern mit heftigem Kneifen. Meteorismus stärker; fortwährend sich steigerndes Unbehagen; häufige Ructus; starke Druckempfindlichkeit 3 fingerbeit über der Incisionsstelle; 96—100 Pulse bei 38,3° Temp.; Zunge trocken, rot; Harntenesmus.

Während der folgenden Tage ändert sich der Zustand wenig. Es gehen wenige Flatus ab; mehrmals geformter, wie durch eine enge Stelle gepreßter Stuhl.

Am 19. Juli wird der Verband von fäculent riechendem Eiter durchtränkt gefunden. Meteorismus immer beträchtlich.

Am 21. Juli werden die Flatus immer spärlicher; der Meteorismus wächst. Es fängt Brechreiz an sich einzustellen; dazu häufiger Stuhldrang. Trotz eines warmen Bades, warmer Douche auf den Leib und eines Einlaufes ins Rectum wird der Zustand schlimmer. Heftige Druckempfindlichkeit auf der linken Bauchhälfte besteht ohne vermehrte Resistenz oder Dämpfung daselbst. Es wird zur Enterostomie geschritten:

In Äthernarkose wird die Haut 4 fingerbreit über dem Lig. inguinale sin. parallel zu diesem ca. 6 cm lang incidiert, die Muskulatur stumpf getrennt, das Peritoneum in einer Länge von 2 cm eröffnet, die darunterliegende Dünndarmschlinge eingenäht, dann das Darmlumen durch Messerstich eröffnet und ein elastischer Katheter eingeführt. Es entleeren sich viel Luft und dünnflüssiger Speisebrei; der Bauch sinkt rasch zusammen.

Während der folgenden Tage liefert die Darmfistel viel Luft und dünnflüssiges, fäculentes Secret. Die Ileocoecalwunde eitert lebhaft weiter. Die Temperatur sinkt; ihre Abendwerte schwanken zwischen 37,5° und 36,3°; vom 30. Juli an bleiben sie unter 37,0°. Der Brechreiz ist vollständig geschwunden.

Am 23. Juli ist der Bauch nirgends mehr druckempfindlich, um dann allerdings am 26. Juli wieder häufiges Kollern mit heftigen krampfartigen Schmerzen zu zeigen. Diese Symptome schwinden aber am 30. Juli nach einer künstlich herbeigeführten Stuhlentleerung völlig. Eine vorher zwischen Blase und Ileocoecalgegend gefühlte, vermehrte Resistenz ist ebenfalls nicht mehr nachzuweisen.

Das Allgemeinbefinden hat sich seit dem 23. Juli bedeutend gebessert. Die Ileocoecalwunde eitert noch bis Mitte August. Der feste und der gasförmige Darminhalt werden von Anfang August an größtenteils per vias naturales entleert.

Am 19. September verläßt der Patient das Krankenhaus geheilt. Die Ileocoecalwunde ist vollständig geschlossen. Links besteht noch eine kleine Fistel, die wenig Flüssigkeit secerniert.

Epikrise. Bei einer recidivierenden Appendicitis tritt Perforativ-peritonitis mit Bildung eines umschriebenen Abscesses ein. Trotz Eröffnung und Drainage desselben dauern nach vorübergehender Besserung die peritonitischen Erscheinungen fort. Ileus setzt ein. Sich selbst überlassen erliegt der Kranke wahrscheinlich seinem Leiden. Zu einem großen chirurgischen Eingriff, für den übrigens eine genaue Indication nicht vorliegt und den der erschöpfte Kranke auch kaum ertragen würde, kann man sich nicht entschließen. — Die kleine, entlastende Operation hat gewiß dem Pat. das Leben gerettet.

2. Fall. Emil G., 25 Jahre alter Küfer, erkrankte am 29. September 1898 an Bauchschmerzen und häufigem Erbrechen, welches aber seit dem 1. Oktober nicht mehr vorgekommen ist. Wegen Stuhl- und Windverhaltung wurde am 3. Oktober ein Hochklystier appliciert, auf welches hin sich „Obstträberähnliche Massen" entleert haben sollen. Ein 2. Klysma am folgenden Tage ging rein ab. Seit dem 4. Oktober abends sind die Schmerzen viel stärker; das Allgemeinbefinden ist viel schlechter; es bestehen Meteorismus, heftiger Druckschmerz über dem größten Teile des Abdomens, seit dem 29. September Harntenesmus. Temperatur am Abend des 4. Oktober 38,5°.

Am 6. Oktober bei der Aufnahme wird folgender Status erhoben: Prostration; ängstlicher Gesichtsausdruck; Augen tiefliegend. Neigung zu kühlem Schweiß. Schleimig belegte Zunge. Dyspnöe. Gewaltiger Meteorismus; Druckempfindlichkeit im rechten Hypogastrium bis über Nabelhöhe; daselbst vermehrte Resistenz und etwas matterer Perkussionsschall; Exsudat nicht nachweisbar. Puls am Vormittag 100, gegen Mittag 120, Nachmittags 136. Temp. gegen 38°. Enormes Durstgefühl; keine Flatus, kein Kollern im Leibe, beständige Ructus.

Eine sichere Diagnose kann nicht gestellt, die Art des in der rechten Bauchseite liegenden Hindernisses nicht eruiert werden. Da aber die schlimmen Erscheinungen sich steigern und rapider Kräfteverfall droht, wird

Nachmittags 4 Uhr in Äthernarkose, parallel dem Lig. inguinale dextr. eine 10 cm lange Incision gemacht durch die ödematös durchtränkte Bauchwand. Nach Durchtrennung des etwas sulzig verdickten Peritoneum entleeren sich etwa 5 g einer trüben serösen Flüssigkeit; in der Wunde erscheint ein der Gangrän nahes, verdächtig blaurot gefärbtes, stark geblähtes Ileumstück, welches, da eine genaue Orientierung durch die Finger oder Augen bei den bestehenden Verklebungen nicht rätlich erscheint, sofort durch fortlaufende Serosanaht an die Bauchwand fixiert wird. Nach Eröffnung desselben entleeren sich mehrere Liter dünnflüssigen, stinkenden Darminhaltes. Das Operationsfeld wird gehörig mit physiologischer Na Cl-Lösung gespült, ein Kautschukrohr eingelegt und die Wunde mit Jodoformgaze bedeckt. Nach Beendigung der Operation erbricht der Patient etwa 1 l grüner, übelriechender Flüssigkeit.

7. Oktober. Letzte Nacht schmerzfrei, aber schlaflos. Heute Morgen Temp. 39°, Puls 104. Zeichen einer diffusen Peritonitis bestehen nicht. Von der Wunde entferntere Partien des Abdomens sind nicht druckempfindlich. Starkes Durst- und Hungergefühl. Durch die Fistel ist viel dünner Stuhl entwichen. Miction in Ordnung.

Am 8. Oktober abends Abgang der ersten Flatus.

Am 9. Oktober reichliche Stuhlentleerung per vias naturales. Große Erleichterung des Patienten.

Am 13. Oktober wird der Drain weggenommen. Die Wunde granuliert lebhaft. Während der folgenden Tage sinkt die Abendtemperatur nach und nach unter 37°. Das Allgemeinbefinden bessert sich zusehends. Lästig ist ein beständiger Mastdarmtenesmus. Auf Einläufe physiologischer Na Cl-Lösung folgen mehrmals reichliche Entleerungen.

Am 23. Oktober zeigt sich in der Fistel ein nekrotisches Darmstück, das einem leichten Zuge mit der Pincette folgt; es erscheint ein 35 cm, langes, nekrotisches Ileumstück, das Intussusceptum einer Invagination.

Am 11. November stellt sich ein weiteres nekrotisches Darmstück in der Wunde ein, das aber durch Zug und Druck nicht herausbefördert werden kann.

Am 24. Novembnr hat die Fistel sich geschlossen bis auf eine Öffnung, welche gerade den kleinen Finger einzuführen gestattet. In der letzten Nacht hat Patient zweimal erbrochen; er klagt über heftige Leibschmerzen; das Abdomen ist stark aufgetrieben. Nach Sondierung der Fistel im warmen Bade mit einem elastischen Katheter entleert sich im Strahl dünnflüssiger Stuhl, worauf die genannten Symptome sofort verschwinden. Für 2 Tage wird ein Kautschukrohr eingelegt. Nachher ist das Allgemeinbefinden wieder vollkommen gut. Es erfolgen täglich normale Entleerungen.

Am 8. Dezember ist die Fistel geschlossen; der Patient wird geheilt entlassen.

Epikrise: Am 7. Tage nach beginnender Erkrankung (die sich im weitern Verlaufe als Invagination herausstellte) wird Patient mit Ileuserscheinungen und bedrohlichem Kräfteverfall ins Krankenhaus gebracht. Eine große orientierende Laparotomie mit eventuelller Darmresection, die sich nach Autopsie der Verhältnisse als indiciert erwiesen hat, wäre an dem elenden Kranken kaum je zu Ende geführt worden. Der kleine Eingriff,

zu dem man sich entschloß — Anlegung einer Fistel an geblähter Ileumschlinge — hat die Spontanheilung durch Abstoßung des invaginierten Darmstücks ermöglicht, indem er Ileus und drohende Inanition verhinderte.

3. Fall. Dora W., 8 Jahre alt, erlitt im Oktober 1898 einen leichten Anfall von Perityphlitis. Im nächsten Dezember trat ein Recidiv auf mit sehr heftigen Erscheinungen, das in immer sich wiederholenden Rückfällen viele Wochen dauerte und bis jetzt noch nicht zur Ruhe kommen wollte, sondern oft plötzlich und unvermutet lebensbedrohend exacerbierte.

Am 20. Februar 1899 tritt das Kind zur Radicalbehandlung in das Krankenhaus ein mit ziemlich starkem Meteorismus und vermehrter, wenig druckschmerzhafter Resistenz in der Ileocoecalgegend, fieberfrei.

Am 23. Februar wird in Chloroformnarkose der Appendixoperationsschnitt gemacht. Nach Eröffnung des Peritoneum gelingt es nur mit Mühe, sich den Weg zu bahnen zwischen den fest verlöteten, dunkelblau gefärbten und blutig-fibrinös bedeckten Dünndarmschlingen und das mit der Ileopsoasfascie ziemlich fest verwachsene, ähnlich aussehende Coecum zu entwickeln. Eine genaue Orientierung ist lange Zeit nicht möglich. Endlich nach Lösung vieler Verwachsungen und Exstirpation mehrerer stark geschwollener mesenterialer Lymphdrüsen, die erst als Appendix imponiert hatten, findet man einigen Tropfen gelber Crême (Eiter?) an der Außenseite des Coecum folgend, den Processus vermiformis, in der Mitte gangränös und fast total durchtrennt. Derselbe wird sorgfältig isoliert, amputiert und der Stumpf mit Serosa übernäht. Nach gewissenhafter trockener Reinigung aller mit peritonitischem Exsudat bedeckten Darmschlingen und Reposition derselben erfolgt fortlaufende Peritonealnaht, ebensolche Fascien- und Hautnaht. Nach der Operation, auf Darreichung von etwas Wasser, erbricht die Kleine mehrmals unter heftigen Schmerzen, die aber bald nachlassen.

Am 24. Februar morgens ist folgender Status zu verzeichnen: Miction in Ordnung. Puls 112 bei 37° Temperatur. Zunge feucht. Überall heftiger Druckschmerz; mäßiger Meteorismus; Zwerchfell hochstehend. Da aber im Verlauf des Vormittags die Pulsfrequenz steigt, der Druckschmerz zunimmt und Dyspnöe auftritt (Hochstand des Zwerchfells), da ferner die Erinnerung an die ungemein schwierige und sehr irregulär verlaufene Operation eine pessimistische Auffassung begünstigt und einer allgemeinen Peritonitis entgegensehen läßt, da endlich als mitbegünstigendes Moment für eine solche ein möglicherweise zurückgelassener Tupfer gespenstisch vorschwebt, so entschließt man sich zur breiten Eröffnung des Abdomens in der Linea alba. Nach Incision des dunkelblau injicierten, verdickten, mit den Eingeweiden verwachsenen Peritoneum werden die Adhäsionen der Darmschlingen gelöst, die Gedärme eventriert und mit warmer Na Cl-Lösung gespült. Die ziemlich reichliche blutige Flüssigkeit im kleinen Becken wird ausgetupft, alle Eingeweide werden sorgfältig trocken abgewischt und reponiert. Ein Tupfer ist nicht vorhanden. Dann erfolgt Einnähen einer geblähten Dünndarmschlinge in die Laparotomiewunde und Anlegung einer Enterostomie (prophylaktisch). Die übrige Bauchwunde wird geschlossen.

Mittags Erbrechen. Am Abend werden noch 128—130 regelmäßige Pulse gezählt. Zunge feucht. Atmung regelmäßig und tief.

Am 25. Februar gehen die ersten Flatus ab. Die Pulsfrequenz sinkt auf 104—110.

Am 28. Februar nach Application eines Glycerinklysma massige Stuhlentleerung. Der Verband ist ganz wenig von der Fistel aus gallig durchtränkt. Zunge feucht. Das Allgemeinbefinden ist vortrefflich, der Appetit gut, Pulszahl 84.

Am 16. März wird die Darmfistel, welche wenig Tendenz zum Verschlusse zeigt, unter Cocainanästhesie mit dem Lapis infernalis touchiert. Die Secretion ist immer noch bedeutend. Temperatur 37,2°; Puls 104. Das Kind ißt täglich mit gutem Appetit.

7. April: Seit 8 Tagen wird der Fistelverschluß durch einen den ganzen Leib umspannenden Heftpflasterstreifen besorgt. Seither ist die Secretion geringer.

12. April: Patientin steht seit dem 10. April täglich auf. Heute findet sich beim Verbandwechsel vor der Fistelöffnung kein Secret. Eine aus einem Korkstück mit darumgewickelter Jodoformgaze improvisierte Pelotte wird auf der Fistelöffnung durch Heftpflasterstreifen fixiert und die Kleine in die Behandlung des Hausarztes entlassen.

Vom 3. August bis zum 26. September des gleichen Jahres war die Patientin wiederum im Krankenhause, da die Fistel zu Hause sich nicht schließen und das Kind sich nicht recht erholen wollte. Durch Aufbinden einer Korkpelotte auf die Fistel und mehrmalige Anwendung des Thermokauters wurde der Verschluß erzielt und durch rationelle Ernährung und Pflege das Allgemeinbefinden rasch gehoben.

Epikrise: Bei einer drohenden Peritonitis wird, da als ursächliches Moment das Vorhandensein eines Fremdkörpers nicht mit Sicherheit ausgeschlossen ist, die Bauchhöhle breit eröffnet; die Darmschlingen werden eventriert. Ein Fremdkörper wird dabei nicht gefunden, wohl aber starke Hyperaemie und beginnendes Exsudat. Um die Chancen für die Heilung der beginnenden Peritonitis trotz des zweiten Eingriffes möglichst günstig zu gestalten, wird prophylaktisch eine entlastende Darmfistel angelegt, die ihren Zweck vollständig erfüllt.

4. Fall. Der 26jährige Hermann G., Landwirt, wurde am 12. Mai 1899 von einer Füllenstute mit beiden Hinterhufen in die Magengegend geschlagen, so daß er eine halbe Stunde bewußtlos liegen blieb. Nachher konnte er, wenn auch unter heftigen Schmerzen, nach Hause gehen, hatte aber von Anfang an das Gefühl, daß unter dem linken Rippenbogen „alles caput“ sei. Bei der ersten ärztlichen Untersuchung (4 Stunden nach dem Unfall) war die linke Bauchseite stark aufgetrieben; an der geschlagenen Stelle empfand der Patient bei leisem Druck sehr große Schmerzen, und es ließ sich schon damals eine deutliche Dämpfung perkutieren. Der gerade damals gelöste Urin enthielt viel Blut. Flatus oder Stuhl gingen nicht ab; kein Erbrechen, aber hie und da Aufstoßen. Sensorium ganz frei. Puls regelmäßig, kräftig, 64. Die Behandlung bestand in Eisblase und Opium. Da während der folgenden Tage die Schmerzhaftigkeit wuchs, der Meteorismus einen bedenklich hohen Grad annahm, der Patient wiederholt bedeutende Mengen Galle erbrechen mußte, weder nach oben, noch nach unten trotz Wassereinläufen Gase fortgingen und schließlich Icterus

auftrat, wurde am 19. Mai der Patient ins Krankenhaus transportiert. Die Temperatur stieg nie über 38°, die Pulszahl nie über 100. Der Harn wurde immer ohne Beschwerden, seit dem ersten Tage auch nie wieder mit Blut gelöst. Kot, Blut oder übelriechende Gase waren durch den Mund nie entwichen.

Beim Eintritt nachmittags 1/2 4 Uhr ergibt sich folgender Status: Stimme sehr matt: Augen tiefliegend. Haut trocken, Zunge ebenso und weiß belegt. Puls sehr klein, 136. Abdomen überall gleichmäßig aufgetrieben, prall elastisch. Im Hypogastrium und linken Hypochondrium Dämpfung.

Da die objectiven und subjectiven Symptome von Stunde zu Stunde sich steigerten, wird der Patient sofort zur Enterostomie vorbereitet. In Chloroformnarkose werden die durch die lang andauernde Dehnung sehr dünnen Bauchdecken 2 fingerbreit über dem Lig. inguinale sinistrum schichtweise durchtrennt. Nach Incision des blauschwarz verfärbten Peritoneum entleert sich eine dunkelblaurote, dünne, absolut geruchlose Flüssigkeit, deren Abfluß durch leichten Druck auf das Abdomen befördert wird. Eine sich in die Wunde einstellende Dünndarmschlinge mit glänzender Serosa wird durch 4 Knopfnähte an der vordern Bauchwand fixiert; dann wird die Serosa mittelst ganz feiner Seide fortlaufend in Form eines Oval mit dem Peritoneum und der tiefen Fascie vernäht. Nach Eröffnung des Darmlumens durch dünnen Troikart entleert sich viel Gas und hernach in geringer Menge galliger Darminhalt. Nach Einführung eines „Nélaton" werden durch eine gründliche Spülung mit Borlösung die Darmcontenta möglichst nach außen befördert, worauf die Spannung des Abdomens ganz bedeutend abnimmt. Der „Nélaton" bleibt in der Wunde, welche mit Jodoformgaze bedeckt wird.

1 Stunde nach der Operation Temp. 38,6°; Puls kräftig, 112. Die heftigen Schmerzen weichen nach mehrmaliger Darreichung von je 10 Tropfen Tinct. opii crocata.

Am 20. Mai ist der Meteorismus viel geringer, die Dämpfung verschwunden, der Verband stark von Blut durchtränkt, die Secretion durch die Fistel sehr reichlich, der Urin frei von Eiweiß und Blut. Es werden Eismilch und Bouillon mit Ei genossen. — Im Laufe des Nachmittags gehen die ersten Flatus ab und mehreremal gallig gefärbter Stuhl per vias naturales. Am Abend Temp. 37,5°; Puls 80.

21. Mai: Während der letzten Tage mehrmals reichliche Stuhlentleerungen. Temperatur heute 36,7°; Puls 74. Zunge feucht. Der Icterus nimmt ab.

22. Mai: Druckempfindlichkeit und vermehrte Resistenz in der linken Nierengegend. Die Fistel secerniert gallige Flüssigkeit.

24. Mai: Allgemeinbefinden sehr gut. Weitere Drainage der Fistel unnötig. Heftpflasterverband. Von heute an Fleischnahrung.

27. Mai: Die Fistel tendiert zum Verschluß.

29. Mai: Pat. steht zum 1. Male wieder auf.

6. Juni: Fistel geschlossen; nur die Hautwunde klafft noch. Alles in Ordnung. Der Pat. wird auf seinen Wunsch hin entlassen.

Epikrise. Im Anschlusse an ein Trauma auf den Leib entwickelt sich ein stetig zunehmender, schmerzhafter Meteorismus mit drohendem Ileus, entweder als directe Folge der Darmläsion oder aber im Anschluß

an einen beträchtlichen Bluterguß in die Bauchhöhle aus Nieren- und Milz(?)-Riß. Dem Kranken droht Tod durch Ileus oder Darmsepsis (Dehnung). Enterostomie beseitigt die Gefahr sofort.

5. Fall. Ida A., Hausfrau, 48 Jahre alt, hat einen Bruder durch Tod an Tuberkulose-verdächtiger Perityphlitis verloren; eine noch lebende Schwester war vor Jahren ebenfalls Tuberkulose-verdächtig.

Patientin war als Kind, nachdem sie mit 9 Jahren Masern durchgemacht, scrophulös und leidet seither fast beständig an Kopfweh. Während der ersten 6 Jahrz der Ehe 1 Totgeburt und 2 Aborte, dann 3 normale Geburten (Fibromyom der vordern Uteruswand).

Schon vor der Verheiratung, im 24. Jahre, bestand Neigung zu heftigen Diarrhöen, verbunden mit starkem Meteorismus. Diese Zustände wiederholten sich während der ersten Jahre der Ehe häufig. Nach der Totgeburt 1879 erforderte die Trägheit des Darmes und die Neigung zu Luftansammlung eine lange ärztliche Behandlung. 1881 im 3. Monat der Gravidität dauerte ein absoluter Darmverschluß 7 volle Tage und löste sich auf Öleinläufe plötzlich. Bis zum Jahre 1897 wiederholte sich dieser Zustand wohl 20mal. Von da an konnte durch fortwährenden Gebrauch von Aperitiva eine annähernd normale Darmfunction erzielt werden. Nach Weglassung dieser Therapie während ca. 1/4 Jahres besteht jetzt seit dem 30. November 1899 wieder vollständige Undurchgängigkeit für Luft und Faeces, gegen welche alle Therapie (Drastica, Faradisation, hohe Einläufe usw.) nutzlos war.

Eintritt ins Krankenhaus am 9. Dezember 1899. Status praesens: Patientin klagt über heftige Schmerzen, die vom Kreuz gegen die Unterbauchgegend ausstrahlen. Puls in der letzten Nacht von 80 auf 112 gestiegen und entschieden kleiner geworden. Temperatur 37°. Es bestehen Dyspnoë, trockene Zunge, großes Schwächegefühl. Meteorismus seit gestern sehr vermehrt. Von handbreit unter dem Nabel an aufwärts erhebt sich ein mächtiger Ballon, der das Zwerchfell stark nach oben drängt. Beständiger und häufig exacerbierender Spontanschmerz, aber nirgends Druckschmerz. Während der heftigsten Schmerzen erscheint das Darmconvolut etwas praller gespannt. Überall tympanitischer Schall; nirgends Plätschern.

Die enorme Auftreibung des Leibes, die sehr stark geschwächte Tätigkeit des bis zur 2. Rippe in die Höhe gedrängten Herzens lassen es ratsam erscheinen, sich vorläufig mit einer ohne Narkose auszuführenden Palliativoperation zu begnügen. Die Patientin wird zur Enterostomie vorbereitet. An der größten Prominenz, die sich über dem Nabel befindet, wird in der Linea alba unter Cocainanästhesie eingegangen. Nach Eröffnung des Peritoneum werden 3 Fixationsnähte zwischen letzterem und der Fascia properitonealis angelegt. Der eingestellte Dünndarm, dessen Serosa dunkelblau gefärbt und mit stark injicierten Gefäßen versehen ist, wird durch eine sorgfältige, circuläre Serosoperitonealnaht an die Bauchwand angeheftet, dann incidiert und ein Katheter eingeführt, durch welchen sich massenhaft Luft entleert. Faecalien erscheinen nicht. — Trockenverband. — Der Bauch sinkt sofort zusammen. Die Pat. fühlt sich sehr erleichtert und schläft nachher etwas.

Am Nachmittag werden durch die Fistel 500 g Ol. olivarum einge-

gossen zur Erweichung der colonwärts gelegenen Faecalmassen, wonach mäßiger Schmerz in der Bauchgegend auftritt, der sich aber nach und nach ganz verliert. Pat. genießt Milch, ohne zu erbrechen.

10. Dezember. Die verflossene Nacht war gut; die Pat. hat mehrmals ohne den geringsten Brechreiz und ohne Schmerzen Milch genossen, hat aber das Gefühl, als würden die Gedärme im Leibe stark nach unten gedrängt. Puls 70—74. Die Menses sind eingetreten, schmerzlos. Während des Tages fühlt die Pat. hie und da stechenden Schmerz in der linken Bauchgegend. Sie schläft viel. Miction normal.

11. Dezember. Nachdem gestern und heute wieder Öleingüsse per fistulam appliciert worden sind, entleert sich heute Stuhl in colossaler Menge öldurchtränkt, weich, durch die Fistel.

Während der folgenden Tage täglich ein Öleinlauf von 500 ccm durch die Enterostomieöffnung, worauf mehrmals reichliche Entleerungen auf demselben Wege erfolgen. Per anum gehen weder Stuhl noch Gase ab, obwohl mehrmals Ölklystiere appliciert wurden.

20. Dezember. Auf Darreichung von 15 ccm Ol. Ricini passiert etwas Stuhl per anum.

23. Dezember. 2 Stunden nach einem rectalen Öleinlauf erfolgt Abgang von Öl durch Anus und Fistel.

26. Dezember. 2 1/2 Stunden nach Öleinlauf in den absteigenden Schenkel der eingenähten Schlinge entleeren sich per anum Öl und ölimprägnierter Stuhl. Schon beim Einlaufen des Öles hat Pat. entschieden das Gefühl, daß die Flüssigkeit nach unten dränge. Das sonst im oberen Ileumteile liegende Rohr wird weggelassen, um die Pression zu vermehren.

16. Januar 1900. Bis heute ist das Befinden ziemlich unverändert; bei täglichen Öleingüssen durch die Fistel und ins Rectum entweicht der meiste Kot auf unnatürlichem Wege und nur der geringste Teil per anum.

17. Januar. Gestern Abend reichlicher Öleinguß in den oberen Schenkel der Enterostomieschlinge; Genuß von fettem Geflügel und Heidelbeeren. Daraufhin heute früh Übelbefinden, galliges Erbrechen, belegte Zunge.

18. Januar. Trotz Magenspülung gestern Abend wurde während der Nacht jeder Schluck Flüssigkeit sofort erbrochen. Die Zunge ist dick belegt; die Temperatur 37,6°; 120 Pulse. Die Patientin fühlt sich sehr ermattet. Irrigation warmen Wassers von der Fistel und vom Rectum aus fördert stark zersetzt riechende Faecalien heraus und bringt große Erleichterung. Erbrechen und Meteorismus sind geschwunden. Abendtemperatur 37,3°; Puls 76. — Exploratio per vaginam et per rectum: Im Rectum finden sich etwas krümelige, weißliche, seifenartige Kotmassen. Etwa 10 cm über dem Sphincter externus stößt der Finger auf einen harten Widerstand.

20. Januar. Nachdem sich sehr wenig Kot spontan durch die Fistel entleert hat und die letztere große Tendenz zeigt sich zu schließen, wird heute im warmen Bade nach allen Seiten gespült, dann die Fistel dilatiert und eine Trachealkanüle eingelegt. Hierauf erfolgt reichliche Stuhlentleerung und Zusammensinken des Bauches.

Am 24. Januar Laparotomie und Eventration des ganzen Dünndarms; der letztere wird dabei vom Duodenum bis zum Coecum durchgängig gefunden. Das Coecum enthält knollige feste Scybala. Das Colon ascendens

zeigt sich siphonartig gefaltet und so durch eine alte, starke, schürzenförmige Adhaesion nach der Lendengegend hin fixiert. Nach Lösung dieser Adhaesion wird das Colon entfaltet, das Coecum entleert, die Bauchhöhle ausgetupft und geschlossen. In der Folge zeigen sich aber neue Ileuserscheinungen, welche eine zweite Laparotomie nötig machen. Der weitere, leider ungünstige Verlauf der Erkrankung ist für unser Thema ohne Bedeutung und bildet den Gegenstand einer besondern Publikation.

Epikrise: Die durch länger bestehenden Darmverschluß geschwächte Patientin, deren Leben durch Inanition und enormen mechanischen Meteorismus gefährdet war, hat sich nach der ohne Narkose ganz rasch ausgeführten kleinen Operation binnen kurzem soweit erholt, daß ihr die Chancen einer Radicaloperation zugetraut werden konnten.

6. Fall. Bei Anna E., der 62jährigen Hausfrau, am 25. November 1901 ins Krankenhaus aufgenommen, wurde am 28. November wegen Blumenkohlgewächs der Portio die vaginale Exstirpation des Uterus ausgeführt. Die Operation bot ziemliche Schwierigkeiten, da Verwachsungen mit den Nachbarorganen, speziell der Blase bestanden:

29. November: Neben Schmerzen im Wundgebiet bestehen heftige, ziehende Rückenschmerzen. Abendtemperatur 39,5°; Puls 120.

1. Dezember: Abdominaldrain und Vaginaltampon, welche stark stinken und eitrig blutig durchsetzt sind, werden entfernt. Miction spontan. Abendtemperatur 38,0°; Puls 116.

2. Dezember: Constanter Brechreiz und mehrmaliges Erbrechen; starker Meteorismus. Verhaltung von Wind und Harn. Durch Katheterismus werden ca. 400 g Harn gewonnen. Nach Wasserklystier geringe Defaecation. Die Pulszahl steigt auf 124. Abendtemperatur 37,8°.

3. Dezember: Keine Flatus; zahlreiche Ructus. Ein Schluck schwarzen Kaffees wird sofort erbrochen. Trokene Zunge. Puls 148, ungleichmäßig, etwas wacklig. Die Patientin erhält 400 g physiologische Na Cl-Lösung subcutan infundiert.

Da der Meteorismus sehr beträchtlich wird, die Pulsqualität und die Pulsfrequenz von Stunde zu Stunde sich verschlechtern und so das Gesamtbild dasjenige einer septischen Peritonitis ist, wird in Befürchtung eines rasch zunehmenden Verfalls zwischen Nabel und Symphyse in der Mediane unter Cocainanaesthesie eine Enterostomie gemacht. Es entleert sich nur sehr wenig Luft und gallig gefärbte Flüssigkeit, der Leib sinkt nur wenig zusammen; deshalb wird zwischen Nabel und Processus ensiformis sofort eine zweite Darmfistel an dem zu Tage tretenden Colon transversum angelegt. Es entleert sich Luft und durch Spülung mit Na Cl-Lösung Kot in kleinen Partikelchen. — Nachher wird die Vagina ausgespült, die Vaginalwunde mittelst des Fingers erweitert, worauf stinkende, blutige Flüssigkeit abgeht. Jodoformgazedrain.

Nach der Enterostomie weniger Ructus, kein Erbrechen mehr, aber keine Flatus. Am Abend wird der stark durchtränkte Verband gewechselt und in die untere Fistel ein Einguß von 30 g Ol. Ricini verabfolgt. Die Pulszahl ist von 148 auf 126 gesunken. Patientin erhält zweistündlich etwas flüssige Nahrung (Milch, Bouillon mit Ei usw.).

4. Dezember. Keine Flatus, kein Stuhl. Subjectivbefinden ordentlich.

In beide Fisteln wird Ol. Ricini eingegossen. — Am Abend ist die Patientin etwas matter und klagt über große Trockenheit im Munde. Eingießen von Milch und physiologischer Na Cl-Lösung in die untere Fistel. Subcutane Injection von 10 ccm Antistreptococcenserum. Abendtemperatur 37,3°; Puls 124.

5. Dezember: Immer noch ziemlicher Meteorismus. Durch die Colonöffnung hat sich dünnflüssiger Kot entleert. Anhaltende Schmerzen im untern Teil des Abdomens und im Kreuz. Der Reis am Mittag und die Abendmilch werden gut ertragen. — Morgens und Abends Einlauf von Milch und Na Cl-Lösung durch die Dünndarmfistel, Spülung des Colon durch die Colonfistel. Am Nachmittag bringt der mehrmalige Abgang von Flatus bedeutende Erleichterung. Abendtemperatur 37,0°; Puls 112.

6. Dezember: Einläufe und Spühlungen wie gestern. Warmes Bad. Die Digitalexploration ergiebt ein leeres Rectum. Der Abdominovaginaldrain wird entfernt und nicht erneuert. Abendtemperatur 37,1; Puls 140.

8. Dezember: Immer noch keine Defaecation. Die Patientin schläft viel. Entfernung der tiefen Vaginalnähte. Abendtemperatur 38,0°; Puls 140.

9. Dezember: Im warmen Bade Digitalexploration des Rectum. Dasselbe ist mit weichem, hellgelbem Stuhl angefüllt. Immer noch Katheterismus der Blase notwendig.

12. Dezember: Allgemeinbefinden während der letzten Tage recht gut. Gesamte Bauchdecken und besonders Umgebung der Fisteln stark entzündet. Puderung mit Lycopodiumsamen.

16. Dezember: Die Patientin uriniert wieder auf natürliche Weise. Die Fisteln tendieren wenig zum Verschluß.

28. Dezember: Die Colonfistel hat sich fast ganz geschlossen. In der Umgebung der beständig reichliche gallige Flüssigkeit absondernden Dünndarmfistel immer noch starke Entzündung der Haut. Pinselung mit Argent. nitricum-Lösung. Das Allgemeinbefinden bessert sich zusehends.

25. Januar 1902: Die Umgebung der geschlossenen Fisteln ist immer noch entzündet. Die Vaginalexploration ergibt totate Verheilung der Wunde und Fehlen von krebsiger Infiltration. — Die Patientin wird nach Hause entlassen.

Ein vom 7. Februar 1904 datierender Brief constatiert das völlige Wohlbefinden der Patientin seit dem Spitalaustritt bis auf diesen Tag. Ein Recidiv ist nicht aufgetreten.

Epikrise. Nach einer relativ schwierigen, vaginalen Uterusexstirpation bei ulceriertem Carcinom setzt eine septische Peritonitis ein, welche — sich selbst überlassen —, rasch zum Tode geführt hätte. Um das sehr erschwerende Moment des Darmmeteorismus und dessen Folgen auszuschalten, wird ein Sicherheitsventil angelegt und, da dasselbe nicht gehörig funktioniert, sofort noch ein zweites. — Man kann sich des Eindrucks nicht erwehren, daß diese Eingriffe die sonst hoffnungslos und rasch zum Tode führende Krankheit in ihrer Entwicklung sofort gehindert und die Heilung herbeigeführt haben.

7. Fall. Bei der 57jährigen Bäuerin Franziska B., die aus gesunder Familie stammte und früher nie ernstlich krank gewesen war, wurde am 29. Juli 1903 bei sehr weit vorgeschrittener Kachexie die vaginale Totalextirpation wegen Carcinoma uteri ausgeführt.

Am 31. Juli, also nach Verfluß von zweimal 24 Stunden seit der Operation, beginnt ein Darmverschluß sich auszubilden, über dessen Verlauf die Krankengeschichte Folgendes berichtet:

1. August: Sehr starker Meteorismus; die geblähten Darmschlingen sind durch die Bauchdecken hindurch deutlich sichtbar. Seit gestern vollständige Verhaltung von Stuhl und Flatus trotz Glycerinklysmata und hoher Öleinläufe. Gestern und heute mehrmals Erbrechen faeculent riechender Flüssigkeit. Starker Durst; trockene Zunge. Puls sehr schwach, unregelmäßig; wird immer frequenter, 120—140. Nase und Hände kalt anzufühlen. Facies abdominalis. Starke Druckschmerzhaftigkeit der untern Bauchpartien.

3. August. Tägliche subcutane Na Cl-Infusionen bringen jeweilen kaum eine Besserung der Pulsqualität; Frequenz heute 128; Temperatur nie über 37,0. Häufiges Erbrechen faeculenter Massen. Magenspülungen erleichtern nur für kurze Zeit. Trotz des sich immer steigernden Durstes nimmt die Patientin nur sehr wenig Tee zu sich. Die Kräfte nehmen bedenklich ab. — Aus der Vagina stinkender, nicht faeculenter Ausfluß.

4. August: Der Darmverschluß ist immer noch vollständig, der Zustand der Patientin in jeder Beziehung schlimmer als gestern. Man entschließt sich zur Enterostomie. Bei Cocainanaesthesie wird die Bauchwand schichtweise etwa 6 cm lang eröffnet in der Richtung einer links deutlich sichtbaren, geblähten Darmschlinge. Es entleert sich aus der Peritonealwunde eine sanguinolent gefärbte, nicht stinkende Flüssigkeit in ziemlich großer Menge. Die zu Tage tretende Darmschlinge wird durch fortlaufende Serosomuscularisnaht an Bauchfell und tiefer Bauchfascie fixiert und so ein Stück ihrer Wandung gegen die Bauchhöhle vollständig abgeschlossen. Aus der nachher angelegten Darmfistel entweicht neben sehr viel Gas eine braune, trübe, stinkende Flüssigkeit in großer Menge. Die Patientin fühlt sich sofort sehr erleichtert.

Abends: Seit der Eröffnung des Darmes hat die Patientin nicht mehr erbrochen, trinkt Milch mit Appetit und fühlt sich viel besser. Puls kräftiger, 108; Temperatur 36,3°.

6. August: Heute Morgen wird der Abgang von Stuhl durch die Vagina bemerkt. Puls kräftig, 96. Leib jetzt ganz flach. Reichliche Entleerungen durch die Fistel; die umgebende Haut wird gegen den Stuhl durch Lassarsche Paste geschützt. Die Patientin genießt Milch und Eier ohne Beschwerden.

8. August. Die Patientin ist zeitweise desorientiert, erkennt den Ort und die sie umgebenden Personen nicht recht, hat Angst. Die Hände fühlen sich kalt an. Der Puls ist schwach, 96. Eine subcutane Na Cl-Infusion bessert ihn nur wenig. Es wird sehr wenig und nur flüssige Nahrung genommen.

21. August. Die Patientin ißt fast gar nichts mehr. Sie behauptet, daß ihr die Speisen, auch flüssige, „im Halse stecken bleiben". Zunge trocken. Sensorium meist unklar. Na Cl-Infusionen bringen keine Änderung der schlechten Pulsqualität.

22. August. Vormittags 8 Uhr 30 Minuten Exitus letalis.

Auszug aus dem Sectionsprotokoll. Die Enterostomieöffnung mündet 2 Meter unterhalb des Duodenum ins Darmlumen ein. Ein ganzes

Convolut untereinander verklebter, wenig geblähter Dünndarmschlingen ist an der Vaginoperitonealwunde adhärent. Eine dieser Schlingen zeigt eine in die Vagina sich öffnende Perforation. In der Leber finden sich zahlreiche erbsen- bis haselnußgroße Krebsknoten. Milz auffallend klein und hart. Amyloiddegeneration der Nieren.

Epikrise. Nach einer vaginalen Totalexstirpation bei vorgeschrittenem Uteruscarcinom und schon stark ausgesprochener Kachexie tritt am zweiten Tage der Symptomencomplex eines Darmverschlusses ein, dem die Patientin zu erliegen droht. Nach Anlegen einer Enterostomie wendet sich das Krankheitsbild so, daß der günstige Einfluß dieses kleinen Eingriffes unverkennbar ist. Den Gang der Krebskachexie hat er natürlich nicht aufgehalten.

8. Fall. Die 66jährige Hausfrau Rahel H., früher immer gesund, litt schon seit 3 Wochen an häufigen Bauchschmerzen und an Obstipation; früher will sie nie krank gewesen sein. Am 10. Oktober 1903 stellte sich ein kolikartiger, heftiger Schmerzanfall ein, der sich in der folgenden Nacht und während der folgenden Tage oftmals wiederholte. Zum letzten Mal ging am Morgen des 11. Oktober wenig fester Stuhl ab. Seither besteht völlige Verhaltung von Stuhl und Wind.

Bis zum 13. Oktober verschlimmerte sich der Zustand derart, daß Patientin alles Genossene sofort erbrechen mußte. Es wurde ihre Überführung ins Krankenhaus angeordnet. Beim Eintritt wird folgender Status aufgenommen: Kleine, magere Frau. Zunge trocken, leicht grau belegt. Puls von guter Qualität, 68. Abendtemperatur 37,4°. Bauchdecken nur wenig gespannt. Abdomen mäßig aufgetrieben. Die Palpation desselben, in seinen unteren Partien sehr schmerzhaft, ergibt nichts Abnormes, ebensowenig die Percussion. Die Exploratio per vaginam läßt ebenfalls nichts Besonderes erkennen. Im Rectum findet man reichliche, feste Stuhlmassen, nichts Auffallendes. Während der Untersuchung bekommt die Patientin mehrmals heftige Schmerzanfälle.

Nach einem warmen Bade, welches während seiner Dauer erleichtert, wird bei Beckenhochlagerung ein hoher Öleinlauf appliziert. Nach etwa 1 Stunde kommt das Öl mit wenig festem Stuhl zurück. Den gleichen Effekt hat ein zweites Ölklysma. Im Verlaufe des Tages wird dreimal Atropinum sulfuric. 0,0005 subcutan injiciert. Es bringt sehr wenig und nur für kurze Zeit Linderung der Schmerzen. Dieselben steigern sich in der Nacht auf den 14. Oktober ganz enorm und bestehen endlich ununterbrochen, so daß die Patientin fortwährend stöhnt und sich auf dem Lager wälzt und krümmt. Warme Umschläge bringen keine Besserung. Erst nach subcutaner Injection von Morph. hydrochlor. 0,015 schläft die Pat. ein. Am folgenden Morgen setzen die Schmerzanfälle mit der gleichen Heftigkeit wieder ein. Trotzdem gar nichts genossen wird, empfindet die Frau beständigen Brechreiz. Aus dem Munde steigt ein fäculenter Foetor. Die Zunge ist trocken. Während der Schmerzanfälle zeichnet eine Darmschlinge sich deutlich durch die Bauchwand links unterhalb des Nabels ab. Druck ist hier schmerzhaft. Eine gründliche Untersuchung in Äthernarkose ergibt keinen weiteren Aufschluß.

Bei dem Alter der Patientin und bei der unsicheren Kenntnis der Art

des Hindernisses wird auf eine große Laparotomie behufs Aufsuchung und Entfernung desselben verzichtet und links in der Gegend jener geblähten Darmschlinge zur Anlegung einer Enterostomie geschritten. Es entquillt der Bauchhöhle eine ziemlich große Menge klaren, serösen, geruchlosen Exsudates. Nach Eröffnung der sich einstellenden, mit glatter, aber etwas matter, hellrot injicierter Serosa versehenen Darmschlinge entleert sich eine gelbe, colossal stinkende Flüssigkeit in großer Menge, aber unter geringem Druck; wenig Gas.

Einige Stunden später treten noch drei jener Schmerzanfälle auf, aber viel kürzer und viel milder als früher; seither sind dieselben ganz weggeblieben. Der Brechreiz hat vollständig aufgehört. Abendtemp. 37,8°.

17. Oktober. Letzte Nacht reichlich Stuhlentleerung per vias naturales. Bisher genoß die Pat. nur wenig, „weil alles sofort durch die Fistel wieder herauskomme und auf der Haut brenne".

22. Oktober. Die Secretion durch die Fistel hat sich sehr vermindert. Der Appetit ist besser geworden.

22. November. Die Fistel hat sich sehr verkleinert. Die Secretion ist bloß noch gering. Dem Wunsche der Pat. entsprechend entläßt man sie heute nach Hause in die Privatpflege.

Die Fistel schloß sich nach Bericht des Hausarztes innerhalb weniger Wochen vollständig; irgendwelche Schmerzen oder Störungen der Darmfunction sind nicht wieder aufgetreten.

Epikrise. Bei einer älteren Frau mit Darmverschluß, der total zu werden droht, dessen Ursache aber nicht zu erkennen ist, wird eine kleine Probeincision in die Bauchwand gemacht und zwar über der stärkstgeblähten Partie. Da das Hindernis auch jetzt nicht gefunden werden kann, begnügt man sich mit einer Enterostomie. Im Anschluß an dieselbe verlieren sich die bedrohlichen Symptome. Die Patientin wird geheilt.

## Allgemeine Epikrise.

In allen 8 mitgeteilten Fällen waren neben den mehr oder weniger ausgesprochenen Symptomen einer Peritonitis das eminent Gefährliche die Anzeichen einer drohenden oder beginnenden, ja in Fall 7 schon ziemlich vorgeschrittenen septischen Allgemeinintoxikation. Wie nach unsern theoretischen Überlegungen zu erwarten war, hat die Enterostomie jeweilen das Weiterschreiten der Allgemeinintoxikation verhindert und die bereits bestehende Peritonitis rasch zur Heilung gebracht. Damit hat sie die günstigsten Bedingungen geschaffen zur Ausheilung des Grundleidens, so der Invagination in Nr. 2, der traumatischen Veränderungen in Nr. 4 oder der primären Peritonitis in den meisten übrigen Fällen.

Bei Nr. 5 hob sie das Allgemeinbefinden und den Kräftezustand so weit, daß die Patientin eine sehr schwierige Radikaloperation überstehen konnte. Aus diesem Falle ist zu ersehen, wie große Dienste

der kleine Eingriff als Palliativoperation leisten kann, besonders wenn man bedenkt, daß derselbe ganz leicht von jedem praktischen Arzte ohne Narkose im Hause des Patienten ausgeführt werden kann, und daß er, mit den nötigen Cautelen ausgeführt, an sich absolut ungefährlich ist.

Von eigentlich prophylaktischer Wirkung gegen die allgemeine Sepsis war die Enterostomie bei der Perityphlitis von Nr. 3, bei dem postoperativen Darmverschluß von Nr. 6 und bei dem Ileus von Nr. 8.

Versuchen wir, uns die Wirkungsweise der Enterostomie auf Grund der gemachten Erfahrungen etwas eingehender vorzustellen. Man könnte versucht sein, nicht die Eröffnung des Darmes, sondern diejenige des Peritoneum und die damit verbundene Entleerung des Exsudates als das dabei Wesentliche und günstig Wirkende anzusehen. Das kann wenigstens in den Fällen nicht zutreffen, deren Exsudat in nur ganz geringer Menge vorhanden und nicht eitrig, also wohl meist unschädlich war. Es ist aus der schon citierten Arbeit von Tavel und Lanz zu ersehen, daß diese serösen peritonealen Ergüsse sehr häufig keine Bacterien enthalten. Die Absonderung des Peritoneum gilt überhaupt als eine seiner Waffen gegen die Intoxikation, indem sie eine dem Lymphstrom und so der Resorption entgegengesetzte Strömung darstellt. Wenn auch die bactericide Kraft ihres Produktes wahrscheinlich nur gering ist (Tietze), so vermindert dasselbe ferner ganz sicher die Reibung zwischen den peritonealen Flächen und eliminiert dadurch ein sowohl schmerzerzeugendes als auch entzündungerregendes Moment. In der Tat lehrt auch die Erfahrung, daß ceteris paribus die Verhältnisse bei Peritonitis um so günstiger stehen, je reichlicher das Exsudat ist (Lennander). Eine trockene akute Peritonitis dagegen ist bekanntlich sehr gefährlich. Diese Erwägungen führen zu dem Urteil, daß die Entfernung eines solchen nicht eitrigen peritonitischen Exsudates einen sehr großen therapeuti schen Wert wahrscheinlich nicht haben wird.

Viel größere Veränderungen schafft dagegen die Entleerung des giftigen Inhalts aus einem mehr oder weniger meteoristisch aufgetriebenen Darm. Dieselbe wird allerdings nicht eine ganz vollständige sein; aber die geringe noch vorhandene Menge steht nachher unter ganz andern Bedingungen. Einmal befindet sie sich nicht mehr unter dem bedeutend hohen Druck wie zuvor. Dann aber — und das ist wohl das Wichtigste — kann die vorher durch die Dehnung veränderte Darmwand sich jetzt erholen und wird dadurch wieder fähig, den Körper und das Peritoneum vor Vergiftung zu schützen. Nicht zu unterschätzen ist die wieder geschaffene Möglichkeit einer

richtigen Ernährung des ganzen Organismus. Weniger wichtig scheint mir die Aufhebung aller andern, durch den Meteorismus rein mechanisch verursachten Symptome. Die sofortige auffallende Erleichterung des Patienten läßt sich ja freilich dadurch am besten erklären; aber die andauernde günstige Wendung im ganzen Krankheitsverlauf findet nur in den genannten Einflüssen eine befriedigende Begründung.

Daß in unserem Falle 6 zwei Darmfisteln angelegt werden mußten, hat den günstigen Verlauf nicht beeinträchtigt, ja denselben nicht einmal verlängert. Nach ungefähr 8 Wochen hatten beide Fisteln sich ohne operative Nachhülfe geschlossen. 7—8 Wochen längstens ist die Zeit, welche auch bei unseren anderen Patienten die Darmöffnung zum spontanen Verschluß brachte; ja bei Fall 4 war derselbe schon am 18. Tage nach Anlegung der Enterostomie — beim Austritt aus dem Krankenhause — fast vollständig.

Nur das Kind Nr. 3 machte eine unangenehme, aber lehrreiche Ausnahme. Enterostomie an dem nach der Eröffnung der Bauchhöhle zunächst liegenden Darmstücke gibt behufs Entlastung und nachherige Heilung die besten Chancen. In diesem Falle, wo die Dünndarmschlingen eventriert und in ihrer natürlichen Anordnung gestört waren, erfolgte die Anlegung der Fistel an einer willkürlich gewählten Stelle. Die Heilung erforderte daher viel längere Zeit; denn es bestanden Hindernisse in Form peritonitischer Veränderungen, wie Adhäsionen, Zerrungen etc. an den beteiligten Darmschlingen. Dieser gleiche Umstand machte in jenem interessanten Brocaschen Falle die dann tödlich verlaufende sehr schwierige Operation zur Schließung der Fistel notwendig.

Der Exitus letalis in unseren Fällen 5 und 7 hat, wie man sich bei genauem Studium der Krankengeschichten leicht überzeugen kann, mit der Enterostomie gar nichts zu tun. Nr. 7 wäre vielleicht trotz der Carcinomkachexie länger am Leben geblieben, wenn man die Enterostomie früher ausgeführt hätte. Gerade bei der schon so sehr reduzierten Patientin wäre es rationell gewesen, sie möglichst wenig lang den schädlichen Einflüssen des Darmverschlusses auszusetzen. Wir sollen doch unseren Patienten die möglichst günstigen Bedingungen zur Heilung bieten. Also gilt auch hier der Grundsatz: principiis obsta! Und zwar wollen wir nicht mit Atropin und Strychnin, den so unsichern, in ihrer Wirkung auf den Darm so wenig bekannten und nicht gefahrlosen Mitteln, im Dunkeln tasten, sondern durch eine einfache Enterostomie sicher und zielbewußt einschreiten.

Über Enterostomie: Geschichtliches[1]) und Technisches

Die Eröffnung des Darmes behufs Entleerung, die Bildung eines künstlichen Afters, wurde schon von den Bruchschneidern des Mittelalters bei brandigen Brüchen ausgeführt (A. G. Richter). In der eigentlichen chirurgischen Aera wurde die Operation zuerst bei Ileus empfohlen in einer Dissertation von Maunoury de Chartres (1819). Der Vorschlag blieb aber unbeachtet. Erst Maisonneuve (1845) und Nélaton (1857) führten die Eröffnung des Dünndarmes aus oberhalb eines Hindernisses, das Darmverschluß herbeiführte. Von deutschen Chirurgen wurde sie erst in den 70er Jahren häufiger angewendet. Aus dem Jahre 1882 finden wir eine Arbeit von Krönlein, in welcher er diese Operation nach dem damaligen Stande der Chirurgie als das souveraine Verfahren bei Ileus bezeichnet.

Abgesehen von der genannten Indication, der Entleerung des auf natürlichem Wege nicht mehr entweichenden Darminhaltes, hat die Unmöglichkeit der Einführung von Speisen per os und durch den Magen in die Verdauungswege in neuerer Zeit den Gedanken wachgerufen, eine ernährende Öffnung in den obern Partien des Dünndarmes anzulegen. Die Jejunostomie ist von Surmay 1878 empfohlen und von Golding-Bird 1885 zum ersten Male am Menschen ausgeführt worden. Die Methode wurde dann namentlich durch Maydl ausgebildet. 1896 konnte Karewsky 12 Fälle aus der Literatur zusammenstellen. Seither hat die Jejunostomie aus dieser Indication besonders für die Fälle von Speiseröhren- und Magenverätzung sich Anerkennung verschafft.

Für die in unserm Thema besprochene Eröffnung des Darmes haben wir den Namen Enterostomie gebraucht. Es soll darunter die Anlegung einer temporären Darmfistel verstanden werden, bei welcher gewisse, im Folgenden genau zu präcisierende Vorschriften für die gewünschte Funktion und den spontanen Verschluß garantieren. Diese Vorschriften sind zum Teil den Arbeiten von Heidenhain und Lennander, zum Teil der Erfahrung im Krankenhause Frauenfeld entnommen.

Die Enterostomie ist zu ähnlichem Zwecke, wie wir ihn durch sie zu erreichen gedenken, an verschiedenen Orten der Bauchdecken und des Darmes vorgenommen worden. Sicher muß sie oberhalb der den Darmverschluß erzeugenden Stelle liegen. In gewissen Fällen wird eine stark geblähte Schlinge, die sich durch die Bauchdecken hindurch abzeichnet, oder eine Dämpfung oder eine durchzufühlende Resistenz usw. wegleitend sein. Häufig aber ist das nicht der Fall,

1) Nach den Arbeiten von Fuhr und Wesener, Krönlein, Garré, Karewsky.

und man ist ganz ohne Anhaltspunkt für die Wahl des Ortes. Nur ist es wahrscheinlich, daß die occludierte Stelle in den meisten Fällen, welche hier in Betracht kommen, im Bereiche des Dünndarmes liegen wird, seltener am Coecum oder am S romanum.

Lennander hat vorgeschlagen, in der Ileocoecalgegend einzugehen. Die Eröffnung an einer andern Stelle sei das „reinste Hazardspiel". Nach dem vorhin Gesagten muß dieser Vorschlag nicht ganz zweckmäßig erscheinen; denn eine Darmöffnung unterhalb des Hindernisses nützt uns nichts, wenn wir auch ganz genau constatieren können, in welchem Darmabschnitt dieselbe gelegen ist. In der Ileocoecalgegend würden wir ja auf das Coecum oder, nach der Regel von Nélaton, auf eine der untersten Ileumschlingen stoßen. Übrigens stimmt jene Regel, wie man sich bei Sectionen leicht überzeugen kann, häufig nicht.

Um ganz sicher oberhalb der Occlusionsstelle zu sein, macht daher Doyen eine hohe Jejunostomie. Diesen Vorschlag möchten wir aus 2 Gründen zurückweisen. Erstens ist leicht ersichtlich, daß die Entleerung des Darmes am raschesten und ergiebigsten geschehen wird, wenn die Öffnung möglichst nahe hinter der Occlusion liegt. Dann aber ist es sicherlich vorteilhaft für den Patienten, die Speisen möglichst lange Strecken des Darmes passieren zu lassen, was bei hoher Fistel schwierig sein dürfte. Doyen schlägt allerdings vor, die Öffnung zur Nahrungseinfuhr zu benützen. Wenn wir auch nicht fürchten wie Heidenhain, die Patienten möchten unter diesen Verhältnissen verhungern, so müssen wir doch die tiefer gelegene Fistel wegen der ganz entschieden bessern Ernährungsbedingungen für zweckmäßiger halten.

Es bleibt noch die Wahl zwischen der linken Iliacalgegend und der Linea alba. Nach Hinsicht der sich präsentierenden Dünndarmpartien dürften diese beiden Stellen wenig differieren. Die Linea alba bietet aber Vorteile anderer Art: Wir sind hier am raschesten durch die Bauchwand gedrungen und treffen weniger Gefäße als in den seitlichen Partien der Bauchwand. Zudem sollen ja die Aponeurosenwunden auch die besten Chancen für rasche und völlige Verheilung bieten.

Die Technik des Eingriffes selber, wie er im Krankenhause Frauenfeld geübt wird, findet sich in mehreren Krankengeschichten ziemlich eingehend geschildert. Es soll hier bloß auf einzelne Punkte genauere Rücksicht genommen werden.

Zunächst sei auch hier darauf aufmerksam gemacht, daß die besten Aussichten auf eine spontane Heilung vorhanden sind, wenn

die der Bauchdeckenwunde zunächstliegende Darmschlinge eingenäht wird.

Die Darmöffnung soll klein gemacht werden und soll quergestellt sein. Diese 2 Vorschriften entsprechen dem Zwecke, ein möglichst kleines Darmstück in Mitleidenschaft zu ziehen. Die Hautwunde braucht demnach auch nicht größer als 3—4 cm angelegt zu werden, wenn nicht die Darmschlinge in eine große, zu anderm Zwecke bereits gemachte Laparotomiewunde eingenäht wird. Übrigens muß, wenn die Laparotomiewunde nicht geschlossen werden kann, sondern ein Drain eingelegt wird, die Enterostomie anderswo localisiert werden, um nicht das Peritoneum der beständigen Gefahr der Verunreinigung durch Kot auszusetzen.

Sehr wichtig ist eine genaue, gut abschließende Naht zwischen Darmwand und Bauchwand. Es ist der Rat gegeben worden, die Naht mit Jodoform zu bestreuen, um eine raschere und bessere Verklebung zu erzielen. Trotzdem dies in unsern 8 Fällen nicht gemacht wurde, ist der Abschluß immer ein tadelloser gewesen.

Der Eingriff läßt sich sehr gut ohne Allgemeinnarkose bei localer Cocainanästhesie ausführen.

Es sei gestattet, hier einen Punkt der Nachbehandlung zu berühren. Von verschiedener Seite sind die Qualen sehr stark hervorgehoben worden, welche den Patienten durch die fortwährende Beschmutzung und entzündliche Reizung der Haut in der Fistelumgebung erwachsen. Es hat sich bewährt, die Haut um die Fistel gleich nach Beendigung der Enterostomie, bevor noch Beschmutzung durch Darminhalt stattgefunden hat, mit einer Schicht Lassarscher Paste zu belegen, die dann zu einer fest adhärenten Kruste austrocknet, über welche der Darminhalt schadlos herunterrinnt. Bei schon vorhandenem nässenden Ekzem haftet die Paste nicht mehr auf der Haut.

Der Verschluß der Fistel ist in allen unsern Fällen spontan innerhalb durchschnittlich 7 bis 8 Wochen geschehen. Will man nicht so lange warten, oder zeigt die Fistel überhaupt keine Tendenz, sich zu schließen, so wird in den meisten Fällen die Verheilung operativ leicht zu erzielen sein. Im Folgenden werden wir die verschiedenen, hierzu angewendeten Verfahren kurz besprechen.

Einfache Naht der Fistelränder ohne Ablösung des Darmes von der Haut führt selten zum Ziel.

Das zweckmäßigste Verfahren ist wohl das von Lund in jedem Falle geübte, sobald der Patient bei einem den Eingriff erlaubenden Kräftezustand ist. Es besteht aus folgenden Acten: Vernähen der Fistelöffnung. Umschneiden derselben und Eröffnen der Peritoneal-

höhle. Feststellen der Ausdehnung, in welcher der Darm sich als verändert erweist, und Resection dieses meist nur ganz kleinen Stückes. Vernähen der Darmstücke end to end. Vernähen der Bauchwunde mit Ausnahme einer kleinen Drainöffnung.

Sollten allerdings ausgedehntere Verwachsungen und Darmveränderungen vorhanden sein — was nur vorkommt, wo in schon stark entzündetem Peritoneum enterostomiert wurde, oder wo der Abschluß der Peritonealhöhle nach außen nicht zureichend war, oder endlich, wo ein von der Bauchwand entfernter gelegenes Darmstück eröffnet wurde —, so wird man durch eine frische Laparotomie neben der Fistel die Verhältnisse besser übersehen und beherrschen.

Nur äußerst selten wird eine Enteroanastomose mit Ausschaltung eines größern Darmstückes notwendig sein.

## Zusammenfassung:

1. Viele Fälle von Perforationsperitonitis, welche in neuester Zeit ohne Darmnaht behandelt wurden, ferner eine Reihe von Peritonitiden mit anderer Entstehungsweise, bei denen zufällig oder absichtlich der Darm eröffnet wurde, haben einen günstigen Ausgang gehabt.

2. Diese Tatsache findet eine befriedigende Erklärung durch

a) die Annahme, daß beim Zustandekommen des klinischen Bildes der peritonealen Sepsis in vielen Fällen die Resorption vom Darmlumen aus eine mindestens ebenso große Rolle spielt wie die peritoneale Resorption;

b) die experimentell festgestellte Tatsache, daß in gewissen pathologischen Zuständen die Darmwand für Bacterien durchgängig ist.

3. Durch Anlegen einer Darmfistel und Entleerung des Darmes eliminieren wir also eine Quelle der Allgemeinintoxikation und verhindern die Infektion des Peritoneum durch aus dem Darmlumen ausgewanderte Bacterien.

4. Wir ziehen daraus folgende Konsequenzen für die Therapie:

Auf Grund der im Krankenhause Frauenfeld gemachten Erfahrungen schlagen wir die Enterostomie, d. h. die Anlegung einer entlastenden, temporären Fistel an irgend einer Stelle des Darmes vor:

a) als prophylaktische Operation gegen die vom Darmlumen ausgehende Infektion des Peritoneum und allgemeine Sepsis in allen Fällen von paralytischem Ileus und von Darmverschluß mit unbekanntem oder operativ nicht zu entfernendem Hindernis.

b) als palliative Operation bei Patienten, deren Kräftezustand die zur Auffindung und Hebung eines bestehenden Darmverschlusses notwendige Operation nicht erlaubt, um ihnen die Möglichkeit

zu verschaffen sich so weit zu erholen, daß der radikal heilende, schwierigere Eingriff mit Aussicht auf günstigen Erfolg ausgeführt werden kann.

Ferner bekennen wir uns zu folgenden Grundsätzen:

c) Droht nach Perforation eines Darmes eine Peritonitis mit wahrscheinlichem, entzündlichem Ileus, so ist es unter gewissen Umständen zweckmäßiger, die Darmwunde zur Bildung einer Fistel in die Bauchwunde einzunähen, als die Darmnaht auszuführen. Geht dies in einem solchen Falle aus irgend einem Grunde nicht und ist die Darmnaht ausgeführt worden, oder ist die Durchbruchstelle überhaupt nicht oder nur durch eine für den Patienten zu schwierige Operation auffindbar, so soll die Enterostomie am Orte der Wahl ausgeführt werden.

d) Ist bei einer eitrigen Peritonitis die Laparotomie gemacht und den durch die Infektion des Peritoneum gegebenen Indikationen Genüge geleistet, so soll, wenn allgemeine Sepsis droht oder bereits eingesetzt hat, nach Maßgabe der vorne angegebenen Umstände entweder eine Darmschlinge in die Laparotomiewunde eingenäht und eröffnet oder die Enterostomie am Orte der Wahl ausgeführt werden, wie dies im Krankenhause Frauenfeld durch Herrn Dr. E. Haffter vielleicht zum ersten Male zielbewußt gemacht wurde. Bei einer septischen Peritionitis ohne eitriges Exsudat in der Peritonealhöhle ist die Entleerung des Darmes durch Enterostomie allein das zweckmäßige Verfahren.

5. Die durch Enterostomie entstandene Darmfistel schließt sich bei Beobachtung der angeführten technischen Vorschriften erfahrungsgemäß in den allermeisten Fällen spontan. Unter gewöhnlichen Umständen geschieht dies in längstens etwa 7—8 Wochen nach Eröffnung des Darmes.

6. Die Enterostomie in der beschriebenen Form ist ein ungefährlicher, einfacher, leicht ohne Allgemeinnarkose bei bloßer Lokalanästhesie auszuführender Eingriff. Rechtzeitig und richtig gemacht vermag derselbe in Fällen lebensrettend zu wirken, in welchen die bisher geübte Therapie absolut machtlos war.

Zum Schlusse ist es mir eine angenehme Pflicht, dem verehrten Herrn Dr. E. Haffter verbindlichst zu danken für die Anregung und Anleitung zur Bearbeitung dieses Themas und für die gütige Überlassung der Krankengeschichten.

## Literaturverzeichnis.


Albert, Lehrbuch der Chirurgie und Operationslehre. 1879.

Arnd, Über die Durchlässigkeit der Darmwand eingeklemmter Brüche für Mikroorganismen. 1893. Mitteilungen aus Kliniken und medic. Instituten der Schweiz 1. Reihe.

Aronheim, Zur Darmwirkung des Atropin. Münchner med. Wochenschrift 1902. Seite 1748.

Bérard, L., A propos des 3 cas de péritonite suppurée d'origine stercorale herniaire, guéris par laparotomie et drainage. Archive prov. de chirurgie IV. p. 235.

Broca, Occlusion intestinale consécutive à l'appendicite. 1901; Gazette hebdomadaire de méd. et de chir. 1901, 38.

Brunner, C., Bericht über die Verhandlungen der deutschen Gesellschaft für Chirurgie. (2.—5. April 1902 in Berlin) Centralblatt für Chirurgie.

Canstatt, Handbuch der med. Klinik 1845.

Cassin et Charrin, Fonctions protectrices actives de la muqueuse intestinale. Société de biologie. Dec. 1895. Semaine médic.

Doyen, Bericht über die Verhandlungen der deutschen Gesellschaft für Chirurgie. 2.—5. April 1902.

Escher, Die Behandlung der acuten Perforationsperitonitis im Typhus mittelst Laparotomie und Ileostomie. Mitteilungen aus den Grenzgebieten der Medic. und Chir. 1902. (Sonderabdruck).

Escherich, Über Streptokokken-enteritis im Säuglingsalter. Jahrbuch für Kinderheilkunde. 1899. Band XLIX.

Eiselsberg, Über die Behandlung der Kotfisteln und Stricturen des Darmkanals mittelst der totalen Darmausschaltung. Arch. f. klin. Chirurgie. Bd. LVI. Heft 2.

Fuhr und Wesener, Zur Enterotomie bei Ileus. Deutsche Zeitschrift für Chir. Bd. XXIII. 1886.

Garré, Chirurgisch-operative Behandlung von Magenkrankheiten. 1902. Separatabdruck aus dem Handbuch von Penzoldt und Stintzing. III. Auflage.

Gebele, Weitere Bemerkungen über Atropin. Münchner med. Wochenschrift. 1902. Seite 1746.

Gluck, Beitrag zur Chirurgie bei Peritonitis. Berliner klin. Wochenschrift. 1901. No. 35 und 36.

Heidenhain, Bericht über die Verhandlungen der deutschen Gesellschaft für Chirurgie (2.—5. Apr. 1902). Centralblatt für Chirurgie.

Karewsky, Jejunostomie bei Chlorzinkvergiftung nebst Bemerkungen zur Jejunostomie. Berliner klin. Wochenschrift. 1896. No. 50.

Kocher, Über Ileus. Mitteilungen aus den Grenzgebieten für Chir. und Med. Bd. IV. 1899. Heft 2.

Körte, Mitteilungen aus den Grenzgebieten für Chir. und Med. Bd. 2. 1897. (Ref. bei Tietze).

Krecke, Die chirurgische Behandlung der vom Wurmfortsatz ausgehenden circumscripten und allgemeinen Peritonitiden. Deutsche Zeitschrift für Chirurgie. Bd. XXX. p. 257.

Derselbe, Die Resultate der Laparotomie bei diffuser eitriger Peritonitis. Münchner med. Wochenschr. 1891. No. 33 und 34.

Krönlein, Über die chirurgische Behandlung des Ileus. Correspondenzblatt für Schweizer Ärzte. 1882. No. 15 und 16.

Derselbe, Über die operative Behandlung der acuten diffusen jauchig-eitrigen Peritonitis. Archiv für klin. Chirurgie. Bd. XXXIII. 1886.

Krogius, Über die vom Processus vermiformis ausgehende Peritonitis und ihre chirurgische Behandlung. Dissert. Jena 1901.

Lennander, Acute (eitrige) Peritonitis. Deutsche Zeitschrift für Chirurgie. 1902. Bd. LXIII. pag. 1.

Lücke, Bericht über die Verhandlungen der chirurg. Section der 60. Naturforscher- und Ärzteversammlung zu Wiesbaden. 1887. Centralbl. f. Chirurgie.

Lund, F. B., The value of enterostomy in selected cases of peritonitis. The Journal of the American medical Association. Vol. XLI. 1903. No. 2. p. 74—80.

Mac Cormac, Über den Bauchschnitt bei Behandlung von intraperitonealen Verletzungen. Sammlung klin. Vorträge (Volkmann) 316.

Mac Cosh, The treatment of general septic peritonitis. Annals of surgery 1897 Juni.

v. Miculicz, Laparotomie bei Magen- und Darmperforationen. 1885. Sammlung klin. Vorträge (Volkmann). No. 262.

Niemeyer, Lehrbuch der speciellen Pathologie und Therapie 1865.

Nossal, Internationaler medicin. Congreß zu Paris 1900. Bericht in der Revue de chirurgie. Heft 9.

Ostermeier, Erklärung der Darmwirkung des Atropin. Münchner med. Wochenschrift 1902. pag. 1496.

Pal, Zur Erklärung der Darmwirkung des Atropin. Münchner med. Wochenschrift 1902. pag. 1954.

Pawlowsky, Zur Lehre von der Aetiologie, der Entstehungsweise und den Formen der acuten Peritonitis. Virchows Archiv. Bd. CXVII. 1889.

Rehn, Bericht über die Verhandlungen der deutschen Gesellschaft für Chirurgie (2.—5. April 1902).

Reichel, Zur Pathologie des Ileus und Pseudoileus. 1893. Deutsche Zeitschrift für Chirurgie. Bd. XXXV. pag. 495.

Schnitzler und Ewald, Zur Kenntnis der peritonealen Resorption. 1895. Deutsche Zeitschrift für Chirurgie. Bd. XLI.

Silberschmidt, Experimentelle Untersuchungen über die bei Entstehung der Perforativperitonitis wirksamen Faktoren des Darminhaltes. Mitteilungen aus Kliniken und med. Instituten der Schweiz. 1. Reihe 1893—1895.

Strümpell, Lehrbuch der speciellen Pathologie und Therapie der inneren Krankheiten. XII. Aufl. 1899.

Tantzscher, Zur Behandlung der perforierenden Bauchwunden. 1901. Sammlung klin. Vorträge. (Neue Folge). No. 319.

Tavel und Lanz, Über die Aetiologie der Peritonitis. 1893. Mitteilungen aus Kliniken und medic. Instituten der Schweiz. 1. Reihe.

Tietze, Die chirurgische Behandlung der acuten Peritonitis. Mitteilungen aus den Grenzgebieten der Medicin und Chirurgie. Bd. V. 1900. Heft 1.

Tillmanns, Lehrbuch der speciellen Chirurgie. VI. Auflage 1899.

Wegner, Chirurgische Bemerkungen über die Peritonealhöhle, mit besonderer Berücksichtigung der Ovariotomie. 1877. Archiv f. klin. Chir. Bd. XX. p. 51.

Wieland, Mitteilungen aus Kliniken und medic. Instituten der Schweiz. II. Serie. Heft 7.

Winckel, Behandlung der von den weiblichen Genitalien ausgehenden Entzündungen des Bauchfelles etc. Handbuch v. Penzoldt und Stintzing. 1897.

Zuntz, Ursachen des Meteorismus. Deutsche med. Wochenschrift 1884.

# III.

Aus dem Stadt-Hannoverschen Krankenhause in Linden.

## Zur Luxation des I. Metatarsalknochens.

Von

Dr. **Georg Fischer.**

Mit Rücksicht auf vielgestaltige Form, welche die Natur bei Luxationen entfaltet, steht diejenige des I. Metatarsalknochens mit im Vordergrunde. Es gibt kaum eine Richtung, nach welcher die Basis dieses Knochens sich nicht verschieben kann; dabei vollständig oder unvollständig, mit Zerreißung der Haut, mit Fractur des I. Keilbeins, sogar als Doppelluxation mit Ausschaltung beider Gelenkenden. Alle diese Verschiedenheiten verteilen sich auf die geringe Zahl von 18 Fällen; darunter fünf sogar auf fünf verschiedene Formen, so daß sie als Unica dastehen.

Verrenkungen des I. Metatarsus im Verein mit anderen kommen hier nicht in Frage.

In einer Maschinenfabrik sprang ein 17jähriger Schlosserlehrling O. M. von einem Wagen („Schlitten"), welcher in einem ausgemauerten Graben rollte, seitwärts ab auf den in gleichem Niveau liegenden Fußweg. Er stürzte, und sein linker Fuß wurde zwischen dem Schutzblech des Schlittens und einem Schienengeleise gequetscht. Sogleich Aufnahme im Krankenhause (9. December 1903).

Der Fuß stand in der Achse des Gliedes, die beiden ersten Zehen schienen etwas gesunken zu sein. Auf dem gewölbten Fußrücken lag in der Gegend des hinteren Endes des II. Metatarsus eine runde, markstückgroße Quetschwunde, deren Haut fortgerissen war. Nach außen und hinten davon zwei kleinere hinter einander. Medialwärts neben der größesten Wunde fühlte man dicht unter der Haut, welche dem Durchbruch nahe war, ein kleines spitzes Knochenstück. An der Innenseite des Fußes war die Haut in größerem Umfange schneeweiß, dagegen zwischen den einzelnen Wunden in schrägen Streifen geschunden und schmutzig braun verfärbt. In der Fußsohle nichts Abnormes. Die Blutung war nicht sehr erheblich.

Nach Entfernung des Blutgerinsels aus der Hauptwunde lag eine Gelenkfläche fast in vollem Umfange vor, welche bohnenförmig, in der Mitte

auf beiden Seiten weit einspringende Ränder, dazwischen einen Falz hatte und der luxierten Basis des I. Metatarsus angehörte. (Ich besitze eine Varietät von Verdoppelung der Gelenkflächen an der Basis des I. Metatarsus und der vorderen des I. Keilbeins, wobei je zwei kreisrunde, gleich große Knorpelflächen dicht neben einander liegen.) Die Basis war auf das Dorsum des II. Metatarsus, also dorsolateral, aufgerichtet und mit ihrer Längsachse schräg von vorn medialwärts nach hinten lateralwärts gestellt. Nur vorn war ein kleiner Teil der Gelenkfläche von Haut bedeckt, unter welcher die Sonde, in der Richtung nach obigem spitzen Knochenstück, auf rauhen Knochen stieß. Bei fortgesetzter Reinigung kamen eine abgerissene dünne Sehne und in der Tiefe ein Teil der Gelenkfläche des I. Keilbeins zum Vorschein. Kapselreste waren nicht zu sehen, Fracturen nicht zu fühlen.

In tiefer Narcose wurde eine Extension an den Zehen mit starkem Daumendruck auf die luxierte Gelenkfläche wiederholt ausgeübt; jedoch vergeblich. Auch nach Erweiterung der Wunde stand der Metatarsus wie eingekeilt fest. Dann wurde seine Basis mit der Schere ringsum von Weichteilen frei gemacht, worauf man dieselbe durch forciertes Abhebeln mittelst Elevatoriums zwar vom II. Metatarsus etwas emporheben, aber trotzdem nicht reponieren konnte. Es blieb nichts anderes übrig, als das Gelenkende in $1\frac{1}{2}$ cm Breite zu resecieren, worauf der Metatarsus leicht zurückrutschte und nun, entsprechend seiner dorsolateralen Verschiebung, in Abduction zu fühlen war. Der II. Metatarsus stand normal. Die weiße Farbe der Haut war verschwunden; ein Beweis, daß der Knochen in luxierter Lage die Haut bis zur absoluten Blutleere gespannt hatte. In der Tiefe der Wundhöhle fühlte man ein flottierendes Knochenstück, welches leicht herausgelöst wurde. Dasselbe erwies sich als der in der Sagittalachse abgebrochene vordere, laterale Teil des I. Keilbeins, welcher $2\frac{1}{2}$ cm lang und zwetschenkerngroß war. Das Fragment enthielt einen kleinen Teil der Gelenkfläche für den I. Metatarsus und, parallel der Bruchlinie, die ganzen Gelenkflächen für das II. Keilbein und den II. Metatarsus. — Am resecierten Gelenkende war der vordere Teil in der Größe eines Kirschkerns abgesprengt, hing noch an Bandmasse und entsprach dem anfangs unter der Haut vorspringendem Knochenstück. Seine Bruchlinie lag in der gleichen Ebene, wie die des Keilbeins. Unter dem hinteren Gelenkrande lag das Tuberculum. Mithin war der I. Metatarsus nach außen rotiert gewesen.

Während des fieberlosen Verlaufs wurden die verfärbten Teile der Haut nekrotisch, so daß eine einzige große Geschwürsfläche auf dem Fußrücken entstand. Die Heilung war nach 9 Wochen vollendet: man fühlte an der Resectionsstelle eine leichte Vertiefung, die Narbe war schmerzlos. Die verkürzte große Zehe trat hinter die zweite um ein weniges zurück, so daß der Unfall dem jungen Schlosser eine Schönheit der Antike eingetragen hatte. Derselbe konnte sogleich gut und ohne Schmerzen gehen, auch bald laufen.

Es handelte sich also um eine dorsolaterale Luxation des I. Metatarsus, compliciert mit Zerreißung der Haut nebst Fracturen seiner Gelenkfläche und des I. Keilbeins. Dabei war der Metatarsus abduciert und nach außen rotiert, während infolge

seiner dorsalen Aufrichtung die große Zehe sich etwas gesenkt hatte, aber jene Abduction und Außenrotation nicht mitmachte.

Die Fälle von isolierter Luxation des I. Metatarsus sind folgende:

| Autor | Ursache | Symptome | Behandlung | Literatur |
|---|---|---|---|---|
| | | **I. Dorsal.** | | |
| 1. Nihoul. | — | Oberes Ende des I Met. sprang vor. Innerer Fußrand 2 cm verkürzt. | Rep. am 3. Tage leicht durch Extension und direkten Druck. | Journ. de méd. de Bruxelles 1858 Jan. Febr. (Canstatts Jahr. IV. p. 88. 1858). |
| 2. Pellarin. | Kind fällt auf Fuß a. 1. Stock auf gepflasterten Hof. | Am Fußrücken starker Vorsprung des I. Met. Gelenkflächen desselben u. des I. Keilbeins deutlich fühlbar. Starke Aushöhlung in der Mitte des inneren Fußrandes. Große Zehe etwas nach außen rotiert. | Rep. sehr leicht. Fester Verband. Kind begann nach 14 Tagen zu gehen. | Union médic. 63. 1860 (Schmidt's Jahrb. Bd. 109. p. 62. 1861). |
| 3. 4. 5. Marit. | Sturz mit Pferd. Directer Druck des Steigbügels von unten nach oben. | Unvollständig nach oben. | Rep. gelingt. | Delorme, Nouv. dictionn. de méd. et de chir. Bd. 27. p. 665. 1879. |
| 6. Wahl. | Granatsplitter traf Fußsohle. | Gelenkfläche der Basis ist vom Keilbein ganz gelöst, tritt über die ½ des Niveau scharfkantig vor. Extensorensehne läuft als deutlicher Strang darüber hin. | Veraltet. Repositionsversuche nicht gerechtfertigt. Pat. geht an Krücken, tritt nur mit Ferse auf. | Arch. f. klin. Chir. XIV. p. 43. 1872. |
| 7. Trotter. | Sturz vom 12 Fuß hohen Wall auf Fuß, dessen Zehen dabei i. Dorsalflex. standen. | Starker Vorsprung der Basis über I. Keilbein. | Rep. leicht durch Extension. | Lancet. II Sept. p. 413. 1874. (Schmidt's Jahrb. Bd. 172. p. 262. 1876). |
| 8. Annequin. | Beim Sturz mit Pferd kommt Fuß unter dasselbe. | Nach oben. | Rep. mißlingt. Dorsaler Längsschnitt. Resektion des Gelenkendes der Basis. Pat. wird diensttauglich. | Arch. de méd. et de pharm. milit. XXVI 7. p. 1. 1895 (Schmidt's Jahrb. Bd. 249. p. 277. 1896). |
| | | **II. Dorsolateral.** | | |
| 9. G. Fischer. | Quetschung zwischen Maschinenschlitten und Schienengeleise. | Gelenkende steht in einer Wunde auf Rücken des II. Met. Knochen abducirt und außen rotiert. Fracturen in Gelenkfläche der Basis des I. Met. und im I. Keilbein. | Rep. mißlingt. Resection des Gelenkendes. Heilung. Funktion gut. | — |

| Autor | Ursache | Symptome | Behandlung | Literatur |
|---|---|---|---|---|
| | | **III. Dorsomedial.** | | |
| 10. Duprez. | Fall auf Fuß. | Nach oben und innen. Basis des I. Met. korrespondierte mit Innenfläche des I. Keilbeins. Vorderfuß leicht nach innen gedreht. | Rep. durch Schaukelbewegung des I. Met. zwischen Daumen u. Zeigefinger. | Arch. méd. milit. belges 1868 (Delorme l. c.) |
| | | **IV. Plantar.** | | |
| 11. Velder. | Herabfallender Holzblock trifft Fuß. Pat. fällt zu Boden. | Basis nach hinten und unten verschoben. Gelenkfläche des I. Keilbeins nach vorn verschoben, am Fußrücken vorragend. | Rep. gelingt. Function vollständig hergestellt. | Philadelph. med. and surg. Rep. XXV 6. August. 1871 (Schmidt's Jahrb. Bd. 153. p. 68. 1872). |
| 12. Gayda. | Fall mit Pferd auf linke Seite. | Basis nach unten. Gelenkfläche des I. Keilbeins deutlich fühlbar. Fractur des Malleol. ext. | Rep. leicht durch Druck auf Basis nach oben, auf Kahnbein und I. Keilbein nach unten. | Rec. de mém. de méd. milit. Bd. 33. 1877 (Virchow-Hirsch Jahresb. II. p. 339. 1877. Schmidt's Jahrb. Bd. 182. 1879). |
| 13. Radmann. | Verschüttet vom einstürzenden Kohlenpfeiler. | Basis nach unten. Gelenkfläche des I. Keilbeins deutlich fühlbar. Fuß scheinbar verkürzt. I. Met. mit großer Zehe stark, die übrigen Met. und Zehen mäßig nach innen und unten abgeknickt. | Rep. leicht durch Zug mit Verstärkung der abweichenden Stellung. Tod am folg. Tage an inneren Verletzungen. Subluxation der Basis des I. Met. um die ½ der Gelenkfläche nach unten. Stück aus I. Keilbein herausgerissen usw. (s. unten). | Monatssch. für Unfallheilk. Jhrg. 4. p. 216. 1897 (Paetzold, „die Luxationen im Lisfranc'schen Gelenk". Inaug.-Diss. [Kiel] Liegnitz. p. 25. 1901). |
| | | **V. Medial.** | | |
| 14. Bannes. | Ein Schaff trifft von hinten und innen den Fuß. Pat. fällt hinten über. | Nach innen. Starke diffuse Schwellung. Starker Druckschmerz weist auf Fractur der Basis hin. Röntgenbild zeigt mediale Luxat. desselben. | Rep. leicht durch Zug und Druck auf Basis. Nach 3 Wochen Auftreten. Anschwellung 4 Monate lang. Nach ¾ Jahren wegen Schmerzen arbeitsunfähig. | „Über Luxationen im Lisfranc'schen Gelenk" Deutsche Ztsch. f. Chir. Bd. 69. p. 371. 1903. |
| | | **VI. Doppelluxation: dorsal.** | | |
| 15. Decaisne. | Sturz mit Pferd. | Unvollständig nach oben gegen I. Keilbein. Köpfchen des I. Met. aus Wunde am Innenrande vorgetreten. | Rep. leicht. Heilung. | Blanquinque und Lassalas. Gaz. hebd. nr. 13. p. 226. 1869 (Schmidt's Jahrb. Bd. 147. p. 65. 1870). |

| Autor | Ursache | Symptome | Behandlung | Literatur |
|---|---|---|---|---|
| 16. Letenneur. | Knabe stürzt mit Pferd. | Unvollständig nach oben auf I. Keilbein. Luxat. der großen Zehe nach außen und oben, mit Vortreten des Köpfchens des I. Met. aus Wunde. | Rep. leicht. Nach 2 Monaten keine Spur einer Verletzung. | ibid. |
| **VII. Doppelluxation: dorsolateral.** | | | | |
| 17. Reeb. | Sturz mit Pferd. Directer Druck des Steigbügels von unten nach oben auf Basis. | Nach oben und außen. Vorsprung von 2 cm am Fußrücken. Vorsprung des I. Keilbeins in Planta. Vorderfuß leicht nach innen gedreht. Subluxat. der großen Zehe. | Rep. gelingt. | Rec. de mém. de méd. milit. Bd. VI. 3. Serie 1861 (Delorme l. c.) |
| **VIII. Doppelluxation: plantarlateral.** | | | | |
| 18. Demarquay. | Sturz mit Pferd. Fuß unter Leib desselben. | Köpfchen des I. Met. ragte aus Wunde der Innenseite. Große Zehe normal gestellt. Bei Operation zeigte sich, daß I. Met. mit Außenseite nach unten rotiert, und seine Basis unter II. Met. nach außen verschoben war. | Rep. mißlingt. I. Met. hing fast nur an Sehne des M. peronaeus long. Entfernung des Knochens. Fuß blieb etwas deform, Gang leicht hinkend. | Gaz. des hôpit. nr. 28. 1869 (Virchow-Hirsch Jahresb. II p. 367. 1869). Blanquinque und Lassalas l. c. |

Nachdem Paetzold (l. c.) 60 Luxationen im Lisfranc'schen Gelenk mit 13 am I. Metatarsus, dann Bannes (l. c.) 65 mit 14 gesammelt hatten, veröffentlichte J. Bayer kürzlich (Samml. klin. Vortr. N. F. Nr. 372, Mai 1904) 68 Luxationen (34 totale und 34 partielle) mit 14 am I. Metatarsus. Indem ich von letzteren drei ausmerze (Liston [1]),

1) Ein Fall von Liston, welcher von J. Tufnell mit den Worten „related by Liston ... dislocation of the first metatarsal bone upwards, from direct violence, reduction also took place" mitgeteilt ist (The Dublin quarterly Journ. of med. Sc. Vol. XVII. Febr. p. 65. 69. 1854), scheint mir zweifelhaft. Es fällt auf, daß Tufnell und nach ihm Andere die Quelle nicht angeben, während derselbe bei den übrigen 5 Luxationen der Metatarsalknochen die Citate bringt. Man sollte meinen, daß Liston eine so außergewöhnlich seltene Verrenkung auch in seine Practical Surgery (4. Aufl. März 1846, 9 Monate vor seinem Tode) aufgenommen haben würde, zumal er darin selbst beobachtete Luxationen an fast allen Gelenken beschreibt. Nun kündigt das Inhaltsverzeichnis dieser Auflage allerdings eine „Luxation of metatarsus" an, aber die Beschreibung stimmt nicht damit überein, da von einer „dislocation of the distal extremity of the metatarsal bone of the great toe" die Rede ist. Es handelte sich also nicht um eine Luxation der Basis des I. Metatarsus, sondern nach allgemeinem Sprachgebrauch um eine Luxation der großen Zehe, wobei, wie es nicht selten ist, das Köpfchen des Metatarsus aus einer Wunde tritt; in diesem Falle aus einer durch Huftritt entstandenen. Nach Fortnahme des gebrochenen Köpfchens trat Heilung ein.

Mörz[1]), Blanquinque[2]) und sieben hinzufüge (Niboul, Marit mit drei, Duprez, Reeb, mein Fall), bleiben 18 Fälle; darunter vier deutsche. Dieselben verteilen sich als

| | | | |
|---|---|---|---|
| 8 dorsale | 3 plantare | | |
| 1 dorsolateral | 1 medial | | |
| 1 dorsomedial | | | 2 dorsale |
| | 4 Doppelluxat. | | 1 dorsolateral |
| | | | 1 plantarlateral. |

Der I. Metatarsus luxiert häufiger als die übrigen, und zwar wegen seiner freiliegenden Innenfläche, der relativ schlafferen Gelenkkapsel mit dem I. Keilbein, der größeren Beweglichkeit infolge der leichten Kugelfläche des Gelenks mit dem Keilbein, welche sogar eine geringe Rotation gestattet, und wegen des Fehlens der queren Intermetatarsalbänder zwischen I. und II. Metatarsus. Jenen 18 Luxationen stehen nur 1 am II., 3 am IV. und 2 am V. Metatarsus gegenüber. — Wie bei totalen und partiellen Luxationen der Metatarsalknöchen überhaupt, ist auch hier die dorsale die häufigste, da auf dem Fußrücken die Gelenke freier liegen und verhältnismäßig schwache Bänder haben, während sie in der Fußsohle durch straffe, fibröse Bandmassen geschützt sind. — In den meisten Fällen war die Luxation unvollständig. (Die Doppelluxationen werden auch als Complicationen der Luxation der großen Zehe aufgefaßt.)

Unter den Ursachen war die häufigste ein Sturz mit dem Pferde, wobei dieses auf den Fuß des Reiters zu liegen kam. Auf diese Weise entstand die Hälfte der Luxationen (9). Sodann ein Fall auf den Fuß (3), das Auffallen eines schweren Gegenstandes (2); nur vereinzelt waren eine Quetschung zwischen Maschinenteilen, Verschüttung und Schußcontusion.

---

1) Auch die von Mörz als partielle Mittelfußverrenkung beschriebene „laterale Verschiebung des 1. Metatarsus nach oben“ (Ärztl. Intelligenzbl. München Nr. 2. p. 25. 1873) ist eine Luxation der großen Zehe im Metatarso-phalangealgelenk. An ihrem hinteren Ende fühlte man in einer Vertiefung deutlich die Ränder der Gelenkfläche, und das Köpfchen des I. Metatarsus lag unter prall gespannter Haut als kugelige Vorwölbung „schief auf dem Köpfchen des II. Metatarsus“.

2) Die in einigen Arbeiten aufgeführte Luxation von Blanquinque-Lassalas ist dieselbe, wie die von Demarquay (Nr. 18), soweit Virchow-Hirsch-Jahresber. und Schmidt's Jahrb. darüber referieren (Nr. 15. 18). — (Nebenbei sei bemerkt, daß bei einer Totalluxation der Mittelfußknochen von Linhart, deren Autorschaft eine Zeitlang Wenz zugeschrieben wurde, man sich die Aufklärung nicht hätte entgehen lassen sollen, daß Wenz nichts anderes ist, als Linhart's abgekürzter Vorname Wenzel).

Zur Entstehung dieser isolierten Verrenkung darf die Gewalt nur mit schmaler Fläche angreifen. Sobald man darüber im Klaren ist, welcher Hebelarm der fixierte und welcher der angreifende ist, wird der Mechanismus leicht zu ergründen sein. Fällt bei aufrechter Stellung ein schwerer Gegenstand mit schmaler Basis auf das Dorsum, dann kann der plantare Bandapparat reißen und der Knochen plantarwärts luxieren. Übrigens ist es Hardy bei Leichenversuchen niemals gelungen, eine Luxation nach unten hervorzubringen, da bei jedesmaligem Niederpressen des Metatarsus eine Fractur desselben entstand. Beim Angriff auf die Planta kann eine dorsale Verrenkung entstehen, wenn beim Sturz aus der Höhe der I. Metatarsus auf einen vorspringenden Stein oder sonstige Unebenheit des Bodens fällt, oder wenn ein Granatsplitter gegen die Fußsohlenfläche anschlägt. Complicierter wird der Mechanismus, wenn bei Fixierung des Vorderfußes und Hinstürzen des Kranken nach einer Seite der Tarsus eine Rotation erleidet, sodaß auch seitliche Bänder gesprengt werden. Sobald die Gewalt den Mittelfuß von der medialen Seite angreift, so daß sämtliche Mittelfußknochen in Gefahr geraten, kann die Luxation doch auf den I. Metatarsus beschränkt bleiben, wenn die Gewalt damit erschöpft ist, oder wenn fortwirkend abgeschwächt wird. Radmann fand bei einer Section die Kapsel zwischen I. Metatarsus und I. Keilbein im medialen Teil erhalten mit Abriß eines Stückes vom Keilbein, dagegen oben und unten zerrissen, und eine plantare Luxation kam zustande. Dann wirkte die Gewalt fort, sprengte die übrige dorsale Kapsel des Lisfranc'schen Gelenks, so daß es klaffte, riß auch das Tuberculum des V. Metatarsus ab; aber damit war sie erschöpft, und trotz klaffender Gelenke kam es nicht zu weiteren Luxationen. Eine dorsolaterale Verrenkung wird entstehen können, wenn ein und dieselbe Gewalt von unten und medialwärts angreift; oder wenn zwei Gewalten nacheinander wirken: die erste dorsalwärts und die andere, secundär, lateralwärts.

Immerhin wird die Entstehung mancher Luxationen unaufgeklärt bleiben, zumal wenn durch gleiche Ursachen verschiedene Formen derselben, sogar Verrenkungen an verschiedenen Knochen zustande kommen. So sind z. B. nach einem Sturz mit dem Pferde, wenn dieses auf den Fuß des Reiters zu liegen kam, nicht allein Luxationen des Kahnbeins, der Keilbeine, sämtlicher resp. mehrerer Metatarsalknochen, sondern speciell auch am I. Metatarsus dorsale, plantare und Doppelluxationen entstanden. Bei dieser Fülle dürfte es eitel Bemühen sein, die verschiedenen Stellungen des Fußes, ob frei am Boden liegend oder noch im Steigbügel hängend usw. nebst den Angriffs-

punkten der Gewalt sicher festzustellen. In dem Bestreben, den Mechanismus von Luxationen exact klar zu legen, scheinen die Angaben der Kranken mitunter zu hoch eingeschätzt zu werden. Es wird doch immer eine Ausnahme bleiben, daß ein Kranker mit Sicherheit behaupten kann, er sei auf Zehen oder Hacken gefallen, habe im Moment der Verletzung sich auf das rechte oder linke Bein gestützt, oder den Fuß nach innen oder außen rotiert gehabt usw. Gelegentlich mag wohl diejenige Stellung des Gliedes, welche für das Zustandekommen einer Luxation notwendig ist, in den Kranken hineinexaminiert sein.

Die Entstehungsart unserer Luxation ist nicht sicher aufzuhellen. Ich sah an der Unfallstätte zwei auf Mauerwerk ruhende Schienen, welche frei auf den Fußweg und handbreit über demselben mündeten. Die einzigen Vorsprünge waren die Schienenecken. Das vorn und hinten am Schlitten angebrachte Schutzblech wölbte sich über den Fußweg hinüber, so daß beim Vorbeifahren der Raum zwischen Schutzblech und Schienen nur 12 mm resp. 3 cm breit war. Obschon der Kranke etwas stumpfsinnig und ein 16jähriger Lehrling der einzige Zeuge des Unfalls war, so steht doch fest, daß jener auf den Bauch fiel und sein linker Fuß zwischen Schutzblech und Schienenende geriet. So zwar, daß der laterale Fußrand nach oben stand, infolgedessen der Fußrücken gegen die Schienen gerichtet sein mußte. Das Oberleder des Stiefels war der Länge nach aufgerissen. Möglich ist es nun, daß die Gegend des I. Keilbeins mit ihrer Rückenfläche vor eine Schienenecke zu liegen kam und das glatte Schutzblech des vorbeifahrenden Schlittens gegen den Innenrand der Fußsohle andrängte. Dadurch entstanden zunächst die correspondierenden Fracturen im I. Keilbein und in der Gelenkfläche des I. Metatarsus, mit Sprengung der dorsalen Kapsel. (Auch bei Monnier's Leichenversuchen ist nach kräftigem Hammerschlag auf die mediale Seite des Mittelfußes und kräftigem medial ansetzenden Druck ein Abriß vom I. Keilbein zustande gekommen.) Bei fortwirkender Gewalt entstand dann die Luxation nebst Zermalmung der Haut. Ob dieselbe sofort dorsolateral oder primär dorsal und secundär lateral zustande kam, ist ebensowenig aufzuklären, als die Ursache der Außenrotation des I. Metatarsus. Der Fuß soll am rauhen Mauerwerk eine Strecke weit fortgeschleift sein, wodurch die schmutzigen Längsstreifen in der Haut und die kleineren Quetschwunden entstanden sein können.

Die Diagnose ist meistens leicht. Man sieht bei dorsaler Luxation den starken Vorsprung der Basis am Fußrücken und fühlt ihre Gelenkfläche; bei der plantaren ist die nach vorn vorragende Ge-

lenkfläche des I. Keilbeins und die nach unten verschobene Basis fühlbar. Eine Verkürzung der großen Zehe weist auf eine vollständige Luxation hin. Entsprechend den Leichenversuchen von Hardy, welcher gewöhnlich mit Luxation des I. Metatarsus Distorsionserscheinungen in der ganzen Tarsometatarsallinie, sogar in den Cuneometatarsalgelenken sah, können gleichzeitig kleine Einrisse in den Bändern der Nachbargelenke eintreten, so daß der Schmerz sich auch über diese erstreckt und eine starke diffuse Anschwellung am Fuße mit Verwischen aller Conturen schon nach wenigen Stunden eintritt. Dann kann die Diagnose anfangs unmöglich sein und wird erst durch Röntgenstrahlen sichergestellt. In einem solchen Falle wurde wegen sehr starken Druckschmerzes eine Fractur der Basis angenommen, während die Durchleuchtung eine mediale Luxation nachwies. — Eine gleichzeitige Fractur des I. Keilbeins ist nur zweimal vorgekommen, aber nicht diagnosticiert. Sie wurde bei der Section (Nr. 13) und bei uns, wo das Fragment durch den I. Metatarsus verdeckt lag, erst nach der Resection gefunden. — Vereinzelt sah man bei einer Dorsalluxation eine Außenrotation der großen Zehe; vereinzelt auch Abknickungen des Mittelfußes mit der großen Zehe bei einer Plantarluxation. — Bei beiden dorsalen Doppelluxationen war die Basis des I. Metatarsus nur unvollständig luxiert, während das Köpfchen durch eine Wunde am inneren Fußrande vortrat.

Die Reposition gelingt meistens in Narcose bei Fixierung des Tarsus durch Extension an der Zehe mit Daumendruck auf die luxierte Gelenkfläche; event. nach Verstärkung der deformen Stellung. Um einer neuen Verschiebung vorzubeugen (Nr. 13), wird man das Gelenkende durch einen Heftpflasterverband fixieren. Die Function wird wieder gut. Einmal blieb allerdings Monate lang eine Anschwellung zurück, und der Kranke hatte nach $^3/_4$ Jahren noch Schmerzen beim Gehen, welche ihn verhinderten zu arbeiten; ob mit Rücksicht auf eine Unfallrente, steht dahin (Nr. 14). Als bei einer Luxation mit anfangs bedeutender, nur langsam sich zurückbildender Geschwulst anscheinend kein Repositionsversuch gemacht war, ging der Kranke an Krücken und trat nur mit der Ferse auf (Nr. 6).

In drei Fällen (Nr. 8, 9, 18) mißlang die Reposition. In unserem Falle scheiterte sie sehr wahrscheinlich an der Fractur des I. Keilbeins, dessen Fragment sich nach vorn zwischen die übrige Gelenkfläche des Keilbeins und den I. Metatarsus verschoben und so eingekeilt hatte, daß für letzteren der Weg versperrt war. Erst nach der Resection wurde auch das Keilbeinfragment wieder frei, und die Reposition gelang. Beim Mißlingen muß das Gelenkende reseciert

werden. Die Function wird darnach gut: Annequin's Reiter wurde wieder diensttauglich, und unser Kranker konnte schmerzlos gehen, auch bald laufen. Bei einer Doppelluxation, wo der I. Metatarsus fast nur an der Sehne des M. peronaeus long. hing, exstirpierte Demarquay den ganzen Knochen, worauf eine geringe Deformität des Fußes und leichtes Hinken zurückblieben.

Schließlich sei der äußerst seltenen angeborenen Luxation gedacht, welche in einem Falle als hereditäre, doppelseitige Subluxation des I. Metatarsus nach unten beobachtet ist. Man fühlte am Fußrücken in einer starken Vertiefung die vordere Fläche des Keilbeins mit vorspringendem oberen Rand und in der abgeflachten Planta beim Eindrücken der Weichteile die Basis des Metatarsus. Die Bewegungen des Fußes waren leicht, aber der Gang schmerzhaft, so daß die Deformität, zumal der vorspringende Rand des Keilbeins den Kranken nötigte, sehr breites Schuhwerk zu tragen (Ch. Hardy).[1])

1) Nélaton, Elém. de pathol. chir. 2. Aufl. III. Bd. p. 396. 1874.

# IV.

Aus dem Bürgerhospital in Cöln. Geheimrat Bardenheuer.

## Über Epiphysenlösungen, Frakturen und Luxationen im Bereiche des Ellbogengelenks und ihre Behandlung nach der Bardenheuerschen Extensionsmethode.

Von

Dr. **Friedrich Stolle,**
Volontärarzt.

(Mit 10 Abbildungen und Tafel I.)

Nachdem wiederholt von kompetenter Seite auf die Schwierigkeiten hingewiesen worden war, welche die Verletzungen des Ellbogengelenks auch noch in der Röntgenära für die Beurteilung bieten, sind mehrere Arbeiten publiziert worden, welche die Diagnose dieser Verletzungen durch genaue Darstellung der Wachstumsverhältnisse der das Ellbogengelenk konstituierenden Knochen, sowie durch eingehende Schilderung der typischen häufiger vorkommenden und der selteneren im Ellbogengelenk und seiner Umgebung sich abspielenden Läsionen in ihren verschiedenen Stadien fördern.

Durch diese Arbeiten ist das Interesse für das Ellbogengelenk in den Vordergrund gerückt. Die folgende Arbeit stützt sich auf 140 Fälle, die vom 1. April 1898 bis zum 1. April 1903 im Kölner Bürgerhospital zur Behandlung kamen, nämlich Epiphysenlösungen, Brüche, Verrenkungen — die am Ellbogengelenk sehr häufig mit Brüchen kombiniert sind — sowie einige schwere Gelenkkontusionen.

König führt in seinem Lehrbuch der speziellen Chirurgie aus, „daß wir fast nie imstande sind, gerade die häufigsten Formen der Ellbogenfrakturen anatomisch zu untersuchen, weil sie meist bei Kindern zu entstehen pflegen durch einen Fall auf ebenem Boden, so daß der Arm unter den Körper, der Condylus ext. auf dem Boden, und also das Gelenk zwischen Körper und Boden oder so zu liegen kommt, daß bei abduciertem Arm der Ellenbogen mit dem inneren Condylus aufschlägt. Es gehören weiter die Verletzungen der Kinder

dahin, welche infolge der bei Erwachsenen meist zu Luxation führenden Hyperextension zustande kommen."

Infolge der neuen durch die Röntgenuntersuchung gewonnenen Erfahrungen hat die Anschauung insbesondere über die anatomischen Verhältnisse des wachsenden Ellenbogens an Klarheit gewonnen.

In den meisten unserer Fälle wurden Röntgogramme aufgenommen, anfangs nur über den Befund bei dem Eintritt, später und in der überwiegenden Mehrzahl dieser Fälle auch während der Behandlung und vor der Entlassung.

Die Röntgenaufnahmen erfolgten in zwei Ebenen, nämlich von vorn nach hinten (hintere Seite des Gelenkes mit dem Olecranon auf der Platte aufliegend) und seitlich, wobei die Ulnarseite des Vorderarms und die Innenseite des Oberarms auf der Platte auflag.

### I. Epiphysenlösungen. 34 Fälle.

Bezüglich der Epiphysenlösungen muß vorausgeschickt werden, daß nach den neuesten Forschungsergebnissen von Wilms der Knochenkern der Eminentia capitata sich nach $2^1/_2$ Lebensjahren, der des Epicondylus int. mit 9 Jahren, der Knochenkern der Trochleaepiphyse mit 10, der Knochenkern des Epicondylus ext. mit $10^1/_2$ Jahren entwickelt.

Nach Wendt entsteht der Schatten des Kerns des Cond. ext. (Eminent. cap.) bereits am Schlusse des 1. Lebensjahres, der Knochenkern des Epicond. int. im 7. und 8. Jahre, der Knochenkern des Epicond. ext. erst frühestens mit 12 Jahren, während die ersten Andeutungen der Knochenbildung im Cond. int. (Trochlea) sich im 10. Jahre zeigen.

Mit der Vollendung des 7. Jahres entwickelt sich der Knochenkern des Capitulum radii, mit dem 9. Jahre der Kern des Olecranon.

Nach Oberst entsteht durchschnittlich im 12. Jahre ein Knochenkern im Olecranon; Oberst führt an, daß nach Henle nach 1—2 Jahren ein zweiter, zuweilen auch ein dritter Knochenkern sich bildet. Vollendet ist nach Oberst die Verknöcherung des Olecranon im 16. bis 18. Lebensjahre.

Mit 15 Jahren bildet die Eminentia capitata, die Trochlea und der Epicondylus ext. eine gemeinsame Epiphyse.

Übrigens kommen verhältnismäßig bedeutende Schwankungen in bezug auf die zeitliche Entwicklung der Epiphysen vor; selbst bei demselben Individuum können sich auf den beiden Körperhälften die Kerne der einzelnen Knochen zu verschiedenen Zeiten entwickeln.

In der ersten Zeit, nach 1—$2^1/_2$ Jahren, erkennt man also nur

den Knochenkern der Eminentia capitata. Er erscheint bei der Seitenansicht schräg zum Humerusschaft gerichtet.

Bei der seitlichen Ansicht eines bereits weiter entwickelten Ellenbogens (in rechtwinkliger Stellung) erkennt man oberhalb des Kerns des Radiusköpfchens am Oberarm: vorn den Kern der Eminentia capitata, hinten den Kern des Epicondylus int., unten den Kern der Trochleaepiphyse.

Die Epiphyse des Olecranon zeigt eine zackige, einer Bruchlinie nicht unähnliche Begrenzung. Bei der Vorderansicht eines Ellenbogens zur Zeit der fast vollendeten Verschmelzung der einzelnen Knochenepiphysen sieht man oberhalb der Scheibe des Capitulum radii die Em. capitata mit dem fast verknöcherten Epicondyl. ext. in genauer Verbindung mit der Trochleaepiphyse, die an ihrer oberen Grenze noch eine zackige Linie erkennen läßt. Auf der Innenseite beginnt der Epicondylus int. mit der Trochlea zu verschmelzen, und oberhalb des stumpfen von diesen beiden Epiphysen gebildeten Winkels ist der Schatten des Olecranonknochenkerns erkennbar.

Nach Wendt bleibt der Kern des Condylus ext. bis ins 17. Jahr gegen den Condylus int. und bis ins 18. gegen die Diaphyse unverschmolzen.

Der Kern des Epicondylus int. erhält sich bis ins 19. Jahr, der Kern des Condylus int. bleibt bis zum 18. Jahre von der Diaphyse differenzierbar. Der Kern des Epicondylus ext. ist noch im 15. Jahre deutlich vorhanden und im 17. und 18. Jahre erst mit der Epiphyse der Eminentia capitata verschmolzen, noch nicht mit der Humerusdiaphyse.

Nach Wolff besteht eine knöcherne Verbindung zwischen Rotula und Trochlea vom 13. Jahre ab; doch ist auch nach Wolff die Verknöcherung zwischen Gesamtepiphyse und Diaphyse in der Regel erst mit Abschluß des Wachstums mit 18 Jahren erreicht. Während nach Hueter-Lossen die Epiphysenlösung im Ellbogengelenk kaum vorkommt und auch theoretisch auszuschließen sein soll, weil das Olecranon die niedrige Humerusepiphyse bedecke, fand Wolff die Häufigkeit der Epiphysenlösung gegenüber dem Diaphysenbruch für alle Gelenke wie 1:4, und am unteren Humerusende ist nach Wolff das Verhältnis noch mehr im Sinne einer höheren Frequenz der Epiphysenlösung verschoben.

Für die Beurteilung der Läsionen in der Epiphysengegend nach dem Röntgenbilde ist noch hervorzuheben, daß die Diaphyse sich in einer unregelmäßigen Linie in die Epiphyse hineinerstreckt, daß die Höhe der Epiphyse nach dem Alter etwas schwankt, indem die Epi-

physenlinie um so näher dem Gelenke liegt, je älter das Individuum ist. Bisweilen können abnorme Wachstumslinien parallel der Epiphysenlinie vorgetäuscht werden, nämlich wenn die Begrenzung der Epiphyse auf dem Röntgogramm nicht in ein und derselben Ebene getroffen ist.

Für die obere Humerusepiphyse hat übrigens Linser behauptet, daß die Epiphysenlösungen immer in dem der Epiphyse benachbarten Spongiosagewebe der Diaphyse erfolgen. Er knüpft hieran in bezug auf die Heilung von Epiphysentrennungen überhaupt die Ausführungen, daß der juxtaepiphysäre Verlauf der Trennungslinie den Wachstumsknorpel intakt läßt oder ihn nur indirekt in Mitleidenschaft zieht. „Wäre der Knorpel der Epiphysenlinie in stärkere Mitleidenschaft gezogen, so müßten wohl zweifellos Störungen in dem Wachstum desselben vorhanden sein."

Da das klinische Bild das maßgebende ist, müssen röntgologisch irgendwie zweifelhafte Fälle als Frakturen behandelt werden.

Auch König behandelt Verletzungen der Ellbogengelenksgegend mit Schwellung, Bewegungsbeschränkung und charakteristischem Bruchschmerz als Gelenkfrakturen „selbst auf die Gefahr hin, einmal einen bloßen Bluterguß in einen feststellenden Verband aufzunehmen".

Bezüglich der Röntgendiagnose muß unter Hinweis auf die obigen Ausführungen über die Epiphysenentwicklung bemerkt werden, daß z. B. eine Lösung der ganzen Humerusepiphyse in gewissen Fällen röntgologisch gar nicht diagnosticiert werden kann, dann nämlich, wenn die Knochenkerne sich noch im knorpeligen Vorstadium befinden. Selbst bei ausgeprägten Kernen ist besondere Vorsicht bei der Deutung geboten, da z. B. Lösungen in der Vorderansicht entgehen können, die bei Seitenansicht durch anterioposteriore Verschiebung deutlich erkennbar sind und umgekehrt.

Will man eine Fraktur, welche die Knochensubstanz dicht oberhalb der Epiphyse im peripherstен Teile der Diaphyse durchtrennt, als Epiphysenlösung gelten lassen, so muß gerade für die Frakturen am unteren Humerusende vor einer Täuschung gewarnt werden, welcher ein Beobachter leicht unterliegen kann, der nur eine Röntgenaufnahme in der Richtung von vorn nach hinten zur Stellung der Diagnose zur Verfügung hat.

Man ist nämlich oft überrascht, wenn man, nachdem die Röntgenaufnahme von vorn nach hinten anscheinend eine Epiphysenlösung erkennen ließ, nun die Seitenaufnahme betrachtet. Man sieht dann oft, wie die Trennungsebene des Humerus in der Richtung nach hinten oben weit hinauf durchsetzt, so daß es sich also um eine Fract. diacondylica bezw. supercondylica handeln muß (cf. unten!).

In betreff der klinischen Diagnose der traumatischen Epiphysenlösung hebt Wolff hervor, daß zum Unterschied gegen die Diaphysenfraktur bei der ersteren eine geringere Verstellung vorhanden ist. Es besteht nämlich ein besonders inniger Contakt des Periostes mit den Knorpelscheiben der Wachstumslinie sowie der warzenförmigen Höcker zwischen Epiphyse und Diaphyse. Ferner findet sich ein Hämarthros. Es ist weicheres Reiben hör- und fühlbar — doch kommt auch bei jungen Kindern bisweilen scharfes Reiben zur Beobachtung, wenn zugleich Diaphysenteile abgerissen sind. Endlich ist der Druckschmerz geringer.

Für die Differenzialdiagnose hebt Bardenheuer die Ähnlichkeit der Epiphysentrennung im Ellbogengelenk mit einer Vorderarmluxation nach hinten bezw. einer inkompleten Luxation nach innen hervor, von der sich die Epiphysenlösung indessen durch das Freisein aller passiven Bewegungen im Gelenk unterscheidet.

Nach unseren Beobachtungen an Röntgenbildern kommen Epiphysenlösungen am Ellbogengelenk häufiger vor, als gewöhnlich angenommen wurde, auch wenn man die oben erörterte Möglichkeit der Verwechslung einer Fract. supracondylica mit einer Epiphysenlösung berücksichtigt.

Bei unseren Fällen handelte es sich fast ausschließlich um die Entstehung durch eine direkte Gewalteinwirkung, bezw. wirkte die Gewalt auf die nächste Nachbarschaft des Gelenkes ein.

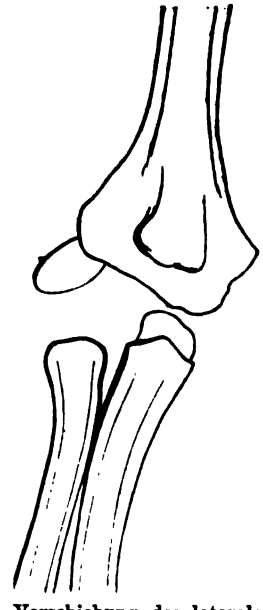

Verschiebung des lateralen Epiphysenkerns nach außen. Derselbe ist außerdem um 1 R gedreht.
Fig. 1.

Bei Fall auf den Vorderarm kam es bei einem unserer Patienten zu einer Radiusfraktur im oberen Drittel neben der Epiphysenlösung.

In den zwei Fällen, in welchen die bestimmte Angabe einer indirekten Gewalteinwirkung, nämlich Fall auf die Hand vorliegt, fand sich eine Lösung des Epicondylus internus.

Unter unseren Fällen fanden sich 15 Lösungen des Epicondylus int. und 14 Lösungen der vollständigen Humerusepiphyse.

Die Lösungen einzelner Epiphysenkerne sind an Zahl weit geringer: zwei Lösungen der Eminentia capitata (Fig. 1), ein Fall von Lösung

der Eminentia capitata und Trochlea, ein Fall von Lösung der Eminentia capit. des Epicondylus ext. der Trochlea nebst dem Olecranon.

Der letzte Fall ist übrigens der einzige, in welchem eine Epiphysenlösung des Olecranon beobachtet wurde. Ein Fall von isolierter Lösung der Olecranonepiphyse kam nicht zur Beobachtung, ebenfalls kein Fall von Epiphysenlösung des Radiusköpfchens.

Bei der Epiphysenlösung der Epikondylen entsteht in der Regel ein Hämarthros. Wenn die Dislokation des gelösten Epicondylus eine große ist, kann derselbe dort, wohin er verschoben ist, liegen bleiben, und es kann zwischen dem Humerus und ihm eine Pseudarthrose sich bilden, was in keinem unserer Fälle stattfand.

Außer dem Hämarthros fanden sich bei unseren Fällen von Epiphysenlösung an bemerkenswerten Symptomen: Verbreiterung des Querdurchmessers, wenig behinderte passive Beweglichkeit im Ellbogengelenk. — Bei einer entsprechenden die Bewegung hindernden Verschiebung eines Knochenteiles mußte die Beweglichkeit naturgemäß stark beschränkt sein. In dem betr. Falle war das Behandlungsresultat übrigens ein sehr gutes. — Eine starke Schmerzhaftigkeit bei Bewegungen fand sich nur bei einer ganz beträchtlichen Gelenkschwellung.

Bei ungenügender Reposition und Rentention des Epiphysenfragmentes entstehen schwere Funktionsbehinderungen im Gelenk und in der Folgezeit durch ungleichmäßiges und ungenügendes Knochenwachstum Verkrümmungen und Verkürzungen der benachbarten Knochen.

Linser fand bei der Untersuchung von schlechtgeheilten Epiphysenlösungen am oberen Ende des Humerus den Arm um 4 bis 6 bis 9 cm gegenüber der anderen Seite verkürzt und mehr oder weniger gebrauchsunfähig. Er ist geneigt, diese Wachstumsstörung von dem Grade der Verschiebung der Bruchenden abhängig zu machen.

### II. Fractura supracondylica. 25 Fälle.

Diese Fraktur steht in Anbetracht ihrer Häufigkeit und praktischen Wichtigkeit unter den Ellbogenfrakturen an erster Stelle.

Sie wird hier zu den Gelenkbrüchen gerechnet, weil die Kapsel des Ellbogengelenks vorn an der oberen Umrandung der Fossa supratrochlearis ansetzt und darum viele supracondiläre Extensionsfrakturen, bei denen der Humerus vorn dicht oberhalb der Trochlea durchtrennt ist, großenteils intrakapsulär verlaufen. Ferner gehen bei diesen Frakturen häufig Längsfissuren ins Gelenk hinein.

Die Frakturlinie bei unseren suprakondylären Brüchen verlief, wie

die Röntgenbilder zeigen, in der überwiegenden Mehrzahl der Fälle durch die Fossa supratrochlearis, in einzelnen Fällen dicht oberhalb der Trochlea (Fract. diacondylica) in einer bei Vorderansicht zackigen Linie.

Von vorn gesehen erschien der Verlauf der Frakturlinie im allgemeinen ziemlich horizontal, während bei der Seitenansicht für die Richtung der Fraktur der Verlauf von vorn unten nach hinten oben für die häufigere Frakturform, die Extensionsfraktur, typisch war.

Dabei erscheint der vordere untere Humerusteil sehr häufig spornförmig nach unten auslaufend. Ich hatte oft den Eindruck, daß der Processus coronoides ulnae und das Capitulum radii die Gewalt, welche zur Fraktur führte, auf den Humerus fortgeleitet habe.

Das untere Fragment steht entweder mit dem oberen noch in Verbindung, wobei man besonders häufig bei der Ansicht von vorn bei einer bestehenden seitlichen Verschiebung die verbindende Knochenbrücke erkennen kann, oder es befindet sich ganz außer Kontakt mit dem proximalen Fragment.

Bei unseren suprakondylären Frakturen vom Extensionstypus war sehr häufig die von Hilgenreiner betonte Flexionsstellung des unteren Fragmentes zum Vorderarm zu konstatieren. Hierbei ist eine Hyperextensionsbewegung des unteren Fragmentes um eine dasselbe mit dem oberen Fragment verbindende Periostbrücke erfolgt; auch leichte Verstellungen im Sinne einer Rotation kommen hinzu.

In einigen Fällen, in welchen das untere Fragment auf dem Röntgenbilde nicht in Flexionsstellung gegenüber dem Vorderarm erscheint, befindet es sich dicht hinter dem oberen, liegt demselben dicht an, und es scheint, als ob infolge einer bedeutenden Periostzerreißung die Flexionsstellung nicht eintreten konnte.

Eine Einkeilung der beiden Fragmente kommt seltener zur Beobachtung, eine Fraktur ohne Verschiebung der Fragmente findet sich nicht unter unseren suprakondylären Frakturen.

Für das Studium der Entstehung der Extensionsfraktur sind die Fälle besonders instruktiv, welche gewissermaßen das erste Stadium der Fraktur darstellen.

So erscheinen in einem unserer Röntgenbilder, einer Infraktion bei einem 1½ Jahr alten Knaben, die Knochenlamellen vorn auseinandergezogen und hinten zusammengepreßt.

Ich hatte hier bei der Seitenansicht den Eindruck, als ob eine Keilwirkung des oberen Radiusendes die Fraktur (Infraktion) veranlaßt hätte, zumal da auf der Vorderansicht oberhalb des Radius am Oberarmknochen die Infraktion deutlicher ausgeprägt erscheint als auf der Innenseite.

Bisweilen zeigt sich im Verlaufe der suprakondylären Extensionsfraktur eine von dem hintersten Teile des unteren Fragmentes ausgehende zum oberen Fragment steil hinaufziehende an der Peripherie am deutlichsten erkennbare Knochenspange, deren hintere Begrenzung bisweilen leicht wellig erscheint. Allmählich füllt sich der Zwischenraum zwischen dieser Spange und den beiden Fragmenten mehr und mehr mit Knochensubstanz aus, bis schließlich nur noch eine leichte Vergrößerung des Dickendurchmessers des Knochens bei der Seitenansicht die frühere Fraktur nachweist. Die Bildung der Spange erklärt sich wohl daraus, daß bei der Frakturierung mit dem unteren Fragment zugleich ein Perioststreifen losgelöst und nach hinten verschoben wurde. Sobald dieses Periost Knochen produciert hat, ist das Vorhandensein des letzteren durch das Röntgenbild deutlich nachweisbar.

Später kommt es zu teilweiser Resorption des neugebildeten Knochens, so daß der anfangs in seinem Durchmesser von vorn nach hinten verdickte Humerus dann zu einem nach hinten leicht konkaven Bogen gedehnt erscheint.

Die suprakondylären Flexionsfrakturen zeigen bei Seitenansicht eine von vorn-oben nach hinten-unten verlaufende Bruchlinie selten verläuft die Bruchlinie quer. Bei Vorderansicht verläuft die Bruchlinie gewöhnlich leicht schräg. Auch hier haben wir Vorstadien der kompleten Fraktur beobachtet. So findet sich in einem unserer Fälle eine subrakondyläre auf der Beugeseite befindliche Infraktion: so, daß die Knochenlamellen dort ineinandergepreßt erscheinen. In einem anderen Falle besteht zum Teil eine Infraktion, zum Teil eine vollständige Fraktur.

Man hat bei der Besichtigung des Röntgenbildes den Eindruck, als ob das Olecranon das untere Humerusfragment nach vorn gedrängt hätte. Das untere Fragment steht zum Vorderarm ziemlich gestreckt, zum Humerus im Winkel von etwa ½ R.

Bei einer Flexionsfraktur, die mit einer nicht völlig zu beseitigenden Dislokation zur Heilung kam, bildete sich die Knochenspange vorn, und es füllte sich der Zwischenraum zwischen ihr und den Fragmenten mit Knochensubstanz aus, worauf nach späterer teilweiser Resorption ein nach vorn konkaver Bogen die frühere Flexionsfraktur noch spät kenntlich macht.

Meist zeigt bei den Flexionsfrakturen, worauf Hilgenreiner aufmerksam macht, das untere Fragment eine Extensionsstellung mäßigen Grades zum Vorderarm.

In der Regel liegt bei unseren Fällen von Flexionsfraktur das

untere Humerusfragment so zum Diaphysenfragment und zum Vorderarm, daß man aus dieser Lage und aus dem Verlaufe der Bruchlinie (bei Seitenansicht) von hinten-unten nach vorn-oben die Vorstellung gewinnt, wie das Olekranon die zur Fraktur führende Gewalt auf den unteren Humerusteil übermittelt habe.

An den suprakondylären Frakturen erkennt man bei der Ansicht von vorn häufig eine Verschiebung des unteren Fragmentes nach außen oder innen, welche bisweilen der ganzen Breite des Humerus an seinem Gelenkteile entspricht.

Gewöhnlich spannt sich bei den letzterwähnten stärkeren Seitendislokationen ein Periostband zwischen den beiden Fragmenten aus, welches wenigstens einigermaßen fixierend wirkt.

Über die klinischen Verhältnisse der Fractura supracondylica hat Hilgenreiner aus der Prager Klinik eine fast erschöpfende Darstellung geschrieben, auf die hier verwiesen werden soll.

Nur einige Punkte will ich hervorheben. Hilgenreiner fand unter 43 Fällen von Brüchen am unteren Humerusende 21 mal die Fractura supracondylica, er berechnet ihre Häufigkeit unter den Frakturen des ganzen Skelettes = 1 — 1½ Proz. und findet, daß die Fraktur am häufigsten zwischen dem 5. und 10. Lebensjahre vorkommt.

Als Grund für die relative Häufigkeit der Fractura supracondylica im Verhältnis zur Epiphysenlösung am unteren Humerusende macht Hilgenreiner geltend, daß die untere Humerusepiphysenlinie innerhalb der Trochlea selbst verlaufe, und daß der Knochen oberhalb der Trochlea im Bereiche der Fossa supratrochlearis dünner und weniger widerstandsfähig sei als in der Epiphysengegend.

Bezüglich der Entstehung durch direkte oder indirekte Gewalt ist bemerkenswert, daß nur zwei unserer Frakturen dieser Gruppe indirekt entstanden; beide Male handelte es sich um eine Fractura supra-intracondylica.

Unter den Symptomen ist hervorzuheben: die Mittelstellung im Winkel von ca. 120°, die Difformität mit mehr oder weniger ausgesprochener Beuge- oder Streckstellung des unteren Fragmentes zum Vorderarm, bei der Extensions- bezw. bei der Flexionsfraktur, ferner die Cubitus-valgus- oder Cubitus-varusstellung, ferner die Beweglichkeit der Epikondylen gegen die Diaphyse und die Crepitation oberhalb der Condylen.

Bei der Extensionsfraktur macht das untere Fragment an einer von seinem oberen Teil ausgehenden erhaltenen Periostbrücke leicht eine Bewegung um eine Querachse im Sinne einer Beugung oder Streckung. Die seltenere Flexionsfraktur (bei Hilgenreiner = ⅓

der suprakondylären Frakturen) kommt relativ häufig bei alten Leuten zur Beobachtung.

Suprakondyläre Brüche, deren Frakturlinie von oben-außen nach unten-innen verläuft, bezeichnet Hilgenreiner als Abduktionsbrüche und dementsprechend Brüche mit einer von oben-innen nach unten-außen verlaufenden Richtung als Adduktionsbrüche.

Als Complikationen der Fractura supracondylica beobachteten wir in einigen Fällen Weichteil- und Nervenverletzungen und als Folge selten Callushyperproduktion.

Der Übergang von dieser Gruppe zur folgenden wird durch die Frakturen dargestellt, welche einen Längsspliß in der Richtung nach dem Gelenk senden.

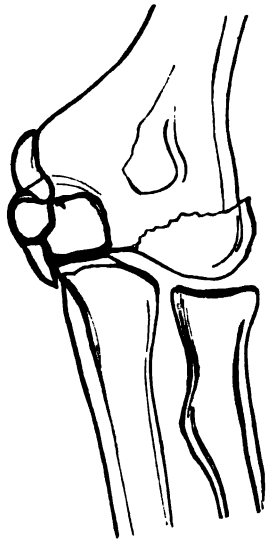

Fig. 2.

III. Fractura intercondylica. 26 Fälle.

Die nun zu betrachtenden Frakturen am unteren Humerusende mit einem bei Vorderansicht steil gerichteten Verlauf der Bruchlinie sind seltener als die bei Vorderansicht quer oder schräg zur Humerusachse verlaufenden suprakondylären Frakturen.

Häufig zeigen sie durch zwei nach oben divergierende Schenkel eine Y-förmige Gestalt.

Die ebenfalls hier aufzuführenden Brüche, die mit einer schrägen Verlaufsrichtung einen Humeruscondylus abtrennen, sind gleichfalls seltener als die Fracturae supracondylicae.

Die interkondylären Frakturen und die Frakturen der Condylen lassen sich auch röntgologisch nicht immer scharf trennen.

An den Röntgenbildern erkennt man, wie auch hier die Stellung von Humerus und Vorderarmknochen im Moment der Gewalteinwirkung von Bedeutung für die Figuration der Frakturlinie ist.

So zeigt sich im Falle Schmitz (Fig. 2) bei mäßig abduciertem Vorderarm eine leicht schräg gerichtete Absprengung des Condylus externus auf der Außenseite, welcher auf der Innenseite, am Vorderarm, eine (doppelte) Olecranonfraktur gegenübersteht.

Bei einer typischen Fractura intercondylica verläuft die Bruchlinie vom Gelenke her in der Mitte zwischen Trochlea und Rotula dem Humerusschaft annähernd parallel proximalwärts.

In unseren beiden hier aufzuführenden Fällen bestand dabei eine Absprengung des Condylus externus dadurch, daß eine zweite Frakturlinie sich von der ersten, in der Diaphyse endenden nach außen abzweigte derart, daß eine Y-förmige Frakturlinie entstand.

Hier anschließend müssen die Abbruchfrakturen des Condylus externus erwähnt werden.

Der Condylus externus ist bei ihnen entweder nach vorn oder nach hinten und häufig auch zugleich nach außen verschoben, seine Bruchlinie verläuft steil oder mehr flach.

In einem Falle einer Luxation des Vorderarmes nach hinten-außen fand sich nach der Reposition Verbreiterung der Epikondylenlinie. Röntgographisch ergab sich eine Fissura intercondylica an der vorderen Humerusfläche.

Ich führe dann einen Fall von Infraktion des Condylus externus neben einer Fraktur des Epicondylus internus an, ferner zwei Fälle von Fissur des Condylus internus nebst einer Fraktur des Epicondylus internus und schließlich leiten zwei Fälle von Fraktur des Condylus internus nahe der Grenze des Epicondylus internus zu den Frakturen des Epicondylus internus über.

Die klinischen Symptome der Fractura intercondylica: Verbreiterung der Epikondylenlinie, Hämarthros, abnorme Beweglichkeit jedes einzelnen Condylus etc. erklären sich durch die Beteiligung des Gelenkes und die Dislokation der Fragmente.

Durch Extension am Vorderarm oder durch seitliches Zusammenpressen der Condylen in der Richtung ihres Querdurchmessers wird die Epikondylenlinie verkürzt.

Die interkondyläre und die Abbruchfraktur des Condylus entstand in unseren Fällen 17 mal durch Fall auf den Ellenbogen, 1 mal durch Überfahrenwerden, 1 mal durch Quetschung, 5 mal war die Angabe unbestimmt, 1 mal war die Fraktur sicher eine indirekte, entstanden durch Fall auf die Vola bei hyperextendiertem Ellenbogen.

Die Funktion des Gelenks ist bei dieser Fraktur wegen der Deformität, der Gefahr der Callushyperproduktion der Gelenkentzündung und der Ankylose besonders stark bedroht.

IV. Fractura epicondyli int. u. fract. epicondyli ext. 9 Fälle.

Die Entstehung der reinen und der mit Luxation kombinierten Brüche des Epicondylus internus war in unseren Fällen meist eine direkte, bezw. kam sie zustande durch Fall auf den Ellenbogen.

Röntgologisch besonders interessant sind unsere vier Fälle

von Vorderarmluxation nach hinten-außen mit Fraktur des Epicondylus internus.

Der abgerissene Epicondylus internus erscheint in dreien dieser Fälle distalwärts verschoben und im Felde zwischen Incisura sigmoidea ulnae und Humerus liegend.

In dem vierten Falle sieht man den Epicondylus int. durch eine unregelmäßige Trennungsfläche flach vom Condylus abgetrennt, nur in seinem oberen Teil besteht noch eine schmale Verbindungsbrücke mit letzterem.

Im übrigen verhalten sich diese Epikondylenbrüche entsprechend wie die Epiphysenlösungen der Epikondylen; es bestehen Dislokationen peripherwärts und Drehungen — meist um eine Sagittalachse.

Rechnet man den Bruch des Epicondylus int. im engeren Sinne und die Epiphysenlösung desselben zusammen, so nehmen die Brüche des Epicondylus int. in der Häufigkeitsskala der Ellbogenfrakturen den zweiten Platz ein.

Die Fraktur des Epicondylus int. ist nach Bardenheuer häufig, diejenige des Epicondylus ext. stets intrakapsulär gelegen.

In der Folge einer Fraktur des Epicondylus int. resultiert leicht ein Cubitus valgus

Von unseren beiden Frakturen des Epicondylus ext., deren Entstehung bekannt ist, kam die Fraktur einmal durch Fall auf den Handrücken, im zweiten Falle durch Stockschläge zustande; der erstere Fall begleitete eine Luxatio antibrachii post. int.

### V. Fractura olecrani, 19 Fälle und Fractura processus coronoides, 4 Fälle.

Unsere Röntgenbilder der Olecranonbrüche zeigen eine quere bezw. leicht schräg gerichtete Bruchlinie.

Bei der Mehrzahl unserer Fälle war die Dislokation der Fragmente eine mäßige.

Bekanntlich hängt sie wesentlich von der Durchtrennung der seitlichen fibrösen Faserzüge ab.

Zwei Fälle betrafen eine Fraktur der Ulna in ihrem obersten Abschnitte derart, daß das Olecranon samt dem Processus coronoides abgetrennt war.

Eine Infraktion, zwei Fälle von Fraktur zugleich mit Infraktion, drei Biegungsbrüche, darunter zwei mit Aussprengung eines Keiles illustrieren anatomische Eigentümlichkeiten unserer Olecranonbrüche.

Zweimal war die Fraktur mit einem Bruche des proximalen

Radiusteiles kombiniert, in einem der beiden Fälle stand gleichzeitig der Vorderarm nach hinten luxiert.

In einem Falle fand sich der Vorderarm gleichzeitig nach vornaußen subluxiert, einmal bestand zugleich eine Radiusluxation, einmal handelte es sich um eine veraltete Olecranonfraktur und Vorderarmluxation nach vorn.

Einmal war, infolge Auffallens auf den Ellenbogen und die Schulter, ein Bruch des Olecranon und des Schlüsselbeines entstanden.

Die Röntgenbilder von den Frakturen des Processus coronoides zeigen Infraktionen und Absprengungen kleiner Knochenstückchen. Die 1,2 Proz. sämtlicher Frakturen ausmachenden Olecranonbrüche entstehen meist durch direkte Gewalteinwirkung.

Die Gelenkschwellung bei Olecranonfrakturen befindet sich hauptsächlich an der hinteren Seite des Ellenbogengelenks, der Arm steht im Ellenbogen schwach flektiert, Bewegungen sind in mäßiger Ausdehnung aktiv möglich.

Die Prognose ist bei fehlender Dislokation eine günstige, bei starker Diastase kommt es oft zu Pseudarthrose, bisweilen — besonders bei begleitender Fraktur des Processus cubitalis humeri — entsteht eine Ankylose des Gelenkes.

In unseren drei vor der Aufnahme ins Hospital auswärts mit Gips- bezw. Schienenverband behandelten Fällen bestand Ankylose bezw. hochgradige Bewegungsbeschränkung.

Die sehr seltene Fraktur des Processus coronoides kann durch übermäßige Contraktion oder Dehnung des Musc. brach. int., ferner indirekt durch Fall auf die Ulnarseite der Vola vermittelst einer Hyperextension im Ellbogengelenk (Abquetschungsbruch), andererseits aber auch durch forcierte Flexion, Abduktion oder Adduktion (Abknickungsbruch) entstehen.

Sie führte in unseren Fällen zu einer starken Gelenkschwellung (Hämarthros), besonders in der Ellenbeuge, und einer hierdurch bedingten Bewegungs-, speziell Extensionsbehinderung.

VI. Fractura capituli radii, Fractura colli radii. 9 Fälle.

Unsere Röntgenbilder dieser Frakturen zeigen, einmal eine schräg durch Schaft und Hals verlaufende Fraktur des obersten Radiusteiles, einmal eine längs- und einmal eine querverlaufende Infraktion, einmal den Abbruch eines Stückchens vom Rande der tellerförmigen Grube, ferner in zwei Fällen Abbrüche des ganzen Capitulum.

Die Fraktur war in einem Falle mit einer Vorderarmluxation nach hinten außen kombiniert.

An diese Fälle schlossen sich zwei Brüche des Radiushalses, der eine mit geringer Dislokation, der zweite mit beträchtlicher Verschiebung und Drehung des aus seiner Gelenkverbindung gelösten Radiusköpfchens und schließlich eine Einteilungsfraktur des langen Fragmentes in das Kopffragment (Fig. 3).

Die selten vorkommenden Brüche des Radiusköpfchens und des Radiushalses entstehen meist infolge direkter Gewalteinwirkung.

Unter unseren Fällen war einer indirekt durch Auffallen auf die Vola entstanden; dieser Fall unterschied sich auch anatomisch von den übrigen, es war die erwähnte Einkeilungsfraktur.

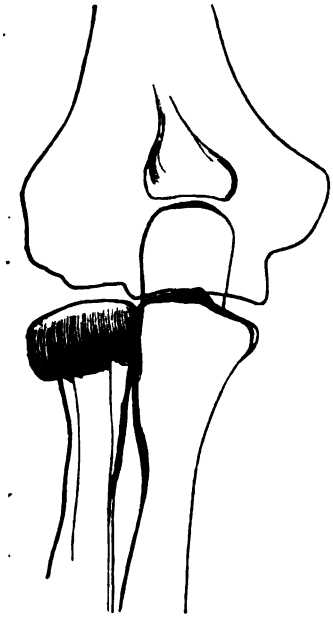

Fig. 3.

Die Dislokation war meistens eine geringe. Die Bruchlinie verlief intraartikulär.

Sehr wichtig ist es für die Prognose gerade bei dieser Frakturform, daß frühzeitige Bewegungen ausgeführt werden, weil die Gefahr besteht, daß eine Gelenkversteifung zustande kommen kann.

VII. Luxationen. (14) + 8 Fälle.

Von den Luxationen, die mit Frakturen kombiniert waren, sind bereits unter unseren bisher beschriebenen Fällen

3 Luxationen nach hinten,
7 Luxationen nach hinten-außen,
1 Luxation nach hinten-innen, ferner
2 Luxationen nach außen und
1 Luxation nach vorn-außen

bei der Schilderung der betreffenden Fraktur mit in Rechnung gezogen worden.

Bei den Röntgenbildern unserer reinen Luxationen nach hinten ist die Streckstellung des Vorderarmes im Ellbogengelenk um so ausgeprägter, je weiter der Gelenkteil des Vorderarms hinten am Humerus nach oben gerückt ist.

Von den Luxationen nach hinten-außen sind drei Fälle Luxationen nach außen und inkomplete Luxationen nach hinten.

An diese reihen sich zwei Fälle von Luxationen, die nach hinten und wenig weit nach außen erfolgt sind, und ein Fall, in welchem

der Vorderarm nach hinten und außen in weiter Ausdehnung luxiert ist.

Die Frequenz der Ellbogenluxationen beträgt nach Bardenheuer 18,0—21,0 Proz. aller Luxationen.

Die Ellbogenluxationen gehören vorzugsweise dem jugendlichen Alter an, weil in diesem Alter die Vorsprünge, Kanten und Furchen weniger ausgeprägt sind als bei Erwachsenen.

Nach einer Zusammenstellung von J. Schmidt über die in den letzten zehn Jahren in der Erlanger Klinik behandelten Luxationen entfiel 1/4 aller Luxationen auf das Ellbogengelenk.

Die mit einer Fraktur kombinierten Luxationen entstanden meist durch direkte Gewalt.

In einem Falle ist die Frage, ob direkte oder indirekte Gewalteinwirkung statthatte, offen zu lassen.

Nur bei zwei Fällen ist die Entstehung durch eine indirekt wirkende Gewalt sicher gestellt und zwar durch Fall auf die Handfläche bezw. durch Fall auf die Rückenfläche der Hand.

Viermal entstand die Luxation mit Fraktur durch einen Fall aus einer gewissen Höhe.

Die reinen Luxationen entstanden viermal indirekt, darunter einmal durch einen Fall aus 1 1/2 m Höhe, die übrigen 4 Fälle waren direkte Luxationen.

Bezüglich des Entstehungsmechanismus der Luxation nach hinten mit ihren Unterarten nach hinten-außen und hinten-innen ist zu erwähnen, daß die Luxation hervorgerufen sein kann durch eine Hyperextension im Ellbogengelenk, nach Malgaigne durch eine Abduktion des flektierten Vorderarmes und nachfolgender Pronation, nach Schüller durch eine Kombination der forcierten Rotation mit einer Seitenabknickung des Vorderarmes, nach Stetter sogar durch eine gewaltsame Volarflexion, welche durch eine direkte die hintere Fläche des Ellbogens treffende Gewalt eingeleitet wird.

Hervorzuheben ist, daß die komplete und inkomplete Pronations- oder Rotationsluxation unter unseren Fällen mehrfach vertreten ist.

Die eine der beiden Luxationen nach außen ging mit ausgedehnter Epiphysenlösung einher (Lösung der Eminentia capitata, des Epicondylus ext., der Trochlea und des Olecranon), im zweiten Falle bestand eine (Abriß-)Fraktur des Epicondylus int.

Eine durch direkte Gewalteinwirkung, durch Schlag von einem Pferde gegen den Ellenbogen, entstandene Luxation nach vorn-außen war mit einer starken Knochenzertrümmerung verbunden.

Die Häufigkeit der die Ellbogenluxationen begleitenden Knochenbrüche wird auch von anderer Seite bestätigt.

So hat Nicoladoni darauf aufmerksam gemacht, daß bei Ellbogenfrakturen häufig kleine Knochenstücke abgesprengt werden.

Auch Jedlicka hat darauf hingewiesen, daß in manchen Fällen kleine, aber schwere Frakturen die einzelnen Luxationen im Ellbogengelenk begleiten. Bardenheuer hebt stets hervor, daß ausnahmslos die Luxation mit einer Fraktur des einen oder anderen Knochenvorsprunges verbunden sei, selbst auch in den Fällen, wo das Röntgogramm im Stiche läßt.

Die Prognose ist nach der Einrenkung, welche in frischen Fällen in der Regel leicht gelingt, günstig.

Ungünstig ist sie selbst nach gelungener Reposition, zumal wenn gleichzeitig die Fraktur eines größeren Gelenkfortsatzes besteht, durch die Entwicklung einer Synovitis oder Ankylosis.

Naturgemäß wird gerade in den letzteren Fällen die Gelenkfunktion sehr leiden, wenn hier die Frakturbehandlung vernachlässigt wird.

### VIII. Gelenkkontusionen. 6 Fälle.

Im Anschluß an die aufgeführten Frakturen und Luxationen mögen noch sechs Fälle kurz Erwähnung finden, in welchen der Röntgenbefund ein negativer war, und bei welchen eine schwere Kontusion des Ellbogengelenks angenommen wurde. In vier von diesen sechs Fällen ist das Bestehen einer Schwellung des Ellbogengelenks (Hämarthros) bei der Aufnahme konstatiert worden, in den beiden letzten Fällen bestand eine bemerkenswerte Druckempfindlichkeit.

In einem Falle ließ sich bei der späteren Wiedervorstellung eine leichte Verdickung am Knochen nachweisen.

---

## Die Bardenheuersche Extensionsbehandlung.

Vor der Darstellung der Bardenheuerschen Extensionsbehandlung der Ellbogengelenksbrüche erscheint es erforderlich, kurz auf die Prinzipien der Bardenheuerschen Behandlungsmethode überhaupt einzugehen.

Die Behandlung einer Fraktur oder Luxation muß die Wiederherstellung einer möglichst guten Funktion zum Ziele haben.

Die Behandlung der Ellbogenbrüche mit der Bardenheuerschen Extensionsmethode gründet sich wie bei allen Frakturen, in specie den intra- und juxtaartikulären Frakturen, auf das patholo-

gisch-anatomische Verhalten der zur Frakturstelle in Beziehung tretenden Gewebe.

Alle elastischen Gewebe büßen schon ohne Entzündung um so mehr an Elasticität ein, je länger sie im Zustande der Inaktivität in einem bestimmten Retraktionszustande verharren.

Ihre Dehnbarkeit geht verloren durch die fehlende physiologische Dehnung.

Daher müssen die elastischen Gewebe zur Konservierung ihrer Elasticität und Dehnbarkeit in regelmäßig wiederkehrenden nicht zu langen Zeiträumen physiologisch in Tätigkeit gesetzt und gedehnt werden.

Das erste Repositionshindernis der Frakturen ist anfänglich gesetzt namentlich durch die Elasticität der Muskeln, welche sich ihrer Dehnung widersetzen, und ferner auch durch die blutige Infiltration.

Dieses Hindernis ist anfangs ein wenig beträchtliches; es wird erst größer durch die sekundäre Entzündung der elastisch verkürzten Muskeln, wozu dann noch die sekundären Veränderungen des Hämatoms (Schwartenauflagerung auf die Synovialis, Schrumpfung des strafffaserigen Bindegewebes) hinzukommen.

Das zweite Hindernis wird bedingt durch den Bruchflächenkontakt.

Die Verzahnung resp. Einkeilung der Fragmente ist je nach dem Innigkeitsgrad des Kontaktes verschieden schwer zu beheben.

Es muß daher durch Manipulation eventuell durch Einbrechen der Zähne dieses Hindernis für die Reposition beseitigt werden, um die Fragmente in genaue Adaption zu bringen.

Bei starker Einkeilung mit gleichzeitiger Dislokation muß man eventuell die Einkeilung lockern.

Häufig ist hierzu die Narkose erforderlich.

Dieselbe kann auch später im Verlaufe der Behandlung noch nötig werden, um fehlerhafte Fragmentstellungen zu verbessern.

Zur Kontrolle der richtig erfolgten Reposition dient das Röntgenbild.

Auch später werden in Zwischenräumen von 8—14 Tagen je nach Art der Fraktur, der Dislokation usw. kontrollierende Röntgenaufnahmen gemacht.

Die elastische Retraktion der Muskeln, des Periostes und der Haut erfordert für die rationelle Durchführung der Frakturenbehandlung eine ständig wirkende Extension.

Je besser die Fragmente reponiert sind und reponiert gehalten werden, desto geringer ist die Callusentwicklung.

Wird die Extension anfangs unterlassen, so ist sie in der Folge um so schwerer als Heilfaktor heranzuziehen, als die zunächst elastisch retrahierten Muskeln in den Zustand der entzündlichen Retraktion übergehen.

Ferner ist hervorzuheben, daß eine zu lange ausgedehnte Ruhigstellung bei den intra- und juxtaartikulären Frakturen die Entwicklung der Ankylose fördert.

Es dürfen nicht stets dieselben Gelenkabschnitte sich gegenüberstehen, der Gelenkflächenkontakt muß gewechselt, der Muskelkontraktionszustand in der Gelenkumgebung durch zeitweilige Dehnung der Muskeln verändert werden.

Wird bei einer das Ellbogengelenk beteiligenden Fraktur des unteren Humerusendes der Gipsverband angewandt und hierbei, wie erforderlich ist, das Schultergelenk festgestellt — was übrigens nur in Adduktionsstellung desselben gelingt — so ist bekanntlich die Gefahr der Versteifung in diesem Gelenk eine besonders große.

Weiterhin verschuldet eine zu lange fortgesetzte Feststellung bei den Gelenkfrakturen die Entstehung der nachherigen Distorsionssynovitis bei der verspäteten Aufnahme der gymnastischen Behandlung.

Es entsteht eine Verwachsung der einzelnen Weichteile, der Muskeln untereinander und mit der Gelenkkapsel usw., ferner der Synovialis- und der Knorpelflächen untereinander, und bei der späten Aufnahme der Gelenkbewegung entstehen intra- und periartikuläre Zerreißungen der Verwachsungen, intra- und periartikuläre Blutungen mit sekundärem entzündlichen Ergusse usw.

Durch diese Zerrung und partielle Zerreißung der Synovialmembran, der Gelenkkapsel und der dem Gelenk benachbarten entzündlich retrahierten Muskulatur kommt es zu einer traumatischen Entzündung des Gelenks und zur Steigerung der bereits in seiner Umgebung sich abspielenden entzündlichen Vorgänge.

Bardenheuer legt daher für die Behandlung der Gelenkfrakturen neben der ordentlichen Korrektion der Fragmentstellung den Hauptaccent auf die frühzeitige Bewegungstherapie.

Die gymnastische Behandlung wird beim Ellbogengelenk vom 8. bis 14. Tage nach dem Eintritt der Fraktur aufgenommen, sobald die Bruchstelle auf Druck und bei Bewegungen nicht mehr schmerzhaft ist.

Damit die Gelenkbewegungen ungestört während der eigentlichen Frakturbehandlung ausgeführt werden können, werden bei der Anlegung des Extensionsverbandes die circulären Heftpflasterstreifen im

Gebiete des Ellbogengelenks fortgelassen, und es wird eine Compresse daselbst unter den Längsstreifen gelegt.

Findet man bei Beginn der Bewegungstherapie, daß im Röntgogramm eine leichte Verstellung der Fragmente noch bestehen geblieben ist, so schadet sie nichts, falls sie nicht zu groß ist, so daß es zu einer Callushyperproduktion kommen muß, wodurch leicht ein mechanisches Hindernis entsteht. Eine noch bestehende beträchtliche Verstellung würde event., wie oben bereits erwähnt wurde, in der Narkose die Reinfraktion und wiederholte Reposition erfordern.

Die Gelenkbewegungen werden des Tages zweimal bei jeder Visite eine Stunde lang, anfänglich sehr sanft und in kleinen Exkursionen ausgeführt, indem nach Abhängung der Gewichte bezw. nach Abstellung der Federextension vom Arzte resp. geschulten Wärter leichte Beuge- und Streckbewegungen im Gelenke gemacht werden.

Nachher werden die Winkel, in deren Umfang die Bewegung statt hat, immer größer.

Bald kann auch der Patient mehr selbsttätig diese Bewegungen ausführen.

Später wirkt die gleichmäßige Ausführung dieser Bewegungen mit beiden Vorderarmen, die Vornahme von Stabübungen vervollkommnend auf die Funktion des kranken Gelenkes.

Der Eintritt einer Schmerzhaftigkeit gibt bei den Gelenkbewegungen die Grenze des Exkursionswinkels für die Beugung und Streckung an.

Nach Ausführung der Bewegungen wird das Gelenk wieder ruhig gestellt und dann extendiert, aber immer in einem etwas anderen Winkel.

Massage und Elektricität werden nicht allzu häufig erforderlich, sie wirken aber jedenfalls günstig auf die Muskeln, die längere Zeit wenig aktiv waren.

Die Extension wird bei den Ellbogenfrakturen angewandt als Längs-, Quer-, abhebelnde, selten als rotierende Extension. Die einzelnen Formen müssen je nach Lage des Falles in zweckmäßiger Weise kombiniert werden.

### I. Behandlung der Epiphysenlösungen.

Bei der häufigen Lösung und Verschiebung des Epicondylus internus wird derselbe, nach vorgenommener Reposition, durch einen Querzug oder mittelst zweier durcheinander greifender Heftpflasterzüge (Fig. 4) gegen das Schaftfragment fixiert.

Die Längsextension wird zur Vermeidung einer gerade nach

dieser Frakturform sich leicht während der Heilung einstellenden Cubitus valgus-Stellung bei supinierter Stellung des gestreckten Vorderarmes ausgeführt.

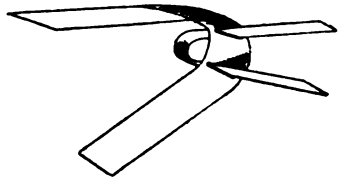

Fig. 4.

Es ist nämlich nur bei Streckstellung die Ausbildung einer Abduktion bezw. Adduktion des Vorderarmes im Ellbogengelenk gut erkennbar.

Die Längsextension wird dann zweckmäßig in einer leichten Adduktionsstellung des Ellbogens angewandt. Der Heftpflasterstreifen, welcher den Epicondylus int. gegen das Hauptfragment anzieht, wird stärker belastet als der gegen

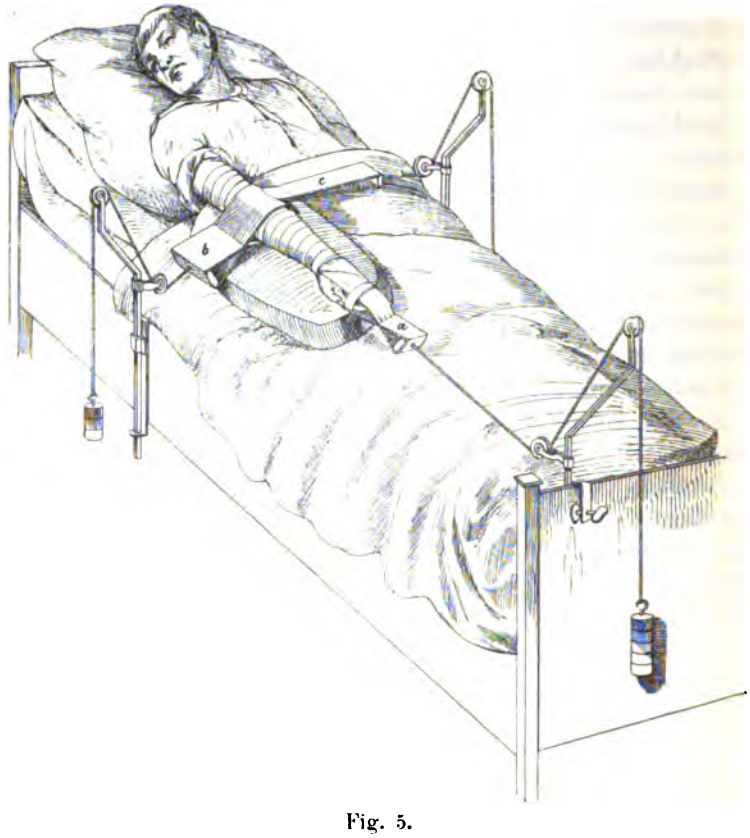

Fig. 5.

ihn gerichtete, welcher das Hauptfragment des Humerus umfaßt (Fig. 5).

Bei der Lösung der Gesamtepiphyse kommen neben der Längsextension ebenfalls Querzüge zur Anwendung.

Ist die Epiphyse nach hinten verschoben, so wirken diese Querzüge am besten unter Anwendung des Bardenheuerschen Schlittenapparates — welcher es ermöglicht, zwei entgegengesetzt wirkende Querzüge dicht nebeneinander anzubringen — von hinten auf das dislocierte Epiphysenfragment in der Richtung nach vorn und von vorn auf das Schaftfragment in der Richtung nach hinten.

Durch Hyperextension des Vorderarmes über ein Kissen läßt sich die Korrektur der Fragmentstellung noch weiter sichern.

Das Olekranon übermittelt hierbei die abhebelnde Wirkung dieser Extension auf das Epiphysenfragment.

Die Lösung der Eminentia capitata erfordert bei der Verschiebung nach außen eine nach innen gerichtete Querextension, welche durch eine abhebelnd wirkende Längsextension des abducierten supinierten Vorderarmes unterstützt wird; außerdem wird das Schaftfragment quer nach der entgegengesetzten Seite extendiert.

Bei seitlicher Verschiebung der Gesamtepiphyse und bei Verschiebung von Eminentia capitata + Trochlea mit Erhaltung der Epicondylen läßt sich nach dem Gesagten die Anwendung der Extension leicht konstruieren.

In betreff der Verschiebung der Gesamtepiphyse nach hinten und seitlich vergl. unten das Verfahren bei den entsprechenden suprakondylären Frakturen. Bei starker Einkeilung der Fragmente ist es zweckmäßig, zunächst 24 Stunden nur in der Längsrichtung zu extendieren, wenn die Reposition wegen besonderer Schwierigkeit nicht vollkommen ausführbar ist.

Die Längsextensionsstreifen werden bei Kindern bis zu 5 Jahren mit 5 Pfund, bei Kindern von 5 bis 10 Jahren mit 6, bei älteren Kindern und jugendlichen Individuen mit 8 bis 10 Pfund, bei Ausgewachsenen bis auf 15 bis 20 Pfund belastet. Die Querextensionsstreifen tragen $^1/_3$ bis $^1/_2$ des Gewichtes der Längsextension.

### II. Behandlung der Fractura supracondylica.

Die Reposition wird bei der gewöhnlichen suprakondylären Extensionsfraktur, bei welcher das Gelenkfragment nach hinten gewichen ist, event. in Narkose durch Druck mittelst beider Daumen auf die vordere Winkelspitze nach hinten und mittelst der übrigen Finger vom Olekranon aus nach vorn und unten und Zug am Vorderarm nach unten bewirkt. Die Reposition gelingt meist leicht, wenn man nach Bardenheuer mit dem am Vorderarme ausgeführten

Zuge nach unten gleichzeitig einen Fingerdruck auf die Spitze des (vorspringenden proximalen) Fragmentes nach hinten und auf das Olekranon einen solchen nach vorn und handwärts ausübt.

Bei der suprakondylären Extensionsfraktur wird zur Retention der reponierten Fragmente sodann die Längsextension angewandt, zugleich mit der Querextension von der Spitze des Frakturwinkels nach hinten und von dem Gelenke (Olekranon) aus nach vorn.

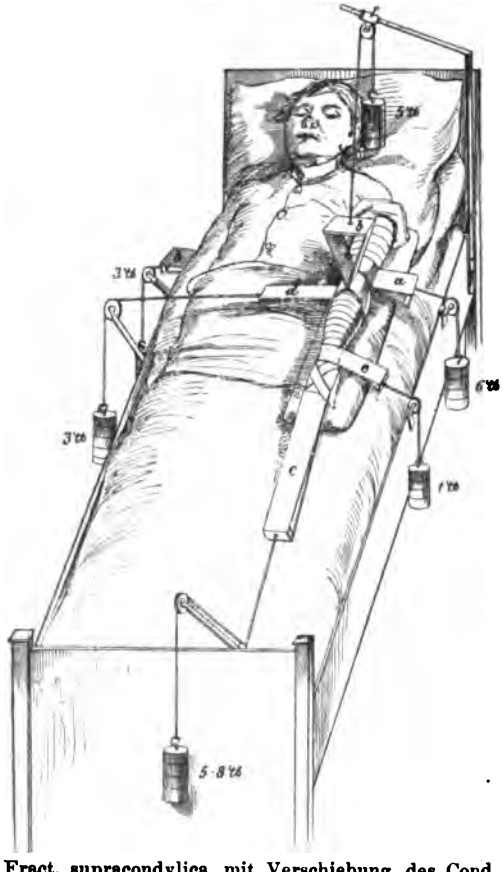

Fract. supracondylica mit Verschiebung des Cond. ext. nach außen und mit Rotation desselben samt Vorderarm nach innen.

Fig. 6.

Man muß hier daran denken, daß bei der Extensionsfraktur der Vorderarm zum unteren Humerusfragment in Flexionsstellung steht.

Durch das Zusammenwirken der Längs- und der doppelten Querextension werden die beiden Winkel in dem Momente entfaltet, wo die Bruchfläche der Apophyse vorn eine Stütze gewinnt.

Besteht gleichzeitig eine seitliche Verschiebung, so läßt sich dieselbe korrigieren durch seitliche Querextension eines jeden Fragmentes nach der entgegengesetzten Richtung, wohin es verschoben ist (Fig. 6)

Ferner läßt sich die Ausgleichung der seitlichen Verschiebung befördern durch Abhebelung des distalen Fragmentes dadurch, daß der längsextendierte Vorderarm nach der Seite, nach welcher das distale Fragment verschoben ist, abgelenkt wird.

Letzteres ist bei einer schräg (von innen-oben nach außen-unten bezw. von außen-oben nach innen-unten) verlaufenden Bruchfläche

besonders zu empfehlen, um die Entstehung eines Cubitus varus bezw. Cubitus valgus zu vermeiden.

Nach 8 Tagen wird eine 2. Röntgenaufnahme gemacht, und bei guter Stellung und geringer Schmerzhaftigkeit wird mit den Bewegungsübungen begonnen, hingegen wartet man bei etwas erheblicheren Schmerzen mit den Übungen noch 8 Tage.

Die Bewegungen sind, wie bereits erwähnt wurde, leichte sanfte Flexionen, die ein- bis zweimal täglich kurze Zeit ausgeführt werden.

Bei Kindern kann mit diesen Bewegungen meist nach 8 Tagen, bei Erwachsenen nach zwei Wochen begonnen werden, so daß die eigentliche Frakturbehandlung bei Kindern höchstens drei (bisweilen nur zwei), bei Erwachsenen vier bis fünf Wochen dauert.

Die orthopädische Behandlung kommt bei Kindern oft in Wegfall, sie nimmt höchstens 14 Tage in Anspruch, bei Erwachsenen dauert sie einen Monat, selten länger.

Bei der selteneren suprakondylären Flexionsfraktur mit Dislokation des Gelenkfragmentes nach vorn werden die Querzüge in entgegengesetzter Weise zur Anwendung gebracht.

In den von Körte auf dem Chirurgenkongreß 1902 charakterisierten Fällen, bei denen das untere Bruchstück mit der Gelenkfläche so hinter dem oberen Bruchstücke steht, daß der untere Rand des proximalen Bruchstücks dann sehr leicht ein Hindernis für die Beugung bildet, empfiehlt es sich, statt der Extension bei gestreckter Stellung des Ellbogengelenks, bei spitzwinklig gebeugtem Ellbogen zu extendieren (Gräßner).

Nach Hilgenreiners Untersuchungen wird die Verstellung bei der suprakondylären Fraktur am besten bei spitzwinkliger Vorderarmstellung ausgeglichen.

Es erscheint im Hinblick auf diese Untersuchungen rationell, die notwendige, beständig wirkende Extension bei spitzwinkliger Vorderarmstellung anzubringen.

Bei der hier nötigen Anwendung der Extensionsmethode wird die Längsextension so angewandt, daß der Oberarm vom Schultergelenk bis zum Ellenbogen längsextendiert wird (mit einer Ansa am Ellenbogen), während der spitzwinklig gebeugte Vorderarm fingerwärts längsextendiert wird.

Diese zweite Längsextension wirkt zugleich wie sonst die Querextension auf das untere Fragment.

Eine Querextension leitet das untere Ende des proximalen Humerusfragmentes nach hinten.

Schließlich ist noch ein fixierender Zug um die Brust erforder-

lich, um die Verschiebung des Körpers nach der Seite des kranken Armes zu vermeiden.

Ein abhebelnder Zug ist bei diesem Verfahren nicht nötig und überhaupt nicht anzubringen.

Vor kurzem veröffentlichte Geisler ein Verfahren, nach Reposition der Extensionsfraktur den Arm in rechtwinkliger Stellung von den Mittelhandknöcheln bis zum Oberarm einzugipsen und ihn dann bei dem im Bette liegenden Patienten in elevierter Haltung zu äquilibrieren.

Hierbei soll der eingegipste Vorderarm extendierend wirken.

Dieses Verfahren würde einer nur einseitig auf das proximale Fragment einwirkenden abhebelnden Extension von vorn nach hinten entsprechen. Außerdem ermöglicht ein solcher Verband nicht die Durchführung der nötigen frühzeitigen Bewegungen. Die von Geißler aufgestellte Behauptung, daß die Bardenheuersche Extensionsbehandlung bei manchen nahe dem Ellbogengelenk liegenden Oberarmbrüchen großen Schwierigkeiten begegne, bedarf der Berichtigung, da die beiden oben geschilderten Verfahren leicht anwendbar sind.

Bei der Fractura supra-intercondylica muß die senkrecht nach oben auszuführende Extension des nach hinten gewichenen Gelenkteiles des Humerus durch je einen nach außen bezw. nach innen gehenden durchgreifenden Zug ergänzt werden.

Weiter oberhalb am Oberarm und unterhalb am Vorderarm werden abhebelnde Querextensionen nach unten (hinten) angebracht, welche die Richtung der Längsextension zweckentsprechend ändern.

Die Längszüge werden bei den suprakondylären Frakturen mit 15—20, die Querzüge mit 2—6 Pfd. belastet.

### III. Behandlung der Fractura intercondylica und der Fractura condylica.

Die Fractura intercondylica sowie die Abbrüche eines der beiden Condylen verlangen die Anwendung durcheinander greifender Gewichtsquerzüge neben der Längsextension des gestreckten supinierten Vorderarms (cf. Fig. 4 und Fig. 5). Es wird hierdurch gleichzeitig ein allseitiger Druck auf das Gelenk ausgeübt, der die Resorption des Blutergusses begünstigt.

Der abgebrochene Condylus wird durch ein etwas größeres Gewicht gegen das Schaftfragment fixiert erhalten, als das ist, womit das Hauptfragment gegen ihn angezogen wird. Die Längsextension des supinierten Vorderarmes wird ein wenig nach der Seite des abgebrochenen Condylus abgelenkt, weil sich später das Bestreben des

Vorderarmes geltend macht, in Valgus- bezw. Varusstellung zu geraten. Man hat es durch Leitung des extendierten Vorderarmes nach der entgegengesetzten Seite immer leicht in der Hand, die fehlerhafte Stellung im Beginn zu korrigieren.

Die Gewichtsbelastung der interkondylären Frakturen ist dieselbe wie bei den suprakondylären.

### IV. Behandlung der Fractura epicondyli int. und der Fract. epicondyli ext.

Bei der Abrißfraktur des Epicondylus int. wird der Epicondylus int. durch einen Querzug nach der Außenseite gegen das Humerusschaftfragment, das Schaftfragment durch einen etwas weiter

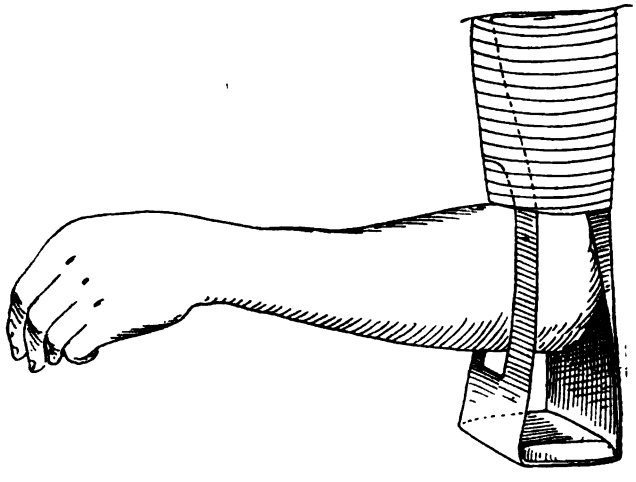

Fig. 7.

proximal angebrachten Querzug in der Richtung gegen den Epicondylus int. nach innen gezogen; oder man wendet einen durchgreifenden Zug an.

Dasselbe gilt vice versa von den Frakturen des Epicondylus ext. Häufig muß bei den Epikondylenbrüchen zunächst eine bestehende Vorderarmluxation, meist eine Lux. antibrach. ext. post. reponiert werden. Die Querextensionszüge der Epikondylenbrüche werden mit 1—5 Pfd. belastet.

Die Behandlung der Fractura olecrani, Fract. processus coronoid., Fract. capit. radii, Fract. colli radii und der Luxationen im Ellbogengelenk bietet das Gemeinsame, daß sie sich gut in der Bardenheuerschen Ellbogenextensionsschiene leiten läßt.

Diese Schiene ist in ihrem dem Ellbogengelenk entsprechenden Teile in jedem Winkel sowie nach der Seite der Abduktion und Adduktion verstellbar, gewöhnlich nimmt sie den im Ellbogen rechtwinklig gebeugten Arm auf, welcher mit Heftpflasterlängsstreifen versehen ist. Die Extension wird durch eine verstellbare stählerne Spiralfeder bewirkt, die in eine Schnalle der Heftpflasteransa einhakt.

### V. Behandlung der Fractura olecrani und der Fract. process. coronoid.

Durch einen Längszug am Oberarm nach unten wird der Musc. triceps entspannt (Fig. 7) und in der Bardenheuerschen Extensionsschiene durch einen Längszug am Vorderarme das Olekranon umfaßt und fingerwärts geleitet (Fig. 8).

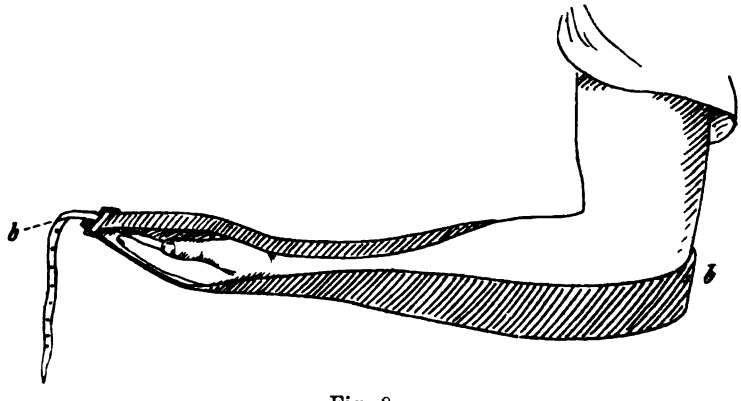


Fig. 8.

Ferner wird durch eine Brücke der Oberarm nach hinten kontraextendiert (Fig. 9 und 10).

Nach acht Tagen wechselt man stundenweise den Schienenwinkel, nach drei Wochen wird der Arm bald in einem spitzen bald ganz flachen Winkel gestellt.

Handelt es sich um eine Fraktur des Process. coronoides, so ist die Extension im Prinzip die gleiche, nur wird sie in stärkerer Beugestellung des Vorderarmes ausgeführt..

### VI. Behandlung der Fractura capituli radii und Fract. colli radii.

Auch die Fraktur des Capitulum und Collum radii wird mit Anwendung derselben Extensionsvorrichtung, wie sie für die Olekranonfraktur erforderlich ist, behandelt.

Nach acht Tagen wird der Extensionswinkel dreistündlich gewechselt.

Sehr wichtig ist es gerade bei diesen Frakturen, daß frühzeitige Bewegungen ausgeführt werden, weil die Gefahr besteht, daß eine Gelenkversteifung zu stande kommen kann.

### VII. Behandlung der Ellbogenluxationen.

Schließlich findet die Extensionsmethode auch bei den reinen Luxationen im Ellbogengelenk Anwendung.

Fig. 9.

Da stets gleichzeitig eine Gelenkfraktur bez. der Abbruch eines kleinen Knochenstückes angenommen werden muß, wird gerade in diesen Fällen die Gelenkfunktion sehr leiden, wenn hier die Frakturbehandlung vernachlässigt wird.

In rechtwinkliger Stellung des supinierten Vorderarmes werden die Gelenkabschnitte mäßig distrahiert, entgegengesetzt der Richtung, nach welcher sie verschoben waren.

Hierzu dient die Bardenheuersche Extensionsschiene mit Verwendung von Brücken. So z. B. wird bei der häufigen Luxation nach hinten außen der Oberarm durch eine vorn innen angebrachte Brükke nach hinten außen gedrängt, während der Vorderarm in einer abducierten Stellung längsextendiert und

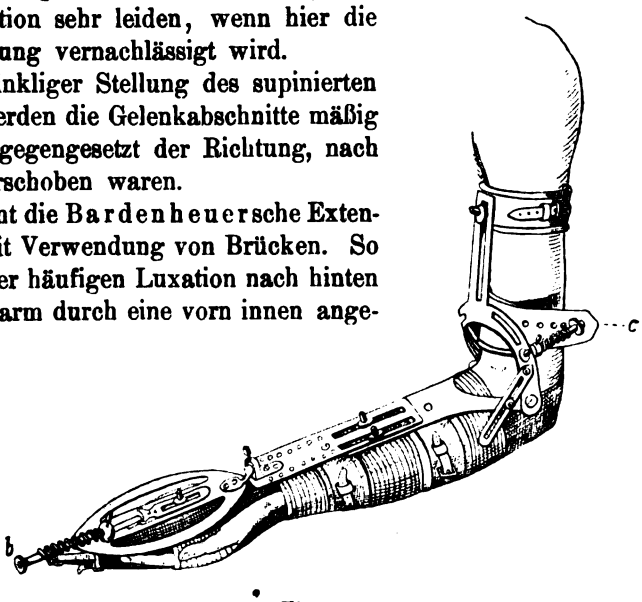


Fig. 10.

mit seinem proximalen Teil über eine zweite Brücke, welche das proximale Ende des Vorderarmes nach innen leitet, nach innen abgehebelt wird. Die Größe des Gelenkwinkels wird in der zweiten Woche schon täglich mehrmals geändert, nach drei Wochen ist die Behandlung meist beendet

Eine gewisse Sonderstellung nimmt die Lux. capit. radii ein. Erfahrungsgemäß gleitet das Radiusköpfchen leicht nach vorn und außen und läßt sich schwer reponiert halten. Der Grund hierfür ist wohl in einer ausgiebigen Zerreißung des starken Ligament. annulare radii zu suchen.

Für diese Fälle empfiehlt Bardenheuer, das Radiusköpfchen zu reponieren, das Befestigungsband zu vernähen und hierauf die Extension in der beschriebenen Weise anzuwenden.

Zum Schluß erscheint es angebracht, auf die sehr günstigen Resultate der Bardenheuerschen Extensionsbehandlung hinzuweisen. Diese werden erzielt, wenn die Behandlung sofort und korrekt angewandt wird.

Die in den 5 Berichtsjahren behandelten Patienten wurden zur Feststellung des gegenwärtigen Endergebnisses der Extensionsbehandlung zu einer Nachuntersuchung bestellt.

Dieser Aufforderung leisteten 38 Folge.

Bei den Nichterschienenen wurden die Kassen bezw. Berufsgenossenschaften um Mitteilung über die Gelenkfunktion der Patienten angegangen.

Auf diese Anfrage gingen 3 Nachrichten ein.

Von den Patienten mit Lösung des Epicondylus internus wurden 6 nachuntersucht.

Die Gebrauchsfähigkeit des Armes im Ellbogengelenk war völlig uneingeschränkt bei 5 Fällen, sie war eine gute, in geringem Grade beschränkte in 1 Falle.

(2 mal bestand eine leichte Cubitus valgus-Stellung und 3 mal eine leichte Verdickung am Condylus int.)

5 Patienten mit Lösung der Gesamtepiphyse stellten sich zur Nachuntersuchung ein. 4 zeigten ein sehr gutes, 1 ein gutes funktionelles Resultat. (In dem letzterem Falle fand sich eine mäßige Beugungsbeschränkung, dabei Streckung bis zur Hyperextension und mäßige Verdickung in der Epiphysenlinie.)

Von den Patienten mit Fractura supracondylica fanden sich 7 zur Nachuntersuchung ein. Das funktionelle Resultat war bei 4 ein sehr gutes (2 mal bestand dabei ein leichter Cubitus varus und zugleich eine leichte Verdickung an der Außenseite). Bei 2 Patienten war es ein gutes (hierbei bestand einmal ein Cubitus varus und zugleich eine leichte Verdickung an der Humerushinterseite). Ein be-

friedigendes Resultat fand sich bei einem Patienten, der eine leichte Verdickung an der Bruchstelle aufwies.

Die 11 Patienten mit Fractura intercondylica und Fractura condylica, über welche aus den Nachuntersuchungen (9) und Berichten (2) das Endergebnis sich feststellen ließ, zeigten 7 mal eine sehr gute Funktion (darunter fand sich 2 mal eine leichte Verdickung am Condylus int.), 4 mal war die Funktion eine gute (hierbei fand sich 2 mal eine geringe Verdickung am Condylus ext., 1 mal zugleich eine leichte Varusstellung).

Von den Patienten mit Fractura epicondyli int. kamen 2 zur Nachuntersuchung, wobei sich ein sehr gutes Resultat feststellen ließ.

Bei den Patienten mit Bruch des Olecranon und des Processus coronoides ergab die Endbestimmung, 4 mal durch Nachuntersuchung, 1 mal nach dem Bericht, in 5 Fällen: 4 mal ein sehr gutes Resultat (darunter bestand 1 mal eine mäßige Verdickung am Olecranon), 1 mal ein gutes funktionelles Resultat.

Der zur Untersuchung gekommene Pat. mit Fractura capituli radii zeigte eine mäßige Funktionsbehinderung. Es hatte sich bei ihm um einen Fall gehandelt, wo das völlig abgesprengte Radiusköpfchen eine Drehung um seine Längsachse eingegangen war.

Die 2 nachuntersuchten Patienten mit Ellbogenluxation hatten eine sehr gute Gebrauchsfähigkeit.

2 Patienten, welche eine schwere Ellbogenkontusion erlitten hatten, stellten sich mit sehr guter Funktion vor (bei dem einen war eine leichte Verdickung am Condylus int. nachweisbar).

Es war somit ein sehr gutes funktionelles Endresultatat in 30, ein gutes in 9, ein zufriedenstellendes in 2 Fällen zu verzeichnen.

Als sehr gutes Resultat wurde bei dieser Aufstellung eine völlig normale Gelenkfunktion, als gutes eine Gelenkfunktion mit geringer, bis 15° betragender Einschränkung, als zufriedenstellendes eine Gelenkfunktion mit mäßiger Einschränkung der Beweglichkeit angesehen.

Es ist ein Vorurteil, die Extensionsbehandlung für eine sehr komplicierte Methode zu halten. Im Gegenteil ist dieselbe, wenn ihre Prinzipien richtig erkannt sind, in ihrer Anwendung einfach.

Das Röntgenbild stellt in jedem einzelnen Falle die Verhältnisse völlig klar, man erkennt bei der Vorderansicht die seitliche Verschiebung der Fragmente, bei der Seitenansicht ihre Verschiebnng von vorn nach hinten. Außerdem sieht man etwaige Rotationen der Fragmente.

In besonders schwierig zu beurteilenden Fällen könnte man zwei Röntgenaufnahmen behufs stereoskopischer Betrachtung machen.

Diesen Verhältnissen entsprechend legt man in jedem Falle die korrigierenden Extensionszüge an.

Wenn somit gewissermaßen jeder einzelne Frakturfall ein besonderes Studium erfordert, so kommt man doch bald dazu, das Gesetzmäßige in diesen Symptomen rasch herauszufinden, und erkennt, daß diese Behandlungsmethode den Besonderheiten jedes einzelnen Frakturfalles in einzigartiger Weise gerecht wird.

---

Am Schlusse dieser Arbeit danke ich Herrn Geheimrat Prof. Bardenheuer für die gütige Anregung zu dieser Arbeit und die Überlassung des Materials, Herrn Stabsarzt Dr. Graeßner, kommandiert zum Kölner Bürgerhospital, welcher gegenwärtig die Frakturenstation leitet, für die Durchsicht.

---

## Erklärung der Abbildungen auf Tafel I.

Fig. 1—4. Meisterfeld. Suprakondyläre Extensionsfraktur mit starker Verschiebung des unteren Fragmentes nach hinten und innen.

Die Figg. 3 und 4 zeigen die Stellungskorrektion.

Fig. 5. Knieps. Fractura intercondylica.

---

## Literaturverzeichnis.

Bardenheuer, Die permanente Extensionsbehandlung. Die subkutanen und complicirten Frakturen und Luxationen der Extremitäten und ihre Folgen. Stuttgart 1889.

Derselbe, Leitfaden der Behandlung der subkutanen Frakturen und Luxationen. Stuttgart 1890.

Derselbe, Die Behandlung der intra- und juxtaartikulären Frakturen mittelst Extension und orthopädischen Maßnahmen während der eigentlichen Frakturheilung. Verhandlungen d. deutschen Gesellschaft f. orthopäd. Chirurgie. II. Congreß 1903.

Derselbe, Die Behandlung der subkutanen Frakturen mittelst Extension im Gegensatze zur Nahtanlegung und zum Contentiv-Verbande. Arch. internat. de chirurgie vol I fasc. 3 1904.

Geißler, Die Behandlung d. Hum.-Frakt. im Schwebestreckverband. Centralbl. f. Chir. 1904. Nr. 1.

Gräßner, Die Behandlg. d. Fract. supracondyl. hum. mittelst Bardenheuerscher Extens. Centralbl. f. Chir. 1903. No. 44.

Helferich, Über Gelenkbrüche und Luxationen. Die deutsche Klinik am Eingange d. 20. Jahrhunderts. Bd. 8.

Hilgenreiner, Zur suprakondyl. Frakt. des Oberarmes. Bruns Beitr. zur klin. Chir. 39. Bd.

Hueter-Lossen, Grundriß der Chirurgie. II. 6. Aufl.

Jedlicka, Über d. skiaskop. Diagn. d. Ellbogengelenkverletzungen. Fortschr. a. d. Geb. d. Röntgenstrahl. 2. Bd. S. 174.

König, Lehrbuch der spec. Chirurgie. 7. Aufl. 1900.

Linser, Über d. Entstehg. u. Behandlg. traumat. Epiphysenlösungen am oberen Teile d. Humerus. Bruns Beitr. z. klin. Chir. Bd. 29 ref. in Virchow-Hirsch. Jahresber. 1901.

v. Luksch, Zur Arthrotomie b. veralt. Luxationen d. Ellenbog. geg. (Nicoladoni). Deutsche Zeitschr. f. Chir. Bd. 57. XXL

Oberst, Die Frakturen und Luxationen der Finger und des Carpus, die Frakturen d. Metacarpus u. d. Vorderarmknochen. Fortschr. a. d. Geb. d. Röntgenstrahl. Ergänzungsheft 5.

J. Schmidt, Zusammenstellg. der in d. Erlangener chir. Klin. in d. Jahr. 1887 bis 1897 z. Beob. u Behandlg. gek. Lux. ref. in Virchow-Hirsch. Jahresber. 1898.

Wendt, Die Frakturen am unt. Humerusende im Röntgenbilde. Fortschr. a. d. Geb. d. Röntgenstrahl. Bd. 6.

Wilms u. Sick, Die Entwicklg. der Knochen der Extremitäten v. d. Geb. bis z. vollendet. Wachstum. Fortschr. a. d. Geb. d. Röntgenstrahl. Erg. Heft 9.

Wolff, Über traumat. Epiphysenlösungen. Deutsche Zeitschr. f. Chir. Bd. 54.

# V.

Aus der chirurgischen Abteilung des Kaiser Franz Josef-Spitales in Wien. (Vorstand: Primarius Doc. Dr. Lotheissen.)

## Über Luxation des Ulnaris.

Von

Dr. **Emil Haim**,
Assistenten der Abteilung.

Luxationen von Nerven gehören in der Pathologie im allgemeinen zu den seltensten Erscheinungen. Es ist dies in der anatomischen Lage derselben begründet; die Nerven, die sehr wichtige Glieder im Aufbau des menschlichen Organismus darstellen, sind auch entsprechend ihrer Dignität sehr geschützt und mechanischen Gewalten wenig zugänglich, da sie, so lange sie noch unverästelt sind, meist in der Tiefe, gedeckt von Knochen und Muskeln gewöhnlich auf der Beugeseite der Extremitäten verlaufen. Die oberflächlich verlaufenden Nervenäste, welche die Haut und oberflächlichen Muskeln versorgen, sind aber als letzte Ausläufer schon von so geringen Dimensionen, daß sie keinen geeigneten Angriffspunkt für äußere Gewalten abgeben können. Selbstverständlich ist es, daß bei schweren komplizierten Verletzungen, bei Luxationen und Frakturen von Knochen, schweren Quetschungen und Abreißungen von Weichteilen auch die Nerven aus ihrer normalen Lage gebracht werden können; aber in solchen Fällen spielen die Nervenverletzungen in Anbetracht der sonstigen, groben Läsionen keine Rolle; isolierte Luxationen von Nerven werden stets sehr selten vorkommen. Nur ein Nerv bildet in dieser Beziehung eine Ausnahme; es ist dies der Nervus ulnaris; seine Luxation ist gar nicht so selten, seine Subluxation sogar sehr häufig. Aber der Ulnaris bietet auch in seiner anatomischen Lagerung und in seinem Verlaufe große Besonderheiten, er unterscheidet sich dadurch in hohem Maße von den andern Nerven, so daß wir wohl auch die Ursache der gerade bei ihm vorkommenden Luxation in seinem ungewöhnlichen Verlaufe suchen müssen. Es wird sich daher empfehlen, zu-

erst den anatomischen Verlauf des Nerven zu betrachten. — Der Nervus ulnaris[1]) begibt sich nach seinem Ursprunge aus dem Plexus brachialis schief über die mediale Fläche des Oberarmes absteigend hinter den Epicondylus medialis. Auf dem Wege dahin gibt er keine Äste ab, durchbohrt unter der Mitte des Oberarmes des Septum intermusculare mediale und schmiegt sich dem medialen Kopfe des Muscul. Triceps an. Auf den Vorderarm übertretend geht er zwischen zwei Ursprungsköpfen und Musculus flexor carpi ulnaris hindurch, wird im weiteren Verlaufe von diesem Muskel bedeckt, erreicht das Erbsenbein und radial an diesem vorbei die Palma. Gegenbauer[2]) bemerkt noch, daß der Nervus ulnaris in der Furche zwischen Epicondylus medialis und Olecranon häufig durch einen Schleimbeutel vom Knochen getrennt ist. Der Nerv verläuft demgemäß am Oberarme schief von oben außen nach unten innen, am Unterarm von oben innen nach unten außen. Der Nerv bildet also einen stumpfen Winkel, welcher nach außen und vorne hin offen ist, dessen Scheitel sich im Epicondylus medialis befindet und nach innnen und hinten gerichtet ist. Es gilt dies für den Fall, daß der Arm gestreckt ist. —

Um die Pathogenese der Ulnarisluxation zu verstehen, müssen wir noch auf den Bewegungsmechanismus des Ellbogengelenkes zurückgreifen.

Da nach Langer-Toldt (l. c.) die Trochlea mit ihrer Achse nicht senkrecht auf den Schaft des Humerus angesetzt ist, sondern schiefwinklig, nämlich medial und nach unten um etwa 15—20° geneigt, so wird der Vorderarm sowohl in der Beuge- als auch Strecklage aus der Richtung des Oberarmes abgelenkt, so zwar, daß der gebeugte Vorderarm die Hand nicht dem Schultergelenk gegenüberbringen, sondern sie nur medial davon auf die Brust legen kann, gleichwie andrerseits der gestreckte Vorderarm sich zum Oberarm in einem lateral offenen stumpfen Winkel einstellt, welche aber in der Wirklichkeit nur dann bemerkbar ist, wenn sich der Radius und die Hand in Supinationslage befinden. Nun aber verläuft unser Nerv, wie wir oben gesehen haben, sowohl am Oberarm als auch am Vorderarm selbst noch etwas schief zur Achse des Oberarm- resp. Vorderarmknochen. Es ist daher der Winkel, den er selbst in seinem Verlaufe bildet, noch mehr ausgeprägt, das heißt kleiner als der Winkel, den Ober- und Unterarm miteinander bilden, ein Umstand, dem wir große Bedeutung bei der Entstehung der Luxation des Ulnaris beimessen.

Betrachten wir nun die uns am meisten interessierende Gegend, nämlich die Streckseite des Ellenbogengelenkes etwas näher, so finden wir als eine Besonderheit, daß dieselbe fast ganz von Muskeln entblößt ist.

Toldt (l. c. S. 224) beschreibt dies folgendermaßen: An der Streck-

1) Langer-Toldt, Lehrbuch der Anatomie. 1893.

2) Gegenbauer, Lehrbuch der Anatomie des Menschen. 1899.

seite (der Ellbogengegend) wird das Relief hauptsächlich von austretenden Knochenfortsätzen gebildet, es sind dies das Olecranon mit der hinteren Kante der Ulna und die zwei Epicondyli. Kein dorsaler Unterarmmuskel greift eigentlich über die Linie des Epicondylus auf den Oberarm zurück, und die Gelenklinie wird da nur vom Anconaeus gekreuzt, dessen Fleisch sich hinter dem Köpfchen des Radius wulstet. Die Knochenfurche zwischen dem Epicondylus medialis und Olecranon beherbergt den Stamm des Nervus ulnaris. Unter dem Epicondylus lateralis sind noch die Köpfe der radialen Muskelgruppe sichtbar, und unter dem Epicondylus medialis begleitet der Kopf des Musculus flexor carpi ulnaris eine Strecke weit die hintere Kante der Ulna." — Wir sehen also, daß außer dem Anconaeus quartus, der jedoch gar keine Beziehungen zum Nerven hat, kein Muskel sich an der Ellbogenstreckseite befindet. Am Oberarm ist es der mediale Kopf des Triceps, welcher den Nerven eine Strecke weit begleitet, und dem auch eine Bedeutung bei der Entstehung der Luxation zugesprochen wird; am Vorderarm ist von Bedeutung der Musculus flexor carpi ulnaris, zwischen dessen zwei Köpfen, welche am Epicondylus medialis und Olecranon ihren Ursprung nehmen, der Nerv an die Vorderseite des Unterarmes gelangt. Da nun der Nervus ulnaris an der Streckseite des Ellbogengelenks keine Muskeln besitzt, die ihn vor äußeren Traumen schützen könnten, so können es nur die Fascien und das umgebende Bindegewebe sein, welche den Nerven schützen und vor Dislocationen zu bewahren imstande sind. Wir werden daher den Fascien noch unser besonderes Augenmerk zuwenden und folgen dabei zum Teile den Ausführungen Drouards[1]), welcher die Luxation des Ulnaris zum Gegenstande einer besonderen Abhandlung gemacht hat.

Am Oberarm und zwar nach innen zu ist der Ulnaris durch die Fascia brachialis gedeckt. Diese Fascie, welche sich fest an die Aponeurosis intermuscularis interna inseriert, besitzt horizontale Fasern, welche nach hinten und außen ziehen, um den ganzen Musculus triceps einzuhüllen. Diese Membran nimmt in dem Maße, als sie sich dem Epicondylus medialis nähert, an Dicke zu. — Am Epicondylus verlaufen ihre Fasern quer zum Olecranon und überbrücken so die Rinne, welche sich zwischen Epicondylus und Olecranon befindet. In dieser Rinne nun verläuft der Nerv und ist hier von drei Seiten von Knochen umgeben, von ihm selbst jedoch durch ziemlich dickes Periost und Bindegewebe getrennt. Dorsal besitzt der Nerv jedoch keine knöcherne Decke und geht hier Beziehungen ein, welche uns von unserem Standpunkte aus besonders interessieren. Er ist hier von der Haut durch ein fibröses Bindegewebe getrennt, welches quer vom Olecranon zur Spitze des Epicondylus medialis verläuft; diese fibrösen Bindegewebsfasern vereinigen so die beiden Ursprungsköpfe des Musculus flexor carpi ulnaris und gehen distal in die Vorderarmfascie und proximal in die Fascia ibrachalis über.

Unterhalb des Epicondylus medialis tritt der Nerv an die mediale Seite der Ulna. Hier ist er an seiner hinteren und lateralen Seite, von dem Bündel des Flexor carpi ulnaris bedeckt, welches am Olecranon inseriert, an seiner medialen Seite von dem Teile desselben Muskels, welcher

1) Drouard, Luxation et Subluxation du nerf cubital, Thèse de Paris 1896.

am Epicondylus medialis entspringt. Unmittelbar an seiner hinteren medialen Seite ist der Nerv von der starken Aponeurose gedeckt, welche die beiden Köpfe des Musculus flexor carpi ulnaris vereinigt. Weiter distal wird der Nerv wieder ganz von Muskeln gedeckt und bildet nicht mehr den Gegenstand unseres Interesses. — Es sind also die Befestigungsmittel des Ulnaris ziemlich zahlreich, haben jedoch in ihrer Dignität eine verschiedene Bedeutung.

Am distalen Ende des Oberarmes wird der Nerv an seiner medialen und vorderen Seite von der Aponeurosis intermuscularis interna gedeckt, an seiner lateralen Seite vom medialen Bündel des Musculus triceps. Im Ellbogengelenk ist es eine knöcherne Rinne, welche den Nerven von drei Seiten her schützt; in seltenen Fällen ist sogar diese Rinne in einen völligen Kanal verwandelt; es ist natürlich, daß dann der Nerv vor einer Luxation absolut geschützt ist, doch ist dies eben nur außergewöhnlich der Fall. In der knöchernen Rinne des Ulnaris bildet das Olecranon den lateralen Anteil; dasselbe ist so mächtig, daß eine Luxation des Nerven nach dieser Seite hin ausgeschlossen ist. Anders verhält es sich an der inneren Seite, wo sich der Epicondylus medialis befindet, welcher bei verschiedenen Personen verschieden stark entwickelt ist. Die Knochenrinne wird durch starke, querverlaufende Fasernbündel, welche Olecranon und Epicondylus verbinden, in einen Kanal verwandelt.

Unterhalb des Epicondylus wird der Nerv durch beide Köpfe des Flexor carpi ulnaris und durch die beide verbindende Aponeurose gedeckt. Der Nerv ist hier schon mehr in der Tiefe gelagert und daher äußeren Gewalten nicht mehr so ausgesetzt.

Hervorheben möchte ich noch, daß sich an der hinteren Fläche des Epicondylus medialis eine Rinne für den Ulnaris (Sulcus ulnaris) befindet, welche individuell verschieden ist; ja in seltenen Fällen soll dieselbe sogar in einen knöchernen Kanal verwandelt sein. Es ist klar, daß in diesen Fällen eine Luxation des Nervus ulnaris beinahe zur Unmöglichkeit geworden ist.

Bevor ich auf die Einzelheiten der Pathogenese und Symptomatologie der Luxation des Ulnaris näher eingehe, wird es sich empfehlen, die Casuistik der in Rede stehenden Erkrankung zu bringen. Drouard (l. c.) hat im Jahre 1896 40 Fälle gesammelt und die Krankengeschichten derselben in ausführlicher Weise veröffentlicht, weshalb ich diese Fälle nur in einer Tabelle am Schlusse der Arbeit bringen will.

In der Literatur habe ich noch weitere 12 Fälle veröffentlicht gefunden; dazu kommt noch ein Fall aus der Innsbrucker Klinik, den ich der persönlichen Mitteilung des Herrn Primararztes Dr. Lotheissen verdanke, der bisher nicht veröffentlicht ist, und ein Fall, den wir voriges Jahr auf unserer Abteilung zu beobachten und zu behandeln Gelegenheit hatten. Ich erlaube mir nun, die Krankengeschichten dieser 14 Fälle im Auszuge zu bringen.

1. Fall von Schwartz[1]). Ein junger Mann geriet mit dem Unterarm in die Welle einer Maschine und verspürte sofort Schwere, Ameisenkriechen und Hitze im Verlaufe des Nervus ulnaris. Nach Heilung der Wunde fühlte man deutlich vor dem Condylus internus einen Strang, der sich reponieren ließ, jedoch sofort wieder verschob. Arbeitsunfähigkeit. Schwartz legte den Nerven frei, reponierte ihn und fixierte ihn mittelst eines von der Beugeseite entnommenen Lappens, der zurückgeschlagen und am Olecranon befestigt wurde. Nach des Autors Meinung war auf unblutigem Wege Heilung selbst durch langdauernde Immobilisierung nicht zu erreichen.

2. Fall von Schwartz[2]): Patient hatte sich die Subluxation des Nervus ulnaris beim Heben einer schweren Last zugezogen; bei jeder kräftigen Bewegung im Ellbogengelenke empfand er einen Schmerz im Vorderarm und besonders im vierten und fünften Finger mit Gefühl des Ameisenlaufens. Die operative Freilegung des Nervus ulnaris in der Furche hinter der Epitrochlea zeigte seine Befestigungsmittel gelockert. Vor allem war auffallend eine erhebliche Verdickung des Nervenstammes bis auf das Doppelte seines normalen Volumens. Schwartz fixierte den Nerven in seiner Knochenrinne durch einen Bindegewebslappen, den er in der Aponeurose der Epitrochlea umschnitt und an das Olecranon annähte. 6 Wochen nach der Operation konnte Patient seine Tätigkeit als Gassenkehrer wieder aufnehmen.

3. Fall von Potherat[3]): Es handelt sich um einen jungen Menschen von 15 Jahren, welcher eine leicht zu reponierende Ellbogenluxation nach hinten erlitten hatte. Fünf Wochen später war eine deutliche Innervationsstörung im Gebiete des Nervus ulnaris und zwar sowohl in Bezug auf Sensibilität als auch motorische Function zu constatieren. Der Nerv fand sich in dichtes Narbengewebe eingebettet nach vorn luxiert und wurde künstlich davon befreit, worauf schon am nächsten Tage die Lähmung verschwand und auch die Ernährungsstörungen der Musculatur nach und nach behoben wurden.

4. Fall. Mac Cormac[4]) beobachtete einen Fall, in welchem eine Verletzung nicht nachzuweisen war; doch hatte der Kranke eine Beschäftigung gehabt, bei der er viel schreiben und die er hatte aufgeben müssen. Es bestanden Paraesthesien. Die Operation bestand darin, daß eine Schlinge von Känguruhsehne um den Nerven und durch die Tricepssehne hindurchgeführt wurde.

5. Fall von Mac Cormac (l. c.). Dieser Fall betraf eine Dame, welche sich infolge eines Falles auf den Ellbogen die Luxation des Nervus ulnaris zugezogen hatte. Der Nerv wurde mit Seidennähten an die Tricepssehne und das fibröse Gewebe des Knochens befestigt.

---

1) Schwartz, France medical. 1896. Nr. 10, ref. i. Centralbl. f. Chirurgie. 1896.

2) Schwartz, Bulletin et mem. de la societ. de chirurgie LXXIX. 1903. ref. im Centralbl. f. Chirurgie. No. 49. 1903.

3) Potherat, Semaine medical. 1896. No. 54, referiert in Hildebrands Jahresberichten über die Fortschritte auf dem Gebiete der Chirurgie. 1896.

4) Mac Cormac, Transactions of the American surgical Associat. 1895, ref. im Centralbl. f. Chirurgie. 1896.

6. 7. 8. Fälle von Cotton[1]). Derselbe teilt 3 Fälle von Luxation des Nervus ulnaris über den Epicondylus humeri internus mit; zwei davon sind spontan entstanden, einer nach Verletzung; die Fälle sind mit Fixation in Streckstellung und folgender Massage mit Erfolg behandelt worden.

9. Fall von Suslov[2]). Es handelt sich um eine habituelle Luxation des Nervus ulnaris, die vielleicht durch einen vor 3 Jahren erfolgten Fall auf den Ellbogen verursacht war. Der Nerv war spindelförmig verdickt, in seinem Verbreitungsgebiete bestand sensible und motorische Parese. Operative Behandlung wurde nicht eingeleitet, da Suslov eine solche nur bei frischen traumatischen Fällen für incidiert hält.

10. Fall von Momburg[3]). Ein Grenadier, 21 Jahre alt, übte am Querbaum in Stützstellung Armbeugen. Als er sich in die Armbeuge herabließ, verspürte er plötzlich im rechten Ellbogengelenk ein Knacken und Schmerz, so daß er sich nicht mehr am Reck halten konnte. Seitdem bestehen starke Beschwerden. Die operative Behandlung bestand in der Bildung eines Muskellappens aus dem Musculus triceps, der dadurch entstand, daß Momburg die ganze Sehne des Triceps nahe der Mitte durch ihre ganze Dicke in ihrer Längsrichtung spaltete, so daß er ca. 6—7 cm lang war, sodann trennte er den Muskel quer vom oberen Ende des ersten Schnittes aus nach der innern Längsseite zu ab. Diesen Lappen zog er unter dem Nerven hervor und legte ihn dann über dem Nerven wieder an seine normale Stelle, wo er mit mehreren Seidenfäden befestigt wurde, so daß der Nerv jetzt unter und durch den Muscul. triceps und seine Sehne verlief.

11. Fall von Cobb[4]). Derselbe operierte einen einschlägigen Fall von traumatisch hervorgerufener Verrenkung des Nervus ulnaris. Dieser war durch Anschlagen des Ellenbogens an einen Pfahl während des Hinfallens entstanden. Nachdem der Nerv durch einen senkrecht zwischen Ellbogenknorren und inneren Condylus verlaufenden Längsschnitt freigelegt war, fand sich die Grube des Nerven ausgefüllt mit Muskelgewebe. Eine den Nerven überbrückende Fascie bestand nicht. Aus der Grube wurde das Muskelgewebe entfernt und durch Zusammennähen der Fascie des Musculus triceps und Musculus flexor carpi ulnaris eine den Nerven überbrückende Scheide hergestellt. Es trat gute Gebrauchsfähigkeit des Armes ein, der Nerv war nicht mehr zu fühlen, Schmerzen, welche früher bei jeder Beugung in die Finger ausstrahlten, traten nicht mehr ein.

12. Fall von Georg Andrae[5]): Der gut entwickelte, kräftige Mann

---

1) Cotton, Recurrent luxation of the ulnaris nerve, Boston medical and surgical Journal p. 111, refer. in Virchow-Hirsch Jahresberichten der gesamten Medicin. 1896.

2) Suslov, Über Luxationen des Nervus ulnaris. Chirurgie. Bd. IX. No. 2, ref. in Hildebrandt Jahresber. über die Fortschritte a. d. Geb. d.Chirurgie.

3) Momburg, Die Luxation des Nervus ulnaris. Archiv für klin. Chirurgie. 70. Band Heft 1.

4) Cobb, Report of a case of recurrent dislocation of the ulnar nerve cured bei operation, Annals of surgery, November 1903.

5) Andrae, Über traumat. Luxation des Nervus ulnar. am Ellbogen. Inaugural-Dissertat. Greifswald bei Julius Abel. 1889.

erhielt ungefähr 10 Wochen vor Spitalsaufnahme beim Holzschneiden einen Schlag durch einen emporschnellenden Baumstamm gegen die Innenseite der rechten Ellenbogengegend. Nachdem die localen Erscheinungen zurückgegangen waren, blieben noch beträchtliche Motilitäts- und Sensibilitätsstörungen im Gebiete des rechten Ulnaris zurück, welche den Kranken veranlaßten, am 4. Juli 1889 die Hilfe der chirurgischen Klinik Helferichs in Greifswald aufzusuchen. Dort wurde festgestellt, daß der Ulnaris aus der Rinne am Condyl. intern. herausgedrängt war und unter der Hautdecke frei verschieblich lag. Der Nerv war an der Stelle spindelförmig verdickt, hart, äußerst druckempfindlich. Motilität und Sensibilität sehr gestört. Ferner bestand Atrophie der vom Ulnaris versorgten Muskeln.

Die Therapie bestand in der Resection der verdickten Stelle des Ulnaris; beide Enden wurden dann kräftig hervorgezogen, angenähert und vernäht. Es wurden zwei Nervenscheidennähte und eine, die den Nerven direkt faßte, angelegt. Verband in gestreckter Stellung. Das functionelle Resultat war nach 10 Wochen noch ein schlechtes; die Störungen im Gebiete der Motilität und Sensibilität bestanden fort, der Ulnaris zeigte Entartungsreaktion.

13. Fall von v. Hacker[1]): Derselbe beobachtete an der Innsbrucker chirurgischen Klinik einen Fall, wo eine Luxation des Ulnaris infolge Tuberkulose des Epicondylus internus eintrat, der bei seiner Vergrößerung den Nerven langsam nach vorn schob. Es bestanden die typischen Schmerzen. Der Nerv war durch den steten auf ihn einwirkenden Reiz verdickt. Nach Exstirpation einer Cubitaldrüse und Abmeißelung des Epicondylus (10. November 1900) wurde der Nerv durch eine Bindegewebsbrücke fixiert. Heilung.

14. Fall. Derselbe wurde an der hiesigen chirurgischen Abteilung beobachtet. Es handelt sich um einen 16 Jahre alten Schlosserlehrling, der früher stets gesund gewesen war und insbesondere keine Beschwerden in der Gegend beider Ellbogengelenke hatte. Fünf Tage vor Spitalseintritt fiel Patient, als er über eine Stiege ging und stürzte dabei auf den rechten Ellbogen. Er verspürte sofort einen heftigen Schmerz am Ellbogen, sowie außerdem intensiv ausstrahlende Schmerzen im kleinen sowie Ringfinger der rechten Hand; diese Beschwerden dauerten bis zum Spitalseintritte an.

Der Patient zeigte bei der Untersuchung einen ganz normalen internen Befund.

In der rechten Ellbogengegend, welche äußerlich besehen keine Besonderheiten bot, fand man die Grube zwischen Epicondylus internus und Olecranon, wo normalerweise der Nervus ulnaris verläuft, leer.

Dagegen fand sich bei Beugung des Vorderarmes der Nerv, der als deutlicher Strang zu fühlen war, leicht verschieblich nach innen vom Epicondylus; auf Druck dieses Stranges stellten sich heftige Schmerzen ein, welche in die beiden letzten Finger der rechten Hand ausstrahlten. Bei Streckung des Vorderarmes kehrte der Nerv wieder in seine normale Lage zurück. Es ist noch zu bemerken, daß auch auf der linken Seite der Ulnaris ziemlich verschieblich war.

Auf Röntgenbildern zeigte es sich, daß beiderseits der Epi-

1) Persönliche Mitteilung Lotheissen's.

condylus medialis sehr gut entwickelt war, eher stärker als normal. Ferner fiel uns auf denselben ebenfalls beiderseits ein deutlicher, gut ausgeprägter Cubitus valgus auf; die Messung des Winkels ergab 165°.

Die Operation wurde unter Chloraethylnarkose von Herrn Primarius Lotheißen ausgeführt (15. Dezember 1902). Es wurde ein 6 cm langer Längsschnitt über dem Condylus internus geführt, die Haut samt Unterhautzellgewebe durchtrennt und der Nervus ulnaris aufgesucht. Derselbe war ungefähr 1/2 cm medial vom Epicondylus internus verlagert und sonst nach dem Augenschein und Tastbefund normal. Der Nerv wurde wieder in die Grube zwischen Epicondylus und Olecranon gelagert und durch das ihn umgebende Bindegewebe, welches durch 4 Seidennähte an das Periost der Knochenrinne genäht wurde, in seiner normalen Lage fixiert. (Durch die Blutung bei der Operation wird der Nerv natürlich in Fibrin, das sich organisiert, eingebettet und dadurch fixiert, deshalb sind die ersten Bewegungsversuche sehr schmerzhaft, was jedoch nicht lange dauert[1]).

Nach Vernähung des Unterhautzellgewebes und der Haut wurde ein Contentivverband in Streckstellung angelegt. Nach 10 Tagen wurde mit sehr vorsichtigen activen und passiven Bewegungen des Ellbogengelenks begonnen, nach 14 Tagen wurde der Arm in Beugestellung verbunden und mit der Ausführung von Bewegungen fortgefahren.

Nach drei Wochen verließ Patient vollständig ohne Beschwerden unsere Station. Er war auch einige Monate später, als er sich wegen einer Varicocele behandeln ließ, völlig geheilt (vgl. Nachtrag).

Wir haben das Material unserer Abteilung sowie der Ambulanz untersucht und sind dabei zu ähnlichen Resultaten gekommen, wie Drouard (l. c.), Collinet[1]), Momburg (l. c.) und andere. Unter 200 untersuchten Männern fanden sich nicht weniger als 50, das ist 25 Proz., welche eine große Verschieblichkeit des Nervus ulnaris gewöhnlich bis zur Spitze des Epicondylus aufwiesen (Subluxation des Nervus ulnaris). Diese Anomalie fand sich in den meisten Fällen beiderseits, in wenigen Fällen war sie einseitig, dabei wurde keine Seite besonders bevorzugt.

Unter 150 Frauen fand sich die Anomalie 20 mal, das ist 13,3 Proz. Die untersuchten Personen hatten keine Ahnung davon, daß an ihrem Ellenbogen etwas Abnormales sei, nur einige sehr wenige gaben an, daß beim Anstoßen des Ellenbogens sich unangenehme Sensationen sowie Schmerzen im 4. und 5. Finger der betreffenden Hand einstellten.

Bei den untersuchten Personen wurde auch der Winkel gemessen, den der Oberarm mit dem Unterarm (physiologischer Cubitus valgus)

---

1) Collinet, Communication à la société anatomique. 15. Mai 1896, citiert bei Drouard.

bildet. Dabei sind wir zu bemerkenswerten Resultaten gekommen. Bei Männern, die keine Anomalie aufwiesen, betrug dieser Winkel 170°—178°; bei ebensolchen Frauen 165°—175°; bei Männern mit Subluxation des nervus ulnaris haben wir 165°—175° gemessen, bei ebensolchen Frauen 160°—170°; wenn auch die Messungen als solche keinen Anspruch auf absolute Genauigkeit erheben können, so bleiben doch die Resultate in ihrem relativen Verhältnisse zu Recht bestehen. Daraus würde nun folgen, daß bei den Fällen mit großer Verschieblichkeit des Nervus ulnaris der Winkel, den Oberarm und Unterarm miteinander bilden, und der nach außen offen ist, kleiner ist als bei den normalen Fällen; der Cubitus valgus ist also bei Subluxation des Ulnaris deutlicher ausgeprägt. Es muß also der Cubitus valgus auch bei dieser Anomalie eine gewisse Rolle spielen, worauf wir noch später zurückkommen werden. — Wenn wir nun nach der Aetiologie dieser Erkrankung forschen, so muß uns auffallen, daß in einer großen Zahl der Fälle eine Ursache nicht angegeben werden konnte. Bei unseren 54 Fällen sind es nicht weniger als 20; zwei wurden jedoch nur als Leichen untersucht, kommen daher nicht in Betracht, es bleiben also 52 Fälle; das ergibt 40 Proz. Gerade dieser Umstand veranlaßt nun die meisten Autoren, die Luxation in solchen Fällen als angeboren zu bezeichnen.

Drouard (l. c.) teilt geradezu die Luxation in congenitale und traumatische ein, ebenso Momburg (l. c.), welcher bei der Untersuchung von 116 Soldaten bei 23 (d. i. 20 Proz.) ausgeprägte Luxation des Ulnaris gefunden haben will. Schwartz[1]) sondert von den Luxationen die habituellen ab, wo keine nennenswerten functionellen Störungen bestehen, welche sich also mit den congenitalen der anderen Autoren decken werden.

Ebenso scheidet Cobb (l. c.) die Luxationen in idiopathische oder angeborene, bei Beugung des Armes eintretende Verrenkungen des Ellbogennerven, und in die traumatischen. Diese Autoren wurden auch insbesondere dadurch zur Annahme einer congenitalen Luxation verleitet, daß sie bei der Untersuchung von gesunden Personen in einem stattlichen Prozentsatze das Vorhandensein einer Subluxation oder gar einer vollständigen Luxation constatierten, ohne daß die untersuchten Personen eine Ahnung von dieser Anomalie hatten. (Zur Luxation des Nervus ulnaris rechnen wir nur jene Fälle, wo sich bei der Beugung des Vorderarmes der Nerv so verschiebt, daß er ganz innerhalb der Spitze des Epicondylus medialis zu liegen kommt; die Fälle, wo sich bei Beugung des Armes der Nerv nach innen, jedoch nicht vor die Spitze des Epicondylus verschiebt, rechnen wir mit Collinet (l. c.) zur Subluxation.)

Collinet hat 500 Personen untersucht und hat darunter 13 congenitale Luxationen des Nervus ulnaris gefunden; sieben davon betrafen Weiber,

1) Schwartz, France medicale. 1896.

sechs Männer. Ferner fand er sieben bilaterale Subluxationen, davon fünf bei Männern, zwei bei Weibern, und 33 einseitige Subluxationen, davon 21 bei Männern und zwei bei Weibern.

Drouard (l. c.) untersuchte 200 Personen und fand 3 complette Luxationen und außerdem 9 einseitige und 6 beiderseitige Subluxationen.

Cobb (l. c.) fand bei 150 untersuchten Personen in einem Dritteile unvollkommene und einmal eine vollkommene Verrenkung des Ellbogennerven. Momburg hat sogar, wie bereits erwähnt, unter 116 Soldaten in 20 Proz. (23 Fälle) ausgeprägte Luxation, welche vollkommen symptomlos ertragen wurde, gefunden. Dieser Autor scheint mir doch den Begriff der Luxation zu weit gezogen, da sonst niemand zu so überraschenden Resultaten gelangt ist. Raymonenqc[1]) hat unter 300 Personen verschiedenen Alters und Geschlechtes zahlreiche Subluxationen, jedoch keinen Fall einer vollständigen Luxation gefunden.

Auch wir können uns nach unseren Untersuchungen dem letzteren Autor anschließen. Wir haben bei 350 untersuchten Personen 70 mal eine Subluxation, jedoch in keinem Falle eine complette Luxation gefunden. — Wir möchten auf Grund unserer Resultate und noch mehr auf Grund unserer Erwägungen das Vorhandensein einer congenitalen Luxation vollständig in Abrede stellen. Was allein wir zugeben können, ist der Umstand, daß es infolge angeborener Anomalien im Bereiche des Ellbogengelenkes, welche wir noch später beschreiben werden, eine große active und passive Verschieblichkeit des Ulnaris gibt, welche man eventuell als angeborene Subluxation des Nerven bezeichnen kann, und welche eine große Disposition zur Entstehung der Ulnarisluxation erzeugt.

Für diese Ansicht scheinen uns insbesondere die Untersuchungsresultate bei den bisher veröffentlichten 52 Fällen von Luxation des Nervus ulnaris zu sprechen. Drouard (l. c.) hat unter den von ihm gesammelten 40 Fällen, welche hier inbegriffen sind, sogar 27 Fälle von angeborener Luxation zu finden geglaubt; wir gehen nun etwas strenger zu Werke und rechnen zu der wahrscheinlich congenitalen Luxation der Autoren nur jene Fälle, wo nach den Angaben der Ärzte absolut kein Trauma des betreffenden Ellbogengelenkes vorausgegangen ist. Wir finden da immerhin noch 20 Fälle (14 Männer, 6 Weiber); in 2 Fällen ist überhaupt nicht die Aetiologie angegeben; von den 20 Fällen wurden 2 Fälle erst als Leichen untersucht, wo sich also über die Aetiologie nichts sagen ließ; bei einer Leiche wurde jedoch eine alte Längsfractur des unteren Humerusendes gefunden, dieser Befund spricht also für eine traumatische Entstehung der Luxation.

1) Raymonenqc, Thèse de la luxation du nerf cubital. Lyon 1890.

In allen anderen Fällen (32, davon 5 Weiber) ist mit Sicherheit ein Trauma angegeben, welches zur Luxation geführt hat. —

Vor allem müssen wir annehmen, daß, wenn die Luxation schon bei der Geburt bestehen würde, dieselbe sich schon früher manifestieren müßte. Auch Blattmann[1]) teilt diese Ansicht. Der Nerv, der auf jedes von außen wirkende Trauma mit für den Träger so unangenehmen und lästigen, nicht zu übersehenden Symptomen reagiert, dürfte ja gerade im jugendlichen Alter, wenn er schon luxiert wäre, eine überaus häufige Gelegenheit finden, beleidigt zu werden. Man denke nur an die verschiedenen Spiele der Kinder, ferner an den Schulbeginn, wenn die Kinder schreiben lernen, wo beim Aufliegen der Unterarme auf der harten, hölzernen Tischplatte der Nerv geradezu gequetscht würde. Wir werden noch später sehen, daß gerade das Schreiben bei der Luxation des Ulnaris die lästigsten Symptome macht. Auch die Zeit, wo die mannigfaltigen manuellen Geschicklichkeiten erworben werden, müßte sich bei angeborener Luxation des Nerven sehr unangenehm bemerkbar machen. Darnach müßte sich also die congenitale Luxation gerade im jugendlichsten Alter am meisten äußern. Nun finden wir aber unter unseren Fällen in dieser Beziehung zwischen der sogenannten „congenitalen“ und der traumatischen Luxation gar keinen Unterschied. Wir finden im Alter von 15—20 Jahren nur 5 Fälle (das sind gerade nur solche, wo ganz bestimmt ein Trauma als Ursache der Luxation angegeben wird), im Alter von 21—30 Jahren 22 Fälle, zwischen 31 und 40 Jahren 4 Fälle, ferner 1 Fall mit 46 Jahren und 1 Fall im Alter von 70 Jahren; in 21 Fällen, meistens sicheren traumatischen Luxationen, ist das Alter nicht angegeben.

Wir finden also die größte Zahl der Luxationen im 3. Decennium verzeichnet, wo auch die Knochenluxationen, bei welchen die rein traumatische Entstehung nicht angezweifelt werden kann, am meisten vorkommen; es ist das Alter, in welchem die meisten schweren Traumen, welche durch den Beruf veranlaßt sind, einwirken. Unter dem 15. Lebensjahr ist bisher kein einziger Fall einer Ulnarisluxation bekannt. Ferner müßten bei der Annahme einer congenitalen Luxation die Weiber mindestens ebenso stark, wenn nicht in höherem Grade beteiligt sein als die Männer. Nun finden wir auch hier ein Verhältnis, welches mit dem bei den rein traumatischen Knochenluxationen vollkommen übereinstimmt. Wir finden unter 54 Fällen 36 Männer, 11 Weiber; in 7 Fällen ist das Geschlecht

1) Blattmann, Deutsche Klinik. 1891. Berlin.

nicht angegeben. Unter den 20 Fällen, wo ein früheres Trauma nicht angegeben werden konnte (also der sogenannten congenitalen Luxationen) sind 6 Weiber verzeichnet; unter rein traumatischen Fällen 5 Weiber; es ist also beinahe das gleiche Verhältnis. Auch dieser Umstand spricht sehr zu gunsten der Annahme einer rein traumatischen Entstehung der Luxation, da ja bekanntlich die Männer infolge ihres Berufes Traumen, welche eine Luxation bewirken können, vielmehr ausgesetzt sind als Weiber. Auch die 6 Frauen, welche unter den sogenannten, congenitalen Luxationen verzeichnet sind, gehören der arbeitenden Klasse an. — Es bleibt uns noch der eine Umstand zu erklären, warum eben in diesen 20 Fällen die Betreffenden ein Trauma, das die Luxation erzeugt hätte, nicht angeben konnten. Wir müssen da annehmen, daß es sich in diesen Fällen um ausgeprägte angeborene Veranlagung (Subluxation) gehandelt habe, so daß dann nicht ein größeres, dem Patienten besonders auffälliges Trauma notwendig war, sondern daß eben bei der angeborenen Disposition gewisse sich oft wiederholende Bewegungen des Armes infolge bestimmter Arbeitsverrichtungen genügt hätten, um den Nerven schließlich vollständig aus seiner normalen Lage zu bringen und zu luxieren. Also nicht ein einziges, größeres Trauma, sondern sich oft wiederholende, kleinere Traumen haben in diesen Fällen die Luxation des Ulnaris zustande gebracht. Ich möchte da inbesondere oft sich wiederholende Flexionen des Vorderarmes eventuell gegen einen starken Widerstand beschuldigen. Es handelt sich ja, wie wir aus unserer Statistik sehen können, vornehmlich auch um solche Berufe, welche eben zahlreiche Flexionen des Armes ausüben müssen: Kunsttischler, Bildhauer, Faßbinder, Metallpolierer, Drechsler, Koch, Hausdiener, Schuhmacher; ferner sind 2 Näherinnen, eine Blumenmacherin, eine Wäscherin usw. vertreten. Gegen die Ansicht, daß durch diese Beschäftigungen eine schon bei Geburt bestandene Luxation erst sich manifestiert hätte, möchte ich hervorheben, daß bei bestehender vollständiger Luxation des Nervus ulnaris, wo sich also der Nerv ganz außerhalb der schützenden Knochen und Fascien befindet, ein leichter Druck, ein Aufstemmen der Ellenbogen auf eine Tischplatte, ein jeder Stoß gegen den betreffenden Ellbogen, überhaupt jedes leichtere Trauma, welches den schutzlosen Nerven trifft, sehr intensive lästige Symptome machen muß, daß also sicher schon viel früher die Gelegenheit vorhanden gewesen wäre, daß eine solche Luxation des Nerven sich dem Träger desselben in recht unangenehmer Weise bemerkbar gemacht hätte.

Darnach können wir nicht zugeben, daß es eine angeborene Luxa-

tion des Ulnaris gibt. Nicht die Luxation, sondern die Disposition dazu, nämlich eine große Verschieblichkeit des Nerven (Subluxation) kann angeboren sein.

Wir wollen uns nun mit den Verhältnissen beschäftigen, welche diese Disposition bewirken. In erster Linie müssen wir hier die mangelhafte Entwicklung und Schwäche des fibrösen Gewebes beschuldigen, welches den Nerven in seiner Knochenrinne fixieren soll. Wir haben in den anatomischen Auseinandersetzungen gesehen, welche wichtige Rolle diesem fibrösen Gewebe zukommt; da ja der Nerv hier von drei Seiten von Knochen gedeckt ist, bietet naturgemäß die freie Seite, an welcher sich das Bindegewebe befindet, den schwächsten Punkt. Annequin und Raymonenqc (l. c.) haben durch Versuche die Bedeutung dieses Bindegewebes dargelegt, indem sie dasselbe Schritt für Schritt durchtrennten. Erst wenn das fibröse Gewebe, welches am Grunde der Knochenrinne den Nerven umgibt, durchtrennt war, sowie nach Durchschneidung der Fascie, welche vom Olecranon zur Spitze des Epicondylus internus verläuft, ließ sich eine vollständige Luxation des Nerven hervorbringen. Nun existiert eine große individuelle Verschiedenheit in der Entwicklung dieses fibrösen Gewebes; davon kann man sich leicht überzeugen, wenn man mehrere Personen daraufhin untersucht. Daraus erklärt sich auch die große individuelle Verschiedenheit in der Verschieblichkeit des Nerven bei Beugung des Armes. Ich glaube, daß bei der angeborenen Disposition zur Luxation sowie auch in der Pathogenese der Luxation des Ulnaris diesem fibrösen Gewebe die Hauptrolle zufällt.

Ist das fibröse Gewebe normal entwickelt, so gibt es weder eine Verschieblichkeit des Nerven bei der Flexion des Vorderarmes, noch kann irgend eine von außen einwirkende Gewalt eine Luxation der Nerven erzeugen, ohne daß sie auch die Knochenteile am Ellbogengelenke erheblich verletzt und in ihrer Continuität stört. Allen anderen Factoren, welche noch beschuldigt werden, daß sie eine Subluxation oder Luxation des Nerven erleichtern, kann nur eine untergeordnete Rolle zukommen. So wird eine angeborene abnorme Lagerung des Nerven angeführt. Der Ulnaris befindet sich dann, anstatt am Boden der Rinne, welche vom Epicondylus und Olecranon gebildet wird, mehr medial gelagert, also näher dem Epicondylus und soll in manchen Fällen fast die Spitze des Epicondylus erreichen (Drouard, l. c.). Nach meiner Meinung kommt jedoch dieser abnormen Lagerung des Ulnaris keine große Rolle zu. Ist der Nerv durch sein fibröses Gewebe hinreichend fixiert, so kann er auch bei dieser ab-

normen Lagerung nicht luxiert werden. Es kommt eben nur auf die Beweglichkeit an, welche dem Nerven von dem ihn umgebenden Fasciengewebe gestattet wird.

Zuckerkandl[1]) hat in seinen Fällen eine abnorme Kleinheit des Epicondylus internus gefunden und beschuldigt diese als eine Hauptursache der Luxation. Es ist ja klar, daß, wenn der Epicondylus gut entwickelt ist, auch die Knochenrinne, in welcher der Nerv verläuft, an Tiefe gewinnt, und dadurch der Ulnaris vor einem Trauma besser geschützt ist. Eine gewisse Bedeutung läßt sich also dem Epicondylus nicht absprechen. Ist jedoch der Ulnaris abnorm beweglich und wirkt ein Trauma auf ihn ein, so wird es demselben auch gelingen, den Nerven über den normal entwickelten Epicondylus hinüber zu luxieren, wenn man auch zugeben muß, daß dies bei abnormer Kleinheit des Epicondylus leichter gelingen wird. Unter den 53 Fällen der Ulnarisluxation finden wir auch nur in 6 Fällen ausdrücklich eine abnorme Kleinheit des Epicondylus verzeichnet, während dagegen in 3 Fällen erwähnt ist, daß der Epicondylus gut entwickelt war. Auch in dem von uns selbst beobachteten Falle war der Epicondylus, wie wir uns auch am Röntgenbilde überzeugen konnten, sehr gut entwickelt.

Im Falle v. Hackers wird erwähnt, daß gerade durch die infolge Tuberkulose erfolgte Auftreibung des Epicondylus die Luxation des Ulnaris bewirkt war.

Zu erwähnen ist noch das wenn auch seltene Vorkommen anatomischer Varietäten, welche eine Luxation erleichtern oder auch erschweren können. So hat Gegenbauer (l. c.) öfters in der Knochenrinne unter dem Nerven einen Schleimbeutel gefunden, wodurch eine Luxation des Nerven sehr befördert wird, während andererseits in seltenen Fällen, wo die Knochenrinne durch eine Knochenspange zu einem Kanal umgewandelt ist, oder wo der Nerv am unteren Ende des Humerus unter einer Knochenbrücke verläuft, eine Luxation des Ulnaris ohne Absprengung von Knochen geradezu zur Unmöglichkeit wird.

Es kommt noch eine Reihe von Momenten hinzu, welche durch die Mechanik des Ellbogengelenkes sowie durch den Verlauf des Nerven gegeben sind und welche eine Luxation des Nerven begünstigen, wenn die anatomischen Verhältnisse, wie oben ausgeführt, es zulassen.

Der Vorderarm ist sowohl in der Streck- als Beugelage aus der

---

1) Zuckerkandl, Strickers medicinische Jahrbücher. Wien 1880.

Richtung des Oberarms abgelenkt, weil die Achse des Ellbogengelenkes nicht senkrecht zur Achse des Humerusschaftes verläuft, sondern um 15—20 Grad nach medial und unten abweicht (Toldt l. c.). Dadurch kommt es, daß der Vorderarm nicht in der Richtung des Oberarmes gelegen ist; bei der Streckung bildet er einen nach außen offenen Winkel, den sogenannten physiologischen Cubitus valgus, bei der Beugung wird der Vorderarm medial abgelenkt und kommt statt auf die Schulter, auf die Brust zu liegen. Da, wie wir oben gesehen haben, der Ulnaris selbst nicht in den Achsen der Knochen, sondern etwas schief zu denselben verläuft, so macht der Nerv nicht nur den Winkel, den Ober- und Vorderarm bilden, mit, sondern diese Ablenkung ist am Nerven noch mehr ausgeprägt. Wir könnten den Nerv mit der Sehne eines Bogens vergleichen, wenn die Sehne an ihren Bogen angezogen ist. Die Sehne wird sich bestreben, zwischen ihren Endpunkten möglichst geradlinig zu verlaufen, d. h. sie wird die Tendenz haben, sich vom Bogen zu entfernen, und zwar wird dieses Bestreben in der Mitte der Sehne am kräftigsten sein. Dasselbe müssen wir vom Ulnaris annehmen. Nehmen wir seine Endpunkte am Handgelenke sowie am Ursprung vom Plexus brachialis an, so wird er die Tendenz haben, zwischen diesen zwei Punkten auf der kürzesten Strecke, d. h. geradlinig zu verlaufen, und diese Tendenz wird sich natürlich dort am meisten äußern, wo er am weitesten von diesen Punkten entfernt ist, also am Ellbogen; er wird jedoch daran durch die bekannten Fixationsmittel gehindert.

Bei gestrecktem Arme hätte also der Nerv die Tendenz, nach außen auszuweichen; dies kommt hier aber nicht in Betracht, weil bei Streckung der Ulnaris relaxiert ist. Bei der Beugung wird jedoch der Ulnaris angespannt und hat nach physikalischen Gesetzen das Bestreben, sich nach innen zu verschieben, wie man sich auch davon besonders bei leicht verschieblichen Nerven überzeugen kann. Daher kommt es, daß die Luxation des Ulnaris eigentlich nur bei Flexion des Vorderarms eintreten kann. Wir sehen also in der Abweichung der Achse des Vorderarmes von der des Oberarmes ein wichtiges Moment bei der Entstehung der Luxation. Es ist nun klar, daß, je größer diese Abweichung ist, d. h. anatomisch, je größer der Cubitus valgus, um so leichter die Luxation des Ulnaris eintreten müßte. Es ist dies ein Punkt, auf welchen mich Herr Primararzt Lotheissen aufmerksam gemacht hat. Ich habe darauf bei allen Patienten, welche ich auf die Beweglichkeit des Ulnaris geprüft habe, geachtet und habe in der Tat gefunden, daß bei allen Personen, wo ich eine Subluxation des Ulnaris beobachtet habe, auch der Cubitus

valgus ausgeprägter war, als bei normalen; ich habe dasselbe auch durch Messungen bestätigen können. Der nach außen gerichtete Winkel bei der Streckung war fast stets um 5—10 Grad kleiner als bei den Fällen, wo diese Anomalie nicht bestand. Auch in dem von uns beobachteten Falle der Ulnarisluxation war ein deutlich ausgeprägter Cubitus valgus vorhanden.

Wir müssen darnach auch den Cubitus valgus zu den disponierenden Momenten für eine Ulnarisluxation rechnen.

Weiter wird auch dem Musculus triceps eine gewisse Rolle bei der Entstehung der Luxation zugesprochen (Zuckerkandl l. c.) Es ist ja richtig, daß der Triceps, welcher sich am Olecranon inseriert, mit seinem medialen Rande an den Nerven grenzt, und es wäre naheliegend anzunehmen, daß durch eine Contraction des Muskels der Ulnaris vielleicht verschoben werden könnte. Nun haben wir aber gesehen, daß eine Luxation des Ulnaris doch nur bei Beugung des Vorderarmes eintritt. Dabei erschlafft jedoch der Triceps, er wird breiter und dicker und tritt mit dem Olecranon etwas tiefer. Durch das Heruntertreten kommt er mit seinem Bauch auf die Knochenrinne des Ulnaris zu liegen; ich kann mir jedoch nicht vorstellen, daß der Muskel bei seiner Erschlaffung, auch wenn er einen gewissen Tonus beibehielt, irgend eine verschiebende Kraft auf den Nerven ausüben könnte. Es könnte nur dann der Fall sein, wenn der Nerv jeder Fixation bar wäre, und durch das seitliche Vordrängen des Triceps auch zugleich das Bindegewebe seitlich verschoben würde; die Auskleidung des N. ulnaris ist ja eine Ausstrahlung der Tricepsaponeurose. In einem solchen Falle kann man jedoch nicht vom Muscul. triceps als disponierendem Moment einer Ulnarisluxation sprechen. Wir können also dem Triceps keine Bedeutung bei der Luxation des Ulnaris, wie es von vielen Autoren geschieht, zusprechen. Zum Schlusse dieser Erörterung möchte ich jedoch nochmals hervorheben, daß die größte Rolle bei einer Ulnarisluxation die Schwäche seines Bandapparates spielt. Wir sehen dies auch aus dem Umstande, daß alle Autoren mit der Fixation des Nerven durch das umgebende fibröse Gewebe einen guten Erfolg erzielten, obzwar ja selbstverständlich alle anderen, die Luxation begünstigenden Momente bestehen bleiben.

Ich möchte jetzt mit einigen Worten zur Charakterisierung der Traumen übergehen, durch welche eine Ulnarisluxation hervorgerufen wird, will jedoch bemerken, daß ich jene Fälle ganz außer Acht lassen will, wo schwere complicierte Verletzungen im Ellbogengelenke, wie Knochenbrüche und -Verrenkungen, große Weichteilzerreißungen und

Quetschungen vorhanden sind und wo man als Nebenbefund eine Luxation des Ulnaris findet. Ich möchte diese Verletzungen als atypische bezeichnen, weil dabei von einem Mechanismus der Nervenluxation wohl keine Rede sein kann. In diese Gruppe können aus unseren gesammelten Fällen fünf gerechnet werden. Es sind dies drei Fälle (Nr. 2, 24, 48), wo die Luxation bei einer gleichzeitigen Fraktur des unteren Humerusendes sich vorfand, und zwei Fälle (Nr. 21, 43), wo die Luxation des Nerven bei einer gleichzeitigen Luxation des Vorderarmes nach hinten zustande gekommen war.

Übersehen wir unsere Statistik, so finden wir, daß in den meisten Fällen (11 Fälle) als Ursache der Ulnarisluxation Fall auf den gebeugten Ellbogen angegeben wird. Der Mechanismus der Luxation ist da wohl folgendermaßen zu erklären: Beim Hinfallen wird der Ellbogen gebeugt, dabei werden die Bänder, welche vom Olecranon zum Epicondylus ziehen, also die Knochenrinne des Ulnaris überbrücken, straff angespannt, der Ulnaris sucht, wie oben ausgeführt, nach innen zu entweichen. In dem Momente nun, wo der Körper mit dem gebeugten Ellbogen auf den Boden auffällt, dient dieser dem ganzen Körper als Stützpunkt. Durch die Schwere des Körpers wird der Oberarm dem Vorderarm noch mehr genähert, i. e. die Beugung wird forciert, die den Ulnaris fixierenden stark sich anspannenden Fascien reißen ein, der Ulnaris schnellt wie eine Sehne nach innen, er wird luxiert.

Diese Gruppe ist wohl zu den indirecten Luxationen zu zählen.

Weiter ist in einer größeren Anzahl der Fälle eine oder mehrere heftige Flexionen des Armes als Ursache anzuführen. Diese Flexionen sind dadurch ausgezeichnet, daß sie entweder sehr übertrieben werden oder gegen einen großen Widerstand ausgeführt werden. So finden wir zweimal Turnen auf dem Barren verzeichnet, wo das Beugen der Vorderarme gegen die ganze Last des Körpers ausgeführt wird, ferner ist in zwei Fällen das Heben von schweren Lasten angeführt, weiter einmal das Drehen des Steuerrades, wobei ein großer Widerstand überwunden werden muß. Der Mechanismus der Entstehung der Luxation ist ganz klar und läßt sich aus dem Vorhergesagten ohne weiteres erklären. Ich möchte noch zu dieser Gruppe 2 Fälle rechnen, wo die Luxation scheinbar nach einer heftigen Streckung des Armes entstanden ist. Es ist das der Fall 39 (Jalaquier), wo ein Mann, als er mit großer Wucht mit einem Stocke einen Schlag gegen einen Baum führte, plötzlich die unangenehmen Symptome der Ularisluxation verspürte, und Fall 29, wo ein Bursche beim Schneeballwerfen die Luxation acquirierte. Ich erkläre mir die

Sachlage so, daß nicht die Streckung die Luxation bewirkte, weil dies ganz unverständlich wäre, sondern wir müssen die der Streckung vorangehende heftige Beugung des Armes (beim Anlaufnehmen) als Ursache der Luxation beschuldigen. Auch diese Gruppe ist den indirecten Luxationen zuzuzählen.

In sieben Fällen ist als Ursache der Luxation ein Stoß oder Schlag auf den gebeugten Ellenbogen angegeben. Es geschah dies auf die Weise, daß entweder der gebeugte Ellenbogen mit einem Stocke oder ähnlichen Gegenstande getroffen wurde oder daß beim Hinfallen der gebeugte Ellenbogen auf eine scharfe Kante oder dergleichen anstieß. Auch hier läßt sich der Mechanismus einfach erklären.

In seltenen Fällen (2) kann der Nerv direkt aus seinem Lager herausgehebelt werden (Fall 37 und 41), wo der Ellbogen in einen Schraubstock geriet und dadurch der Nerv direkt aus seiner Knochenrinne herausgerissen wurde. Die zwei letzten Gruppen kann man wohl zu den direkten Luxationen rechnen, weil hier das Trauma auf den Nerven unmittelbar einwirkt.

In 18 Fällen fanden wir, wie schon oben erwähnt, gar keine Ursache für die Ulnarisluxation angegeben. In diesen Fällen müssen wir annehmen, daß durch häufige Flexionen des Vorderarmes die Luxation des schon von Geburt an sehr beweglichen und zur Luxation disponierten Nerven allmählich entstand, so daß sie dem Besitzer derselben gar keine schweren Symptome machte. Als Besonderheit möchte ich den Fall v. Hackers anführen, wo durch das Wachsen des von Tuberkulose ergriffenen Epicondylus der Nerv aus seiner normalen Lage gedrängt wurde. Zu erwähnen ist noch, daß die Luxation 18 mal auf der rechten, 15 mal auf der linken Seite und 10 mal beiderseits aufgetreten ist; in 11 Fällen ist die Seite nicht angegeben. Daraus folgt, daß keine Seite besonders von der Luxation bevorzugt wird. Was den pathologisch-anatomischen Befund bei der Ulnarisluxation anbelangt, so läßt sich darüber nicht viel sagen, was wir nicht schon vorhin zu sagen Gelegenheit gehabt haben. Man findet bei der Autopsie den Nerven aus seinem Lager verdrängt, gewöhnlich verdickt, ja manchmal entzündet, so daß einzelne Autoren direkt von einer Neuritis des Ulnaris sprechen. Es läßt sich dies leicht aus den Traumen erklären, denen der luxierte Nerv ausgesetzt ist. Die entzündliche Verdickung des Nerven findet sich in unseren Fällen sechsmal notiert. Auch ist manchmal der Nerv in schwieliges Bindegewebe eingebettet (Fall 43 von Potherat). Die Fossa des Ulnaris hat in vielen Fällen

nicht die gehörige Tiefe, sie ist seicht, von Bindegewebe ausgefüllt. Ich möchte dies meist als secundären Befund deuten; da der Nerv nicht an seinem Platze ist, so wuchert in der leeren Grube das Bindegewebe und macht sie dadurch seichter. In einigen Fällen wurde, wie schon erwähnt, eine besondere Kleinheit des Epicondylus bemerkt, während in anderen derselbe gut entwickelt erschien. Daß in vielen Fällen Nebenverletzungen am Ellenbogen, insbesondere alte und frische Fracturen des unteren Humerusendes sowie des Epicondylus gefunden werden, ist leicht erklärlich. Als interessanten Befund fand ich in einem Falle (Nr. 8) Atrophie der vom Ulnaris versorgten Muskeln verzeichnet. —

Symptome: Es ist zu bemerken, daß in einer beträchtlichen Anzahl der Fälle die Ulnarisluxation gar keine subjectiven Beschwerden machte. Die Träger der Luxation hatten gar keine Ahnung davon, das an ihrem Ellenbogen etwas nicht in Ordnung sei. Unter den 54 Fällen habe ich 10 gefunden, wo gar keine Beschwerden vorhanden waren; in 2 Fällen ist nichts verzeichnet, doch wurde in beiden eine Operation ausgeführt, weshalb man annehmen kann, daß hier Beschwerden bestanden haben.

Wenn wir eine Erklärung für die immerhin auffallende Tatsache suchen, daß die Ulnarisluxation in ungefähr $^1/_5$ ihrer Fälle keine Beschwerden macht, so werden wir sie darin finden, daß es sich in diesen Fällen nicht um eine dauernde Verlagerung des Nerven gehandelt hat. Der Nerv luxierte sich bei der Flexion, kehrte jedoch bei der Extension wieder in die normale Lage zurück. Wenn nun diese Personen nicht gezwungen sind, in ihrem Berufe häufige Flexionen des Armes auszuführen, so brauchen sie auch keine besonderen Beschwerden zu haben, da dann der Ulnaris weniger Traumen ausgesetzt ist.

In den meisten Fällen sind jedoch die Beschwerden, welche die Ulnarisluxation macht, ziemlich groß, und zwar finden wir fast bei allen dieselben Symptome angegeben. Besonders heftig sind gewöhnlich die Erscheinungen, welche im Momente der Entstehung der Luxation auftreten. Die Patienten verspüren einen heftigen Schmerz in der Ellbogengegend, derselbe strahlt sowohl centralwärts bis in die Achselhöhle, als auch peripher in den kleinen und Ringfinger aus, ist blitzartig, gleich einem elektrischen Schlage. Gleichzeitig stellen sich Parästhesien im betreffenden Ulnarisgebiete ein, die Hand erscheint wie gelähmt, tot und ist eine Zeitlang anästhetisch. Ein andauernd dumpfer Schmerz in der Ellbogengegend bleibt längere Zeit bestehen. Oft bestehen anfangs nur die Zeichen einer starken Ell-

bogencontusion, und erst später entwickeln sich allmählich die Symptome der Ulnarisluxation. Besteht die Luxation schon einige Zeit, so sind die Beschwerden meist geringer, wenn auch nicht weniger lästig. Die Träger der Affektion haben oft das Gefühl, daß sich bei der Beugung an ihrem Ellenbogen etwas verschiebe, es bestehen Parästhesien, Kriebeln, Ameisenlaufen, Gefühl von Pelzigsein an der ulnaren Seite des Vorderarmes sowie in den beiden letzten Fingern. Manchmal ist auch die Sensibilität gestört. Bei Beugung des Vorderarmes stellen sich oft sehr starke bis in die Fingerspitzen ausstrahlende Schmerzen ein, weshalb die Patienten diese Bewegung ängstlich vermeiden. Heftige Schmerzen stellen sich ein, wenn der Arm in gebeugter Stellung auf einer harten Unterlage sich aufstützt; so macht beispielsweise das Schreiben starke Beschwerden. Selbstverständlich wird jedes Trauma in der Ellbogengegend äußerst schmerzhaft empfunden.

In einigen Fällen wird erwähnt, daß die betreffenden Patienten über leichte Ermüdbarkeit der befallenen Extremität klagten; auch wurden Atrophien sowie Lähmungen im Bereiche des Ulnaris beschrieben.

Der objektive Befund ist einfach. Man tastet, wenn man den Vorderarm beugt, am Ellenbogen einen sehr leicht verschieblichen, federkieldicken Strang vor und medial vom Epicondylus medialis, welcher auf Druck die bekannten Parästhesien im Ulnarisgebiet auslöst; die Grube zwischen Olecranon und Epicondylus ist leer. Der Strang läßt sich in dieser Gegend mit keinem anderen Gebilde verwechseln. Bei Streckung des Vorderarmes gleitet der Nerv in seine Knochenrinne wieder zurück und läßt sich hier bei mageren Personen gut durchfühlen; wobei man bemerkt, daß er passiv sehr verschieblich ist. Fixiert man mit einem Finger den Nerven in seiner Grube und beugt den Arm, so bleibt der Nerv an seiner Stelle, schnellt jedoch, wenn man den drückenden Finger ausläßt, sofort heraus und luxiert sich nach innen. Die Diagnose ist nach den beschriebenen subjektiven und objektiven Symptomen sehr leicht, und die Luxation des Ulnaris läßt sich, besonders wenn man den objectiven Befund erhoben hat, mit keiner anderen Affektion verwechseln. Es ist ja möglich, daß in den ersten Tagen nach einer Contusion des Ellbogengelenkes, wo noch dasselbe geschwollen ist und andere Nebenverletzungen vorliegen, die Diagnose nicht mit Sicherheit gemacht werden könnte. Sind aber einige Tage vergangen, ist das Ellbogengelenk abgeschwollen, und bestehen die vorgehend beschriebenen Symptome, so wird die Diagnose der Ulnarisluxation sehr leicht zu stellen sein, wenn man nur daran denkt und daraufhin untersucht.

Die Prognose ist je nach den verschiedenen Verhältnissen verschieden zu stellen.

Hat der Kranke eine Beschäftigung, bei welcher der Ulnaris in keine Gefahr kommt, beleidigt zu werden, so werden auch keine lästigen Symptome der Luxation bestehen, und die Prognose ist in diesem Falle günstig zu stellen. In anderen Fällen jedoch, wenn der Träger der Ulnarisluxation in seiner Beschäftigung gezwungen ist, zahlreiche Flexionen des Vorderarmes auszuführen, oder in die Gelegenheit kommt, den Ellenbogen an harten Gegenständen anstoßen oder stützen zu müssen, werden sehr unangenehme Symptome bestehen. Es ist da auch die Gefahr vorhanden, daß sich eine Neuritis in dem so oft beleidigten Nerven entwickelt, daß Atrophie und Lähmung der von ihm versorgten Muskeln entsteht und so der Betreffende in seiner Erwerbsfähigkeit sehr eingeschränkt wird. In solchen Fällen gehört eine Ulnarisluxation zu den sehr schwer wiegenden Erkrankungen.

Auch die Therapie wird sich nach diesen Gesichtspunkten richten müssen. Sind keine Beschwerden vorhanden, so braucht auch keine Behandlung eingeleitet zu werden. Im entgegengesetzten Falle muß man jedoch operativ vorgehen und den Nerven in seiner normalen Lage fixieren.

Es wurde in einigen Fällen die Luxation durch einfache Immobilisierung des Armes in Streckstellung durch Fixationsverbände behandelt. Doch ist hier das Resultat sehr unsicher, andererseits ist die operative Behandlung sehr einfach und gibt so gute Resultate, daß man, wenn schon eine Indication zur Behandlung der Ulnarisluxation vorliegt, dieselbe besser gleich radikal ausführt und den Nerven durch Naht in seiner Knochenrinne fixiert.

In unseren Fällen wurde die Ulnarisluxation 15 mal operativ angegangen, in allen Fällen mit zwei Ausnahmen wurde guter Erfolg berichtet. Diese Ausnahme bildet der Fall Andrals (Nr. 27) und der Fall Andrae (Nr. 54). In beiden Fällen wurde ein Teil des Nerven reseciert und die beiden Enden desselben wieder zusammengenäht. Die Sinnwidrigkeit dieses Vorgehens ergibt sich aus unseren früheren Ausführungen, aus denen hervorgeht, daß der Ulnaris deshalb das Bestreben hat, sich zu luxieren, weil er bei der Beugung des Vorderarmes zu kurz wird. Es ist daher eine Resection des Nerven in jedem Falle contraindiciert und überdies viel zu gewagt, weil man nicht weiß, ob sich die Function des Nerven wiederherstellen wird.

Sonst wurden verschiedene Verfahren angewendet. Das natür-

lichste erscheint mir jenes zu sein, wo die normalen Verhältnisse wieder so weit als möglich hergestellt werden, das ist die Fixation des Nerven und des perineuralen Gewebes an das Periost und Bindegewebe der Fossa zwischen Epicondylus und Olecranon. Dies wurde 2 mal ausgeführt. Lotheissen bildete dadurch, daß er das Bindegewebe in einer Art von Lembertscher Naht über dem Nerven zusammennähte, eine neue Scheide für den Nerven. In anderen Fällen wurde der Nerv dadurch fixiert, daß man von der Beugeseite des Armes oder vom Triceps oder von der Aponeurosis brachialis einen Lappen einschnitt und mit diesem den Nerven deckte.

Cobb (l. c.) bildete eine neue Scheide für den Ulnaris, indem er aus der Grube des Ulnaris das Muskelgewebe entfernte und die Fascie des Muskels Triceps und des Flexor carpi ulnaris über dem Nerven zusammennähte.

In mehreren Fällen wurde der Ulnaris an den medialen Rand der Tricepssehne angenäht und so fixiert.

Momburg (l. c.) bildete einen Muskellappen aus dem Triceps, zog ihn unterhalb des Nerven hervor, legte ihn über dem Nerven wieder an seinen Platz zurück und fixierte ihn in dieser Lage mit mehreren Nähten.

Alle diese Verfahren haben einen guten Erfolg erzielt.

Es läßt sich wohl ein Normalverfahren für die operative Behandlung der Ulnarisluxation nicht angeben, sondern es müssen in jedem einzelnen Falle die tatsächlichen Verhältnisse entscheiden. Gewiß verdient jedoch die oben erwähnte Methode, welche die natürlichen Verhältnisse herstellt und welche am einfachsten auszuführen ist, den Vorzug.

Wir würden also für jene Fälle, wo es möglich ist, empfehlen, den Ulnaris an das Periost und umgebende Bindegewebe der Fossa zwischen Olecranon und Epicondylus zu fixieren.

Ich erlaube mir noch, meinem verehrten Chef, Herrn Primararzt Lotheissen, für die Anregung und Förderung dieser Arbeit meinen ergebensten Dank auszudrücken.

1. Zuckerkandl. Beiderseits. Angeboren? Befund: Kleinheit des Epicondylus. Cadaver.
2. Derselbe. Linksseitig. Alte Längsfractur des unteren Humerusendes. Befund: Cubit. varus. Kleinheit des Epicondylus. Cadaver.
3. Derselbe. Männlich. Rechtsseitig. Leichte Ermüdbarkeit bei der Arbeit. Keine Behandlung.
4. Derselbe. Männlich. Beiderseits. Keine Beschwerden. Hatte keine besondere manuelle Arbeit zu leisten.

5. Lutz. Arbeiter, 28 Jahre alt. Linksseitig. Kein Trauma vorausgegangen. Bei schwerer Arbeit wurde leicht der kleine und Ringfinger steif. Keine Behandlung.

6. Poncet. Weiblich, 26 Jahre alt. Linksseitig. Kein Trauma vorausgegangen. Paraesthesien im Ulnarisgebiet. Befund: Muskeln sehr abgemagert.

7. Stabb. Schreiber, 30 Jahre alt. Rechtsseitig. Kein Trauma vorausgegangen. Ermüdbarkeit des Armes, Unmöglichkeit zu schreiben. Fixation des perineuralen Gewebes durch Nähte.

8. Schilling. Institutsdirector, 70 Jahre alt. Beiderseits. Kein Trauma vorausgegangen. Paraesthesien, Schmerzen beim Aufstützen der Ellbogen auf einen harten Gegenstand. Befund: Atrophie der Muskeln, Verdickung des Nerven.

9. Quénu. Arzt, 20—30 Jahre alt. Beiderseits. Kein Trauma vorausgegangen. Paraesthesien.

10. Collinet. Kunsttischler, 22 Jahre alt. Beiderseits. Kein Trauma vorausgegangen. Beim Aufstützen der Ellbogen auf den Tisch Paraesthesien. Befund: Epicondylus med. gut entwickelt.

11. Derselbe. Bildhauer, 20 Jahre alt. Rechtsseitig. Kein Trauma vorausgegangen. Paraesthesien; beim Anstoßen starke Schmerzen.

12. Derselbe. Wärterin, 25 Jahre alt. Beiderseits. Kein Trauma vorausgegangen. Keine Beschwerden.

13. Derselbe. Koch, 32 Jahre alt. Beiderseits. Kein Trauma vorausgegangen. Keine Beschwerden. Befund: Epicondylus med. gut entwickelt.

14. Derselbe. Faßbinder, 34 Jahre alt. Linksseitig. Kein Trauma vorausgegangen. Keine Beschwerden. Befund: Sehr beweglicher Nerv.

15. Derselbe. Metallpolierer, 28 Jahre alt. Linksseitig. Kein Trauma vorausgegangen. Keine Beschwerden.

16. Derselbe. Hoteldiener, 24 Jahre alt. Linksseitig. Kein Trauma vorausgegangen. Paraesthesie. Befund: Epicondylus gut entwickelt.

17. Derselbe. Drechsler, 28 Jahre alt. Linksseitig. Vor 6 Monaten Fall auf den Ellenbogen. Keine Beschwerden. Befund: Epicondylus klein.

18. Derselbe. Blumenmacherin, 22 Jahre alt. Rechtsseitig. Kein Trauma vorausgegangen. Starke Anaesthesien besonders beim Aufstützen der Ellbogen.

19. Derselbe. Näherin. Beiderseits. Kein Trauma vorausgegangen. Keine Beschwerden.

20. Derselbe. Wäscherin, 22 Jahre alt. Beiderseits. Kein Trauma vorausgegangen. Paraesthesien. Befund: Epicondylus med. klein.

21. Derselbe. Näherin, 26 Jahre alt. Rechtsseitig. Kein Trauma vorausgegangen. Keine Beschwerden. Befund: Mäßig entwickelter Epicondylus.

22. Derselbe. Wirtschafterin, 22 Jahre alt. Linksseitig. Hat vor einiger Zeit einen starken Stoß am linken Ellbogen erhalten. Paraesthesien. Befund: Epicondylus klein, die Grube des Nerven seicht.

23. Derselbe. Kammermädchen, 21 Jahre alt. Rechtsseitig. Hat im Alter von 5 Jahren eine rechtsseitige Ellbogenluxation erlitten. Leichte

Ermüdbarkeit des r. Armes und Paraesthesien. Befund: Die Fossa des Nerven seicht, mäßig entwickelter Epicondylus.

24. Collinet. Magd, 20 Jahre alt. Linksseitig. Vor 2 Jahren Bruch des linken Oberarmes. Keine Beschwerden.

25. Drouard. Schuhmacher, 46 Jahre alt. Rechtsseitig. Vor sechs Tagen stieß sich Patient beim Ergreifen eines Hammers sehr stark an den Ellbogen. Paraesthesien, Schmerzen. Befund: Der Nerv verdickt, druckempfindlich; nach einem Monat Atrophie der Muskeln. Immobilisierung ohne Erfolg; chirurg. Intervention wird verweigert.

26. Blattmann. Männlich, 20 Jahre alt. Linksseitig. Vor 2 Monaten beim Turnen auf dem Barren verspürte Patient im linken Arm einen Krach. Starke Schmerzen, Unmöglichkeit den Arm zu beugen. Bandage mit geringem Erfolg.

27. Andral. Männlich. Rechtsseitig. Vor 3 Monaten wurde Patient von einem Holzstück am Ellbogen getroffen. Schwäche und Veränderung in der Sensibilität und Motilität des Armes. Excision eines Teiles des Nerven, Vernähung beider Enden. Das functionelle Resultat wird nicht besser.

28. Annequin. Soldat, 22 Jahre alt. Linksseitig. Vor 9 Tagen Fall auf den linken Ellbogen. Starke Schmerzen, Paraesthesien, Lähmung im Bereiche des Nerven. Befund: Neuritis traumatia. Lappenbildung aus der Fascie und Fixation des Nerven mit Catgutnähten.

29. Poncet. Schüler, 15 Jahre alt. Rechtsseitig. Vor 5 Jahren Fall vom Pferde auf den rechten Ellenbogen. Vor 2 Monaten traten die Symptome der Luxation zum ersten Male auf (nach Schneeballwerfen). Starke Schmerzen und Paraesthesien besonders beim Schreiben. Befund: Alte Fractur des Oberarms. Fixation mit Catgut. Guter Erfolg.

30. Stabb. Männlich, 28 Jahre alt. Rechtsseitig. Fall auf den Ellenbogen. Schmerzen beim Beugen des Armes. Annähung der Nervenscheide an den inneren Rand der Tricepssehne. Guter Erfolg.

31. Smith. Männlich. Fall auf den Ellbogen. Fixation des Nerven durch Nähte an die benachbarte Aponeurose.

32. Holden. Steuermann. Beiderseits. Beim Steuern eines Schiffes traten die ersten Symptome auf. Keine Beschwerden.

33. Cunnigton- Weiblich. Beim Stolpern auf einer Stiege stieß Patientin mit dem Ellenbogen gegen eine Mauer. Jeder Druck auf den inneren Condylus erzeugt Schmerzen und Paraesthesien.

34. Tronson. Männlich. Linksseitig. Fall auf den Ellenbogen vor mehreren Jahren. Paraesthesien und Schmerzen. Keine Behandlung.

35. Plique. Lokomotivheizer. Linksseitig. Contusion des Ellbogens. Sehr starke Schmerzen bei jeder Bewegung. Massage und Immobilisierung. Guter Erfolg.

36. Warthon. Männlich, 15 Jahre alt. Rechtsseitig. Vor einigen Tagen wurde Patient mit einem Stocke am Ellbogen getroffen. Sehr starke Schmerzen und Ameisenlaufen. Nach einigen Monaten verschwinden die Symptome spontan.

37. Schwartz. Mechaniker, 18 Jahre alt. Rechtsseitig. Vor 2 Monaten geriet Patient in einen Schraubstock. Sehr starke Schmerzen und Paraesthesien. Befund: Verdickung des Nerven. Bildung eines fibro-

musculären Lappens, welcher über dem Nerven fixiert wurde. Guter Erfolg.

38. Anger. Arzt. Rechtsseitig. Patient zog sich durch einen Wagensturz eine Ellbogenluxation zu. Beim Aufstützen des Ellbogens auf eine harte Fläche bestehen Schmerzen.

39. Jalaquier. Männlich, 40 Jahre alt. Linksseitig. Als Patient mit seinem Stocke einen Baum treffen wollte, verspürte er plötzlich sehr starke Schmerzen im Ellbogen. Geringe Beschwerden.

40. Drouard. Beamter, 40 Jahre alt. Linksseitig. Vor 7 Jahren fiel Patient vom Pferde, dabei wurde der linke Ellbogen von einem Pferdehufe getroffen. Der linke Arm etwas schwächer; sehr geringe Beschwerden.

41. Schwartz. Männlich, 20 Jahre alt. Rechtsseitig. Patient geriet mit dem Unterarm in die Welle einer Maschine. Schmerzen, Paraesthesien. Fixation des Nerven durch einen von der Beugeseite entnommenen Lappen. Guter Erfolg.

42. Derselbe. Gassenkehrer. Rechtsseitig. Patient hatte sich die Luxation beim Heben einer Last zugezogen. Schmerzen, Paraesthesien. Befund: Der Nerv sehr verdickt. Fixation des Nerven durch einen Bindegewebslappen, welcher in der Aponeurose der Epitrochlea umschnitten und an das Olecranon angenäht wurde. Guter Erfolg.

43. Potherat. Männlich, 15 Jahre alt. Rechtsseitig. Patient hat sich eine leicht reponierbare Ellbogenluxation nach hinten zugezogen. Innervationsstörungen sowohl auf sensiblem als motorischem Gebiete. Befund: Der Nerv fand sich in dichtes Bindegewebe eingebettet nach vorn luxiert. Der Nerv wurde künstlich aus seiner Lage befreit. Guter Erfolg.

44. Mac Cormac. Männlich. Paraesthesien. Der Patient hatte seine Beschäftigung, bei der er hatte viel schreiben müssen, aufgeben müssen. Eine Schlinge von Känguruhsehne wurde um den Nerven und durch die Tricepssehne hindurchgeführt.

45. Derselbe. Weiblich. Fall auf den Ellbogen. Starke Paraesthesien. Der Nerv wurde mit Seidennähten an die Tricepssehne und das fibröse Gewebe des Knochens befestigt.

46. 47. 48. Cotton. Zwei sind spontan entstanden, einer nach Fractur des Oberarmes. Fixation in gestreckter Stellung und Massage.

49. Suslor. Vor 3 Jahren Fall auf den Ellbogen. Sensible und motorische Parese. Befund: Nerv spindelförmig verdickt.

50. Momburg. Grenadier, 21 Jahre alt. Rechtsseitig. Beim Turnen auf dem Querbaum verspürte Patient im Ellbogen ein Knacken und starke Schmerzen. Sehr starke Beschwerden, Schmerzen und Paraesthesien. Bildung eines Muskellappens aus dem Triceps, durch welchen der Nerv hindurchgezogen wurde.

51. v. Hacker. Männlich. Der durch Tbc. vergrößerte Epicondylus luxierte langsam den Nerven. Schmerzen und Paraesthesien. Abmeißelung des Epicondylus, Fixation des Nerven durch eine Bindegewebsbrücke.

52. Cobb. Männlich. Beim Hinfallen schlug Patient mit dem Ellbogen auf einen Pfahl an. Befund: Entzündliche Verdickung des Nerven. Aus der Grube des Nerven wurde das Muskelgewebe entfernt und durch Zusammennähen von Fascien eine den Nerven überbrückende Sehne hergestellt.

53. Persönliche Beobachtung. Schlosserlehrling, 16 Jahre alt. Rechtsseitig. Patient fiel vor 5 Tagen beim Stiegensteigen auf den Ellbogen. Schmerzen und Paraesthesien. Der Nerv erhält eine neue Scheide, indem das perineurale Bindegewebe in einer Art von Lembertscher Naht über dem Nerven genäht wurde.

54. Andrae. Männlich. Rechtsseitig. Vor 10 Wochen wurde Patient von einem Baumstamme an der Innenseite der rechten Ellbogengegend getroffen. Schwere Motilitäts- und Sensibilitätsstörungen im Gebiete des Nerven. Befund: Spindelförmige Verdickung des Nerven. Resection des Nerven, Vernähung beider Enden. Das functionelle Resultat wird nicht besser.

## Nachtrag bei der Korrektur.

Unser Patient erschien vor kurzem wieder; er hatte bis vor wenigen Tagen ganz gut arbeiten können. Bei einer stärkeren Anstrengung aber (ob er sich dabei angeschlagen, weiß er nicht) verspürte er plötzlich links die gleichen Schmerzen wie seinerzeit auf der rechten Seite. Beim Hingreifen merkte er, daß der Nerv sich verschiebe, zugleich hatte er bei jeder Beugung in die Hand ausstrahlenden Schmerz und Gefühl des Ameisenlaufens im 4. und 5. Finger. Es bestand typische Luxation des N. ulnaris. Da er mit dem Erfolg der ersten Operation sehr zufrieden war, bat er sogleich um operative Behandlung.

14. Juli 1904 Operation (Primarius Lotheißen) in Kelen-Narkose. Längsschnitt hinter dem Epicondylus medialis. Der Nerv, der in sehr lockerem Gewebe liegt, gleitet bei Beugung ca. $1/2$ cm über die Spitze des Epicondylus. Spaltung des Gewebes bis auf den Nerven. Nun wird vom Septum intermusculare und der Aponeurose am Epicondylus ein rechteckiger Lappen gebildet, zurückgeschlagen und durch tiefgreifende Nähte an den Rand des M. triceps fixiert. Bei Beugung bleibt jetzt der Nerv ganz fest.

# VI.

Aus der k. k. chirurgischen Klinik des Hofrats Prof. Ludw. R. v. Rydygier.

## Über die Endresultate der Radicaloperationen der Unterleibsbrüche.

Von

Dr. **Felix Hahn**,
Regimentsarzt des k. k. Landwehr-Infanterie-Regiments Stanislaus Nr. 20, abkommandiert zur obigen Klinik.

In den nachstehenden Zeilen soll über die Endresultate der an der Rydygierschen Klinik, in der Zeit vom Wintersemester 1886 bis zum Sommersemester 1897 in Krakau und vom Sommersemester 1897 bis zum Wintersemester 1901 in Lemberg, vorgenommenen Hernien-Radicaloperationen berichtet werden.

Es wird vielleicht auffallen, daß an der erwähnten Klinik eine für den Zeitraum von 15 Jahren verhältnismäßig geringe Zahl von Bruchkranken zur Aufnahme gelangte, doch erklärt sich dies aus dem Umstande, daß wegen der geringen Belagsfähigkeit dieser Anstalt, sowie in dem Bestreben, den Studierenden die ausgiebigste Abwechslung zu bieten, nicht alle sich meldenden Kranken aufgenommen werden konnten, sondern die meisten mit Hernien behafteten Personen an andere Heilanstalten gewiesen werden mußten.

Während des oberwähnten Zeitraumes wurden 268 Bruchkranke (191 Männer und 77 Frauen) aufgenommen, u. z.: 1886—1897: 146, 1897—1901: 122 Personen.

Hiervon waren 242 mit je einer, 24 mit je zwei und 2 mit je drei Hernien behaftet.

Die doppelseitigen Brüche waren: in 20 Fällen je eine H. inguinalis bilateralis, in 2 Fällen je eine H. cruralis bilat., in 1 Falle eine H. inguinalis ext. und eine H. cruralis, schließlich in 1 Falle eine H. cruralis und eine H. ventralis.

Die mit je drei Hernien behafteten 2 Personen besaßen je eine H. inguinalis ext. bilat. und ein H. epigastrica.

Dem Alter, in welchem die Bruchkranken operiert wurden, entsprechen folgende Daten:

| | | | | |
|---|---|---|---|---|
| | unter 5 | Jahren | 5 | Personen, |
| von | 5—10 | „ | 4 | „ |
| „ | 10—15 | „ | 1 | „ |
| „ | 15—20 | „ | 21 | „ |
| „ | 20—25 | „ | 38 | „ |
| „ | 25—30 | „ | 34 | „ |
| „ | 30—35 | „ | 23 | „ |
| „ | 35—40 | „ | 19 | „ |
| „ | 40—45 | „ | 22 | „ |
| „ | 45—50 | „ | 32 | „ |
| „ | 50—55 | „ | 25 | „ |
| „ | 55—60 | „ | 23 | „ |
| „ | 60—65 | „ | 14 | „ |
| „ | 65—70 | „ | 4 | „ |
| „ | 70—75 | „ | 1 | „ |
| „ | 75—80 | „ | 2 | „ |

Summa 268 Personen.

Die relativ große Zahl der Leibschäden im vorgerückten Alter (45.—60. Lebensjahr) findet in der Häufigkeit der in diesem Alter vorkommenden Einklemmungen ihre Erklärung. Solche Leute suchen nämlich hauptsächlich ihres gefahrdrohenden Zustandes wegen die Heilanstalt auf.

Von Incarcerationen kamen vor:

| | | | | |
|---|---|---|---|---|
| | unter 10 | Jahren | 4 | Fälle, |
| von | 10—20 | „ | 6 | „ |
| „ | 20—30 | „ | 19 | „ |
| „ | 30—40 | „ | 14 | „ |
| „ | 40—50 | „ | 25 | „ |
| „ | 50—60 | „ | 32 | „ |
| „ | 60—70 | „ | 12 | „ |
| „ | 70—80 | „ | 2 | „ |

Summa 114 Fälle.

Bezüglich der Religion wäre zu bemerken, daß rund $^1/_3$ sämtlicher Patienten dem mosaischen Glauben angehörte.

Dem Berufe nach rekrutierten sich die Bruchkranken hauptsächlich aus den mittellosen, schwer arbeitenden Volksschichten.

Alles in allem wurden 290 Hernienoperationen ausgeführt, und zwar

| | | | | | |
|---|---|---|---|---|---|
| A. Herniae epigastrii: | H. epigastricae lib. | | | | 4 |
| B. Herniae mesogastrii: | „ ventrales lib. | | 4 | | |
| | „ „ | irrep. | 1 | | |
| | „ „ | incarc. | 1 | | |
| | „ umbilic. lib. | | 4 | . . | 14 |
| | „ „ | irrep. | 1 | | |
| | „ „ | incarc. | 2 | | |
| | „ lumbal. lib. | | 1 | | |
| C. Herniae hypogastrii: | „ inguin. lib. | | 140 | | |
| | „ „ | irrep. | 10 | . . | 221 |
| | „ „ | incarc. | 71 | | |
| | „ crural. lib. | | 10 | | |
| | „ „ | irrep. | 1 | . . | 51 |
| | „ „ | incarc. | 40 | | |
| | | | | Summa: | 290 |

Dem Geschlechte nach kamen vor:

| | | | | | |
|---|---|---|---|---|---|
| Herniae | epigastrii | bei 4 | Männern, | 0 | Frauen, |
| „ | mesogastrii | „ 2 | „ | 12 | „ |
| „ | inguinales | „ 180 | „ | 23 | „ |
| „ | crurales | „ 6 | „ | 43 | „ |

Von den an der Klinik ausgeführten 237 Radicaloperationen sind bloß die Endresultate von 182 Fällen bekannt, und zwar sind 165 Dauererfolge, 16 Recidive, d. i. 8,8 Proz. und 1 Todesfall, d. i. 0,5 Proz. zu verzeichnen.

Als Erläuterung zu unseren weiteren Ausführungen schicken wir der Besprechung der einzelnen Hernienarten nachstehende, die einschlägigen Krankengeschichten in schlagwörtlicher Kürze enthaltende Tabellen voraus.

## A. Brüche des Epigastriums.

Die ältesten Berichte über diese Bruchart stammen nach Maydl(5)[1] von Richter [1785], während die Benennung derselben Vidal de Cassis [1848] zugeschrieben wird.

Die epigastrischen Hernien gehören zu den ziemlich seltenen Brucharten, und zwar entfallen nach Berger(6) von der Gesamtzahl verschiedener Brucharten ca. 1,4 Proz. auf epigastrische Hernien. Dieses Verhältnis trifft auch hier zu, da vom gesamten klinischen

1) Die in runden Klammern befindlichen Ziffern beziehen sich auf das am Schlusse angefügte Literaturverzeichnis.

Material 4 derlei Hernien auf 290 diverse entfallen; es unterliegt jedoch gar keinem Zweifel, daß diese Krankheitsform viel häufiger zur Beobachtung gelangen dürfte, wenn man sich durch die ungenauen Angaben der Patienten und deren Klagen über allerhand Magenbeschwerden nicht beirren ließe, sondern in jedem unklaren Falle die Bauchwandungen gründlich palpieren würde. Als Beweis dieser Behauptung können wir die Tatsache anführen, daß wir, angeregt durch Fall Nr. 4, der viele „praktische" Ärzte consultiert hatte, bis sein Leiden erkannt wurde, bald darauf in rascher Aufeinanderfolge mehrere epigastrische Hernien zu diagnosticieren Gelegenheit hatten, deren Besitzer indessen jeden operativen Eingriff verweigerten.

Die Diagnose der epigastrischen Hernien muß eben unbedingt gelingen, wenn man die schmerzhafte Bauchwandpartie, statt zu beklopfen, aufmerksam abtastet, während der Kranke aus der liegenden in die sitzende Position übergeht oder bei ruhiger Rückenlage hustet.

Sämtliche 4 an unserer Klinik vorgekommene Fälle betrafen männliche Individuen, von denen zwei überdies noch mit je einer H. inguinalis externa bilateralis behaftet waren. In einem der letzteren Fälle wurden alle 3 Hernien in einer Narkose, in dem anderen dagegen wurde — wegen des hohen Alters — nur die ihrem Besitzer unerträgliche Beschwerden bereitende epigastrische Hernie operiert.

Das Operationsverfahren war in drei Fällen möglichst einfach: Hautschnitt, Bloßlegung des Bruchsackes, Exstirpation desselben nach vorheriger Reposition des Inhaltes, Excision der Bruchpfortenränder, schließlich Naht der Bauchdecken, wie bei einer gewöhnlichen Laparotomie.

Fall Nr. 4 wurde (vom Verfasser) nach der Methode von Gersuny operiert: Hautschnitt, Bloßlegung des Bruchsackes, Reposition desselben (wegen seiner Kleinheit), Auffrischung und Vernähung der Bruchpfortenränder, Spaltung beider Rectusscheiden mit leichter Convexität nach außen in einer die Bruchpforte nach oben und unten um etwa 2 cm überragenden Länge und Vereinigung der inneren, dann der äußeren Schnittränder der Rectusscheide mittels Knopfnaht. — Nahtmaterial: Catgut.

Die Heilung erfolgte in 3 Fällen per primam, in 1 Falle (Nr. 3) ist die Eiterung der Hautnähte darauf zurückzuführen, daß der Kranke, trotz strengsten Verbotes, die Wunde unter dem Verbande mehrmals betastete.

Die Endresultate der Operation waren ziemlich günstige: 2 Dauererfolge, 1 Recidiv (1 Fall ohne Nachricht).

## B. Brüche des Mesogastriums.

Die Brüche des Mesogastriums weisen 3 Arten auf: Nabel-Lenden- und Bauchbrüche (Ventralhernien) im engeren Sinne.

Zu den letzteren zählt man alle jene Hernien, die sich an einer nicht näher charakterisierten Stelle des Mesogastriums befinden, somit weder den Nabel-, noch den Lendenbrüchen angehören.

Die 7 operierten Nabelbrüche waren: 1 Nabelschnurbruch, 3 freie, 1 irreponibler und 2 incarcerierte Nabelbrüche.

Der Nabelschnurbruch betraf ein 4 Tage altes Kind männlichen Geschlechtes. Dasselbe überlebte den operativen Eingriff nicht

Die 6 übrigen Nabelbrüche betrafen durchwegs weibliche Personen.

Die Operation dieser Bruchart bestand bei kleinen Hernien in Bloßlegung und Reposition des Bruchsackes, in Naht der aufgefrischten Bruchpfortenränder, bei großen Brüchen dagegen wurde das Condamin-Brunssche Verfahren angewendet: Zwei bis zum Peritoneum reichende, convexe Hautschnitte zu beiden Seiten des Bruches, Exstirpation des Bruchsackes und Naht sämtlicher Schichten, wie bei einer sonstigen Laparotomie.

Der Wundverlauf war, bis auf Fall No. 5, bei welchem sich die Heilungsdauer wegen einiger Fadeneiterungen verzögerte, ein glatter, per primam intentionem.

Die Operierten hlieben in den 5, zur Kenntnis gelangten Fällen recidivfrei von einer Patientin fehlt jede Nachricht.

Die 6 operierten Ventralhernien betrafen 1 männliches und 5 weibliche Individuen. Die Hernien waren meist an Stellen von stark gedehnten Narben, nach Laparatomien etc. entstanden. Das Operationsverfahren glich dem bei den epigastrischen Hernien angewendeten. Die Heilung erfolgte bis auf den eine incarcerierte Hernie betreffenden, Fall No. 6 per primam intentionem.

Die Endresultate der Operation sind nur in 3 Fällen bekannt. Dieselben sind radical geheilt.

Von den recht seltenen Lumbalhernien kam an der chirurgischen Klinik nur 1 Fall vor. Diese Bruchart hatte sich ein 5jähriges Mädchen im 3. Lebensjahre durch Aufstürtzen auf einen Stein, zugezogen. Der Bruch prasentirte sich als mannsfaustgroße reponible Geschwulst in der rechten Lendengegend.

Die Radicaloperation gestaltete sich sehr leicht und einfach. Nach 7 Tagen erfolgte Heilung per primam. Ob jedoch der Erfolg dauernd geblieben, ist nicht bekannt.

## C. Brüche des Hypogastriums.

Von den im Bereiche des Hypogastriums auftretenden Brucharten gelangten nur Leisten- und Schenkelbrüche zur Aufnahme. Bei diesen Brucharten, als den allerhäufigsten, wollen wir etwas länger verweilen.

### I. Leistenbrüche.

In dem eingangs angeführten Zeitraume wurden 221 Leistenhernien operiert. Dieselben verteilen sich auf 201 Personen (179 Männer, 22 Frauen).

Es kamen vor:

| | | | |
|---|---|---|---|
| rechtsseitige | bei | 119 | Personen |
| linksseitige | „ | 62 | „ |
| beiderseitige | „ | 20 | „ |
| Summa | | 201 | Personen |

Die Hernien waren:

| | | | |
|---|---|---|---|
| erworben | in | 206 | Fällen |
| angeboren | „ | 9 | „ |
| Recidive | „ | 6 | „ |
| Zusammen | | 221 | Fälle. |

Als Entstehungsursache wurde fast ausnahmslos ein plötzlich, oder continuierlich wirkendes Trauma angegeben, Indessen ist solchen Angaben nur in einer sehr geringen Zahl von Fällen eine Bedeutung beizumessen, da doch die meisten Herniologen darin übereinstimmen, daß die Bildung der Hernien durch das Vorhandensein eines offenen Peritonealsackes vorbereitet und durch die Einwirkung eines Traumas ausgelöst wird, weshalb letzteres in der Mehrzahl der Fälle bloß als mittelbares, nicht die Entstehung, sondern das Hervortreten der Hernie veranlassendes Moment aufzufassen wäre.

Etwa $^2/_3$ sämtlicher Leistenhernien waren freie (140), $^1/_2$ eingeklemmte (71) und 10 irreponible Brüche.

Als seltenere Arten finden sich verzeichnet: 1. H. interna s. directa (Nr. 134 der freien Hernien, 1 H. inguinoproperitonealis (Nr. 52 der incarcerirten Hernien) und 1 H. Littriana (Nr. 56 der incarcerierten Hernien).

Die Dauer des Leidens betreffend wäre anzuführen, daß in den meisten Fällen das Gebrechen bereits eine Reihe von Jahren bestand

Hinsichtlich der Größe boten die Brüche mannigfache Abwechslung dar, denn es kamen walnuß- bis mannskopfgroße Hernien vor.

Die Weite des Leistencanals verhielt sich durchschnittlich pronortional zur Größe der Vorlagerung und war die äußere Apertur des Leistenkanals in den meisten Fällen für 1—2 Finger passierbar, in einigen noch weiter.

Von Operationsmethoden wurden an der Klinik die jeweilig modernsten geübt; am allerhäufigsten kam jedoch die Methode von Bassini und ihre Modification nach Postempski (Rom) in Anwendung, deren Beschreibung wir deshalb hier wiedergeben:

I. Der Hautschnitt verläuft von der Höhe der Spina anterior superior und fingerbreit von derselben entfernt, parallel dem Poupartschen Bande, bis zum Beginn des Scrotums. Die zum Vorschein kommenden subcutanen Venen werden zwischen 2 Sperrpincetten gefaßt und durchschnitten, dann wird das Unterhautbindegewebe durchtrennt und dadurch die Aponeurose des Obliqus externus sowie der äußere Leistenring bloßgelegt.

II. Die Aponeurose des Obliqnus externus wird in der Richtung des Hautschnittes, vom äußeren Leistenringe bis einige Centimeter über den inneren hinaus, gespalten und der Bruchsack, vom Bruchsackhalse beginnend, teils stumpf mit der Pincette, teils scharf mit dem Messer, von seinen Hüllen (Cremaster und Tunica vaginalis comumnis) und vom Samenstrang, überdies aber auch der Samenstrang von seinen Hüllen (gleichfalls Cremaster und Tunica vaginalis comnis) isoliert, welch letztere Gebilde durchtrennt werden. (Eine vollständige Isolierung nach unten ist nicht unbedingt notwendig, da man nötigenfalls den Bruchsack durchtrennen und den perphieren Teil im Scrotum belassen kann.)

Hierauf wird der Bruchsack in einiger Entfernung vom Halse, zwischen 2 Pincetten eröffnet und der Bruchinhalt reponiert. Etwaige Verwachsungen mit dem Inhalt werden gelöst, vorliegende Netzteile, nach Anlegen von Massenligaturen, exstirpiert.

Sodann wird die bloßgelegte Muskelschichte (M. obliquus internus M. transversus und Fascia transversa) in der Richtung und Länge des Aponeurosenschlitzes durchtrennt, der Bruchsackhals gegen den Wundwinkel emporgezogen, an seiner höchsten Stelle mit Dechampscher Nadel und starkem Faden durchstochen und nach beiden Seiten fest abgeschnürt. Nachdem man die Ligatur geknotet, sieht man noch einmal nach, ob sie kein vorgeschlüpftes Eingeweidestück einklemmt, und trägt den peripheren Teil des Bruchsackes, 1 cm vor der Ligatur, mit der Schere ab. Schließlich wird zuerst das eine, dann das andere Ligaturende in eine Nadel gefädelt und unter

Leitung des Fingers von der Bauchhöhle aus, etwa 2—3 cm nach innen vom oberen Wundwinkel, durch die ganze Dicke der Musculatur durchgestochen und über derselben geknotet. Dadurch wird der Peritonealtrichter an eine widerstandsfähige Stelle der Bauchwand befestigt.

III. Während ein Assistent mittelst stumpfen Hakens den Samenstrang (eventuell samt dem aus dem Scrotum emporgehobenen Hoden) nach innen und oben stark abzieht, werden, unter Leitung des linken Zeigefingers, die Ränder der durchtrennten Muskelplatte in ihrer ganzen Dicke (durch fortlaufende Naht) vereinigt. Man beginnt knapp unterhalb der Stelle, wo der Samenstrang aus der Bauchhöhle hervortritt, da die Erfahrung lehrt, daß derselbe eine Einschnürung an dieser Stelle sehr gut verträgt, und befestigt dann mit derselben Naht den freien Muskelrand an das Poupartsche Band und das Periost des Schambeins. Zum Schlusse vereinigt man sorgfältig (um einer Nekrose vorzubeugen) mittels fortlaufender Naht die Schnittränder der Aponeurose des Obliquus externus.

IV. Nun wird der Samenstrang auf die Aponeurose des Obliquus externus gelagert (eventuell der Testikel in die normale Lage zurückgebracht) und die Hautwunde durch fortlaufende (Catgut-)Naht vollständig geschlossen, so daß der Samenstrang also nur von der Haut bedeckt wird. Nur in manchen Fällen, wo eine Heilung per primam intentionem von vornherein ausgeschlossen erscheint, ebenso auch bei Fettleibigen, wird nach dem Vorschlage Riedels ein kleiner Jodoformgazestreifen in den unteren Wundwinkel eingeführt.

Außer dem Bassini-Postempskischen Verfahren wurde auch recht häufig die Kochersche Methode in ihren verschiedenen Ausführungsweisen geübt.

Die Endresultate der Radicaloperationen konnten — wie es sich von selbst versteht — nicht in sämtlichen Fällen ermittelt werden. Nur bei einem kleinen Bruchteil waren wir in der Lage, eine Nachuntersuchung vorzunehmen, während wir sonst auf die brieflichen Mitteilungen der Operierten angewiesen waren. Es wurden verzeichnet:

| | | |
|---|---|---|
| Dauererfolge der Radicaloperationen | 132 | Fälle |
| Recidive „ „ | 14 | „ |
| ohne Auskunft . . . . . | 47 | „ |
| sonstige Operationen . . . . . | 28 | „ |
| Summe | 221 | Fälle |

Von Operationsmethoden wurden angewendet:

Bassini- und Bassini-Postempski 122 mal
Kocher II und Kocher III . . . . 46 „
Sonstige Radicaloperationen . . . . 25 „

Summa 193 Radicaloperationen

In bezug auf diese Operationsmethoden verteilen sich die erzielten Resultate folgendermaßen:

| Radicaloperation modo: | H. lib. | | H. irrep. | | H. incarc. | | Summe | |
|---|---|---|---|---|---|---|---|---|
| | Dauererfolge | Recidive | Dauererfolge | Recidive | Dauererfolge | Recidive | Dauererfolge | Recidive |
| Bassini | 12 | — | — | — | 8 | — | 83 | 7 |
| Bassini-Postempski | 43 | 5 | 5 | — | 15 | 2 | | |
| Kocher II | 14 | 1 | — | — | — | — | 40 | 2 |
| Kocher III | 23 | 1 | — | — | 3 | — | | |
| Sonstige Methoden | 6 | 4 | 2 | — | 1 | 1 | 9 | 5 |
| Summe: | 98 | 11 | 7 | — | 27 | 3 | 132 | 14 |

Darnach ergeben sich für die Radicaloperation der Leistenhernien m allgemeinen 9,6 Proz. Mißerfolge. Im speciellen entfallen: auf die Methode von Bassini und die Modification derselben nach Postempski 7,8 Proz., auf das Kochersche Verfahren 4,9 Proz. Recidive.

Diese Ziffern sprechen sehr zu Gunsten der Kocherschen Verlagerungsmethode, doch müssen wir hervorheben, daß gerade die größten und ältesten Brüche nach der Bassini-Postempskischen Methode operiert wurden. Auch andere aus verschiedenen Berichten bekannt gewordene Erfolge sind weder für die eine noch für die andere Methode ausschlaggebend, sondern liefern summarisch annähernd die gleichen Prozentverhältnisse für beide Methoden.

So veröffentlichten für das Bassinische Verfahren:

| | | |
|---|---|---|
| Lebensohn (4) [1898] | 2,8 | Proz. |
| Brenner (52) [1898] | 5,9 | „ |
| Slajmer (9) [1898] (Modifikation nach Wöllfer) | 9,2 | „ |
| Franz (12) [1899] | 6,4 | „ |
| Coley (28) [1899] | 0,91 | „ |
| Andrews (30) [1899] | 5,0 | „ |
| Galeazzi (31) [1899] | 5,99 | „ |
| Bloodgood (27) [1899] (Modifikation nach Halsted) | 5,6 | „ |
| Remedi (32) [1899] | 2,42 | „ |
| Hirschkopf (24) [1900] | 4,4 | „ |
| Hierzu die von Franz (12) im Durchschnitte mit berechneten Fälle; | 4,7 | „ |

für das Kochersche Verfahren:

| | | |
|---|---|---|
| Lebensohn (4) [1898] . . . . . | 3,6 | Proz. |
| Bernhardt (29) [1899] . . . . . | 15,0 | „ |
| Galeazzi (31) [1899] . . . . . | 5,02 | „ |
| Hirschkopf (24) [1900]: laterale Verlagerung . . | 2,6 | „ |
| „ (24) [1900]: Invaginationsverlagerung . | 1,2 | „ |

Doch betrachten wir beide Methoden noch von anderen Gesichtspunkten aus:

Der postoperative Verlauf gestaltete sich bei beiden Operationsarten annähernd gleich.

Ebenso verhielt es sich mit der Dauer der Heilung. Sie betrug bei beiden Methoden durchschnittlich 7—10 Tage.

Auch in bezug auf Complicationen seitens des Respirationstractes hielten sich beide Methoden das Gleichgewicht.

Graser (23) stellt an eine moderne Operationsmethode folgende Anforderungen:

1. Hohe Unterbindung des Brucksackhalses, 2. festen Verschluß der Bruchpforte, 3. Heilung per primam intentionem, ohne ausgedehntere Narbenbildung, 4. möglichste Einfachheit des Verfahrens, 5. daß nicht im Dunkel operiert werde.

Welche der beiden Methoden entspricht all diesen Anforderungen vollkommen oder in höherem Maße?

Vollkommen werden diese Postulate von keinem Operationsverfahren erfüllt. Dagegen entspricht die Kochersche Methode den meisten dieser Bedingungen, während ihr in dieser Hinsicht Bassini nachsteht. Bei Kocher bleibt nämlich bloß ein Postulat unerfüllt, indem er keinen festen Verschluß der Bruchpforte bietet, was indessen nicht von großem Belange zu sein scheint, da doch der Locus minoris resistentiae gegen eine widerstandsfähige Wand verschoben wurde. Bassini hingegen schließt zwar die Bruchpforte fest, gibt aber meist zu ausgedehnter Narbenbildung Anlaß, an welcher Stelle eben die Recidive am häufigsten entstehen. Statt der Leistenhernie tritt daher oft genug eine Ventralhernie auf, und wir hatten, gelegentlich der Nachuntersuchung, nicht selten Gelegenheit, eine stärkere Vorbauchung der Narbengegend (namentlich beim Husten) wahrzunehmen — das Praeludium zum künftigen Recidiv.

Außerdem entbehrt Bassini der das Kochersche Verfahren besonders auszeichnenden Einfachheit. „Eine sinnreiche, schöne, leichte und sehr einfache Operationsmethode“ notiert der begeisterte Operateur in einer der Krankengeschichten.

Während aber die Kochersche Methode sich durch ihre große

Einfachheit auszeichnet und den Vorteil bietet, daß dabei die Aponeurose des Obliquus externus nicht gespalten wird, besteht ein unschätzbarer Vorteil des Bassinischen Verfahrens darin, daß es bei incarcerierten Hernien die noch immer nach Pierre Franco geübte Herniotomie überflüssig macht.

Grosse (13) betont u. a. als Nachteil der Bassinischen Methode, daß sie zahlreiche Nähte erfordert, daher sehr oft zum Absterben von Gewebsbestandteilen und zu Fadeneiterungen Anlaß gibt, welcher Umstand wieder Methoden ins Leben rief, die das rechtzeitige Entfernen der versenkten Nähte ermöglichen sollten.

Es läßt sich jedoch nicht leugnen, daß das Bassinische Verfahren eine allgemeinere Anwendung als das Kochersche gestattet, welch letzteres Kocher selbst nur „für nicht große und nicht zu dickwandige Brüche" empfiehlt.

Forschen wir den Ursachen der Recidive nach, so finden wir hauptsächlich folgende: Hohes Alter, Schwäche, große oder complicierte Hernien, Mängel der Anti- oder Aseptik und daraus resultierende Infection, schließlich Husten, ja selbst (forciertes) Lachen.

Aus den Ursachen der Recidive lassen sich leicht die Indicationen zur Radicaloperation ableiten.

Im Jahre 1888 stellte Socin (37) für die Radicaloperation der freien Brüche nur eine Indication auf, und zwar die erfolglose Bruchbandbehandlung. Die im abgelaufenen Decennium erzielten günstigen Erfolge jedoch gestatteten es, für die Indicationen immer weitere Grenzen zu ziehen.

Es gelten heutzutage im allgemeinen folgende Indicationen:

1. Erfolglose Bruchbandbehandlung;
2. Irreponibilität oder wiederholte Incarceration;
3. Große Beschwerden, der Wunsch des Patienten und sociale Gründe.

Contraindiciert ist die Operation bei gestörtem Allgemeinbefinden und Krankheiten lebenswichtiger Organe.

Wenn auch das hohe Alter keine specielle Gegenanzeige zur Vornahme der Operation bietet, so ist doch letztere mit Rücksicht auf die fast sicher zu erwartenden Recidive in vorgerücktem Alter besser zu unterlassen.

Von Kindern wurden an unserer Klinik sehr wenige operiert, da nach unserer Erfahrung die meisten Brüche im Kindesalter durch gute und gut beaufsichtigte Bruchbandbehandlung zu heilen sind.

Die meisten Autoren (Wirt (38), Coley (39), Maaß (40), Ka-

rewski (44), Eccles (45), Bittner (47) etc.) schildern die Erfolge der an Kindern ausgeführten Radicaloperationen als überaus günstig, empfehlen hierzu die einfachsten, kürzest dauernden Methoden und stellen folgende Indicationen auf:

1. Erfolglose Bruchbandbehandlung;
2. Irreponibilität oder Incarceration;
3. Complication mit Hydrocele, Ectopia vesicae s. ovarii etc.;
4. Sociale Gründe.

Der Zeitpunkt, wann operiert werden soll, wird verschieden angegeben: er schwankt zwischen dem 2. und 5. Lebensjahr. Fraenkel (48) plaidiert sogar für die radicale Operation im Verlaufe des 1. Lebensjahres, nur müssen eventuell bestehende Darmkatarrhe wesentlich gebessert sein.

Bei incarcerierten Hernien wurden nachstehende Operationen ausgeführt:

| Operation | Heilung | Tod | Summe |
|---|---|---|---|
| Herniotomie | 3 | 10 | 13 |
| " und Radicaloperation | 40 | — | 40 |
| " " Anus praeternaturalis | — | 2 | 2 |
| " " primäre Resection | 1 | 7 | 8 |
| " prim. Resection und Radicaloperation | 1 | — | 1 |
| " und secund. Resection | — | 1 | 1 |
| Repositio in narcosi | 2 | — | 2 |
| " et operatio radicalis | 1 | — | 1 |
| Herniolaparotomie und Radicaloperation | 1 | — | 1 |
| " " Anus praeternaturalis | — | 1 | 1 |
| " " prim. Resection | — | 1 | 1 |
| Summe: | 49 | 22 | 71 |

Die hohe Mortalitätsziffer (31 Proz.) findet darin ihre Erklärung, daß die meisten Kranken erst nach mehrtägigem Zuwarten und nach diversen, von unberufenen Personen (Badern, Naturärzten, „Zauberern" und sonstigen Kurpfuschern) resultatlos unternommenen Repositionsversuchen die Klinik aufsuchten, wo sie total erschöpft oder bereits vom Tode angehaucht anlangten.

### 2. Schenkelbrüche.

Die an der chirurgischen Klinik operierten 51 Schenkelbrüche betrafen 49 Personen, und zwar 6 Männer und 43 Frauen.

Die Brüche waren:

27 mal rechtsseitig,
20 „ linksseitig,
2 „ beiderseitig.

Die Erfolge der Radicaloperationen, die in 26 Fällen ausgeführt wurden, müssen als vorzügliche bezeichnet werden, da auf 23 bekannte Fälle bloß 1 Recidiv (4,2 Proz.) entfällt.

Leider finden wir die Methode der Radicaloperation nur in einigen Krankengeschichten verzeichnet, müssen es uns daher versagen, dieses Thema näher zu erörtern.

Da die verschiedenen Methoden fast alle gleich gute Dienste leisten, so erscheint es überflüssig, die eine oder die andere derselben erst besonders zu empfehlen, wiewohl auch unter ihnen die Operationen von Bassini und Kocher die meisten Anhänger aufzuweisen haben, während von plastischen Operationen die Methoden von Salzer (Bildung eines Lappens aus der Fascia pectinea), Schwartz (Muskellappen aus dem Adductor minor) und Davis (Muskellappen aus dem Pectineus) am häufigsten genannt werden. Schließlich könnte auch das jüngst veröffentlichte Verfahren von Ullmann (51) (Unterhautzellgewebslappen) in hierzu geeigneten Fällen erprobt werden.

Die bei den incarcerierten Schenkelhernien ausgeführten Operationen und deren Erfolge sind nachstehender Tabelle zu entnehmen:

| Operation | Heilung | Tod | Summe |
|---|---|---|---|
| Herniotomie | 4 | 3 | 7 |
| = und Anus praeternaturalis | 1 | 4 | 5 |
| = = primäre Resection | 5 | 2 | 7 |
| = primäre Resection und Radicaloperation | 1 | — | 1 |
| = und secundäre Resection | 2 | — | 2 |
| = = Radicaloperation | 14 | | 14 |
| = = Laparotomie | — | 1 | 1 |
| Herniolaparotomie | 2 | 1 | 3 |
| Summe: | 29 | 11 | 40 |

Auch hier gilt für die Mortalitätsziffer (27,5 Proz.) die bei den incarcerierten Leistenbrüchen gemachte Wahrnehmung, daß meist nur hoffnungslose Fälle zur Operation gelangten.

Wir wollen hierbei nicht unterlassen, auf die gefährlichste Art der eingeklemmten Schenkelbrüche aufmerksam zu machen, und zwar auf die Darmwandbrüche, die unter dem Namen Littrésche Hernien bekannt sind.

Da bei diesen Brüchen nur ein kleiner Teil der Darmwand in der Bruchöffnung liegt, während die gegenüberliegende Wand sich noch in der Bauchhöhle befindet, so wird die Einklemmungserscheinung häufig nicht so sehr ausgesprochen und beunruhigend, weshalb diese Incarcerationen in vielen Fällen gar nicht oder zu spät erkannt werden.

Zum Schlusse erfüllen wir noch eine angenehme Pflicht, indem wir unserem hochgeehrten Lehrer, Hofrat Prof. R. v. Rydygier und Herrn Prof. Dr. Kader, Direktor der chirurgischen Klinik in Krakau, für die gütige Erlaubnis, das einschlägige klinische Material zu unserer vorstehenden Arbeit verwerten zu dürfen, an dieser Stelle unseren Dank zum Ausdruck bringen.

---

## Literaturverzeichnis.

1) A. Schmidt, Die radicale Heilung der Unterleibsbrüche nach der Methode des D. C. Schwalbe. (D. Zeitschr. f. Ch., Bd. 34, S. 90.)
2) Staurenghi, Die Radicalcur der Hernia inguinalis (Allg. Wiener med. Zeitung 1888, p. 237).
3) Frank, Über die Radicaloperation von Leistenhernien. Wien 1893.
4) Lebensohn, Radicaloperation der Hernien. (D. Ztschr. f. Chir. 1898, Bd. 48 5. und 6. Heft).
5) Maydl, Die Lehre von den Unterleibsbrüchen, 1898.
6) Berger, Über Unterleibsbrüche, 1897.
7) Winkelmann, Die Unterleibsbrüche und ihre chirurgische Behandlung, Leipzig 1897.
8) Albert E., Lehrb. der Chir. und Operationslehre 1891.
9) Slajmer E., Bericht über 150 Radicaloperationen des freien Leistenbruches nach Wölfler (Archiv f. klin. Chir., Bd. 56, Heft 4, 1898.
10) Poullet, Guérison des hernies inguinales et crurales par l'autoplastic tendineuse. (Congrès français de chir. 1896, ref. im Cbl. f. Chir. 1897/1, p. 208.)
11) Poullet, Guérison des hernies inguinales et crurales par l'autoplastic tendineuse. (Congrès français de chir. 1896, ref. im Cbl. f. Chir. 1897, p. 208.)
12) Frank, Herniologische Beobachtungen. (D. Zeitschr. f. Chir., Bd. 51, 1. und 2. Heft 1899.)
13) Grosse, L., Zur Radicalbehandlung der Leistenhernien. (D. Ztschr. f. Chir. Bd. 57, 1. und 2. Heft 1900).
14) Brenner. (Cbl. f. Chirurgie 1898, 41.)
15) Borchardt-Körte, Über die Trendelenburg-Kraskesche Operation. (Beiträge zur klinischen Chirurgie Bd. 20, Heft 2).
16) Witzel. (Cbl. für Chir. 1900, 17).
17) Assaky. (Münch. med. Wochenschr. 1899, 14).
18) Borchardt, M., Osteoplastischer Verschluß großer Bruchpforten. (Beiträge zur klin. Chir., Bd. 20, 2. Heft 1898.)
19) Hackenbruch, Osteoplastische Radicaloperation für große Schenkelbrüche. (Beiträge zur klin. Chir., Bd. 11, 1894).
20) Beck, C., A new operation for inguinal hernia. (Med. news 1899 September 16, ref. im Cbl. für Chir. 1900, 8.)
21) Witzel, O., Über den Verschluß von Bauchwunden und Bruchpforten durch versenkte Silberdrahtnetze (Einheilung von Filigranplatten). (Cbl. für Chir. 1900, 10 und 17.)

22) Goepel, R., Über die Verschließung von Bruchpforten durch Einheilung geflochtener fertiger Silberdrahtnetze (Silberdrahtplatten. (Cbl. für Chir. 1900, 17.)
23) Graser, Hernien. (Handbuch der praktischen Chirurgie von v. Bergmann, v. Bruns und v. Mikulicz, 1900.)
24) Hirschkopf, Zur Radicaloperation der Hernien. (D. Ztschr. f. Chir., Bd. 56, 1. und 2. Heft 1900.)
25) Nicoladoni, 260 Radicaloperationen nach Bassini nebst einer eigenen Methode der conservativen Verlagerung des Leistenhodens. (Wiener med. Presse 1895, Nr. 10—17.)
26) Ludwig, Zur Radicaloperation der Leistenbrüche nach Bassini. (Beiträge zur klin. Chir. 1897, Bd. 18, 3. Heft.)
27) Bloodgood, Operations on 459 cases of hernia in the J. Hopkins Hospital from Juni 1889 to January 1899, (Johns Hopkins Hospital Reports 1899. Nr. 5—9, ref. im Cbl. für Chir. 1899, 51).
28) Coley, The radical cure of hernia (Med. news 1899, September 2), ref. im Cbl. für Chir. 1900, 8.
29) Bernhardt, Die Radicaloperation der Leistenbrüche nach Kochers Verlagerungsmethode auf Grund von Erfahrungen der Straßburger chirurgischen Klinik. (Inaug.-Diss. 1899, ref. im Cbl. f. Chir. 1900, 12.)
30) Andrews, Major and minor technique of Bassinis operation as performed by himself. (New-York med. record 1899 October 28, ref. im Cbl. für Chir. 1900, 12.)
31) Galeazzi, I risultati definitivi nella cura operativa dell' ernia inguinale. (Clinica chirurgica dell' espedale Mauriciano Umberto I, diretta del Prof. A. Carle). Estratto dalla clin. chir. 1899 Nr. 6, ref. im Cbl. für Chir. 1901, 4.
32) Remedi, Contributo alla cura radicale delle ernie ed alla patogenesi delle ernie inguinale oblique esterne. (Accademia dei Fisiocritici 1899, ref. im Cbl. für Chir. 1901, 20.)
33) Drobnik, Radicaloperation nach Czerny, Mac Ewen und Bassini (Nowotny lekarskie 1893, 2).
34) Fowler, Annals of Surgery 1897, 59, (ref. in „Medicin der Gegenwart" 1898, S. 28.)
35) Assaky, (Münch. med. Wochenschr. 1899, S. 437).
36) Rotter, Über die modernen Indicationen zur Radicaloperation freier Hernien. (Berliner klinische Wochenschrift 1899, 7).
37) Socin, Über den Wert der Radicaloperation der Hernien in bezug auf definitive Heilung. (Allg. Wiener med. Zeitg. 1888.)
38) Wirt, Hernien bei Kindern. (Allg. Wiener med. Zeitung 1895, S. 429).
39) Coley. (Archiv of Pediatrics April 1898, ref. in „Medicin der Gegenwart" 1898, S. 433.)
40) Maaß. (Deutsche med. Wochenschr. 1901, 10).
41) Karewski. (Deutsche med. Wochenschr. 1892.)
42) Karewski, Über radicale Bruchoperationen bei Kindern. (Deutsche med. Wochenschr. 1894, 44.)
43) Fraenkel, A., Über Radicaloperation der Leistenbrüche bei Säuglingen. (Cbl. für Chir. 1899, 47.)
44) Karewski, Zur Radicaloperation der Leistenbrüche bei Säuglingen. (Cbl. für Chir. 1899, 51.)

45) Eccles, W. Mc. Adam, The treatment of inguinal hernia in children. (Brit. med. journ. 1899, Mai 13, ref. im Cbl. für. Chir. 1899, 51.)
46) Permeau, E. S., Radikaloperationen för icke inklämde bråck utförda å Kronprinsessan Lovisas vårdanstalt för sjuka barn under åren 1891—1898. (Hygiea Bd. 62, Heft 1, ref. im Cbl. für Chir. 1900, 24).
47) Bittner W., Über die Radicaloperation des Leistenbruches nebst Bemerkungen zur Ätiologie, Anatomie, Klinik desselben. (Prager med. Wochenschr. 1900, 13, ref. im Cbl. für Chir. 1900, 41).
48) Lenander, K. G., Über die Sensibilität der Bauchhöhle und über die lokale und allgemeine Anästhesie bei Bruch- und Bauchoperationen. (Cbl. für Chir. 1901, 8.)
49) Bittner, W., Zur Radicaloperation der Inguinalhernien im Kindesalter. (Archiv für klin. Chir. 1895, Bd. 49, 4. Heft).
50) Tillmanns, Lehrb. der Chir. II. Teil, Bd. 2, 1894.
51) Ullmann, Benützung von Unterhautzellgewebslappen bei Operationen (Wiener med. Wochenschr. 1901, Nr. 46 und 47).
52) Sultan, Atlas und Grundriß der Unterleibsbrüche 1901.
53) Coley, Radical cure of inguinal and femoral hernia, with a report of 845 cases. (Annals of surgery 1901, Juli, ref. im Cbl. für Chir. 1902, 1.)
54) Kocher, Resultate der Hernienradicaloperationen. (Cbl, für Chir. 1897, 19.)

# VII.

## Zur Technik der Dislocierung der Harnröhre bei der Hypospadie und anderen Defekten und Verletzungen der Harnröhre.

Von

Dr. **Carl Beck**,
Professor der Chirurgie und Chefchirurg in Newyork.

(Mit 3 Abbildungen.)

Die zeitweiligen Mißerfolge, welche bei der Anwendung meiner Methode der Dislocierung der Harnröhre beobachtet werden, veranlassen mich, einige technische Punkte besonders hervorzuheben welche, wie es mir scheint, als unwesentlich angesehen sind und sich deshalb nicht genügender Beachtung erfreuen.

Vor allem möchte ich davor warnen, die Methode da anzuwenden, wo sich die Harnröhre nur unter erheblicher Spannung nach vorn verziehen läßt. Die Extensibilität dieses Organs ist zwar so bedeutend und augenscheinlich, daß man sich verwundert frägt, warum nicht schon früher Jemand auf den naheligenden Gedanken gekommen ist, diese Eigenschaft in konstruktivem Sinne zu verwerten. Aber schließlich hat auch sie ihre ganz bestimmten Grenzen und kann deshalb zum Beispiel bei der perinealen Form der Hypospadie unmöglich Erfolg versprechen. Auch bei demjenigen penilen Typus, welcher sich der Grenze des perinealen nähert, ist die Methode schon ein Wagnis zu nennen. Dies ist ganz besonders bei Erwachsenen der Fall, weil hier noch die Erektionsfrage erschwerend hinzutritt.

Man verlange also von der Harnröhre nicht gar zu viel. In praxi sind nun glücklicherweise die Fälle, in welchen die Vorwärtsdislocierung nicht ausführbar ist, verhältnismäßig selten, da weitaus die meisten Fälle von Hypospadie balanischer oder leicht peniler Natur sind.

Die Grenzlinie zu ziehen ist nicht allzuleicht, und es wird mehr

oder minder Sache des chirurgischen Instinktes sein zu entscheiden, wann die Vorwärstdislocierung sich ohne Zerrung ermöglichen läßt, oder man einen Röhrentorso aus der Harnröhrenrinne und der Skrotalhaut formt.

Wie schon angedeutet, kann man bei Kindern etwas weiter gehen als bei Erwachsenen. Dafür ist aber hinwiederum die Operation selbst etwas schwieriger auszuführen. Wer jedoch dieselbe einige male geübt hat, wird sie auch bei kleinen Kindern nicht schwieriger finden als andere delikate plastische Eingriffe.

Fig. 1.

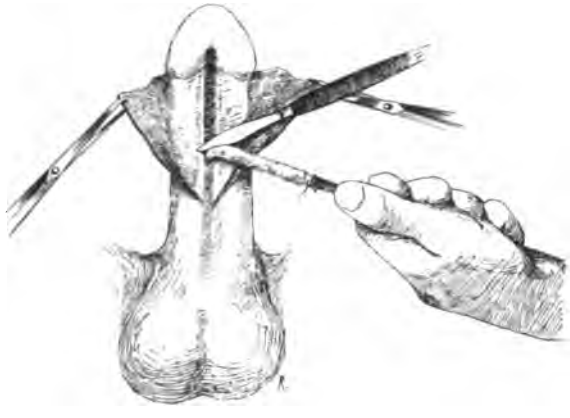

Fig. 2.

Die unterste Altersgrenze möchte ich auf den vierten Lebensmonat festsetzen. Je kleiner das Kind, desto kleiner natürlich die Harnröhre und desto schwieriger die Isolierung. Verletzungen der Harnröhre ereignen sich bei ungeübter und ungeduldiger Hand sehr leicht; glücklicherweise heilen selbst perforierte Harnröhren zumeist wieder zusammen.

Die Isolierung wird erheblich erleichtert, wenn das Lumen der Harnröhre durch einen Gummikatheter ausgefüllt ist (vergl. meine diesbezügliche Arbeit in der Deutschen Medicinischen Wochenschrift August 1900). Benutzt man denselben gleichzeitig als Handhabe, indem man ihn an das Orificum befestigt, so gestaltet sich das Verfahren noch einfacher.

Um also zu resümieren, wird die Operation damit begonnen, daß ein möglichst großer dickwandiger Gummikatheter in die Harnröhre

eingeführt wird. Sobald die Blase erreicht ist, wird die Katheteröffnung abgeklemmt. Nun wird (siehe Fig. 1) ein Seidenfaden mittelst einer feinen gekrümmten Nadel durch die Katheterwand und den Harnröhrenmund geführt. Der Faden mag, nachdem er geknotet ist, lang gelassen werden, so daß man ihn später noch zur Befestigung an die Eichelspitze verwerten kann. Bei mäßigen Zug am Katheter (Fig. 2) läßt sich die Harnröhre strecken, so daß die Einschnitte sich mit größerer Sicherheit in gerader Richtung vornehmen lassen. Bei sehr kleinen Kindern muß man beim Ziehen vorsichtig sein, um die Gewebe nicht zu zerren oder gar zu zerreißen, und empfiehlt es sich dann, die Eichelspitze mittelst einer feinen Hakenzange zu fassen und durch leichten Zug an derselben in Streckstellung zu bringen. Befestigt man eine Lage Lint oder Gaze auf einem Brett, so kann man die Hakenzange zugleich an derselben anhaken und durch Gegenzug so lange gestreckt halten lassen, bis die Isolierung der Harnröhre vollendet ist.

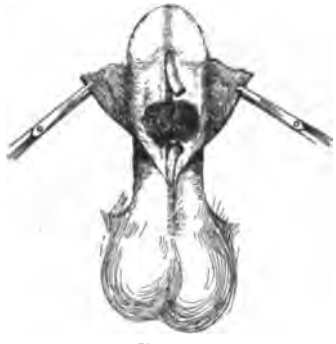

Fig. 3.

In dieser Stellung lassen sich auch die Hautlappen leichter seitlich zurückpräparieren. Bei der Formation der letzteren gehe man, namentlich wo es sich um kleine Kinder handelt, sehr vorsichtig vor und mache anfangs nur sehr oberflächliche Einschnitte.

Bei der Isolierung dient nun der Katheter nicht bloß als Handhabe, sondern auch als Mentor. Man kann ihn leicht durchfühlen, ja bei sehr jugendlichen Harnröhren durchschimmern sehen, und so wird man bei vorsichtigem Vorgehen davor bewahrt, auf ihn einzuschneiden. Man führe die Messerzüge nicht gegen die Harnröhre zu, sondern so zu sagen von ihr weg und riskiere lieber, etwas Penisgewebe mit zunehmen und demnach die Blutung zu steigern, als die Harnröhre zu eröffnen.

Es ist selbstverständlich daß die Orificialportion, da sie der Katheternsutur als Halt dienen muß, so dick als möglich bleibt. Der Vorschlag von Bardenheuer und Martina, eine kleine Hautmanschette daselbst zu belassen, verdient deshalb dankenswerte Berücksichtigung.

Wenn bei der penilen Form sich die Vorwärtsbefestigung nur unter den Zeichen von Spannung erzielen läßt, so unterstütze ich die Naht an der Harnröhrenspitze noch dadurch, daß ich in der Nähe

des Sulcus noch eine Entspannungsnaht (feinstes Catgut) beiderseits durch die Harnröhrenwand lege.

Bei der Eichelhypospadie pflege ich den Katheter nicht länger als 24 Stunden liegen zu lassen. Bei sehr unruhigen Kindern ist das Verweilen des Katheters auf einige Tage wünschenswert. Es ist nicht absolut notwendig, den Katheter zu belassen, ich habe mich jedoch durch Marwedel davon überzeugen lassen, daß ein Verweilkatheter in den meisten Fällen wenigstens für kurze Zeit vorzuziehen ist.

Eine fernere Modifikation, welche ich privater Mitteilung des Herrn Collegen Senn verdanke, erscheint mir ebenfalls empfehlenswert. Dieselbe besteht in der Anlegung eines deltaförmigen Schnittes in der Eichel bei dem Durchstechungsmodus.

Bis jetzt habe ich nur einen einzigen Mißerfolg zu verzeichnen, welcher jedoch dem Verfahren selbst kaum zur Last zu legen ist. Der einundzwanzigjährige neuropathische Patient durchriß am Tage nach der Operation Naht und Katheter, so daß von der Methode schließlich ganz abgesehen wurde. Ich versuchte dann, aus dem Rest der Vorhaut eine neue Harnröhre zu bilden. Zu diesem Zweck umschnitt ich die Vorhaut so weit, als sie eine Schleimhaut trug, und bog den neugebildeten Lappen auf die Rinne herüber. Nachdem der Lappen dort festgewachsen war, durchschnitt ich die Brücke und begann nun aus der neu gewonnenen Unterlage eine Röhre zu formen, deren Vollendung jedoch temporär an der Ungeberdigkeit des Patienten scheiterte.

Auch ereignete es sich bei meinen Patienten wiederholt, daß einzelne der äußeren Lappennähte nachgaben und somit ein Klaffen der Wundränder erzeugten. Es wurde dann stets eine zweite Naht darüber gelegt. Die Orificialnähte hielten jedoch immer.

Aus einer ansehnlichen Zahl von Berichten entnehme ich, daß meine Principien von meinen hiesigen Collegen in ausgedehntem Maße und mit befriedigendem Erfolge geübt werden. Es gilt dies nicht nur von der Hypospadieoperation, sondern auch von den mannigfachen Verletzungen und Defekten der Harnröhre. In Deutschland hat neuerdings König sich dieser Principien mit gutem Erfolg bedient. Schon am 5. August 1899 wies ich im New-York Medical Journal auf die verschiedenen Möglichkeiten der Verwendung in diesem Sinne hin. So hatte ich beispielsweise Gelegenheit, die Verziehungsmethode sogar bei der weiblichen Harnröhre zu verwenden. Bei einer alten Harnröhrenscheidenfistel, welche mehreren Versuchen, sie zu verschließen, getrotzt hatte, legte ich das kurze vordere Fragment frei und resecierte es. Es wurde dann die hintere Harnröhrenportion ebenfalls exponiert und nach vorwärts gezogen, so daß es an den Rest des Orificiums

angeheftet werden konnte (siehe New-York Medical Journal, 8. December 1900 und Deutsche Medicinische Wochenschrift 1901, No. 45.)

Bei Zerstörungen geschwüriger sowohl wie traumatischer Natur, ferner bei der Resektion alter Strikturschwielen kann das Dislocierungsverfahren ebenfalls in Anwendung gezogen werden. So gelang es mir bei einer ganz enormen Zerstörung der Harnröhre durch einen phagedaenischen Schanker ein vollendetes Resultat zu erzielen. Es war bei dem 24jährigen Manne nicht bloß die Eichel derart ulceriert, daß sich zwei Eichelhälften gebildet hatten, sondern das vordere Dritteil der Harnröhre war ebenfalls total zerstört worden. Nach Heilung des Ulcerationsprozesses unter energischer Lokalbehandlung wurde der nekrotisierende Harnröhrenrest entfernt und der dahinter liegende gesunde Harnröhrenteil mobilisiert und nach vorn verlegt. Das Resultat war vollkommen. Patient wurde von mir der „Medical Association of the Greater City of New-York" am 8. Oktober 1900 geheilt vorgestellt (vgl. Deutsche med. Wochenschrift 1901, Nr. 45).

Bei mehreren Fällen von ausgedehnten Verletzungen der Harnröhre, welche teilweise Gangrän entwickelten, erzielte ich nach Resektion des zerrissenen Harnröhrenteils völlige Heilung. Es ist überhaupt vorzuziehen, einen stark gequetschten Harnröhrenteil zu opfern und durch ein dislociertes Harnröhrenstück zu ersetzen.

Bei teilweiser Zerstörung der Harnröhre durch maligne Neubildungen habe ich im Falle eines 51jährigen Mannes zwei Zoll reseciert und den Defekt durch beiderseitige Mobilisierung der Harnröhre gedeckt, ohne daß eine Inkurvation des Penis eintrat (Fig. 3). Denn wie ich in meinen früheren Veröffentlichungen ebenfalls schon hervorhob, läßt sich das Dislocierungsverfahren auch in retrogradem Sinne mit Erfolg anwenden; denn so gut wie man die Harnröhre nach vorn ziehen kann, läßt sie sich auch nach hinten verlegen. Selbst bei Zerstörungen durch Traumen und bei Ulceration hinter der Pars praepubica gelang es mir noch, die beschädigte Harnröhrenportion zu excidieren und durch ein in der Pars pendula freigelegtes und nach rückwärts verlagertes Stück zu ersetzen.

Zum Schluß darf ich mir wohl gestatten, zum Frommen derjenigen Herren Collegen, welche mit der Geschichte meiner Methode nicht genügend vertraut sind, zu erwähnen, daß ich dieselbe zum ersten Male am 17. Mai 1897 im hiesigen St. Mark's-Hospitale ausführte und am 6. Oktober 1897 (siehe New-Yorker Medicinische Monatsschrift) veröffentlichte, also ein ganzes Jahr, bevor irgend welche anderweitige Veröffentlichungen über die Dislocierung der Harnröhre erschienen sind.

# VIII.

## Zur Radikaloperation des Ductus omphalo-entericus persistens.

Von

Dr. **Max Sträter,**
Chirurg in Amsterdam.

Von den verschiedenen congenitalen Erkrankungen des Nabels gehört das Offenbleiben des Ductus omphalo-entericus zu den ziemlich selten vorkommenden, so daß der einzelne Fall noch immer casuistisches Interesse bietet. Ich erlaube mir also im folgenden einen Fall mitzuteilen, den ich vor einiger Zeit als Assistent der chirurgischen Abteilung des O. L. V. Gasthuis in Amsterdam zu beobachten und zu operieren Gelegenheit hatte.

Die Krankengeschichte lautet wie folgt:

Patient wurde am 4. September 1902 geboren. Die Geburt verlief spontan. Schon bald nach der Geburt fiel es der Mutter auf, daß etwas am Nabel des Kindes nicht in Ordnung war, und sie brachte es deswegen, als es 14 Tage alt war, zur Poliklinik des Krankenhauses. Es befand sich damals am Nabel des Kindes eine ungefähr haselnußgroße Geschwulst, die zum größten Teile noch mit nekrotischen Resten der Nabelschnur bedeckt war. Eine Woche später hatte sich alles Necrotische abgestoßen, und der Status war jetzt der folgende: Patient ist ein kräftig entwickelter Knabe. Gewicht 9 Pfund. Herz und Lungen sind normal. Er wird von der Mutter genährt. Seine Verdauung ist vollkommen in Ordnung.

Die Stelle des Nabels ist eingenommen von einem ungefähr haselnußgroßen Tumor, dessen Oberfläche makroskopisch wie Darmschleimhaut aussieht. Die Consistenz des Tumors ist elastisch; eine Reposition des Tumors läßt sich nicht zustande bringen; er wird nicht deutlich größer bei Action der Bauchpresse. Etwas nach links von der Spitze des Tumors befindet sich eine Öffnung, worin eine feine Knopfsonde, ohne den geringsten Widerstand zu finden, sich viele Zentimeter weit bauchwärts, und zwar nach rechts oben, einführen läßt. Aus dieser Öffnung tritt etwas klarer Schleim hervor. Darminhalt ist nach Angabe der Mutter nie herausgekommen. Links von diesem Tumor befindet sich ein erbsengroßes Granulom. Sonst ist auch am Abdomen des Kindes nichts Abnormes zu constatieren. Ebensowenig am übrigen Körper.

Nach diesem Befunde war es deutlich, daß wir einen Ductus omphalo-entericus persistens vor uns hatten. Bei dem guten Allgemeinzustande des Kindes schien mir die einzig rationelle Therapie, nicht allein die abnorme Communication des Darmes mit der Außenwelt zu verschließen, sondern auch den abnormen zwischen Darm und Nabel sich befindenden Strang zu eliminieren und hierdurch den Patienten vor allen schädlichen Folgen, die solch ein an der Bauchwand adhärentes Divertikel des Darmes früh oder spät haben kann, zu bewahren.

Das Kind wurde also am 1. Oktober im Krankenhause aufgenommen und operiert.

Ich machte die Operation in ruhiger Chloroformnarcose. Das prolabierte Divertikel, samt angrenzendem Granulom werden umschnitten und die Incision ungefähr 2 cm auf- und abwärts verlängert. Nach Eröffnung des Peritoneums im oberen Teile der Wunde sieht man, daß von einer Dünndarmschlinge ein Divertikel zum Nabel verläuft und dort in einem Bruchsacke eintritt. An einzelnen Stellen bestehen Adhäsionen zwischen Bruchsack und Divertikel. Diese werden stumpf gelöst, und der Bruchsack an seiner Basis umschnitten, wonach man das Divertikel frei am Darme hängend vor sich hat. Es inseriert an der Convexität des Darmes und ist 3—4 cm lang. Es wird nun an seiner Basis abgeklemmt und abgeschnitten. Die so entstandene Öffnung wird durch eine Nahtreihe, die alle Schichten der Darmwand faßt, und darüber eine Lembertsche Nahtreihe geschlossen. Diese Nähte werden quer zur Längsrichtung des Darmes angelegt. Die Bauchwunde wird in zwei Etagen verschlossen. Collodiumverband.

Den nächsten Tag hatte das Kind leichte Erscheinungen von gastro-enteritis und abends eine Temperatur von 38,5 °. Ich verordnete einige Dosen Calomel, wonach den folgenden Tag Temperatur und Verdauung normal waren und weiterhin auch blieben.

Am 7. Oktober wurden die Nähte fortgenommen. Die Wunde war per primam geheilt. Den 8. Oktober wurde das Kind entlassen. Es hatte während der ersten drei Tage post operationem 100 g an Gewicht abgenommen, wog jetzt aber wieder ebensoviel als am Tage der Operation.

Zwei Monate später wurde das Kind auf Aufforderung nochmals gezeigt. Es sah vorzüglich aus. Seine Verdauung war vollkommen normal. Die Narbe war kaum sichtbar. Gewicht 12 Pfund.

Wie bekannt, bildet der Ductus omphalo-entericus im frühen foetalen Leben die Verbindung zwischen Darmkanal und Dotterblase; und hat diese Verbindung sich in der 8. bis 9. Woche rückgebildet Das teilweise oder gänzliche Bestehenbleiben ist die Ursache von verschiedenen Abnormitäten. Bleibt sie in ihrer ganzen Länge bestehen, dann steht also der Darm durch den Nabel in offener Communication mit der Außenwelt, und alle Übergänge von einer wenig Schleim absondernden Fistel bis zu einem kompletten Anus praeternaturalis umbilicalis können die Folge sein.

Die Gefahr nun, die ein offener Ductus omphalo-entericus seinem Besitzer bereitet, hängt in erster Linie davon ab, ob der Darminhalt

hauptsächlich längs des natürlichen Weges, oder längs der Fistel wird herausbefördert. Im letzteren Falle wird die außer Funktion Stellung des ganzen dicken und eines Teiles des dünnen Darmes nicht ohne schädliche Folgen bleiben; während bei Kindern, die sich nicht in sehr sorgfältiger Pflege befinden, bald ein hartnäckiges Eczem der Bauchwand auftreten wird.

Viel ernster ist aber eine zweite Complication, namentlich das Auftreten eines Darmprolapses. Beinahe alle Patienten zeigten schon als sie in ärztliche Behandlung kamen, einen Prolaps von einem Teile des Divertikels selbst, der auch in meinem Falle bestand. Dieser Prolaps hat nun oft große Tendenz stets größer zu werden, bis das ganze Divertikel bis zu seiner Insertion am Darme ausgestülpt ist und dann bei noch weiterer Zunahme des Prolapses notwendigerweise auch der Darm selbst prolabieren muß. Die verschiedenen Stadien dieses Vorganges hat Barth (1) in einem deutlichen Schema abgebildet, das man in mehreren Hand- und Lehrbüchern finden kann. Die Incarceration dieses prolabierten Darmstückes ist nun eine weitere Complication, die öfters den Zustand noch in sehr ernster Weise verschlimmert. Bis heute ist nun, soviel ich die Literatur übersehe, nur ein Fall bekannt, daß ein Patient mit offenem Ductus omphalo-entericus, wobei ein Darmprolaps zustande gekommen war, geheilt ist. Da dieser Fall, von Briddon (2) veröffentlicht, weder im Central-Blatt, noch in Hildebrandts Jahresbericht referiert ist, erlaube ich mir, hier einen Auszug der Krankengeschichte mitzuteilen.

Der Patient war ein Knabe, der die ersten zehn Tage auf normalem Wege defaecierte. Von da ab fing der Darminhalt an, längs des offen gebliebenen Nabels auszutreten, und nach wenigen Tagen hörte die Defaecation per anum ganz auf. Im Alter von 3 Wochen wurde das Kind in einem Krankenhause aufgenommen. Es war schlecht genährt. An der Stelle des Nabels ragte ein mehr wie hühnereigroßer Darmprolaps hervor. Der dem zuführenden Schenkel entsprechende Teil des Prolapses hatte einen vier bis fünfmal größeren Umfang wie der dem abführenden Schenkel entsprechende Teil; an ersterem waren deutlich peristaltische Bewegungen zu sehen. Incarcerationserscheinungen schienen nicht zu bestehen; es ist wenigstens darüber nichts angegeben. Das Kind wurde narkotisiert und eine Incision unmittelbar unterhalb des Nabels gemacht. Erst nachdem die Öffnung am Nabel durch Schnitt erweitert war, gelang es leicht, den Prolaps zu reponieren. Danach konnte man constatieren, daß es tatsächlich ein offenes Meckelsches Divertikel war, wodurch ein Teil des Ileum prolabiert gewesen war. Magenwärts vom Divertikel waren die Darmschlingen stark erweitert; analwärts so stark verengt, daß man zweifelte, ob die Passage des Darminhalts eine ungestörte sein werde. Vorläufig wurde also die Öffnung des Divertikels als Anus praeternaturalis belassen. Die ersten

zehn Tage post operationem wurde der ganze Darminhalt durch den Nabel herausbefördert. Dann wurde durch einen Tampon und Heftpflasterverband der Anus praeternaturalis abgeschlossen, was zur Folge hatte, daß die Defaecation ganz auf normalem Wege von statten ging. Als das Kind sieben Wochen alt war, wurde schließlich die Laparotomie und Resection des Divertikels vorgenommen, welche Operation der Patient gut überstand. Auch der Allgemeinzustand hatte sich in der Zeit sehr gebessert.

Wie gesagt, ist dies meines Wissens bisher der einzige mit Darmprolaps complicierte Fall, der geheilt ist; und dabei verkehrte der Patient, noch insoweit in günstigen Umständen, daß trotz des großen Prolapses noch keine Incarcerationserscheinungen bestanden.

In keinem anderen Falle, wo es schon zum Darmprolaps und teilweise schon zur Incarceration des Prolapses gekommen war — solche Fälle sind von Barth (1), Hellweg (3), Weinlechner (4), Theremin (5), Arndt (6), Karewski (7) u. a. publiciert — gelang es, den Patienten durchzubringen. .

Endlich kann auch der abnorme zwischen Darm und Bauchwand verlaufende Strang in früher oder späterer Zeit sehr ernste Passagestörungen des Darmes verursachen. Derartige Fälle sind von Leisrink (8) und Walzberg (9) bekannt gegeben; aber auch hier vermochte die wegen des bestehenden Ileus unternommene Operation keine Rettung mehr zu bringen.

Der Gefahren, die einem Patienten mit offenem Ductus omphaloentericus drohen, sind also viele; und es ist sehr begreiflich, daß auch für diese Krankheit sich die Idee einer Radikaloperation aufdrängen mußte. Barth war der erste, der 1887 diese Idee, wenn auch noch mit einer gewissen Reserve, ventilierte, Alsberg der erste, der sie 1888 zur Ausführung brachte. Diese Radikaloperation hat dann natürlich zu bestehen in der Laparotomie und Resection des ganzen Divertikels bis zu seiner Insertion am Darme. In den späteren Jahren wurde dieser Weg dann auch, beinahe immer mit gutem Resultate, schon des öfteren befolgt; und ich glaube, daß man jetzt wohl als Regel aufstellen kann, daß bei einem an Persistenz des Ductus omphalo-entericus leidenden Kinde, das übrigens gesund ist, so bald wie möglich diese Radikaloperation vorgenommen werden soll.

Um einen Überblick über die bis jetzt auf diesem Wege erzielten Erfolge zu bekommen, habe ich in untenstehender Tabelle alle in der mir zugänglichen Literatur publizierten Fälle zusammengestellt mit Angabe des Alters des Patienten und des Resultates der Operation

| Operateur | Alter | Resultat |
|---|---|---|
| Alsberg (10) | 4 Monate | exitus |
| Shepherd (11) | 3 „ | geheilt |

| Operateur | Alter | Resultat |
|---|---|---|
| Gevaert (12) | 2½ Jahre | geheilt |
| Petersen (13) | 5 „ | „ |
| Herzog (14) | 10 Monate | exitus |
| Fränkel (15) | 3 Wochen | geheilt |
| Deschin (16) | 5 Monate | exitus |
| Broca (17) | 6 „ | geheilt |
| Broca | 10 „ | „ |
| Broca | 6 „ | „ |
| Stierlin (18) | 2 „ | „ |
| Körte (19) | 15 „ | „ |
| Karewski (7) | ? | „ |
| Morian (20) | 5 Wochen | „ |
| Kraske (21) | 1 Jahr | „ |
| Briddon (2) | 7 Wochen | „ |
| Kirmisson (22) | 5 Monate | „ |
| Herbing (23) | 6 Wochen | „ |
| Robinson (24) | 13 Monate | „ |
| Hubbard (25) | 4 Wochen | „ |
| Maas (26) | 8 „ | „ |
| Sträter | 4 „ | „ |

Von diesen 22 Patienten sind also drei an den Folgen der Operation zugrunde gegangen. Auf den ersten Blick scheint dies für eine gewissermaßen prophylaktische Operation eine viel zu hohe Mortalitätsziffer. Wenn man sich aber die Krankengeschichten der ungünstig verlaufenen Fälle etwas näher ansieht, wird man eines besseren belehrt.

Alsberg selbst schreibt den Mißerfolg seines Falles, der 12 Tage post operationem an Peritonitis zugrunde ging, auf Rechnung eines technischen Fehlers. Er hatte einen kleinen Teil des Ductus zurückgelassen und dessen Lumen nur mit einer Nahtreihe, die alle Schichten faßte, geschlossen.

Auch der Patient von Herzog starb, 3 Tage post operationem, an Peritonitis. In der Krankengeschichte ist angegeben, daß vor der Operation der Allgemeinzustand alles zu wünschen übrig läßt. Dabei bekommt das Kind noch am 7. März eine Pneumonie und wird trotzdem am 18. März operiert.

Der Patient von Deschin fieberte vor der Operation. Während der Chloroformnarkose traten wiederholt Anfälle von Asphyxie auf. Gegen Ende der Operation standen Herz und Atmung still. Patient erholte sich etwas nach Injektion von Kampfer und physiologischer

Kochsalzlösung, starb aber 7 Stunden post operationem an zunehmender Herzschwäche.

In keiner Weise sprechen diese drei ungünstig verlaufenen Fälle also gegen die Richtigkeit der Behauptung, die ich als Schlußsatz meiner Erörterungen aufstellen möchte: Bei einem übrigens gesunden und kräftigen Kinde, das an Persistenz des Ductus omphalo-entericus leidet, ist sobald wie möglich die Laparotomie und Resection des Ductus vorzunehmen.

## Literaturverzeichnis.


1) Barth, Deutsche Zeitschrift für Chir., Bd. 26.
2) Briddon, Annals of Surgery 1898.
3) Hellweg, Hospitals tidende 1884, ref. bei Barth.
4) Weinlechner, Jahrbuch für Kinderheilkunde, Bd. 8.
5) Theremen, Revue mensuelle des maladies de l'enfance 1885. Ref. bei Haie: Des fistules congenitales par persistance du conduit vitellin. Thèse de Paris 1897.
6) Arndt, Ref. bei Thebault: Des fistules congenitales par persistance du conduit vitellin. These de Paris 1898.
7) Karewski, Deutsche med. Wochenschr. 1898. Vereinsbeilage Nr. 24.
8) Leisrink. Archiv für klin. Chir. Bd. 28.
9) Walzberg, Verhandl. der Deutschen Ges. für Chir. 1898.
10) Alsberg, Deutsche med. Wochenschr. 1892, Nr. 46.
11) Shepherd, Arch. of Pediatrics 1892 ref. Cbl. für Chir. 1892, Nr. 47.
12) Gevaert, Annales de med. et. de chir. 1892. Ref. Cbl. für Chir. 1894, Nr. 15.
13) Quaet-Faslem, Das Offenbleiben des Ductus omphalo-mesentericus Inaug: Diss. Kiel 1899.
14) Sauer, Deutsche Zeltschr. für Chirurgie, Bd. 44.
15) Neurath, Wiener klin. Wochenschr. 1896, Nr. 49.
16) Deschin, Chirurg. Annalen 1895. Ref. Cbl. für Chir. 1895, Nr. 50.
17) Bureau, Prolapsus ombilical du diverticule de Meckel. These de Paris 1898.
18) Stierlin, Deutsche med. Wochenschr. 1897, Nr. 12.
19) Körte, Deutsche med. Wochenschr. 1898 Nr. 7.
20) Morian, Archiv für klin. Chir., Bd 58.
21) Kern, Beiträge zur klin. Chir., Bd. 19.
22) Kirmisson, Revue d'Orthopedie 1901, Nr. 5.
23) Herbing, Cbl. f. Chir. 1901, Nr. 48.
24) Robinson, Lancet 1902, S. 302.
25) Hobbard, Annals of Surgery, April 1902.
26) Maas, Berl. klin. Wochenschr. 1903, Nr. 28.

# IX.

Aus der chirurgischen Klinik zu Leipzig. (Director: Geheimrat Trendelenburg.)

## Beitrag zur Casuistik und Therapie der Struma lingualis.

Von

Dr. O. Riethus,
Assistent der Klinik.

(Mit 1 Abbildung.)

Seit v. Chamisso[1]) im Jahre 1897 in einer ausführlichen Arbeit die bis dahin bekannten Fälle von Struma accessoria baseos linguae zusammengestellt hat, sind noch einige Beobachtungen dieser Art veröffentlicht worden, denen ich im folgenden einen an der Leipziger Klinik beobachteten Fall hinzufügen möchte.

B. G., 17jähriges Dienstmädchen, war bisher stets gesund; seit einem Jahre leichte Heiserkeit, seit 4—5 Monaten Schmerzen beim Schlucken und Gefühl, als ob ein Fremdkörper im Halse stecke. Nachts auffallendes Schnarchen, was früher nicht beobachtet worden war. Innerhalb der letzten beiden Monate Steigerung der Beschwerden, so daß die Patientin festere Speisen, wie Brot, Obst usw. überhaupt nicht mehr zu sich nehmen konnte. Niemals bestanden Atembeschwerden. Aufnahme in die Klinik am 2. April 1904.

Befund: Zartgebautes Mädchen, von gesundem Aussehen, innere Organe ohne Besonderheiten. Am Gesicht fällt sofort eine Mikrognatie mäßigen Grades auf, die Zahnreihe des Unterkiefers steht vorn etwa 6 mm hinter der des Oberkiefers. Äußerlich ist am Halse nichts Abnormes zu bemerken; keine Drüsenschwellung, Schilddrüse ist nicht fühlbar; der Raum zwischen den beiden Mm. sternocleidomastoidei oberhalb des Jugulum ist auffallend leer.

Die Stimme klingt etwas rauh und „klosig". Schluckbeschwerden bestehen nur beim Genuß festerer Speisen, wie Brod, Fleisch, Obst usw. Inspection der Mundhöhle ergibt zunächst nichts Auffallendes, keine Hypertrophie der Tonsille oder Rachenmandel. Erst wenn man die Zunge stark herunterdrückt, erkennt man die Kuppe eines an der Zungenbasis halb-

1) Beiträge z. klin. Chirurgie 19. Bd. 1897. S. 247.

kugelig prominierenden Tumors. Genauere Orientierung ist nur durch directe Palpation möglich. Am hintersten Abschnitt der Zunge fühlt man eine etwa wallnußgroße Geschwulst, die mit breiter Basis fest aufsitzend über die Oberfläche der Zunge sich erhebt. Die Oberfläche ist glatt, die Consistenz überall gleichmäßig derb elastisch, Fluctuation ist nicht zu fühlen.

Nach vorn reicht der Tumor bis in die Nähe der Papillae circumvallatae; an der Seite bleibt nur ein schmaler Raum zwischen dem Tumor und Gaumenbogen frei, und den hinteren Rand fühlt man nur, wenn man den Kehldeckel nach abwärts drückt.

Der Tumor liegt in der Mitte der Zungensubstanz und ist an dem Rande scharf abgegrenzt. Die laryngoskopische Untersuchung ergibt: Schleimhaut unverändert, nur einige erweiterte Gefäße am Rande sichtbar. Kehlkopfeingang zum größten Teil verdeckt, hinterer Rand des Stimmbands, soweit sichtbar, normal. Die Bewegungen der Zunge sind augenscheinlich nur wenig durch die Geschwulst beeinträchtigt.

Am 13. April 1904 wird in Narcose zunächst versucht, den Tumor vom Munde aus zu erreichen. Trotzdem die Zunge kräftig nach vorn gezogen wird, gelingt es nicht, die Geschwulst genügend aus der Tiefe hervorzuholen. Es wird daher beschlossen, durch die Pharyngotomie auf den Tumor vorzudringen. Zunächst Schnitt zur Tracheotomia inferior. Trachea wird nur freigelegt, nicht eröffnet. Haut und Platysma wird entsprechend dem unteren Rand des Zungenbeins in einer Ausdehnung von 7 cm durchtrennt. Die Mm. sternohyoidei, omohyoidei und die mediale Hälfte der thyreohyoidei werden dicht an ihrem Ansatz am Zungenbein durchschnitten. Während das Zungenbein nach dem Kinn zu gezogen wird spannt sich die Membrana thyreohyoidea an und wird entlang dem unteren Rand des Zungenbeins durchtrennt. Sorgfältige Blutstillung. Jetzt wird die Trachea eröffnet und eine Luersche Canüle eingelegt. Am hängenden Kopf wird jetzt auf einem vom Munde her eingeführten Metallkatheter die Pharynxschleimhaut links von der Mittellinie incidiert, und unter Leitung des eingeführten Fingers wird die Wunde entlang dem unteren Rand des Zungenbeins erweitert. Der Kehldeckel wird aus der Wunde hervorgezogen, und jetzt gelingt es ohne Schwierigkeit, die Zungenbasis mit dem Tumor aus dem oberen Wundrand herauszuheben. Nachdem die Schleimhaut darüber umschnitten, wird der Tumor in toto aus der Muskulatur der Zunge exstirpiert. Verkleinerung der Wunde durch einige Catgutnähte, wodurch die Blutung vollständig gestillt wird. Naht der Pharynxschleimhaut. Die durchtrennten Muskeln werden wieder am Zungenbein fixiert, und die Hautwunde bis auf die seitlichen Wundwinkel, in die je ein kleines Drain eingelegt wird, geschlossen.

Vom Munde her wird eine Schlundsonde eingelegt.

Der weitere Verlauf war vollkommen fieberfrei. Am 1. Tage wurde die Sonde beim Brechen herausgewürgt, vom 2. Tage ab konnte die Pat. bereits vorsichtig schlucken. 4 Tage lang Ernährung mittelst Sonde. Canüle am 5. Tage entfernt. Am 7. Tage entleerte sich ein Teil der geschluckten Flüssigkeit aus dem linken Wundwinkel 3 Tage lang. Das Schlucken selbst war nur noch wenig schmerzhaft. Am Ende der 3. Woche war die Wunde am Halse vollkommen geheilt, ebenso die Trachotomiewunde. Die früheren Beschwerden waren vollständig geschwunden, die

Stimme war klar, ohne „klosigen" Beiklang. Laryngoskopisch bemerkte man mitten auf dem Zungenbasis eine leicht eingezogene lineare Narbe. Der Kehlkopfeingang war gut zu übersehen, an der Epiglottis bestand noch ein leichtes Ödem. Die Verbindung zwischen Kehlkopf und Zungenbein ist fest, beim Schlucken bewegt sich der Kehlkopf in normaler Weise.

Der exstirpierte Tumor hat die Größe und Form einer Wallnuß (27 : 20 : 15 mm). Schon auf dem Durchschnitt erkennt man das typische Bild einer Colloid-Struma. Zwischen den Maschen eines zierlichen Netzwerkes liegen braungelbe Colloidmassen; die einzelnen Follikel erreichen nur die Größe eines Stecknadelkopfes. Die Consistenz ist überall gleichmäßig derb, größere Cysten finden sich nicht. An der nach der Mundhöhle zugekehrten Seite haftet noch ein Stück unveränderter Zungenschleimhaut, und rings an der Peripherie des Tumors, soweit er in der Substanz der Zunge gelegen war, sieht man eine dünne Schicht normal aussehender Muskulatur. Das Gewebe der Struma ist scharf gegen die Umgebung abgegrenzt und läßt sich rings stumpf herausschälen. Eine festere Bindegewebskapsel besteht nicht, sondern nur lockeres Bindegewebe bildet die Begrenzung gegen die Substanz der Zunge.

Das mikroskopische Bild ist das einer gewöhnlichen Colloidstruma. An der Peripherie finden sich vereinzelt Acini, deren Lumen noch nicht durch Colloidmassen ausgefüllt wird. Das Epithel der Mundschleimhaut ist wohl erhalten, im submucösen Gewebe sind keine Veränderungen nachzuweisen. An einigen Präparaten erkennt man Anhäufung von lymphadenoidem Gewebe mit deutlicher Follikelbildung, ziemlich scharf gegen die Umgebung abgegrenzt, daneben einige Schleimdrüsen. Das Ganze erweist sich als normale Zungenmandel.

Die Zahl der bisher beobachteten Fälle von accessorischer Struma der Zungenwurzel beträgt 32 (vergl. Anhang). Vorwiegend handelt es sich dabei um jugendliche Individuen, bei denen der Tumor, wenn er eine gewisse Größe erreicht hat, zu mehr oder weniger hochgradigen Beschwerden führt. Die statistisch erwiesene Tatsache, daß das weibliche Geschlecht vorwiegend an einer Vergrößerung der normalen Schilddrüse erkrankt, gilt auch für die Entstehung accessorischer Strumen (v. Chamisso), und in den von Chamisso zusammengestellten Fällen von Struma accessoria baseos linguae handelte es sich ausschließlich um weibliche Individuen. Diese letztere Tatsache ist unter den jetzt bekannten 32 Fällen von Zungenstruma nur durch eine einzige Beobachtung eingeschränkt worden, da der von Reintjes beschriebene Fall einen 25jährigen Mann betrifft.

Die Ursache des Leidens ist zurückzuführen auf eine angeborene Mißbildung eines Teiles der Schilddrüsenanlage. Unter normalen Verhältnissen entsteht die Glandula thyreoidea aus einer unpaaren medianen und einer paarig seitlichen Anlage, indem schon innerhalb der ersten Wochen beim Foetus vom Boden der Mundrachenhöhle, aus dem sog. Mesobranchialfeld (His), Teile des Epithels sich in die Tiefe senken,

und die seitlichen Wulste sich darüber zur Zungenbasis vereinigen. Die Verbindung der mittleren Anlage mit der Mundhöhle bleibt noch zuweilen erhalten in Form eines feinen Kanals, des Ductus thyreoglossus, dessen Mündung an der Zungenoberfläche als Foramen coecum bekannt ist.

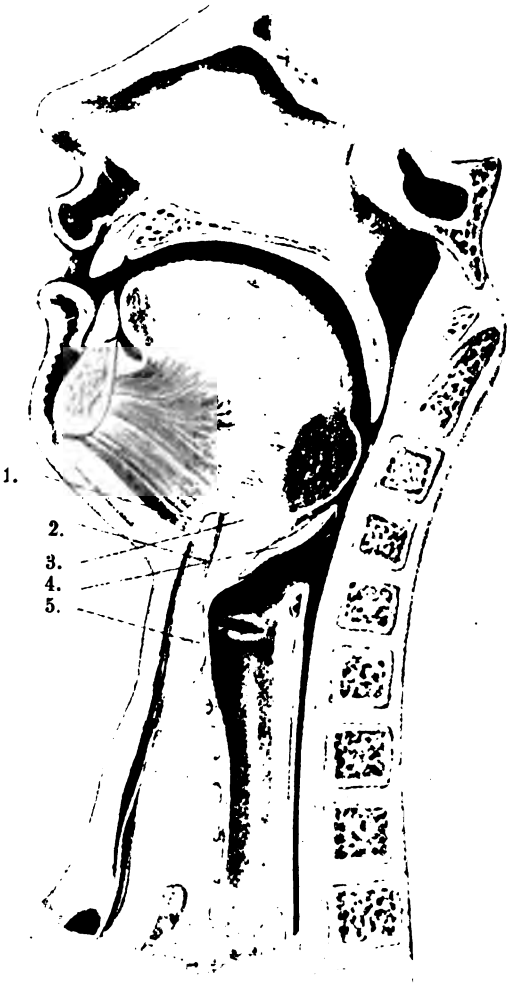


(Nach Spalteholz Atlas Fig. 516.)
St. Struma access. bas. linguae.
1. Corp. ossis hyoidei.
2. Lig. thyreohyoideum med.
3. Lig. hyo-epiglotticum.
4. Cartilago thyreoidea.
5. Cartilago Epiglottica.

Eine Mißbildung kann nun in der Weise zustande kommen, daß die seitlichen Teile der Schilddrüse sich in normaler Weise entwickeln und zugleich mit der Anlage des Herzens nach der oberen Brustapertur hinabstürzen; der mittlere Teil dagegen bleibt an seiner ursprünglichen Stelle an der Basis der Zunge liegen, der Descensus ist aus unbekannter Ursache nicht eingetreten, und in diesen Fällen vermißt man an der normalen Stelle am Hals einen Isthmus der Schilddrüse. In diesem Sinne sind wohl die Befunde von Reintjes u. A. zu deuten, in denen das Fehlen des mittleren Schilddrüsenlappens bei Ausführung der Tracheotomie konstatiert werden konnte.

In unserem Falle war der Raum vor der Trachea auffallend leer. Ein Isthmus der Schilddrüse kam bei der Tracheotomie inf. nicht zu Gesicht, wenn auch ein vollständiges Fehlen desselben nicht einwandfrei erwiesen

werden konnte. Eine andere Möglichkeit der Mißbildung besteht darin, daß nur ein Teil der mittleren Schildrüsenanlage am Zungengrunde zurückbleibt, während die Hauptmasse sich normal nach der Trachea zu entwickelt. So konnte Galisch außer der Struma lingualis einen deutlichen mittleren Schilddrüsenlappen am Halse nachweisen. Eine partielle Verlagerung wird durch die Tatsache verständlich, daß die Schilddrüse im frühesten Stadium keine eigentliche Kapsel besitzt (Wölfler) und die Zellstränge an der Peripherie in das umgebende Gewebe hineinwuchern, wo einzelne Zellgruppen leicht vollständig von der Hauptmasse abgetrennt werden, zumal gerade an dieser Stelle sich eine äußerst komplizierte Differenzierung der Gewebe vollzieht. Diese versprengten Partien von Schilddrüsengewebe, die im Laufe der Zeit zu ansehnlichen Tumoren von Kirsch- bis Walnußgröße sich entwickeln finden sich in unmittelbarer Nachbarschaft der Stelle, wo sie in der Embryonalzeit entstanden, in der Umgebung des Foramen caecum. So beobachtete Bernays mitten auf dem Tumor eine Depression in Form eines Kanals, dem Foramen coecum entsprechend. Lateralwärts davon fanden Ilroith und Mayjes eine Struma lingualis, die vorwiegend die rechte Zungenhälfte einnahm und bis zur Mitte heranreichte; Onadi und Wolf berichten, daß der Tumor links sich entwickelt hatte. In der überwiegenden Mehrzahl der Fälle lag der Tumor in der Mitte der Zunge, bald mehr am Foramen caecum, so daß die Exstirpation vom Munde aus möglich war, oder weiter nach der Zungenbasis zu[1]), wie auch in dem vorliegenden Falle (vergl. Zeichnung S. 152), wo dann compliciertere Operationsmethoden zur Entfernung notwendig waren.

In analoger Weise, wie die mittlere unpaare Schilddrüsenanlage vollkommen fehlen kann, ist auch das Fehlen der seitlich-paarigen Anlage beobachtet, so daß schließlich eine Zungenstruma vollständig die Function der Schilddrüse übernimmt. Interessant ist in dieser Hinsicht die Tatsache, daß nach Entfernung derselben Erscheinungen von Cachexia strumipriva auftreten können, was zuerst von Seldowitsch beschrieben und von Chamisso bestätigt wurde. Auch der von Reintjes beobachtete Fall zeigte einen Monat nach der Operation Störungen, die auf Myxoedema postoperativum verdächtig waren, aber nach einiger Zeit durch Thyreoidintabletten dauernd geheilt blieben, was Reintjes durch die Annahme erklärt, daß durch allmähliche Hypertrophie einer noch irgendwo vorhandenen accessorischen Schilddrüse die Ausfallserscheinungen aufgehoben werden, eine Tatsache,

1) Vgl. Abbildung bei Galisch. Deutsche Zeitschr. f. Chirurgie. 39. Bd. S. 569.

die gelegentlich nach Totalexstirpationen der Struma am Hals ebenfalls beobachtet und experimentell erwiesen ist.

Die Beschwerden, welche eine Struma lingualis im Gefolge hat, treten erst dann ein, wenn der Tumor eine gewisse Größe erreicht hat und die Pars oralis pharyngis verengt wird. Der von Hickmann publicierte Fall, wo die Geschwulst schon bei der Geburt so umfangreich war, daß das Kind erstickte, steht bisher noch vereinzelt da. Über Sprachstörungen, die bereits seit der frühesten Kindheit bestanden, berichten Reintjes und Mayjes; und auch sonst ist jene öfters als „näselnd", besser aber als „klosig" bezeichnete Sprache das erste bezüglich einzige Symptom, das auf eine Anomalie im Pharynxraum hindeutet. In den meisten Fällen zeigen sich die ersten Erscheinungen zur Zeit der Pubertät, im Anschluß an Puerperium, Infectionskrankheiten etc., Tatsachen, für die auch bei der Vergrößerung der normalen Schildrüsen am Hals ein genetischer Zusammenhang nicht von der Hand zu weisen ist. In gleicher Weise, wie nach partieller Entfernung der Schilddrüse der Rest hypertrophiert, ist auch von van Selms im Anschluß an eine Strumectomie das Entstehen einer Geschwulst an der Zungenbasis beobachtet und als Struma lingualis wohl mit Recht gedeutet worden. Meist aber entzieht sich die Ursache einer Strumabildung vollkommen unserer Beurteilung.

Zu den anfangs geringen Sprachstörungen gesellt sich im weiteren Verlauf ein lästiges Fremdkörpergefühl. Die Patienten müssen sich öfters räuspern und verschlucken sich leichter wie früher. Diese Erscheinungen haben eine gewisse Ähnlichkeit mit dem Globulusgefühl bei Hysterie und sind bisweilen auch so gedeutet worden, bis eine Palpation der Zungenbasis die Ursache aufklärte (Courtis et Gaudier, Galisch). Mit dem Wachstum des Tumors steigern sich entsprechend die Beschwerden, doch können Monate, ja selbst Jahre vergehen, bevor eine wesentliche Änderung des Zustandes eintritt. Dann aber stellen sich verhältnismäßig schnell Schmerzen bei der Nahrungsaufnahme ein, besonders beim Genuß consistenter Dinge, wie Brot, Fleisch, Obst etc., Schnarchen des Nachts und schließlich Anfälle von Atemnot, wenn die Zunge zurücksinkt und die Geschwulst so tief sitzt, daß die Epiglottis gegen den Kehlkopfeingang gedrückt wird Chamisso). In diesem Stadium ist die Diagnose eines Tumors ann der Zungenbasis leicht zu stellen. Bisweilen kommt es zu Blutungen aus Ulcerationen der Schleimhaut über der Geschwulst (Butlin, Lympius, Galisch), die gelegentlich im Anschluß an Abusus spirituorum auftraten (Reintjes), und recht bedrohlich werden können.

In seltenen Fällen kann die Zungenstruma, ohne besondere Be-

schwerden zu verursachen, bestehen; dann handelt es sich aber meist um indolente Personen (Chamisso).

Schließlich ist als zufälliger Sectionsbefund eine Struma accessoria baseos linguae von Staelin beschrieben, die intra vitam keinerlei Erscheinungen gemacht hatte.

Die Therapie der Zungenstruma ist eine ausschließlich chirurgische; interne Medicamente wie Jodkali (Wolf) oder Schilddrüsenpräparate (Seldowitsch), die zuweilen empfohlen wurden, sind hier ebenso wenig, wie bei den gewöhnlichen Strumen am Halse, in ihrer Wirkung zuverlässig. Die Beschwerden sind dann, wenn einmal der Tumor an der Zungenbasis constatiert ist, gewöhnlich so lästig, daß die Patienten sich sofort zu einem radicalen Eingriff entschließen. Die Erfolge der operativen Therapie müssen als sehr günstige bezeichnet werden; abgesehen von einigen wenigen Fällen, in denen ein Recidiv eintrat, blieben die Patienten dauernd von ihrem Leiden befreit.

Die Art des operativen Eingriffes gestaltet sich je nach den vorliegenden Verhältnissen verschieden. Im allgemeinen gibt es zwei Wege, um Tumoren an der Zungenbasis zu entfernen. Das einfachere Verfahren, vom Munde her, ist nur in den Fällen anwendbar, wenn es gelingt, durch direkten Zug an der Zunge die Geschwulst so weit hervorzuziehen, daß eine sorgfältige Entfernung möglich und eine eventuelle Blutung aus der Zunge sicher zu beherschen ist. Unter 22 Fällen gelang es 16 mal, auf diese Weise den Tumor zu entfernen. Unter localer Annästhesie operierten Seldowitsch und Onadi; in der Mehrzahl der Fälle war eine allgemeine Narcose notwendig. Mittelst galvanometrischer Schlinge gelang es Butlin, Baber, Seldowitsch und Hamilton, den Tumor ganz oder zum größten Teil abzutragen; sonst wurde meist die Schleimhaut unter der Geschwulst gespalten (Gersuny) oder ovalär umschnitten (Kraske, Courtis) und der Tumor bald stückweise entfernt (Parker, Hamilton), bald in toto stumpf enucleiert, was besonders dann leicht gelang, wenn eine festere Kapsel vorhanden war. Einige durchgreifende Nähte genügten meist, um die Blutung zu stillen.

Als Hilfsoperation wurde die Tracheotomie bei der Entfernung der Zungenstruma vom Munde her 3 mal ausgeführt. Butlin und Reintjes machten die prophylaktische Tracheotomie mit Tamponade der Trachea. Die Größe des Tumors, die eine temporäre Spaltung der vorderen Gaumenbögen in dem letzten Falle notwendig machte, berechtigte wohl zu dieser Vorsichtsmaßregel. Kraske machte nur eine einfache Tracheotomie inf. und tamponierte vom Munde her den Eingang zum Kehlkopf.

In den übrigen Fällen, wo die Struma lingualis wegen ihrer tiefen Lage über der Epiglottis vom Munde her nicht zu erreichen war, war es notwendig, vom Halse her den Pharynx zu eröffnen. Auf diese Weise entfernte Wolf im Jahre 1889 eine Struma an der Zungenbasis. Von der linken Seite her gelang es nach Unterbindung beider Art. linguales und temporärer Durchtrennung des Unterkiefers (Langenbeck) die Zunge so weit herauszuziehen, daß die vollständige Entfernung eines tief in der Zungenmuskulatur eingebetteten Tumors von ziemlicher Größe möglich war. Lympius (1894) wählte zur Freilegung der seitlichen Pharynxpartie eine Schnittführung, wie sie von Kocher zur Exstirpation tiefsitzender Zungencarcinome angegeben. Die Exstirpation der etwa walnußgroßen Geschwulst, die bis zur Basis der Epiglottis herabreichte, gelang auf diese Weise ohne besondere Schwierigkeit.

Von der Mitte des Halses her läßt sich die Basis der Zunge ebenfalls erreichen. Delhaes[1]) durchtrennte in der Mittellinie des Halses von der Prominenz des Schildknorpels nach dem Kinn zu die Weichteile samt dem Zungenbein und entfernte so den Tumor in der Hauptsache submucös. In ähnlicher Weise operierte Bernays (1888), indem er von einem vom Zungenbein bis zum Kinn reichenden Hautschnitt aus stumpf zwischen den Muskeln einging und einen kirschgroßen Tumor enucleierte, ein Verfahren, das Winslow (1903) mit dem gleich günstigen Erfolge zur Entfernung einer accessorischen Struma an der Zugenbasis anwandte.

Die Tracheotomie mit Tamponade der Trachea wurde in den Fällen, wo zur Entfernung der Struma lingualis der Pharynx eröffnet werden mußte, immer ausgeführt, und zwar verwandten Wolf und Delhaes die Trendelenburgsche, Lympius die Hahnsche Tamponcanüle. Nur Bernays und Winslow, denen die Exstirpation des Tumors ohne Eröffnung des Pharynxraumes gelang, konnten die Tracheotomie entbehren.

In dem vorliegenden Falle gelang es überhaupt nicht, den Tumor, der bis in die Valleculae hinabreichte, durch Zug an der Zunge so weit in die Mundhöhle heraufzuziehen, daß von hier aus eine Exstirpation möglich gewesen wäre. Es blieb deshalb nur die Wahl unter den Operationsmethoden, die es ermöglichen, den hintersten Abschnitt der Zunge vom Pharynx her freizulegen. Der Tumor nahm im wesentlichen die Mitte der Zungenbasis ein, und Herr Geh. Rat Trendelenburg wählte die mediane Pharyngotomie in Form der Pharyngotomia

1) Zit. Galisch.

subhyoidea. Hierdurch wurde ein äußerst bequemer Zugang zur Zungenbasis geschaffen, der Tumor ließ sich aus der Wunde hervorziehen und konnte ohne Schwierigkeit entfernt werden.

Soweit aus der Literatur ersichtlich, ist die Pharyngotomia subhyoidea, die im Jahre 1870 durch v. Langenbeck in Deutschland als typische Operation in die Chirurgie eingeführt wurde, bisher nicht zur ausschließlichen Freilegung der Zungenbasis benutzt worden. Nach der Zusammenstellung von Honsell[1]) ist die Ph. subhyoidea gegen 100 mal ausgeführt worden. Neben Fremdkörpern im Pharynx waren es besonders Neubildungen im Bereich der Epiglottis, der Lig. aryepiglotticae und der Cartilag. arytaenoideae, welche die Indication für diese Methode abgaben. Die oberhalb des Zungenbeines bezw. der Epiglottis liegenden Teile sind im allgemeinen mittelst der Ph. subhyoidea nicht genügend frei zugänglich, und so sind besonders zur Exstirpation von Neubildungen an der Zungenbasis und dem oralen Teil des Rachenraumes Variationen der Pharyngotomie angegeben: Die Ph. suprahyoidea (Jeromitzsch), die Ph. transhyoidea mit Spaltung des Zungenbeines (Vallas), die Ph. supra- resp. infrahyoidea lateralis (Krönlein[2])) und die temporäre Resection des Unterkiefers nach v. Langenbeck.

Vereinzelt sind auch ausgedehnte Pharynxcarcinome mittelst Ph. subhyoidea entfernt worden. So exstirpierte Krönlein[2]) zweimal ein Carcinom, das von der Epiglottis auf die Zungenbasis übergegriffen hatte, und Fischer[3]) operierte mit Erfolg ein ausgedehntes Carcinom, das den ganzen Pharynx circulär stenosierte.

Bezüglich der Technik der Pharyngotomia subhyoidea ist darauf zu achten, daß bei der Durchschneidung der Membrana thyreohyoidea eine Verletzung des N. laryngeus sup. vermieden wird und daß bei der Eröffnung des Pharynx die Epiglottis intakt bleibt.

Die Verletzung des N. laryng. sup. bedingt eine Anaesthesie des Kehlkopfeingangs und erhöht die Gefahr der Aspirationspneumonie. Man vermeidet dies, wenn man möglichst dicht am unteren Rande des Zungenbeins die Weichteile ablöst, aber nicht weiter nach der Seite, als bis zur Mitte des großen Zungenbeinhornes.

Läßt man dazu noch das Zungenbein nach dem Kinn zu ziehen und eröffnet man den Pharynx nicht in der Mitte unter dem Lig. thyreohyoideum med., sondern seitlich davon auf einem vom Munde in den Sinus glosso-epiglotticus eingeführten Metallkatheter[4]), dann ist ein Anschneiden der Epiglottis ausgeschlossen.

Den Gefahren der Apiration von Blut und Schleim nach Eröffnung des Pharynx, der Aspirationspneumonie und des postoperativen Glottisödems, suchte v. Langenbeck dadurch vorzubeugen, daß er der Ph. subhyoidea stets die Tracheotomie vorausschickte eventuell mit Tamponade der Trachea. Der Wert dieser Maßregel ist in neuerer Zeit von Krönlein bestritten

1) Honsell, Beiträge z. klin. Chirurgie. 25. Bd. 1899.
2) Krönlein, Beiträge z. klin. Chirurgie. 1897. 19. Bd. S. 61.
3) Vgl. Kolaczek, Chirurgenkongreß. 1879.
4) Vgl. Trendelenburg, Langenbecks Archiv. 1870. 12. Bd. S. 112.

worden mit der Begründung, daß tracheotomierte Fälle häufiger einer Bronchopneumonie erliegen. Wenn auch die Gefahren einer Tracheotomie bei älteren Leuten nicht in Abrede zu stellen sind, und wie aus der Zusammenstellung von Honsell ersichtlich, in einer Reihe von Fällen die Ph. subhyoidea ohne prophylaktische Tracheotomie mit Erfolg ausgeführt wurde, so fehlt es doch nicht an Beobachtungen, wo nachträglich noch wegen Glottisödem die Tracheotomie notwendig war (Czerny). Auch Honsell kommt zu dem Resultat, man müsse, wenn primär die prophylaktische Tracheotomie nicht ausgeführt worden sei, während der Nachbehandlung jeden Moment auf eine secundäre Eröffnung der Trachea vorbereitet sein. Kümmel[1]) sah noch 14 Tage nach einer Pharyngotomie einen Patienten an entzündlichem Ödem der oryepiglottischen Falten zugrunde gehen, ehe eine Rettung durch Tracheotomie möglich war. Es dürfte deshalb auch heute noch die Warnung v. Langenbecks, die Ph. subhyoidea nicht ohne prophylaktische Tracheotomie auszuführen, im allgemeinen vollkommen berechtigt sein; nur in ganz besonders günstigen Fällen, wo die Wunde im Pharynx nur klein ist und wo man eine Prima intentio erwarten kann, wird man auf die Tracheotomie verzichten dürfen.

An Stelle der früher öfters benutzten Tamponcanüle hat sich die einfache Trachealcanüle bei hängendem Kopf als recht zweckmäßig erwiesen. Die Tracheotomie ermöglicht ein ungestörtes Operieren in ruhiger Narcose, und bei der Lagerung des Patienten mit hängendem Kopf spannen sich die Weichteile des Halses an und klaffen, wenn sie durchtrennt sind, weit auseinander.

Man übersieht auf diese Weise, wenn die Zungenwurzel stark aus der Wunde herausgezogen wird, den ganzen hinteren Abschnitt der Zunge bis an die Papillae circumvallatae.

Eine Gefahr der Aspiration von Blut und Schleim ist ausgeschlossen, da die Saugkraft der Trachea durch die Tracheotomie aufgehoben ist.

Nach sorgfältiger Blutstillung und Naht der Zungenwunde wird die Schleimhaut des Pharynx wieder vereinigt, die Ansätze der am Zungenbein abgetrennten Muskeln werden wieder durch Catgutnähte fixiert und nur in den Winkel des Hautschnittes ein kurzes Drain eingelegt.

In den Fällen, wo nicht wegen ulcerierter maligner Neubildungen, sondern wegen gutartiger solider Tumoren die Pharyngotomia subhyoidea ausgeführt wird, besonders bei Patienten jüngeren Alters, ist der weitere Verlauf ein äußerst günstiger. Während der ersten Tage ist die Unmöglichkeit zu schlucken noch lästig, und die Ernährung muß mittelst Schlundsonde vorgenommen werden. Dauernd die Sonde liegen zu lassen, ist wenig empfehlenswert. — Krönlein hat Decubitus im Ösophagus nach 8 Tagen beobachtet – zumal beim Erbrechen nach der Narcose die Sonde meist herausgewürgt wird; das vorsichtige Einführen der Sonde mehrmals am Tage ist für den Kranken weniger belästigend wie das dauernde Liegenlassen.

Vom 4. bis 5. Tage ab ist das Schlucken schon möglich, die Schmerzhaftigkeit der Zunge bei Bewegungen ist geringer; zuweilen entleert sich noch während einiger Tage etwas Speichel und flüssige Nahrung aus der

1) Kümmel, Handbuch der praktischen Chirurgie. II. Aufl. 1. Bd. S. 980.

Wunde am Hals, doch sehr bald schließt sich die Fistel von selbst; die Canüle ist am Ende der ersten Woche bereits entfernt, und nach 2—3 Wochen bezeichnen nur noch zwei lineare Narben die Stelle des operativen Eingriffes.

Dieser kosmetische Erfolg nach der Pharyngotomie subhyoidea ist besonders bei jugendlichen Personen sehr wertvoll gegenüber den anderen Operationsmethoden (temporäre Unterkieferresection mit Wangenspaltung, seitliche Pharyngotomie usw.). Und für Fälle von Struma lingualis, die ja fast ausschließlich Patienten weiblichen Geschlechtes betreffen, dürfte die Pharyngotomia subhyoidea an Stelle der bisher geübten Operationsverfahren (vergl. Wolf, Galisch, Lympius, Bernays) zu empfehlen sein, wenn es nicht gelingt, vom Munde her den Tumor radical zu entfernen.

Der operative Erfolg ist bisweilen durch das Auftreten eines Recidives beeinträchtigt worden. Da der Tumor zum größten Teil intermuskulär gelegen ist und nur mit dem kleineren Teil über die Oberfläche der Zunge hervorragt, so besteht immer eine gewisse Schwierigkeit, ihn vollständig zu entfernen. Unter 16 Fällen, wo vom Munde aus die Exstirpation vorgenommen worden war, wurde 6 mal ein locales Recidiv beobachtet und besonders dann, wenn mittelst Glühschlinge nur der über die Zunge prominierende Teil abgetragen worden war (Butlin, Baber, Courtis); in anderen Fällen war die Entfernung der Struma nur teilweise möglich gewesen (Hamilton, Parker).

Nach 1—2 Jahren wurde das Recidiv constatiert, meist von geringerem Umfange wie der primäre Tumor, ohne wesentliche Beschwerden zu verursachen. Nur in dem von Courtis und Gaudier beschriebenen Falle war ein nochmaliger operativer Eingriff nach 2 Jahren notwendig.

Der mikroskopische Befund des exstirpierten Tumors ist besonders wichtig, denn nur dadurch ist es möglich, mit Sicherheit die Diagnose einer Struma accessoria baseos linguae zu stellen. Die gleichen Veränderungen, die das normale Schilddrüsengewebe aufweist, finden sich auch bei der Zungenstruma. Immer handelt es sich nur um gutartige Tumoren; maligne Degenerationen, wie sie zuweilen in accessorischen Strumen an atypischen Stellen des Körpers angetroffen wird[1]), ist bei der Zungenstruma bisher noch nicht nachgewiesen worden.

Aus normalem Schilddrüsengewebe bestand der Tumor in den Fällen von Bernays, Wolf, Watson, Winslow; den Typus des embryonalen Schilddrüsengewebes bot der von Chamisso veröffent-

1) Vgl. Scharf, Inaug.-Diss. Leipzig 1904.

lichte Fall; als parenchymatöse Struma wird der Tumor von Teweles, Ilroith und Reintjes beschrieben, mit teilweiser colloider Degeneration von Parker, Lympius, Seldowitsch. Staelin fand fibröse Umwandlung des Drüsengewebes mit beginnender Kalkablagerung an einzelnen Stellen. Galisch beschreibt neben einfacher Hyperplasie des Schilddrüsengewebes Stellen mit colloider oder cystischer Entartung. Als Colloid-Struma sind die von Onadi, Courties, Hickmann und Warren beobachteten Fälle von Zungenstruma zu bezeichnen; die Bezeichnung tubuläres Adenom findet sich bei Butlin, Baber und Hamilton, dürfte aber wohl identisch mit Struma parenchymatosa sein; endlich bezeichnen Butlin und Wakabajaski die Tumoren kurz als Struma.

## Anhang.

Weitere Fälle von Struma accessoria baseos linguae sind seit der Zusammenstellung von Chamisso bisher publiciert worden:

1. Reintjes (Monatsschrift f. Ohrenheilkunde 1898).

25jähriger Mann. Seit Kindheit sprach der Patient, „wie wenn er einen Kloß im Munde hätte". Seit 3 Jahren vorübergehend Blutung aus dem Munde, besonders im Anschluß an Abusus spirituosorum. Vor 6 Monaten war erst die Anwesenheit einer walnußgroßen Geschwulst an der Zungenbasis entdeckt worden, die bis zur Epiglottis herabreichte.

Tracheotomie, Trendelenburgsche Tamponcanüle. Nach temporärer Spaltung der vorderen Gaumenbögen ist der Tumor durch Zug an der Zunge erreichbar. Exstirpation erleichtert dadurch, daß der Tumor von einer festen Kapsel umschlossen ist.

Mikroskopisch: Struma parenchymatosa.

Nach 1 Monat Erscheinungen von Myxödem, die auf mehrmalige Darreichung von Thyreoidin dauernd zurückgehen. Bei der Operation war von einer Schilddrüse am Hals nichts zu finden gewesen.

2. Posthumus Mayjes (Ref. Centralblatt für Laryngologie 1900 S. 267).

24jährige Frau. Seit Kindheit Fremdkörpergefühl im Halse und näselnde Sprache. Walnußgroßer Tumor an der rechten Hälfte der Zungenbasis bis zur Mitte reichend. Consistenz derb, gegen Unterlage nicht verschieblich. Schleimhaut darüber normal, von zahlreichen Gefäßen durchsetzt.

Nicht operiert.

3. Wakabajaski (Japan.) (Ref. Centralblatt für Laryngologie 1900 S. 42).

20jährige Frau. Seit 3 Monaten zunehmende Beschwerden, bestehend in Schmerzen in der Gegend des Schildknorpels, Heiserkeit, Schluckbeschwerden, Fremdkörpergefühl im Rachen.

Fast taubeneigroßer Tumor in der Mitte des Zungengrundes, von normaler Schleimhaut bedeckt, gegen die Unterlage nicht verschieblich. Exstirpation vom Munde aus. Heilung.

Mikroskopisch: Strumagewebe.

4. 5. W. Watson (Ref. Centralbl. f. Laryngologie 1900 S. 339).

50jährige elende Frau. Ziemlich großer Tumor an der Zungenbasis, auf dessen Höhe eine Ulceration der Schleimhaut besteht. Der Tumor drückte auf die Epiglottis und reichte nach vorn bis zu den Papillae circumvalutae.

Der 2. Fall bot dasselbe Bild.

Die exstirpierten Tumoren bestanden aus Schilddrüsengewebe.

6. Hamilton (Ref. Centralbl. f. Laryngologie 1900 S. 339).

56jähriger Mann. Schluckbeschwerden und gelegentlich Atemnot. Walnußgroße Geschwulst an der Zungenbasis, bis in die Fossa epiglottica herabreichend.

Tumor teilweise vom Munde aus entfernt.

Mikroskopisch: „Tubulöses Adenom der Zunge".

7. E. Schadle berichtet in der American Medical Assoc. über einen Fall von Schilddrüsentumor der Zunge (Ref. Centralbl. f. Laryngologie). Nähere Angaben fehlen.

8. Narath hat nach einer Notiz im Centralbl. f. Laryngologie 1900 S. 184 einen Fall von Struma der Zungenwurzel beobachtet.

9. Lossin wird von v. Eiselsberg (Krankheit der Schilddrüse 1901) citiert.

10. 11. Lefferts erwähnt gelegentlich eines Referates, daß er zwei Fälle von Struma der Zungenbasis beobachtet hat, die beide nicht publiciert sind (Ref. Centralbl. f. Laryngologie 1898 S. 370).

12. Onodi. Archiv f. Laryngologie 1902.

26jährige Frau leidet seit 9 Monaten an Schluckbeschwerden; in letzter Zeit an Schmerzen, die nach dem Ohr ausstrahlen.

Haselnußgroße Geschwulst an der Zungenbasis.

Entfernung unter localer Anaesthesie mit Cocain und Adrenalin vom Munde her.

Geschwulst besitzt eine bindegewebige Kapsel und besteht aus Schilddrüsengewebe, das zum größten Teil colloid entartet ist, nur an einzelnen Stellen waren die Acini frei von colloidem Inhalt.

13. Courtis et Gaudier (Revue hebdom. de laryngologie 1902 Nr. 15).

21jährige Frau. Seit 5 Jahren Beschwerden beim Schlucken festerer Speisen, Stimme mit nasalem Beiklang, öfters Heiserkeit. Vor 2 Jahren war bereits stückweise eine Geschwulst am Zungengrunde durch Cauterisation entfernt worden. Nach einem Jahre stellten sich dieselben Beschwerden wieder ein.

Tumor von Nußgröße in der Mitte des Zungengrundes mit breiter Basis unverschieblich aufsitzend. Schleimhaut normal, von erweiterten Gefäßen durchsetzt. Keine Vergrößerung der Tonsille, keine Drüsenschwellung am Hals. Schilddrüse klein.

Am hängenden Kopf ließ sich die Geschwulst bequem entfernen, nachdem die Zunge an starkem Seidenfaden hervorgezogen worden war. Heilung. Nach einem Jahr keine Beschwerden. Kein Recidiv.

Mikroskopisch: Struma colloides.

14. Teweles (Wiener klin. Wft. 1902 No. 8).

13jähriges Mädchen. Seit 4 Jahren eigentümlich hohle Stimme, seit

einem Jahr stärkere Beschwerden, Stimme hat nasalen Beiklang, nachts auffallendes Schnarchen. Keine Atemnot, kein Hustenreiz, keine Schluckbeschwerden. Walnußgroßer Tumor mit breiter Basis dem Zungengrund aufsitzend. Schleimhaut darüber normal. Racheneingang beengt. Zunge läßt sich an zwei starken Fäden soweit herausziehen, daß die Exstirpation gelingt.

Parenchymatöse Struma, ohne Colloid, von deutlicher Bindegewebskapsel umgeben.

Vollkommene Heilung.

15. R. Winslow (Ref. Centralbl. f. Laryngologie 1903 S. 353).

Mädchen. Tumor zwischen Foramen coecum und Epiglottis. Entfernung vom Munde aus nicht möglich. Am hängenden Kopf Incision in der Mittellinie des Halses vom Kinn bis zum Zungenbein.

Mm. mylohyoidei, geniohyoidei und genioglossi werden stumpf zur Seite gedrängt. Tumor läßt sich leicht herausschälen.

Mikroskopisch: Schilddrüsengewebe.

16. Cl. F. Thissen (Centralbl. f. Laryngologie 1902 S. 454) berichtet über einen Fall von Zungenstruma bei einer 57jährigen Frau.

17. Van Selms (Ref. Monatsschrift f. Ohrenheilkunde 1898 S. 410) sah bei einer Frau eine Geschwulst an der Zungenbasis, welche im Anschluß an eine Strumectomie sich entwickelt hatte.

---

## Nachtrag während der Korrektur.

2 Monate nach der Operation kam die Patientin zur Nachuntersuchung mit Erscheinungen, die auf Myxödema post operationem verdächtig waren. Nachdem sich die Patientin nach ihrer Entlassung aus der Klinik vollkommen wohl gefühlt hatte, war seit einem halben Monat eine zunehmende allgemeine Mattigkeit, Unlust zur Arbeit, leichte Ermüdbarkeit, vorübergehender Kopfschmerz und Appetitlosigkeit aufgetreten. Besonders aber war den Angehörigen eine Schwellung der Augenlider aufgefallen.

Ödeme am Hals und an den Händen waren zur Zeit nicht zu constatieren, auch sonst ergab die Untersuchung nichts Abnormes.

Wenn auch dieser Fall noch nicht das typische Bild des Myxödem bot, so sind doch die Schwellung der Augenlider und die Veränderung im psychischen Verhalten sehr verdächtig. Möglicherweise liegt hier ein analoger Fall vor, wie ihn Seldowitsch beschrieben. Da die Beschwerden während einer Beobachtung von 2 Wochen sich nicht verschlimmert haben, ist eine specifische Behandlung bis jetzt noch nicht eingeleitet worden.

---

X.

Aus dem pharmakologischen Institut der Universität Leipzig.

# Experimentelle Untersuchungen über die Gefäßwirkung von Suprarenin in Verbindung mit örtlich anästhesierenden Mitteln.

Von

Dr. **A. Läwen,**

Assistenzarzt der chirurgischen Abteilung am Diakonissenhaus zu Leipzig-Lindenau.

(Mit 8 Kurven.)

(Auszugsweise vorgetragen auf der Vereinigung deutscher Pharmakologen in Leipzig am 21. April 1904.)

Die gefäßverengernde Eigenschaft der wirksamen Nebennierenpräparate hat uns in den Stand gesetzt, durch Applikation dieser Substanzen die Resorption anderer dem Gewebe gleichzeitig einverleibter Mittel stark zu verzögern und damit deren lokale Wirkung erheblich zu verlängern. Die Vorteile der Gewebsanämie für die örtliche Anästhesie, wie sie am prägnantesten in der bekannten, von Oberst gelehrten Form der Leitungsanästhesie an den Fingern hervortreten, sind von H. Braun auch für andere der Abschnürung nicht zugängliche Körpergebiete ausnutzbar gemacht worden.

Durch die Einführung des Adrenalins (Suprarenins) in die Lokalanästhesie haben unsere Anschauungen über den Wert der bisher gebräuchlichen örtlich anästhesierenden Mittel eine wesentliche Verschiebung erlitten. Während wir dem Kokain eigentlich nur für die Herstellung einer Anästhesie am Alveolarfortsatz und für die Ausschaltung größerer Nervenstämme treu geblieben waren, im übrigen aber das Mittel für die Infiltrationsanästhesie fast ganz durch die bequemen, haltbaren Eukainlösungen für die Leitungsanästhesie durch das leicht diffundierende und daher rasch wirkende Tropakokain ersetzt hatten, sind wir bei Benutzung des Adrenalins auf Grund sehr zahlreicher Erfahrungen von der Anwendung der Ersatzpräparate des Kokains fast ganz zurückgekommen. Wir verwenden nur noch Ge-

mische von Suprarenin mit Kokain. Der Grund hierfür liegt darin, daß bei gleichzeitiger Applikation der örtlich anästhesierenden Substanzen mit Suprarenin die gefäßkonstriktorische Eigenschaft desselben und damit die örtlich anästhesierende Potenz der Gemische eine nicht unbeträchtliche Änderung erleidet. Die erste hierher gehörige Beobachtung stammt von Rode.[1]) Dieser Autor fand bei der Schleimhautoberflächenanästhesierung, daß Adrenalin beim Zusatz von Tropakokain seine gefäßverengernde Eigenschaft fast ganz verliert und daher die Tropakokainanästhesie nur unbedeutend zu steigern vermag. Diese Angabe ist durch Beobachtungen H. Brauns bestätigt worden. Auch über die Gefäßwirkung von Eukain-Adrenalingemischen liegen bereits klinische Beobachtungen vor (Perthes, H. Braun, Thies, Läwen). Wie sich namentlich am Alveolarfortsatz zeigte, folgte der Injektion dieser Kombinationen zwar eine deutliche Gewebsanämie, aber doch nicht in dem Grade, wie man es nach der subkutanen bez. subgingivalen Applikation von Kokain-Adrenalingemischen zu sehen gewohnt war. Ferner wurden bei Anwendung von Eukain mit Adrenalin verhältnismäßig nicht selten resorptive Wirkungen, Kollaps, Kopfschmerzen und Erbrechen beobachtet (Thies, H. Braun). Die intensivste Gewebsanämie scheint, wie die übereinstimmenden Angaben der Autoren beweisen, bei der gleichzeitigen Anwendung von Kokain mit Adrenalin einzutreten.

Mit quantitativen Untersuchungen über die Gefäßwirkung von Suprarenin beschäftigt, versuchte ich auch unsere klinischen Erfahrungen über die Gefäßbeeinflussung der wirksamen Nebennierensubstanz in Verbindung mit den wichtigsten örtlich anästhesierenden Mitteln experimentell zu begründen. Bei den zahlreichen, zu diesem Zwecke angestellten Tierversuchen bin ich von Herrn Geheimrat Boehm und Privatdozent Straub vielfach unterstützt worden. Ich spreche diesen Herren hierfür meinen ergebensten Dank aus.

Um unter möglichst einfachen Versuchsbedingungen zu arbeiten und um vor allem den Einfluß der die Versuche komplizierenden Temperatur der Warmblüter aus der Versuchsanordnung auszuschalten, benutzte ich als Untersuchungsobjekt den Frosch. Mit Hilfe einer von mir ausgearbeiteten Präparationsmethode[2]) durchströmte ich die hinteren Extremitäten von Eskulenten mit einer indifferenten Lösung, der die Gifte zugesetzt wurden. Eine dem Froschblut ungefähr isoviskose Lösung fand ich in der Ringerschen Flüssigkeit mit einem Zusatz von 1 Proz. Gummi. Von den örtlich

1) Das Literaturverzeichnis befindet sich am Schluß der Arbeit.

2) Läwen, Quantitative Untersuchungen über die Gefäßwirkung von Suprarenin. Die Arbeit erscheint in dem Archiv für experimentelle Pathologie und Pharmakologie, redigiert von Naunyn und Schmiedeberg.

anästhesierenden Mitteln benutzte ich die chlorwasserstoffsauren Salze von Kokain, Eukain B und Tropakokain in der Konzentration 1 : 1000 in Gummi Ringer gelöst. Als wirksames Nebennierenpräparat kam das von der Firma Meister Lucius & Brüning in den Handel gebrachte Suprarenin und zwar das leicht in kaltem Wasser lösliche borsaure Salz desselben zur Anwendung.[1]) Betreffs der Versuchsanordnung und der physiologischen Charakterisierung des erhaltenen Präparats verweise ich auf meine oben citierte Arbeit. Die Spülflüssigkeit strömte aus einem mit einer Mariotteschen Flasche in Verbindung stehenden Trichterglase in die Aorta des Frosches durch die hinteren Extremitäten hindurch und aus einer in die Vena abdominalis eingebundenen Kanüle in Tropfenform wieder heraus. Ein zweites mit dem in die Aorta führenden Gummischlauch verbundenes Trichterglas diente als Giftgefäß. Der Druck konnte beliebig variiert werden. Die Ausflußgeschwindigkeit der Spülflüssigkeit aus der Venenkanüle ist eine Funktion dieses Druckes und der Gesamtgefäßweite.

Bei den Versuchen ging ich von 2 Lösungen borsauren Suprarenins 1 : 1000 auf Suprarenin als Base berechnet aus, von denen die eine in einer verkorkten Flasche, die andre in Glasröhren eingeschmolzen aufbewahrt wurde. Die erste war nicht ganz so wirksam wie die zweite, es entsprechen in der Wirkung etwa 0,002 mg aus der zweiten einer Menge von 0,006 mg aus der ersten Lösung. Diese Dosen Suprarenin, die in der Konzentration von 2 bezw. 3 : 10 000 000 in die Gefäße geschickt wurden, setzten an 8 Fröschen die Ausflußgeschwindigkeit unter 20—25 cm $H_2O$ Druck auf 4—22 Proz. herab; sie gaben also eine starke gefäßverengernde Wirkung, ohne den Ausfluß zum Sistieren zu bringen. Die Gefäßwirkung einer derartigen Dosis wird durch beistehende Kurve veranschaulicht, die als Vergleichskurve zu den späteren Versuchen mit den Gemischen dienen mag[2]).

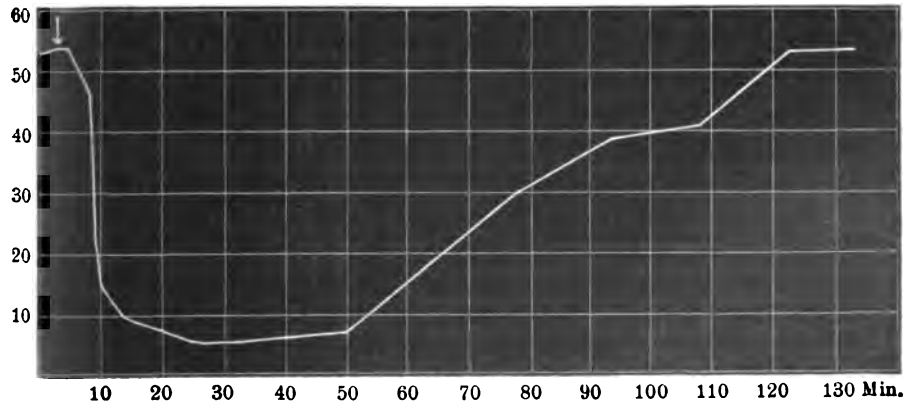


Fig. 1. Suprarenin 0,002 mg in 10 ccm Gummi Ringer.

1) Größere Mengen der Substanz sind meinem Chef, Herrn Oberarzt Dr. Braun, von der Höchster Firma in dankenswerter Weise zur Verfügung gestellt worden.

2) In den Kurven geben die Abszisse die Zeit in Minuten, die Ordinaten die Ausflußgeschwindigkeit aus der Venenkanüle (Tropfen in der Minute). Der

### 1. Suprarenin und Kokain.

Wie schon von Anrep erwähnt, übt das Kokain bei der Oberflächenapplikation auf die Schleimhäute oder nach der subkutanen Injektion eine anämisierende, also gefäßkonstriktorische Wirkung aus. Merkwürdigerweise scheint es bis jetzt bei Durchströmungsversuchen nicht gelungen zu sein, diese Gefäßverengerung einwandsfrei zum Ausdruck zu bringen. Der Unterschied der Versuchsanordnungen von den bei der subkutanen Applikation gegebenen Verhältnissen war der, daß bei den Versuchen das Kokain vom Gefäßinnern her zur Wirkung kam. Kobert konnte bei seinen Durchströmungsversuchen am Warmblüter vom Kokain keine Gefäßwirkung feststellen. Brodie und Dixon fanden ebenfalls am Warmblüter bei Benutzung einer etwa 1 proz. Kokainlösung nach vorübergehender geringer Verengerung eine ausgesprochene Erweiterung der Gefäße. Auf die Injektion von Kokain-Adrenalingemischen erfolgt beim Menschen eine starke anhaltende Anämie der Gewebe (H. Braun). Auch bei meinen Versuchen am Kaltblüter konnte diese erhebliche Gefäßwirkung der Gemische in dem von mir gewählten quantitativen Verhältnisse der Komponenten deutlich nachgewiesen werden.

Versuch 1: Esculenta ♀. Gefäßweite 69 Tropfen bei 20 cm $H_2O$ Druck. Durchströmung mit 0,002 mg Suprarenin in 10 ccm Kokain 1:1000. Die Ausflußmenge sinkt rasch auf 3 Proz. Nachdem das Giftgemisch durchgeflossen ist, wird mit Gummi Ringer gespült. Unter zeitweiliger Steigerung des Druckes auf 30 cm $H_2O$ geht die Ausflußmenge wieder in die Höhe.

Eine geringe Abschwächung der Suprareninwirkung trat ein, wenn das Präparat erst eine Zeitlang mit Kokain gespült wurde, und dann das Suprarenin zur Einwirkung kam.

Versuch 2. Esculenta ♀. Gefäßweite 70 Tropfen bei 20 cm $H_2O$ Druck. Der Druck bleibt konstant. Das Präparat wird 22 Minuten mit Kokain 1:1000 gespült. Dann werden 0,002 mg Suprarenin in 10 ccm Gummi Ringer durch die Gefäße geschickt. Die Ausflußmenge sinkt auf 14 Proz., geht aber bei nachfolgender Spülung mit Kokain rasch wieder in die Höhe.

---

Pfeil gibt den Moment an, in dem das Gift in das Giftgefäß gegeben wurde, oder in dem nach der Vergiftung die Durchströmung mit indifferenter Flüssigkeit wieder einsetzte. Dem Pfeil entspricht unterhalb der Abszisse die Angabe über die Natur der in das Gefäßsystem strömenden Flüssigkeit. Gummi Ringer (G. R.) = Ringersche Flüssigkeit mit 1 Proz. Gummizusatz. Ringersche Flüssigkeit: Aq. dest. 1000,0, Natr. chlorat. 7,6, Calc. chlorat. 2,0, Kal. chlorat. 1,0.




Fig. 2. ——— Druck 20 cm $H_2O$, - - - - Druck 30 cm $H_2O$. Versuch 1

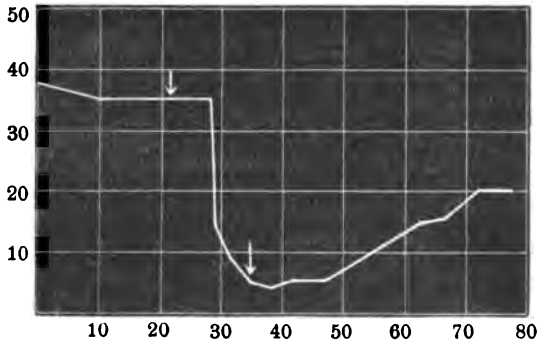


Fig. 3. Druck 20 cm $H_2O$. Versuch 2.

Brodie und Dixon haben ähnliche Versuche am Warmblüter angestellt. Sie beobachteten ebenfalls nach Kokainvorspülung eine etwas abgeschwächte Adrenalinwirkung. Aber auch bei Anwendung hoher Kokaindosen konnte die gefäßkonstriktorische Wirkung des Adrenalins nicht aufgehoben werden. Bei gleichzeitiger Applikation von Kokain und Adrenalin (Suprarenin) scheint aber die volle Gefäßwirkung des Suprarenins zur Geltung zu kommen.

## 2. Suprarenin und Eukain.

Eukain soll nach Einträufelung in den Konjunktivalsack gefäßdilatatorisch wirken (Gaetano Vinci, Hernette u. a.). Die Adre-

nalin-(Suprarenin-)wirkung wird jedenfalls bei gleichzeitiger Anwendung von Eukain und Adrenalin deutlich abgeschwächt.

Versuch 3. Esculenta ♀. Gefäßweite 52 Tropfen bei 25 cm $H_2O$ Druck. Durchströmung von 30 ccm einer Eukainlösung 1 : 1000 mit Suprarenin 0,006 mg. Der Druck bleibt konstant. Die Ausflußmenge sinkt gleichmäßig auf 63 Proz. Bei einsetzender Spülung mit Gummi Ringer geht sie allmählich wieder in die Höhe und erreicht nach 60 Minuten 96 Proz. der Anfangsausflußmenge. Durchströmung des Präparates mit 30 ccm Gummi Ringer und 0,006 mg Suprarenin. Nachdem etwa die Hälfte des Giftes durchgeflossen und die Ausflußmenge auf 26 Proz. gesunken ist, wird der Versuch abgebrochen.

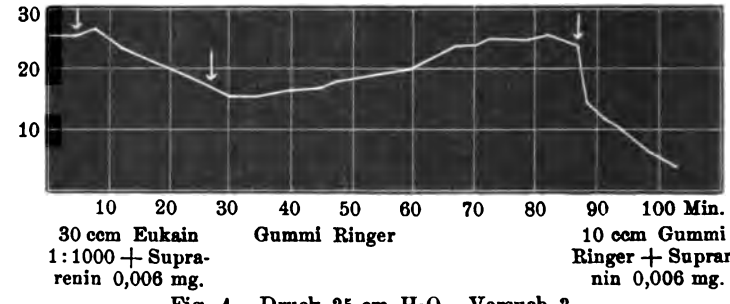


Fig. 4. Druck 25 cm $H_2O$. Versuch 3.

Aus diesem Versuche, der durch mehrere Kontrollversuche bestätigt worden ist, geht hervor, daß die Gefäßverengerung bei Durchströmung eines Suprarenin-Eukaingemisches (0,03 g Eukain B und 0,006 mg Suprarenin) langsamer und in abgeschwächtem Grade eintritt. Haben sich unter Spülung mit indifferenter Flüssigkeit die Gefäße wieder ausgedehnt und läßt man dann dieselbe Suprareninmenge aber in indifferenter Flüssigkeit gelöst einwirken, so tritt die starke Suprareninwirkung auf die Gefäße ein. Das Eukain ist durch die Spülung ausgewaschen worden und vermag die Einwirkung des Suprarenins nicht mehr zu beeinträchtigen. Ein unter Eukainwirkung stehendes Gefäß vermag sich nach Applikation der gewöhnlichen Suprarenindosis nicht in dem Grade zu kontrahieren, wie man es bei reiner Suprareninwirkung zu sehen gewöhnt ist. Läßt man aber eine größere Suprareninmenge auf ein unter Eukainwirkung stehendes Gefäß einwirken, so ist allmählich eine erhebliche Konstriktion herbeizuführen.

Versuch 4. 2 Eskulenten ♀ von gleicher Größe. Esculena I eine Stunde mit Eukain 1 : 1000 gespült. Gefäßweite nach dieser Zeit 70 Tropfen bei 25 cm Druck. Durchströmung mit 0,002 mg Suprarenin in 10 ccm Gummi Ringer. Die Ausflußmenge sinkt rasch auf 69 Proz. Nach Durchfließen der Suprareninlösung Spülung mit Eukain 1:1000. Die Ausfluß-

menge geht rasch in die Höhe und erreicht schon in etwa 13 Minuten die Anfangsausflußmenge, die dann etwas überschritten wird.

Esculenta II ½ Stunde mit Gummi Ringer gespült. Gefäßweite nach dieser Zeit 70 Tropfen bei 20 cm Druck. Durchströmung mit 0,002 mg Suprarenin in 10 ccm Gummi Ringer. Die Ausflußmenge sinkt rasch auf 4 Proz. Nachdem der Druck zeitweise auf 25 cm gesteigert worden ist. geht unter Gummi Ringer-Spülung die Ausflußmenge allmählich in die Höhe,

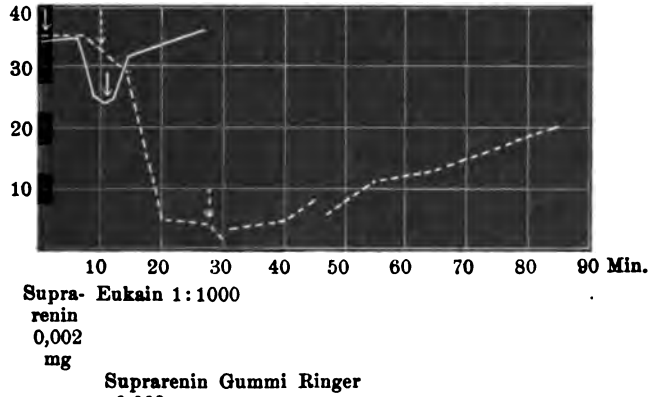


Fig. 5. Esculenta I (Kurve ausgezogen) vorher 1 Stunde mit Eukain 1:1000 gespült. Druck 25 cm $H_2O$. Esculenta II vorher ½ Stunde mit Gummi Ringer gespült. Druck 20 cm $H_2O$. Versuch 4.

Versuch 5. Esculenta ♀. Gefäßweite 59 Tropfen bei 30 cm $H_2O$ Druck. Der Druck bleibt konstant. Das Präparat wird 40 Minuten mit Eukain 1:1000 durchströmt. Dann werden 0,012 mg Suprarenin in 60 ccm Gummi Ringer durch die Gefäße geschickt. Die Ausflußmenge sinkt rasch auf 27 Prozent und dann allmählich auf 14 Prozent. Der Versuch wird abgebrochen.

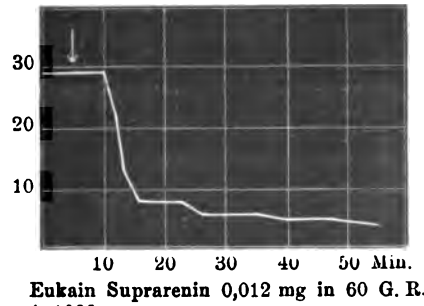


Fig. 6. Druck 30 cm $H_2O$. Versuch 5.

Die Versuche zeigen deutlich, daß die Suprareninwirkung durch Eukain abgeschwächt wird. Daß man nach der Injektion von

Suprarenin-Eukaingemischen am Menschen immerhin noch eine ziemlich erhebliche Gefäßwirkung erhält, findet seinen Grund darin, daß die Suprarenindosis in der Regel absolut und relativ größer ist, relativ, weil die Dosis ganz auf ein kleines Gefäßgebiet konzentriert bleibt.

### 3. Suprarenin und Tropakokain.

Meine Versuche mit Tropakokain-Suprareningemischen bestätigen die Angabe Rodes, nach der die Nebennierenpräparate (Adrenalin) beim Zusatz von Tropakokain fast ganz ihre gefäßverengernde Wirkung verlieren. Die antagonistische Wirkung des Tropakokains kam auch zum Ausdruck, wenn ich es vor oder nach der Gefäßvergiftung mit Suprarenin einwirken ließ. Von meinen zahlreichen Versuchen führe ich zwei mit den zugehörigen Kurven an, durch die das Verhalten der beiden Gifte zu einander gut illustriert wird.

Versuch 6. Esculenta ♀. Gefäßweite 53 Tropfen bei 25 cm $H_2O$ Druck. Durchströmung von 30 ccm einer Tropakokainlösung 1 : 1000 mit Suprarenin 0,006 mg. Durchströmungsdauer der Gifte 18 Minuten. Die Ausflußmenge sinkt in dieser Zeit allmählich auf 70 Proz. Bei einsetzender Spülung mit Gummi Ringer geht sie langsam wieder in die Höhe und erreicht in 12 Minuten 81 Proz. der Anfangsausflußmenge.

Dieselbe Suprarenindosis wird in 30 ccm Gummi Ringer unter 30 cm $H_2O$ Druck durch eine zweite gleichgroße Esculenta geschickt (Gefäßweite 47 Tropfen bei 30 cm $H_2O$ Druck). Die Ausflußmenge sinkt rasch auf 17 Proz.

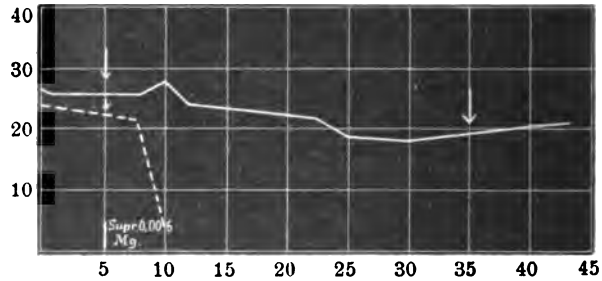


Fig. 7. Druck 25 cm $H_2O$. ——— Esculenta I, - - - - Esculenta II. Versuch 6.

Die Gefäßverengerung tritt bei Durchströmung mit dem Tropakokain-Suprareningemisch in der gewählten Dosierung der Komponenten (30 mg Tropakokain und 0,006 mg Suprarenin) langsamer ein und erreicht bei weitem nicht den Grad wie bei reiner Suprareninapplikation. Die geringe Gefäßwirkung läßt sich bei Spülung mit indifferenter Flüssigkeit leicht aufheben.

Versuch 7. Esculenta ♀. Gefäßweite 118 Tropfen bei 25 cm $H_2O$ Druck. Durchströmung von 0,002 mg Suprarenin in 10 ccm Gummi Ringer. Die Ausflußmenge sinkt auf 73 Proc. der vorher erreichten. Spülung mit Tropakokain 1:1000. Die Ausflußmenge geht herauf und erreicht in neun Minuten 87 Proz. der vorher erreichten Ausflußmenge. Andauernde Spülung mit einer Suprareninlösung von derselben Konzentration wie vorher (Suprarenin 0,012 mg in 60 ccm Gummi Ringer). Langsames Herabgehen der Ausflußmenge auf 33 Proz. in 22 Minuten. Der Versuch wird abgebrochen.

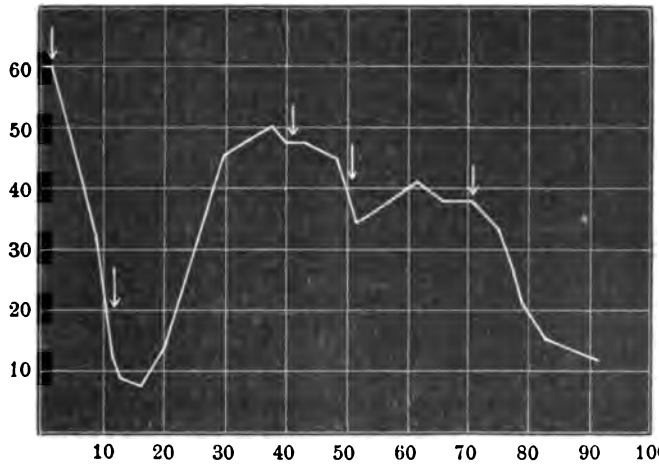


Fig. 8. Druck 25 cm $H_2O$. Versuch 7.

Das Resultat dieses Versuches läßt sich leicht aus der Kurve ablesen. Ein unter Suprareninwirkung stehendes Gefäß vermag sich bei Spülung mit Tropakokain rascher wieder auszudehnen, als bei Spülung mit indifferenter Flüssigkeit. Die Suprareninwirkung auf die Gefäße tritt bei einem Präparate, das eine Zeitlang mit Tropakokain durchströmt worden ist, in erheblich abgeschwächtem Grade auf. Durch lang anhaltende Spülung mit Suprarenin kann schließlich die Tropakokainwirkung aufgehoben und allmählich die volle Suprareninwirkung erreicht werden. Die geringe anämisierende Wirkung eines Tropakokain-Suprareningemisches sowie das Versagen der Suprareninwirkung nach vorheriger Tropakokainapplikation läßt sich übrigens leicht durch Bildung endermatischer Quiddeln in der eigenen Haut beobachten.

Aus meinen Versuchen ergibt sich, als die für den Chirurgen

wichtigste Folgerung, daß sich zur Herstellung einer örtlichen Anästhesie für die kombinierte Anwendung mit Nebennierenpräparaten am besten das Kokain eignet. Dieses an Diffusionsvermögen und anästhesierender Potenz bisher von keinem anderen Lokalanästheticum übertroffene Mittel beeinträchtigt auch die für uns so wertvolle gefäßkonstriktorische Eigenschaft der wirksamen Nebennierensubstanzen am wenigsten.

---

## Literaturverzeichnis.


1) Von Anrep, Über die physiologische Wirkung des Kokain. Pflügers Arch. f. d. ges. Physiol., Bd 21. 1879.
2) H. Braun, Über den Einfluß der Vitalität der Gewebe auf die örtlichen und allgemeinen Giftwirkungen lokalanästhesierender Mittel und über die Bedeutung des Adrenalins für die Lokalanästhesie. Langenbecks Archiv. Bd. 69, S. 553.
3) Derselbe, Experimentelle Untersuchungen und Erfahrungen über Leitungsanästhesie. Langenbecks Archiv Bd. 71, Heft 1.
4) Derselbe, Kokain und Adrenalin (Suprarenin). Berliner Klinik. Januar 1904, Heft 187.
5) Brodie aud Dixon, Contributions to the physiology of the lungs. Part II On the Innervation of the Pulmonary Blood Vessels; and some Observations on the Action of Suprarenal Extract. The Journ. of Physiology. Vol. XXX. No. 5 und 6. February 25, 1904.
6) Hernette, L'eucaine. Thèse de Paris 1897.
7) Kobert, Über die Beeinflussung der peripheren Gefäße durch pharmakologische Agentien. Arch. f. experim. Path. und Pharm. Bd. 22, S. 77.
8) Läwen, Die örtliche Anästhesie bei Zahnextraktionen mit besonderer Berücksichtigung der Kokain-Adrenalingemische. Arch. für klin. Chir., Bd. 72. Heft 2.
9) Thies, Erfahrungen bei der Verwendung des Adrenalins zur Unterstützung der lokalen Anästhesie. Dissert. Leipzig 1903.
10) Vinci, Über des Eukain B. Virchows Arch. Bd. 149, 1897.

# XI.

Aus der chirurgischen Universitätsklinik in Bonn
(Director Herr Prof. Dr. Bier.)

## Das Verhalten des Blutdruckes bei der Lumbalanästhesie.

Von

Dr. **M. Mori.**

Seit Einführung der Lumbalanästhesie durch Bier [1]) im Jahre 1899 sind zahlreiche Arbeiten darüber erschienen. Besonders hat die Methode in Frankreich und in den Vereinigten Staaten großen Beifall gefunden. Aber kurz darauf hat es sich herausgestellt, daß höchst unangenehme Nebenerscheinungen, wie z. B. hartnäckige Kopfschmerzen, Erbrechen, Zittern, Collapsus usw. sich einstellten. Von einigen Autoren wurden sogar Todesfälle angeführt, wenn es auch bei fast allen unsicher war, ob die Anästhesierungsmethode die alleinige Schuld trug. Daher vermochte diese Methode in der chirurgischen Welt sich nicht zu behaupten. Selbst der Entdecker warnte dreimal vor dem leichtsinnigen Gebrauch der Methode. Aber gleichzeitig sprach er [2]) die Hoffnung aus, Mittel und Wege zu finden, giftige Nebenwirkungen der anästhesierenden Medikamente möglichst auf das Rückenmark zu beschränken und vom Gehirn abzuhalten; man hat dazu verschiedene Vorschläge gemacht, so z. B. Abschnürung des Halses mittels Binde, Ersetzen des Cocains durch andere Mittel u. dgl. mehr. Jedoch waren die Erfolge nicht gerade zufriedenstellend.

Braun [3]) hat inzwischen bewiesen, daß die gleichzeitige Anwendung des Nebennierenextraktes „des Adrenalins“ mit Cocain die Resorbierbarkeit des letzteren bedeutend verzögert und dadurch die Giftigkeit des Cocains in höchstem Grade vermindert. Er hat 10 Versuche angestellt, um den Einfluß des Adrenalins auf die Cocain-

1) Bier, Deutsche Zeitschr. f. Chirurgie 51. Bd.
2) Derselbe, Archiv f. klin. Chirurgie. 64. Bd. Heft 1. S. 5.
3) Braun, Langenbeck's Archiv f. Chirurgie. 69. Bd. S. 541.

anästhesie zu untersuchen. Es ergaben diese Versuche ohne Ausnahme, daß der Zusatz einer überaus geringen Menge von Adrenalin die örtlich anästhesierende Wirkung von Cocainlösungen enorm steigert derart, daß verdünnte Cocainlösungen ebenso oder viel mehr noch stärker wirken, als sehr konzentrierte Lösungen ohne diesen Zusatz.

Seit dieser erfreulichen Wahrnehmung hat die Rückenmarksanästhesie ihre Existenzberechtigung wieder gewonnen. In der hiesigen chirurgischen Klinik wurde sie seit vorigem Jahre mit sehr guten Erfolgen angewandt. Lästige Nebenerscheinungen blieben in der Mehrzahl der Fälle fast gänzlich aus; gefahrdrohende Wirkungen sind bis jetzt in keinem einzigen Falle beobachtet.

Herr Prof. Bier gab mir die Anregung, den Blutdruck bei dieser Art der Lumbalanästhesie zu untersuchen, eine Arbeit, der ich mich gern unterzog.

Man hat lange verschiedene Wege eingeschlagen, um zu erkennen, welche nachteiligen Wirkungen die Narkose auf den Organismus ausübt. Früher haben manche großes Gewicht auf die Funktion der betreffenden Organe gelegt und ihre Schlüsse aus den Abweichungen von der Norm mit besonderer Berücksichtigung der Niere gezogen. Bei anderen richtete sich das Augenmerk auf die histologischen Veränderungen der inneren Organe, namentlich auf fettige Degeneration des Herzens. Diese Forschungen haben aber den in sie gesetzten Hoffnungen nicht entsprochen, denn die Erfahrung hat gezeigt, daß mit dem Narkosentod nicht immer histologische Veränderungen verbunden sind. Infolgedessen ist man eher geneigt, die Todesursache Störungen im Circulationsmechanismus zuzuschreiben.

Bekanntlich besitzt das Chloroform die Eigenschaft, ein Sinken des Blutdruckes hervorzurufen, während der Äther die Neigung zeigt, ihn zu erhöhen. Dementsprechend werden die meisten Todesfälle durch ersteres verursacht.

Hier möchte ich in Kürze die hauptsächliche Literatur über den Blutdruck bei der Anwendung des Cocains und Adrenalins angeben. Rosenthal[1]) studierte den Einfluß des Cocains auf den Blutdruck bei Hunden und beobachtete, daß hohe Injectionsdosen (0,1—0,15) rapiden Collapsus des arteriellen und venösen Blutdruckes durch Herzparalyse herbeiführen. Dagegen bedingen kleine Mengen (0,01) konstant beträchtliche Steigerung des arteriellen Blutdruckes. Nach Anrep[2]) bedingt Cocain durch Reizung der vasomotorischen Centren

1) Rosenthal, Wiener klin. Wochenschr. Nr. 5. S. 146.
2) Anrep, Archiv f. d. gesamte Physiologie. XXI. S. 41.

starke Steigerung des Blutdruckes und nur bei sehr großen Gaben rapides Sinken desselben. Laffont[1]) konstatierte bei Säugetieren, daß die physiologischen Dosen (2 mg pro Kilo) von Cocain in die Venen eingespritzt zunächst Abnahme des Blutdruckes und dann beträchtliche Zunahme des arteriellen Druckes hervorrief. Wie Ott[2]) nachgewiesen hat, erzeugt Cocain bei Kaninchen anfangs gleichzeitiges Fallen der Pulsfrequenz und des Blutdruckes, später Steigen beider.

Manchmal nimmt die Pulsfrequenz sofort zu, während der Blutdruck fällt. Bei Hunden tritt nach kleinen Dosen fortwährendes Sinken des Blutdrucks und der Herzschlagzahl ein.

Die von Biedl[3]) ausgeführten fünf Versuche ergaben, daß der nach Exstirpation des ganzen Rückenmarkes auf nahezu Null gesunkene Blutdruck durch sofortige intravenöse Injection von Nebennierenextrakt in die Höhe bis zu 160 mm Hg getrieben wird. Cybulski[4]) und andere fanden, daß das Nebennierenextrakt an allen Versuchstieren eine sehr intensive, aber dabei auffallend flüchtige Blutdrucksteigerung hervorruft. Gottlieb[5]) stellte Tierversuche mit Nebennierenextrakt an, welche zeigten, daß der Blutdruck etwa 10 Sekunden nach der Injektion plötzlich zu steigen beginnt und schon nach einigen Sekunden (5—8 Sek.) sein Maximum erreicht und dann einige Zeit (2—3 Min.) auf der Höhe verharrt, um im Laufe von 10—15 Minuten allmählich zum anfänglichen Werte hinabzusinken. Dies wird nur bei Injektion in das Gefäßsystem hervorgerufen. Merkwürdigerweise bleibt aber diese Wirkung fast aus, wenn Nebennierenextrakt subcutan oder intraperitoneal einverleibt wird. Per os zeigen sich die Extrakte völlig wirkungslos. Diese Unwirksamkeit subcutaner Gaben, sowie die Flüchtigkeit der Wirkung auch bei intravenöser Injection haben die Autoren auf eine Zersetzung der wirksamen Substanz in den Geweben schließen lassen, da Cybulski nachgewiesen hat, daß die Wirkung nach Unterbindung der Nebennierenarterien ebenso flüchtig bleibt.

Bei meinen Blutdruckuntersuchungen verwandte ich den bekannten Apparat von Riva Rocci.

In den letzten Jahren sind viele neue Instrumente zur Blutdruckmessung konstruiert worden. Genannter Apparat hat sich von allen

1) Laffont, Marc, Analyse de l'action physiologique de la Coc. Compt. rend. T. CV. N. 25. p. 1278.

2) Ott, Toxicological researches 66 p. Philadelphia.

3) Biedl, Wiener klin. Wochenschr. 1898. S. 157.

4) Cybulski, Ebenda. 1896. Nr. 6.

5) Gottlieb, Archiv f. Pathol. u. Pharmacol. XXXVIII. 1897.

als der praktisch brauchbarste erwiesen. Ich weiß zwar, daß der Apparat bezüglich der genauen Feststellung des Mittelwertes nicht ganz einwandsfrei ist; er scheint mir aber für meinen Zweck ausreichend zu sein.

Hier mag ganz kurz die Anwendung der modificierten Lumbalanästhesie geschildert werden, wie man sie gewöhnlich in der hiesigen chirurgischen Klinik vornimmt. Bei der Injection befindet sich der Patient in liegender Stellung. Man spritzt zunächst 0,5 ccm Adrenalin — 0,5 Sol. adrenalin. hydrochl. (1:1000) — oder Suprarenin ein unter Zusatz von 0,5 Sol. Nat. chlorat. physiolog. Die Canüle bleibt 5 Minuten lang im Lumbalsack stecken, dann werden 1,75 bis 2 ccm einer 1 proz. Cocainlösung eingespritzt. Nach 10 Minuten tritt schon Anästhesie ein. Bei der Operation oberhalb des Beckens ordnet man gewöhnlich für kurze Zeit Beckenhochlagerung an. Ich will aber darauf nicht näher eingehen, denn eine solche Mitteilung ist kürzlich aus der hiesigen Klinik[1]) erschienen.

Die Gesamtzahl der Anästhesierten, bei denen ich Blutdruckmessung angestellt habe, beträgt 50. Darunter waren 44 Männer und 6 Frauen. Der jüngste von diesen Patienten war 17 Jahre alt, der älteste 80. Die Operationsdauer schwankte zwischen 10 und 50 Minuten. Die Tabelle über die ausgeführten Blutdruckmessungen wird zum Schluß folgen. Die eingespritzte Cocaindosis ist in der Tabelle nicht angegeben, denn sie wies nur unbedeutende Unterschiede auf, deren Wirkungen auf den Blutdruck gar nicht voneinander abwichen.

In den ersten 10 Fällen habe ich meine Beobachtungen nur vereinzelt angestellt, während ich sie von Nr. 13 an alle 10 Minuten wiederholt habe, und zwar so, daß die Messung in folgender Weise stattfand: Zuerst unmittelbar vor der Suprarenininjection, dann noch einmal 5 Minuten nach derselben, also noch vor der Cocaininjection; hierauf alle 10 Minuten und zum letzten Male einige Stunden nach der Operation. Ich bezeichne als Normalblutdruck denjenigen, den das Manometer am Tage vor der Operation angab, in den Fällen, wo es mir unmöglich war, die Messung zu dieser Zeit vorzunehmen, habe ich den Blutdruck, wie ich ihn einige Tage später beobachten konnte, als Normaldruck angesehen. Hier will ich bemerken, daß wir bei dem ausgeführten Verfahren mit Ausnahme von Nr. 1 anstatt Adrenalin Suprarenin anwandten.

Daß die absolut zuverlässige Feststellung der Norm in jedem einzelnen Falle außerordentlich wichtig für die Verwendbarkeit der Blutdruckmessung ist, liegt auf der Hand. Bei der Bestimmung des nor-

1) Münchner med. Wochenschr. Nr. 34. 1903.

malen Blutdruckes eines Individuums kommen aber verschiedene Momente in Betracht. Außerdem ist der Blutdruck bei jedem Einzelnen sehr verschieden. Gumprecht[1]) gibt als normale Grenze des Blutdruckes 100—140 mm. Hg bei Anwendung des Apparates von Riva Rocci an. Die Blutdruckschwankungen sind von dem Befinden und vom Temperament abhängig; besonders sind ihnen nervöse, hysterische Personen unterworfen. Sie fehlen gänzlich bei phlegmatischen oder stupiden Leuten. Nach Friedmann[2]) steigt der Blutdruck unmittelbar nach Körperbewegungen; im Liegen ist er stärker, als im Sitzen, und hier stärker als im Stehen. Außerdem sind Tageszeiten und Nahrungsaufnahme von nicht geringerer Bedeutung. Also kommen mannigfaltige Faktoren in Betracht. Ich gebe gerne zu, daß die Messungen niemals einen absoluten Mittelwert ergeben; wir erhalten nur Verhältniszahlen; aber diese scheinen uns zum Vergleich bei ein und derselben Person vollkommen genügend. Soweit aber die äußeren Verhältnisse es mir erlaubten, habe ich womöglich alles berücksichtigt. Die Messung wurde zu einer bestimmten Zeit vorgenommen. Der Arm wurde, wenn es ging, in gleicher Höhe mit dem Herzen gehalten. Die Messung fand immer auf derselben Seite statt. Ich möchte hier noch bemerken, daß die Blutdruckmessung während der Lumbalanästhesie, bei der das Bewußtsein des Patienten erhalten bleibt, nicht ganz so zuverlässig ist, wie bei der allgemeinen Narcose, wo die Gehirnrinde ausgeschaltet ist, denn der Patient macht unter Umständen unwillkürliche Bewegungen, ist psychisch erregt u. dgl. Wenn wir nun die gewonnenen Resultate überblicken, so lassen sie sich etwa in folgender Weise gruppieren:

1. Gruppe: Erhöhter Druck zu Anfang der Prozedur und darauf folgend geringes Sinken desselben unter den Normaldruck. Zu dieser Gruppe gehören Nr. 2, 4, 6, 7, 8, 9, 11, 12, 27, 32, 34, 35, 40, 41, 44 und 48 = 16.

2. Gruppe: Erhöhter Druck zu Anfang der Prozedur und darauffolgender Normaldruck. Hierher gehören Nr. 1, 24 und 49 = 3.

3. Gruppe: Beinahe kein Einfluß auf den Blutdruck während der ganzen Operationsdauer. Hierher fallen Nr. 3, 5, 17, 20, 21, 22, 37 und 47 = 8.

4. Gruppe: Fortwährend erhöhter Druck während der ganzen Prozedur. Dahin gehören Nr. 13, 14, 15, 16, 26, 19, 29, 33, 36 und 50, außerdem Nr. 30 und 42 mit ganz vorübergehendem Sinken nach der Suprarenininjection = 12.

1) Gumprecht, 71. Versammlung deutscher Naturf. u. Ärzte. München 1899.
2) Friedmann, Archiv f. Gynäkologie. S. 158c.

5. Gruppe: Stand des Blutdruckes gleich vor dem Anfang unter Normaldruck, im weiteren Verlaufe noch weiteres Sinken. Hierher gehören Nr. 39 und 45 = 2.

6. Gruppe: Bedeutender Abfall des Blutdruckes. Dieser geht mit Erbrechen, Schweißabsonderung usw. Hand in Hand. In dieser Gruppe waren drei leichte Collapserscheinungen vertreten, welche aber bald vorübergingen. Unter diese Gruppe fallen Nr. 10, 18, 23, 25, 28, 31, 38, 43 und 46 = 9.

Geben wir die oben angeführten Resultate in Prozentsatz an, so zeigt sich folgendes:

| | | |
|---|---|---|
| 1. | Gruppe . . . . . | 32 Proz. |
| 2. | „ . . . . . | 6 „ |
| 3. | „ . . . . . | 16 „ |
| 4. | „ . . . . . | 24 „ |
| 5. | „ . . . . . | 4 „ |
| 6. | „ . . . . . | 18 „ |

Betrachtet man die Lumbalanästhesie nur mit Rücksicht auf das reine Blutdruckverhältnis, so nimmt sie ihre Stellung ungefähr zwischen Chloroform und Aethernarcose ein.

Merwürdigerweise war bei Nr. 22, 39 und 45 der Normalblutdruck bedeutend höher, als während des ganzen Operationstages.

Wie oben ersichtlich, ist die erste Gruppe am zahlreichsten vertreten. Die anfängliche Erhöhung, die unmittelbar vor der Adrenalin-(Suprarenin-)injection eintritt und bis zu einem gewissen Zeitpunkt anhält, ist sicherlich dem psychischen Einfluß zuzuschreiben, aber nicht durch die blutdrucksteigernde Wirkung des Suprarenin hervorgerufen, wie man erwarten sollte. Überhaupt konnte ich nur bei 5 von sämtlichen Fällen, nämlich bei Nr. 13, 14, 17, 26 und 36, eine minimale Blutdruckerhöhung nach der Suprarenininjection beobachten. Dies wird aber sicherlich keine Folge derselben sein. Nr. 10 zeigt in höchst auffälliger Weise nach der Suprarenininjection eine bedeutende Steigerung, die sich mir überhaupt nur ein einziges Mal bei meinen Messungen gezeigt hat. Dies mag vielleicht von Unruhen des Patienten herrühren, denn dieser war im allgemeinen sehr aufgeregt.

Bei der Mehrzahl der übrigen 44 Fälle ist der Blutdruck nach der Suprarenininjection mehr oder minder gesunken, während er bei der Minderheit derselben unverändert geblieben ist.

Um die weitere Beeinflussung des Blutdruckes allein durch Suprarenin studieren zu können, wurde die Messung bei Nr. 39 10 und 15 Minuten, auch bei Nr. 42 und 48 10 Minuten nach der Suprarenininjection vorgenommen, wobei erst dann das Cocain eingespritzt wurde,

bei Nr. 45 jedoch 3 Minuten, bei Nr. 4 und 19 unmittelbar nach derselben. In keinem einzigen dieser Fälle ließ sich ein erhöhter Blutdruck constatieren. Daß das Suprarenin den Blutdruck durchaus nicht erhöht, kann uns nicht in Erstaunen setzen, denn der Nebennierenextract zeigt nach Gottlieb (l. c.) seine Wirkung nur bei Einspritzung in das Gefäßsystem, während er fast wirkungslos auf den Blutdruck ist, wenn er subcutan oder intraperitoneal einverleibt wird. Hier ist hervorzuheben, daß das Suprarenin in den Lumbalsack eingespritzt, den Blutdruck in keiner Weise erhöht.

Die geringe Herabsetzung des Blutdruckes, die überhaupt in der Mehrzahl der Fälle eintritt, kann durch das Cocain aber auch durch etwas anderes hervorgerufen sein. Wenn der Blutdruck durch Aufregung der Psyche vorher gestiegen ist, diese Aufregung aber sich im Verlaufe der Operation legt, so kann zum Ausgleiche für die größere Anstrengung eine Herabsetzung der Herztätigkeit stattfinden. Damit mehr oder minder verbundener Blutverlust kann natürlich einen gewissen Einfluß ausüben.

Sind nun die Erscheinungen bei Gruppe 4 eigentlich einer blutdrucksteigernden Wirkung des Cocains zuzuschreiben? Meiner Ansicht nach ist diese Erhöhung keine Folge des Cocains, sondern wiederum durch psychische Einwirkung hervorgerufen. Cocain in kleinen Mengen eingegeben bewirkt eine Blutdruckerhöhung; 1,5 bis 2 Centigramm ist für einen Menschen natürlich eine kleine Dosis, aber direct auf das Centralnervensystem gebracht, dürfte sie trotzdem als hoch zu bezeichnen sein. Das liefert gerade den Beweis, daß das Cocain in Verbindung mit Nebennierenpräparaten seinen schädlichen Einfluß weniger auszuüben vermag. Die 5. Gruppe gehört eigentlich zu der ersten und bedarf keiner besonderen Beschreibung.

Unser Hauptinteresse erregt die 6. Gruppe, die von besonderer Bedeutung ist und eingehenderer Besprechung bedarf, während die anderen Gruppen mehr in den Hintergrund treten. Bei Nr. 10 sinkt der Blutdruck um 66 mm Hg. von der Normalhöhe. Bei Nr. 18 um 57 mm, bei Nr. 23 um 54 mm, bei Nr. 25 um 79, bei Nr. 28 um 50, bei Nr. 31 um 47, bei Nr. 38 um 62, bei Nr. 43 um 43 und bei Nr. 46 um 42.

Der Operation Nr. 10 unterzog sich ein mittelkräftiger Mann von 68 Jahren mit Radikaloperation einer Hernie, Nr. 18 ein kräftiger Mann von 80 Jahren mit Hernia incarcerata, Nr. 23 ein schwächlicher Mann von 27 Jahren mit Coxitis tuberculosa, Nr. 25 ein schwächlicher Mann von 65 Jahren mit Prostatectomie. Bei Nr. 28 war der Patient ein kräftiges Mädchen von 21 Jahren mit Hernia cruralis, bei Nr. 31 ein starker 52jähriger Mann mit Hämorrhoiden,

bei Nr. 38 ein kräftiger Mann von 72 Jahren mit Strictura uretrae, bei Nr. 43 ein sehr heruntergekommener Mann von 43 Jahren mit Exarticulatio coxae und schließlich bei Nr. 46 ein ziemlich kräftiger 41jähriger Mann mit Hydrocele.

Man konnte stets mit Sicherheit ein Auftreten der Nebenerscheinungen, nämlich Erbrechen oder Schweißabsonderung erwarten, wenn der Blutdruck zu sinken anfing.

Den tiefsten Stand unter allen Fällen erreichte der Blutdruck bei Nr. 43, indem er vom Normaldrucke 83 bis auf 40 sank, sein Fallen mehr als die Hälfte betrug. Ungeachtet dessen erholte sich der Patient schnell und zeigte keinerlei direct bedrohliche Erscheinungen. Man überließ die Leute einfach sich selbst; der Zufall ging dann schnell vorüber.

Die Frage, ob die 6. Gruppe als eine Folge der Lumbalanästhesie aufzufassen ist, läßt sich schwer beantworten. Trotzdem man sich viel mit der Frage beschäftigt hat, wissen wir nicht genau, wie der schädliche Einfluß des Cocains auf das Gehirn bei der Lumbalanästhesie vor seiner Modifikation sich geäußert hat. Hätte man die Blutdruckmessung vor der Modifikation vorgenommen, so hätte ich einen Anhaltspunkt für meine Arbeit finden können. Soweit ich unterrichtet bin, hat eine solche Untersuchung nicht stattgefunden. Aber wir kennen die Tierexperimente von Crile wie von Tuffier und Hallion, von denen ich kurz Notiz nehmen will. Crile[1] studierte den Blutdruck bei Hunden und es ergaben sich etwa folgende Resultate: Die Wirkung einer Einspritzung von Cocainlösung in den Subarachnoidalraum in der Lumbalgegend ist ein unmittelbarer Fall des Blutdrucks, indem der Anfang des Sinkens fast mit der Berührung des Rückenmarkes durch das Cocain zusammenfiel. Die Wirkung auf den Blutdruck war am allergrößten, wenn die Medulla oder die vierte Kammer cocainisiert wurden, indem der Blutdruck fast bis auf die Abscissenlinie fiel. Tuffier und Hallion[2] wiesen durch ausgedehnte Versuche nach, daß die Lähmung der intraarachnoidalen Nervenelemente, die mit dem Cocain in Berührung kommen, weiterhin zu einer vasomotorischen Paralyse der subdiaphragmanen Gefäße und darüber hinaus zu einem konstanten Sinken des Blutdruckes führe. Wölfler hat schon 1889 nachgewiesen, daß das Cocain bedeutend gefährlicher wirke, wenn es am Kopfe eingespritzt werde. So könne man ohne Gefahr am Körper eine 5prozentige, am Kopfe aber nur eine 2prozentige Cocainlösung injiciren.

1) Crile, Problems Relating to Surgical Operations. 1901.

2) Tuffier und Hallion, Action sur la circulation des injections intraarach. de Cocaine. Société de biologie. Séance du 3. nov. 1900.

Diese Tatsachen lehren uns, wie sehr Cocain das Nervensystem angreift. Eine wie kolossale Änderung die Rückenmarksanästhesie durch die Modifikation erfahren hat, kann man leicht ersehen.

Lebhaftes Interesse erregte der Blutdruck bei der Beckenhochlagerung; dies ist bei N. 4, 6, 12, 17, 27 und 42 ausgeführt worden. Man könnte wohl erwarten, daß das Cocain dadurch direkt nach dem Gehirn gelangen und üble Folgen hervorrufen könnte. Aber wenn das Cocain auch manchmal in das Gehirn gelangen kann, so hat sich diese letztere Annahme bis jetzt doch nicht bestätigt. Wie aus der Tabelle ersichtlich, ist das Blutdruckverhältnis bei der Beckenhochlagerung ein sehr befriedigendes; demnach traten auch keine besonderen unangenehmen Erscheinungen ein.

Wie die giftigen Wirkungen des Cocains gehoben werden, kann man wohl aus verschiedenen Experimenten ersehen. Aber wenn ich hierauf näher eingehen wollte, so würde es mich viel zu weit von meinem Thema abführen. Meiner Ansicht nach ist die bedeutende Herabsetzung aber nicht gerade bloß als Folge der Lumbalanästhesie anzusehen, sondern sie ist durch die kombinierte Wirkung des gesamten Vorgangs nämlich der Cocaininjection, der vollzogenen Operation und der psychischen Erregung veranlaßt.

Interessant war N. 46. Wegen äußerer Umstände konnte man erst 20 Minuten nach der Cocaininjection die Operation beginnen. Inzwischen wurde der Patient blaß und begann Schweiß abzusondern. Diese Erscheinungen müssen also als reine Folgen der Lumbalanästhesie betrachtet werden. Daß aber nicht wie sonst besorgniserregende Erscheinungen und eine bedeutende Änderung des Blutdruckes eintraten, hat vielleicht seinen Grund darin, daß die Operation nicht mitgewirkt hat.

Zum Schluß will ich doch nicht unterlassen, darauf hinzuweisen, daß eine derartige Herabsetzung wie 6. Gruppe auch unter Umständen bei den mittels der subcutanen Cocaininjection oder Schleich'schen Oedemisierungsanästhesie ausgeführten Operationen vorkommt.

Alter, Befinden und Geschlecht geben keinen Einfluß auf die Anwendbarkeit der Methode; sondern diese scheint mir fast ausschließlich in der Individualität begründet zu sein; immerhin hat man den Eindruck, als ob schwächliche Personen und alte Leute die Lumbalanästhesie ziemlich gut vertragen könnten, während das weibliche Geschlecht den nachteiligen Folgen am meisten unterworfen sei.

Die Lumbalanästhesie hat durch ihre Modifikation eine große Änderung erfahren. Ich glaube, daß der Methode eine große Zukunft bevorsteht.

| Nr. | Name | Alter | Geschlecht | Art der Operation | Normalblutdruck | Während der Operation | Nach der Operation | Bemerkungen |
|---|---|---|---|---|---|---|---|---|
| 1 | K. | 17 | W. | Elephantiasis d. großen Labium. | 110 | 129 | 110 | Schwächliche Person. |
| 2 | H. | 26 | M. | Sehnenplastik d. l. Unterextremität. | 129 | 136 | 101 | — |
| 3 | M. | 21 | M. | Pirogoff. | 109 | 108 | 104 | — |

| Nr. | Name | Alter | Geschlecht | Art der Operation | Normalblutdruck | Unmittelbar vor Suprareninjekt. | 5 Minuten nach Suprareninjektion | Während der Operation | Nach der Operation | Bemerkungen |
|---|---|---|---|---|---|---|---|---|---|---|
| 4 | S. | 29 | M. | Radicaloperation von Hernien. | 116 | 122 | Unmittelbar 105 | 97 [1] | 117 | [1] Der Samenstrang herausgezogen; fängt an blaß zu werden, aber nicht gebroch. Beckenhochlagerung. |
| 5 | H. | 39 | M. | Decap. der Nieren nach Edebols. | — | 106 | — | 101 | 84 | Sehr heruntergekommene Person. |
| 6 | J. | 24 | M. | Radikaloperation einer Hernie. | 100 | 106 | 100 | 76 | 98 | Beckenhochlagerung. |
| 7 | D. | 17 | M. | Nekrotomie. | 78 | 118 | 108 | 110 | 80 | Heruntergekommene Person. |
| 8 | W. | 38 | M. | Radikaloperation einer Hernie. | — | 133 | 133 | 116, 62 [1] | 95 | [1] Erbrechen, leichte Collapserscheinungen. |
| 9 | M. | 25 | M. | Hämorrhoiden. | — | 107 | 98 | 128 | 90 | — |
| 10 | T. | 68 | M. | do. | 154 | 173 | 230 | 88 | 147 | — |
| 11 | M. | 35 | M. | Radikaloperat. einer Hernie. | 113 | 132 | 100 | 92 | 115 | Erbrechen. |
| 12 | B. | 34 | M. | Rippenresektion. | — | 105 | 105 | 76 | 82 | Beckenhochlagerung. |

| Nr. | Name | Alter | Geschlecht | Art der Operation | Normalblutdruck | Unmittelbar vor Suprareninjekt. | 5 Minuten nach Suprareninjektion | 10 Minut. nach Kokain | 20 Minut. nach Kokain | 30 Minut. nach Kokain | 40 Minut. nach Kokain | 50 Minut. nach Kokain | Nach der Operation | Bemerkungen |
|---|---|---|---|---|---|---|---|---|---|---|---|---|---|---|
| 13 | R. | 25 | M. | Operation des Pes varus. | 110 | 117 | 125 | 116 | 123 | — | | — | 127 | — |
| 14 | P. | 10 | M. | Osteotomie bei Genu val- | 91 | 110 | 112 | 128 [1] | 128 [2] | 112 | 112 | - | 107 | [1] Durchschneidung des l. |

| | | | | | | | | | | | | | | |
|---|---|---|---|---|---|---|---|---|---|---|---|---|---|---|
| | | | | einer ankylotischen Hüfte. | | | | | | | | | | |
| 16 | H. | 26 | M. | Sehnenplastik d. l. Unterextremität. | 120 | 138 | 137 | 163 | 155 | 143 | — | — | 134 | — |
| 17 | D. | 22 | M. | Radikaloperation einer Hernie. | 101 | 95 | 102 | 94 | 93 | 94 | — | — | 91 | Beckenhochlagerung. |
| 18 | G. | 80 | M. | Herniotomie. | — | 140 | 140 | 140[1] | 110[1] | 83 | — | — | 140 | [1] Erbrechen. |
| 19 | H. | 68 | M. | Ausschabung eines inoperabelen Rectumcarcinoms. | 123 | Unmittelbar 125 | 124 | 130 | 131 | — | — | — | 124 | |
| 20 | T. | 33 | M. | Knieresektion. | 109 | 103 | 99 | 122 | 98 | 98 | 102 | 97 | 106 | Heruntergekommene Person. [1] Anlegung der Esmarchschen Binde. |
| 21 | J. | 24 | M. | Operation der Varicocele. | 120 | 127 | 117 | 123 | 122 | 118 | — | — | 113 | — |
| 22 | R. | 46 | M. | Operation der Hydrocele. | 155 | 126 | 123 | 127 | 132 | 133 | 114[1] | — | 124 | [1] Hydrocele-Sack geöffnet. |
| 23 | V. | 27 | M. | Resektion bei Coxitis. | 101 | 112 | 108 | 104 | 60[1] | 47[2] | 54 | — | 96 | Hochgradig heruntergekommene Person. [1] Erbrechen, Schweiß. [2] Leichter Collapsus. |
| 24 | W. | 29 | M. | Nekrotomie des Unterschenkels. | 105 | 125 | 114 | 117 | 119 | 105 | — | — | 118 | — |
| 25 | Z. | 65 | M. | Prostatectomie. | 185 | 185 | 173 | 170 | 176 | 165 | 106[1] | — | 162 | Sehr heruntergekommene Person. [1] Puls unregelmäßig und Blutdruck sehr schwankend, aber er befindet sich dabei wohl. |
| 26 | G. | 21 | M. | Nekrotomie. | 119 | 127 | 135 | 136 | 137 | — | — | — | 116 | — |
| 27 | J. | 27 | M. | Resectio coxae. | 121 | 142 | 140 | 115 | 113 | — | — | — | 114 | — |
| 28 | W. | 21 | W | Radikaloperation einer Hernie. | 122 | 140 | 120 | 125 | 75[1] | 72 | — | — | 94 | Beckenhochlagerung. [1] Mehrmals gebrochen. |
| 29 | S. | 59 | M. | Oberschenkelamputation. | 124 | 137 | 132 | 138 | 143[1] | — | — | — | 129 | Hochgradig heruntergekommene Person. [1] Durchsägen des Knochens. |
| 30 | K. | 27 | W. | Knieresektion. | 110 | 116 | 84 | 124[1] | 125[1] | — | — | — | 111 | [1] Diese Erhöhungen rühren von der Spannung des Armes her. |
| 31 | S. | 52 | M. | Radikaloperation einer Hernie | 172 | 162 | 141 | 114 | 108 | — | — | — | 155 | — |
| 32 | S. | 39 | M. | Resektion des Mastdarms wegen Carcinom. | 109 | 122 | 122 | 115 | 72[1] | — | — | — | 111 | [1] Schwindel. |
| 33 | S. | 50 | W. | Operation einer Beckentuberkulose. | 125 | — | 132 | 165[1] | 166 | 137 | — | — | 114 | — |
| 34 | B. | 20 | M. | Oberschenkelamputation. | 113 | 114 | 112 | 99 | 72[2] | — | — | — | 103 | [1] Erbrechen [2] u. Schweiß. |

| Nr. | Name | Alter | Geschlecht | Art der Operation | Normalblutdruck | Unmittelbar vor Suprareninjekt. | 5 Minuten nach Suprareninjektion | 10 Minut. nach Kokain | 20 Minut. nach Kokain | 30 Minut. nach Kokain | 40 Minut. nach Kokain | 50 Minut. nach Kokain | Nach der Operation | Bemerkungen |
|---|---|---|---|---|---|---|---|---|---|---|---|---|---|---|
| 35 | R. | 42 | M. | Resectio coxae | 73 | 100 | 85 | 84 | 83 | 56[1] | 65 | — | 61 | [1] Abtragung des Femurkopfes. Nach der Operation Erbrechen. |
| 36 | T. | 33 | M. | Oberschenkelamputation | 99 | 91 | 104 | 103 | 97[1] | — | — | — | 86 | Sehr heruntergekommen. Zum zweitenmal operiert. [1] Durchsäg. des Knochens. |
| 37 | E. | 42 | M. | Kniegelenkresektion. | 112 | 102 | 100 | 115[1] | 114 | — | — | — | 106 | [1] Anlegen der Esmarchschen Binde. |
| 38 | B. | 62 | M. | Urethrotomia externa. | — | 150 | 135 | 95[1] | 94 | — | — | — | 156 | Kräftiger Mann. [1] Schweißabsonderung. |
| 39 | K. | 65 | M. | Hämorrhoiden. | 154 | 129 | 10 M. 125<br>15 M. 124 | 126 | 124 | 106[1] | — | — | 155 | Starke Durstempfindung. |
| 40 | S. | 26 | M. | Varicen. | 84 | 108 | 88 | 84 | 84 | 82 | 71 | — | 84 | Hysterische Person. |
| 41 | D. | 32 | M. | Radikaloperation von Hernien, doppelseitig. | 138 | 152 | 132 | 130 | 126 | 126 | 132 | — | 130 | — |
| 42 | F. | 25 | W. | Großer Abceß des Unterschenkels. | 111 | 103 | 10 M. 88 | 122[1] | 120 | — | — | — | 100 | [1] Anlegung d. Esmarchschen Binde. |
| 43 | R. | 43 | M. | Exarticulatio coxae. | 83 | 91 | 92 | 85 | 86 | 88 | 51[1] | 40[2] | 67 | Sehr heruntergek., zum 2. Mal operiert. [1] Erbrechen, Schweiß. [2] Ganze Pfanne ausgenommen. Collapsus. |
| 44 | H. | 46 | M. | Nekrose der l. Tibia. | 139 | 153 | 145 | 154[1] | 138[2] | 102 | — | — | 120 | [1] Esmarch. [2] Osteotomiert. [3] Erbrechen, Schwitzen. |
| 45 | W. | 42 | M. | Radikaloperation einer Hernie. | 133 | — | 3 M. 113 | 128 | 116[1] | 104 | — | — | 138 | Beckenhochlagerung. [1] Erbrechen. |
| 46 | H. | 41 | M. | Hydrocele. | 123 | 114 | 113 | — | 81[1] | 94 | — | — | 117 | [1] Operation beginnt noch nicht, Patient blaß und schwitzt. |
| 47 | H. | 31 | W. | Hämorrhoiden. | 92 | 97 | 86 | 96 | — | — | - | — | 92 | — |
| 48 | T. | 50 | M. | Revision einer complicierten Fract. d. Unterschenkels. | 137 | 142 | 10 M. 124 | 126 | | - | | — | 134 | -- |
| 49 | K. | 46 | M. | Urethrotomia externa. | 112 | 140 | 117 | 121 | 108 | | | — | 110 | |
| 50 | B. | 20 | M. | Blutige Dehnung des N | 102 | | 123 | 122 | | | | | 121 | |

# XII.

## Kleinere Mitteilung.

### Nachtrag zu unserer im letzten Hefte dieser Zeitschrift erschienenen Mitteilung: Die Fremdkörperentfernung bei wechselndem Röntgen- und Tageslicht als Grundlage der Lehre von den radioskopischen Operationen.

Von

Dozent Dr. **G. Holzknecht** und Dr. **Richard L. Grünfeld.**

Während unsere oben genannte Arbeit bei dem Herausgeber dieser Zeitschrift lag, erschien in Nr. 18 des Zentralblattes für Chirurgie 1904 eine Mitteilung von Prof. Perthes-Leipzig, den gleichen Gegenstand behandelnd, unter dem Titel „Über Operationen unter unmittelbarer Leitung der Röntgenstrahlen", in welcher unserer in der Überschrift unserer Arbeit zitierten vorläufigen Mitteilung vom Februar d. J. keine Erwähnung geschah. Zur Wahrung unserer Priorität ließen wir in Nr. 23 des gleichen Zentralblattes eine diesbezügliche Bemerkung erscheinen, auf welche hiermit verwiesen werden soll. Auch Herr Dr. Grashey, welcher in Nr. 24 der Münchener medizinischen Wochenschrift ein Verfahren unter dem Titel „Das Operieren bei abwechselndem Röntgen- und Tageslicht" beschrieb, hat unsere vorläufige Mitteilung nicht gelesen.

Herr Perthes hat in der Antwort auf unsere Bemerkungen in Nr. 23 des Zentralblattes für Chirurgie, Herr Grashey in einem privaten Briefe unsere Priorität anerkannt. Beide Mitteilungen weisen einige technische Abweichungen in der Anordnung des Instrumentariums auf, jedoch scheinen uns weder die des einen noch die des anderen Autors zweckmäßig. Einerseits ersetzt bei Perthes der Fußkontakt für den Primärstrom durchaus nicht eine technische Assistenz, weil außer dem Öffnen und Schließen des Primärstromes mindestens auch dessen Intensität reguliert werden muß, andererseits ist bei der Grasheyschen Anordnung die Distanz zwischen Auge und Schirm eine derart große, daß, wie er selbst zugibt, nur unter den günstigsten Verhältnissen (kleiner Körperteil, nicht zu kleiner Fremdkörper) eine genügende Deutlichkeit des Schirmbildes erreicht wird.

Unsere Bemerkungen im obzitierten Zentralblatt halten wir demnach vollkommen aufrecht, und es war nur aus drucktechnischen Gründen nicht möglich, das Vorstehende als Nachschrift bei der Korrektur unserer Arbeit zu placieren.

# XIII.

## Besprechungen.

### Bücherbesprechungen von Prof. Helferich.

1.

Prof. Dr. A. Hoffa, Lehrbuch der Frakturen und Luxationen. 4. Auflage. Verlag von Ferd. Enke, Stuttgart 1904.

Das vorliegende Buch ist in seinen bisherigen 3 Auflagen schon viel bekannt und gewürdigt; jetzt ist es aus dem Würzburger in den Verlag von Ferd. Enke übergegangen, woselbst die äußere Versorgung des Buches gewiß nicht verloren hat. Die farbigen Tafeln der früheren Auflagen sind verschwunden; neben den alten Holzschnitten sind weitere instruktive Abbildungen, auch Röntgenbilder (z. T. aus dem Handbuch der praktischen Chirurgie entliehen) eingestreut. Die zahlreichen Einzelarbeiten der letzten Jahre sind verarbeitet. So ist das Buch als voll auf der Höhe stehend und für seine Leser von hohem Werte zu bezeichnen.

---

2.

Prof. H. Lenhartz, Mikroskopie und Chemie am Krankenbett. 4. Auflage. Verlag von Julius Springer, Berlin 1904.

Das Buch ist außerordentlich praktisch abgefaßt und auch für den Chirurgen von Wert. Die klinisch-mikroskopischen und chemischen Untersuchungsmethoden wie deren diagnostische Verwertung in der Praxis werden dargelegt. Die Parasitenlehre, Mykologie, die moderne Blutuntersuchung, die Gefrierpunktbestimmung von Blut und Harn usw. sind eingehend berücksichtigt. Schöne Farbentafeln dienen zur Illustration. Der Wunsch des Verfassers, sein Buch möge sich als guter Ratgeber bewähren, ist vollauf berechtigt und wird sicher in Erfüllung gehen.

3.

Prof. v. Mikulicz und Frau Tomasczewski, Orthopädische Gymnastik gegen Rückgratsverkrümmungen und schlechte Körperhaltung. Zweite vermehrte Auflage. Gustav Fischer, Jena 1904. Preis 3 Mark.

Das hier in II. Auflage erscheinende kleine Buch hat den Zweck, Ärzten und Erziehern die Durchführung des orthopädischen Turnens zu erleichtern. Die Zahl der hier angegebenen Übungen ist so groß, daß es für jeden möglich ist, eine passende Auswahl zu treffen. Daß man bei schwächlichen Mädchen im Anfange jegliche Übertreibung vermeiden und immer die Rückwirkung der Übungen auf das Gesamtbefinden berücksichtigen muß, wird mit Recht ernstlich hervorgehoben. Eine längere „Einleitung" (30 Seiten) behandelt die grundlegenden Fragen: Die Ursachen und das Wesen der seitlichen Rückgratsverkrümmungen; wie kann man denselben vorbeugen und ihre weitere Entwicklung aufhalten? Zweck des orthopädischen Turnens. Dann werden die betreffenden Turnübungen selbst beschrieben und durch viele gute Abbildungen erläutert.

Das kleine Buch wird gewiß Nutzen stiften.

---

**Anzeigen literarischer Neuigkeiten**, welche der Redaktion zugeschickt worden sind:

Nordiskt Medicinskt Arkiv Kirurgi. 1904. Afd 1. Häft 1.

Krogius, Über die mit dem Nierenbecken communicierenden pararenalen Cysten.

Törne, Studien über die bacteriellen Verhältnisse der Nasennebenhöhlen und über ihre Schutzmittel gegen Bakterien.

Ahlberg, Über die Esmarchsche Blutleere nach Unglücksfällen.

Nordiskt Medicinskt Arkiv. Inre Medicin. 1904. Afd 2. Häft 1.

Vetlesen u. Harbitz, Casuistische Beiträge zur Lehre von der Syringomyelie.

Revue de Chirurgie. No. 6. Juni 1904.

Quénu et Sebileau, La pharyngotomie rétrothyroidienne (4 fig.).

De Vlaccos, Contribution à l'étude de la vaginalite séreuse chronique (3 fig.).

F. Groß et G. Groß, Perforation de l'estomac par ulcère (Suite).

Villard et Pinatelle, De la perforation des ulcères de la petite courbure (perforation haute) (Suite et fin).

Archives provinciales de Chirurgie. No. 6. Juni 1904.

Sencert, Hématome du mésentère, consécutive à une torsion partielle du mésentère, suivie d'occlusion intestinale (3 fig.).

Mencière, Dix cas d'ankylose de la hanche en position vicieuse, avec diformité tres accentuée et grave impotence fonctionelle. Ostéotomie soustrochantérienne oblique, traitement mécanothérapique secondaire et dressage méthodique à la marche. Guérison. 26 Photographies prises avant et après opération.

Monprofit, La cholecystentérostomie en Y (5 fig.).

Revue Française de Médecine et de Chirurgie. Nr. 23—26. 1904.

Weiß et Guilloz, Tolérance remarquable de l'oesophage pour un corps étranger.

Caubet, Le traitement orthopédique des luxations congénitales de la hanche.

Pinatelle et Rivière, Kystes hydatiques multiples de la cavité abdominale.

Christiani, La greffe thyroidienne chez l'homme.

Bardon, Rôle des maladies infectieuses dans l'appendicite.

Bouquerel, Étude statistique sur 72 appendicites opérées à l'hôpital St. Antoine.

Bonnenfant, Du rôle étiologique de la tuberculose dans l'asphyxie locale et la gangrène symétrique des extrémités.

Broca, Appendicites chroniques avec symptomatologie grave.

Noccioli, Sur la perte du liquide cephalo-rachidien par la base du crâne, spontanée ou post-traumatique.

The St. Paul Medical Journal. No. 6. June 1904.

Dennis, The operation for mammary cancer.

Bean, Surgical treatment of chronic empyema of the antrum of Highmore.

Colvin, Adduction in diseases and injuries of the hip.

Bulletin of the Johns Hopkins Hospital. No. 157. April 1904.

Watts, The silver bolt as a means of fixing ununited fractures of certain long bones.

Burnan, Exhibition of four appendices vermiformes showing unusual pathological conditions.

La Clinica Chirurgica. No. 6. 1904.

Giannetasio, Nuovo processo di nefropessia.

Dalla Rosa, L'ernia dell' uretere.

Costa, Le stenosi intestinali immediati anorganiche prodotte dallo strangolamento erniario.

Der klinische Bericht des Presbyterian Hospital zu New-York, Jan. 1904, Bd. VI, enthält unter anderen folgende Arbeiten:

Eliot, Das Verhalten des Rippenbogens bei Abdominalerkrankungen und seine Bedeutung als diagnostisches Symptom.

Hawkes, Die Behandlung vorgeschrittener eitriger Peritonitis infolge von Appendicitis.

Berkeley, Über versprengte Nebennierenkeime in der Niere.

McWilliams, Darmverschluß nach Appendicitisoperationen. Bericht über 86 Fälle und die Literatur.

McCosh, Ein Fall von Extraction einer Intubationstube aus dem r. Bronchus.

Baum-Kiel.

Fig. 4.

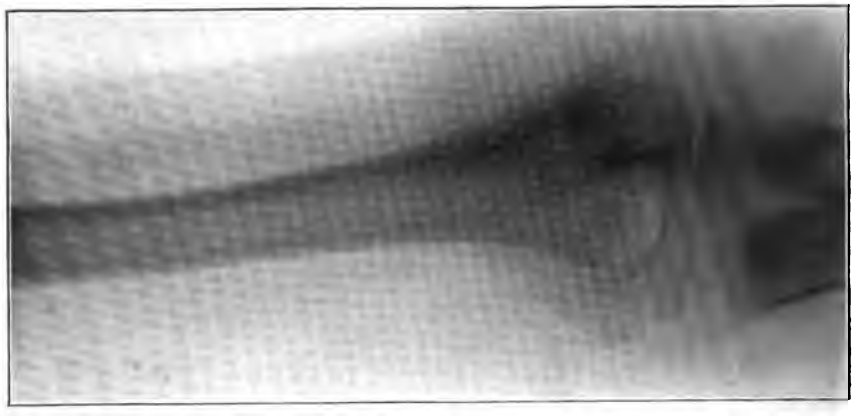

Fig. 2.

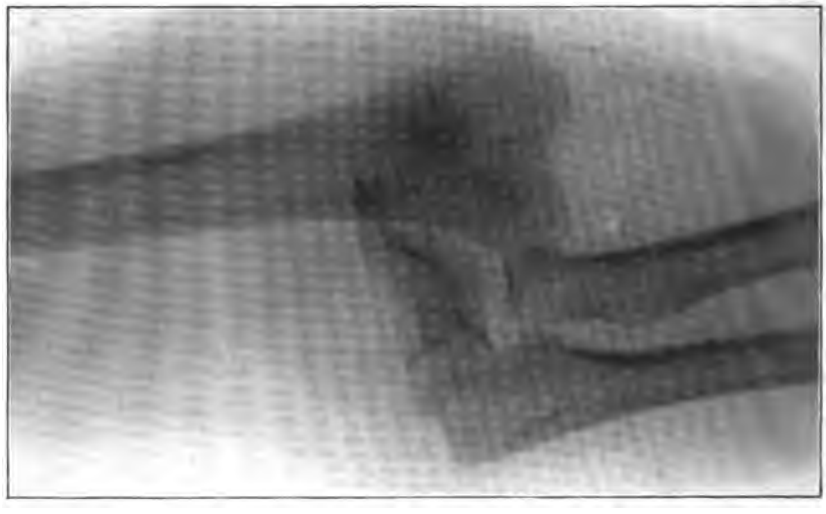

Fig. 1.



Fig. 5.



Fig. 3.



# XIV.

Aus der chirurgischen Universitätsklinik in der königlichen Charité zu Berlin (Direktor: Geheimrat Dr. F. König).

## Zur Behandlung des eingeklemmten Bruchs.

Von

Dr. **Lessing**, Stabsarzt,
Assistent der chirurg. Klinik der Charité.

Bei einer Durchsicht der zahlreichen, in den letzten Jahren erschienenen Arbeiten über eingeklemmte Brüche, die auf Grund statistischer und theoretischer Beurteilung größeren klinischen Materials die Frage der zweckmäßigsten Behandlung dieses so häufigen und folgenschweren Leidens einwandsfrei zu lösen suchten, drängt sich dem kritischen Beurteiler die Schlußfolgerung auf, daß trotz des großen Interesses, welches der Therapie des eingeklemmten Bruches von allen Chirurgen entgegengebracht ist, wir noch keinen besonderen Grund haben, auf unsere Erfolge stolz zu sein. Wenn ein Vergleich dieser neueren Statistiken mit den Publikationen der vorantiseptischen Zeit auch zweifellos dartut, daß wir die Prognose viel günstiger als früher zu stellen berechtigt sind, so kann andererseits behauptet werden, daß der Therapie dieses verhängnisvollen Zustandes die Segnungen der aseptischen Wundbehandlung nicht in gleichem Grade zugute gekommen sind als den übrigen Zweigen der Bauchchirurgie. An unseren jetzigen besseren Resultaten hat die veränderte Indikationsstellung zu den in Frage kommenden Operationsverfahren sicher den gleichen Anteil, wie der Umstand, daß wir bei aseptischem Operieren durch Ausschluß der Infektion die Schädigungen der incarcerierten Baucheingeweide durch die notwendigen Manipulationen an letzteren auf ein Minimum einzuschränken im stande sind. Leider ist nun noch keineswegs eine Einigung unserer Autoren über die Chancen der concurrierenden Behandlungsmethoden und eine endgültige Lösung aller in Betracht kommenden Fragen erzielt. Aus diesem Grunde bin ich gern einer Anregung meines hochverehrten Chefs, Herrn Geheimrat König, gefolgt, die Erfahrungen, welche in der chirurgischen Klinik der Charité vom März 1896 bis März 1903 gemacht wurden,

zu veröffentlichen. Die Prinzipien unserer Behandlung incarcerierter Brüche sind während dieser Zeit ziemlich die gleichen geblieben, haben sich nur wenig nach der radikaleren Seite hin verschoben, es kann daher über die Leistungsfähigkeit der einzelnen Behandlungsmethoden wohl ein sicherer eindeutiger Aufschluß gegeben werden. Um auch über Dauerresultate berichten zu können, wurde das Material unserer Klinik nur bis März 1903 zur Bearbeitung herangezogen.

Es sind im ganzen 165 incarcerierte Hernien, die in dem angegebenen Zeitraum beobachtet wurden; 9 Fälle, bei denen die Einklemmung durch Taxis behoben wurde, sollen bei der folgenden kurzen statistischen Übersicht unberücksichtigt bleiben.

Tab. I.: Frequenz, Sterblichkeit, Lebensalter sämtlicher Herniotomien:

| Alter in Jahren | Männer | Frauen | Summe | Todesfälle in Proz. |
|---|---|---|---|---|
| 1—10 | 1 | — | 1 | 0 = 0,0 |
| 10—20 | 5 | — | 5 | 0 = 0,0 |
| 20—30 | 10 | 2 | 12 | 0 = 0,0 |
| 30—40 | 9 | 10 | 19 | 1 = 5,2 |
| 40—50 | 6 | 24 | 30 | 2 = 6,6 |
| 50—60 | 6 | 26 | 32 | 8 = 25,0 |
| 60—70 | 7 | 13 | 20 | 4 = 20,0 |
| 70—80 | 5 | 21 | 26 | 9 = 34,6 |
| 80—90 | 3 | 8 | 11 | 3 = 27,2 |
| Summe: | 52 | 104 | 156 | 27 = 17,3 |

Tab. II: Einteilung der Herniotomien nach Bruchart, Geschlecht, Körperseite, Mortalität:

| Bruchart | Geschlecht | | Körperseite | | Summe | Mortalität in Proz. |
|---|---|---|---|---|---|---|
| | m. | w. | r. | l. | | |
| H. inguinal. . . . . | 42 | 17 | 35 | 24 | 59 | 7 = 11,8 |
| H. crural. . . . . | 8 | 83 | 51 | 40 | 91 | 18 = 19,7 |
| H. umbil. . . . . | 2 | 1 | — | — | 3 | 1 = 33⅓ |
| H. obturat. . . . . | — | 2 | 2 | — | 2 | 1 = 50,0 |
| H. ventral. . . . . | — | 1 | — | — | 1 | 0 = 0,0 |
| Summe: | 52 | 104 | 88 | 64 | 156 | 27 = 17,3 |

Die Tabellen bestätigen Erfahrungen, wie sie schon in anderen Statistiken niedergelegt wurden. Die Beteiligung fast der doppelten Anzahl Frauen als Männer an der Gesamtzahl der Incarcerierten springt um so mehr in die Augen, wenn man bedenkt, daß nach den großen Statistiken Malgaignes, Wernhers und Bergers[1]) Männer 4 mal

1) Vgl. König, Lehrbuch der speciellen Chirurgie. 7. Aufl. S. 378.

so oft an Brüchen leiden als Frauen, und findet seine Erklärung in dem starken Überwiegen der Schenkelbrüche, deren größere Disposition zur Einklemmung bekannt ist, beim weiblichen Geschlecht. Aus der ersten Tabelle geht ferner hervor, daß die Zahl der incarcerierten Hernien mit zunehmendem Alter anwächst, statt mit der Zahl der Individuen jenseits des 5. Deceniums abzunehmen, wie schon Maydl in seiner Herniologie feststellte. Am auffälligsten ist dies bei den Frauen, bei denen die Zahl aller Hernien mit der Zeit der größten Conceptionsfähigkeit (30 bis 40 Jahr) am höchsten steigt, um dann zwischen 40 bis 50 Jahren rascher abzufallen, als die Abnahme der Bevölkerung erklärt (König l. c.) Wir finden weiterhin wie Weyprecht[1]) an dem Material des Urban aus den Jahren 1890 bis 1900, daß bis zum 30. Lebensjahre 4mal so viel Männer als Frauen, von da ab aber 3mal so viel Frauen wie Männer herniotomiert wurden. Die alte Erfahrung des Überwiegens der Männer bei den inguinalen, der Frauen bei den cruralen Hernien, die größere Gefährlichkeit der letzteren (19,7 % Mortalität gegen 11,8 bei den Leistenbrüchen) wiederholt sich auch in unserer Statistik, desgleichen die stärkere Beteiligung der rechten Körperseite bei beiden Bucharten; das spätere Herabsteigen des rechten Hoden, die größere Beweglichkeit der in der rechten Unterbauchgegend gelegenen Eingeweide mag wohl die größere, rechtsseitige Disposition geben. Der Einfluß des Alters auf die Prognose des incarcerierten Bruchs überhaupt, die Wichtigkeit dieses Faktors für jede Statistik, ergibt sich auch aus unserer Tabelle I, als 57,3 % aller Herniotomien dem Alter über 50 Jahre angehörten und von 67 Fällen unter 50 Jahren nur 3 = 4,4 %, während von 89 Patienten von 50 bis 90 Jahren 24 = 26,8 % starben. In höherem Lebensalter sind eben sowohl die Schädigungen des Darms durch die Einklemmung meist intensivere, als auch Komplikationen von Seiten des Herzens und der Lunge häufiger. Das Durchschnittsalter unserer Hernien betrug 51,6 Jahr.

Als kongenitale Brüche konnten mit Sicherheit nur 5 Brüche angesprochen werden, und als innere, direkte Leistenbrüche nur 3 Fälle die ältere Individuen betrafen. Von 18 Patienten finde ich in den Krankengeschichten vermerkt, daß sie vorher ein Bruchband getragen haben. Nach Königs Erfahrungen haben ständig durch ein Bruchband zurückgehaltene Brüche eine besondere Vorliebe, sich einzuklemmen, wenn sie einmal hervortreten. Das wird aber, wie obige Zahl bestätigt, oft genug der Fall sein, da nur wenige Bruchleidende

1) Weyprecht, Langenbecks Archiv. LXX. 1.

in der Lage sind, mindestens 2 Bruchbänder sich anzuschaffen, um ein defekt gewordenes sofort ersetzen zu können, und sich dazu bequemen, auch nachts ein solches nicht abzunehmen. Der Rat zur Radikaloperation ist daher, wenn nicht besondere Gegenindikationen bestehen, sicher gerechtfertigt.

Diagnostische, nicht vermeidbare Irrtümer sind uns in 4 Fällen vorgekommen: 2mal handelte es sich um Entzündung des leeren Bruchsacks mit trübserösem, in einem Falle wohl infolge vorausgegangener Taxis blutig gefärbtem Exsudat statt der angenommenen Netzeinklemmung in Schenkelhernien, bei beiden wurde beim Fehlen allgemeinperitonitischer Erscheinungen nach Exstirpation des Bruchsacks durch Radikaloperation Heilung erreicht; beim dritten Fall um eine Hernia obturatoria, bei der innere Incarceration diagnostiziert, aber wegen des hoffnungslosen Zustandes der 73jährigen Patientin von einer Operation Abstand genommen wurde; sie starb 3 Stunden nach der Aufnahme; die Incarcerationsdauer war 24 Stunden. Der 4. Fall findet bei den Darmwandbrüchen Erwähnung.

Dem bekannten Bild des eingeklemmten Bruchs neue Züge hinzuzufügen, bin ich nicht in der Lage; ich möchte nur die Bedeutung des verstärkten Indicannachweises als auf den Sitz der Incarceration am Dünndarm hinweisend erwähnen und wie Englisch, Frank, Bundschuh[1]) den prognostischen Anhalt bestätigen, der der Eiweißausscheidung im Urin als Ausdruck einer schwereren Intoxication durch Resorption des fauligen Darminhaltes und seiner Zersetzungsprodukte zukommt.

Zu einer kritischen Bearbeitung der seit Rosers erstem klassischen Experiment so viel erörterten Frage des Entstehungsmechanismus der Einklemmung geben uns unsere Krankengeschichten nicht genügend Anhaltspunkte; die größte Mehrzahl unserer Patienten litt jedenfalls bereits längere Zeit an reponierbaren Brüchen, die in einigen noch später zu erwähnenden Fällen auch bereits eingeklemmt waren, in keinem Falle fand sich eine auffallend enge Bruchpforte mit leerem Darm, das erste Stadium einer rein elastischen Einklemmung.

Einige Zahlen mögen noch die Bedeutung der Dauer der Einklemmung illustrieren: sie betrug bei unseren 9 Taxisfällen durchschnittlich 14 Stunden, bei den Herniotomierten von 3 Stunden bis 13 Tage, durchschnittlich 2,9 Tage und zwar bei den Geheilten 2,7, bei den Gestorbenen 4,2, bei den gangränösen Hernien 3,1 Tage. Dabei konnte ferner festgestellt werden, daß es weniger die Schädigung

1) Bundschuh, Bruns' Beiträge. 31. 2.

der Darmschlinge am Ort der Einklemmung ist, welche in direktem Abhängigkeitsverhältnis von der Dauer der Einklemmung steht — hier sind eine große Reihe anderer Faktoren wie Art des Bruchs, Charakter der Einschnürung von gleichweit bestimmendem Einfluß — als namentlich die Veränderungen der zuführenden Darmschlinge mit ihren Folgen auf den Gesamtorganismus.

An den Bruchsäcken fanden wir bei einigen Schenkelhernien mehr oder minder breit aufsitzende subseröse Lipome, die vielleicht in ursächlicher Beziehung zur Entstehung dieser Brüche stehen; im übrigen erwiesen sie sich bei den älteren, längere Zeit bestehenden Brüchen, namentlich wenn ein Bruchband getragen war, als entzündlich verdickt, cystisch entartet, mit den accessorischen Hüllen eng verwachsen oder gar nicht von ihnen isolierbar; in 2 Fällen, bei denen es nach längerer Irreponibilität zu einer Einklemmung gekommen war, wird die Sanduhrform der Bruchgeschwulst, der verschiedene Spannungszustand des älteren und jüngeren Bruchanteils besonders hervorgehoben. Im Innern fand sich dann in beiden Fällen am Bruchsack breit adhärentes Netz, welches die Einklemmung des peripherwärts gelagerten Darmabschnittes veranlaßt hatte; Divertikelbildung wurde an 2 Bruchsäcken beobachtet.

Die Menge und Qualität des Bruchwassers war eine sehr verschiedene. Wenn sich auch die alte Erfahrung bestätigte, daß die Brüche, bei denen nur ganz geringe Mengen Bruchwasser vorhanden war, prognostisch ungünstiger zu beurteilen sind, und bei klarem serösen Bruchwasser die Darmschädigung meist nur geringfügig ist, so konnte andererseits doch auch bei stinkendem Transsudat eine Reposition des nur hyperämischen Darmes mit glücklichem Erfolg vorgenommen werden; allerdings haben wir in diesen Fällen und bei Anwesenheit eines Ergusses in der freien Bauchhöhle es immer vorgezogen, einen Jodoformgazetampon in die Bauchhöhle zu leiten. Bei den Einklemmungen, die durch Taxis außerhalb der Klinik zu beheben Versuche gemacht waren, wurde das Bruchwasser sehr häufig sanguinolent gefunden. In etwa der Hälfte unserer bakteriologischen Untersuchungen ergab sich Sterilität, es scheint sich hier um kurz andauernde Incarcerationen gehandelt zu haben; fast in allen Fällen, wo dagegen tiefere Darmschädigungen vorlagen, wurden Kokken und Kolibakterien nachgewiesen, Erfahrungen, wie sie Brentano und Weyprecht in größeren Untersuchungsreihen machten.

Der Bruchinhalt unserer Herniotomien (2 Bruchsackentzündungen abgezogen) ergibt sich aus folgender Tabelle:

| Behandlung | Netz | Darm u. Netz | Darm allein |
|---|---|---|---|
| Reposition | 15 | 36 | 76 |
| Übernähung und Darmwandexcision | — | 1 | 8 |
| Vorlagerung und Anus praeter. | — | 2 | 7 |
| Primärresection | — | 2 | 7 |

Isolierte Netzeinklemmungen wurden demnach in 9,6 Proz. gefunden; ein auffallend niedriger Prozentsatz (bei Maydl ca. 23 Proz.; bei Weyprecht ca. 11 Proz., bei Bundschuh ca. 14 Proz.), der bei der günstigeren Prognose dieser Einklemmungen unsere Statistik etwas trüben muß. Die Symptome setzten meist weniger stürmisch ein oder klangen in ihrer Intensität bald ab, eine Beobachtung, die uns aber nie zu einer Aufschiebung der Operation verleitete. In den meisten Fällen waren die oft adhärenten Stränge entzündlich verändert, cyanotisch verdickt oder cystisch entartet; sie wurden jenseits der Einschnürungsstelle in einzelnen Abschnitten sorgfältig unterbunden und abgetragen. Wir haben nur einen hierher gehörigen Todesfall: eine 85jährige Frau, die am 25. Tage nach der Operation einer nicht embolischen Pneumonie bei Myocarditis erlag. Netz mit Darm war 41 mal Bruchinhalt; dabei war 6 mal der Darm von tiefer gehenden Schädigungen betroffen, der Schutz, der früher dem Netz für den miteingeklemmten Darm vindiziert wurde, scheint somit, wie auch Bundschuh und Weyprecht fanden, ein sehr problematischer zu sein. In 98 Fällen, d. h. in 63 Proz. aller unserer Herniotomien, bestand der Bruchinhalt nur aus Darm. Auf seinen Zustand bei der Operation werde ich später eingehen; seine einzelnen Abschnitte waren in folgender Weise im Bruch vertreten: 126 mal Dünndarm entsprechend seiner großen Beweglichkeit; 9 mal Dickdarm, 7 mal der Wurmfortsatz, beide nur je 2 mal in Schenkelhernien. — Bei 4 von den 6 Dickdarmbrüchen, die ohne Wurmfortsatz eingeklemmt waren, handelte es sich um jahrelanges Bestehen des Leidens bei Männern im 7. Jahrzehnt. Die von Hildebrand ätiologisch herangezogenen fötalen Verwachsungen zwischen Dickdarm und Hoden sind in keiner Krankengeschichte erwähnt; der 5. Fall gehört zu den Darmwandbrüchen, der 6. betraf eine 57jährige Frau, die häufig geboren hatte: in unseren Fällen ist somit nur die physiologische Erschlaffung der Baucheingeweide bezw. ihrer Mesenterien für die Entstehung der immerhin seltenen Bruchart verantwortlich zu machen. Alle Brüche gehörten der rechten Körperseite an, 3 mal war das Cöcum und der Wurmfortsatz, 3 mal das Colon transversum allein, 2 mal Colon transversum mit Netz und einmal mit Dünndarm Bruchinhalt. In Überein-

stimmung mit Bundschuh und im Gegensatz zu Hilgenreiner[1]) war bei uns trotz des Alters der Patienten und trotz der meist längeren Dauer der Einklemmung, die in 2 Fällen den Charakter der Kotstauung hatte, das Operationsresultat ein gutes, als nur 2 von den 9 Patienten starben: der eine 74jährige noch während der Operation, der andere 81jährige 12 Stunden nach derselben an Herzschwäche. Bei beiden war der Puls schon vorher klein und unregelmäßig bei hochgradiger Arteriosklerose, so daß wohl kaum die Narkose als solche, sondern das Alter der Leute am ungünstigen Ausgang die Schuld trägt.

Auch bei den 7 Brüchen, in denen sich der Wurmfortsatz im Bruchsack fand, handelt es sich um rechtsseitige Brüche und zwar 2 mal um crurale, 5 mal um inguinale bei 4 Frauen und 3 Männern. Nur einmal war es eine kongenitale Hernie, auch Beyardi (König l. c.) und Weyprecht konnten die gegenteilige Beobachtung, daß diese Brüche meist angeborene seien, unter 98 und 12 Fällen nicht bestätigen, ebensowenig das immer wieder als pathognomisch angeführte Symptom der Beugekontraktur im rechten Hüftgelenk. 3 mal lag, wie oben erwähnt, noch Blinddarm, 2 mal Dünndarm, 1 mal Netz im Bruchsack; in allen war mit Berücksichtigung der Vorgeschichte und nach dem Operationsbefund — ausgeprägte Schnürfurchen, entzündliche Veränderung des distalen, normales Verhalten des zentralen Wurmabschnittes — es höchstwahrscheinlich, daß die Folgen der Einklemmung, nicht eines primären Entzündungsprozesses des im Bruchsack gelegenen Wurms vorlagen. Diese Überzeugung haben wir nur in dem 7. Falle (isolierter Appendix in einem Schenkelbruch) gewinnen können, den Neuhaus in seine Arbeit „Zur Kenntnis der Perityphlitis“ [2]) ausführlich beschrieben hat. Auch Weyprecht findet in 2 Drittel seiner Fälle sicher primäre Einklemmung des Wurms, nur in einem von 12 Eällen primäre Appendicitis, während Honsell[3]) nach Prüfung von 79 in der Literatur niedergelegten und 4 eigenen Beobachtungen der Sonnenburgschen Anschauung, daß es nur dann zur Einklemmung des Processus komme, wenn dieser primär entzündet ist, beitritt. In 4 unserer Fälle waren die Schädigungen des Wurmfortsatzes so schwere, daß er amputiert und ins Cöcum eingestülpt werden mußte, 3 mal wurde er nach Lösung älterer oder frischerer Verwachsungen mit Glück reponiert.

Im Gegensatz zu anderen Autoren haben wir unter unseren

1) Hilgenreiner, Bruns' Beiträge. 41.
2) Neuhaus, Deutsche Zeitschr. f. Chirurgie. LXIX.
3) Honsell, Bruns' Beiträge. 37.

156 Brucheinklemmungen nur 3 Darmwandbrüche, während sich unter 1203 Fällen der Statistiken Bundschuh, Fuchsig und Haim[1]), Weyprecht, Rothe[2]), Hilgenreiner 70 Darmwandbrüche, d. i. 5,8 Proz. finden. Unsere bei den Operationen erhobenen Befunde bekräftigen die von König seit langem vertretene Ansicht, daß unmöglich bei einer Drucksteigerungin der Bauchhöhle ein Darmwandbruch erst entstehen und sich sofort einklemmen könne; es sind vielmehr im Laufe längerer Zeit entstandene Divertikel, die im Moment der Einklemmung bereits im Bruchsack lagen. Darauf weisen die älteren Verwachsungen hin, die wir jedesmal fanden, und die auch in den angeführten Arbeiten oft erwähnt werden. Trotz der meist weniger ausgesprochenen lokalen und allgemeinen Krankheitssymptome kommt es bei der stets vorhandenen Enge der Bruchpforte in einem hohen Prozentsatz, ca. 33%, zu Gangrän der Schlinge, die ja die Prognose quoad vitam wesentlich trübt. In allen Statistiken kommt ferner das Überwiegen der Darmwandbrüche in Schenkelhernien bei Frauen deutlich zum Ausdruck. Unsere Fälle betreffen einen 40jährigen Mann mit einem 6 Tage bestehenden Darmwandleistenbruch, Heilung unter Jodoformgazetamponade nach 14tägiger kleiner Kotfistel; die 2. Heilung wurde bei einer 77jährigen Frau erzielt, bei der nach 3tägiger Einklemmungsdauer in einer rechtsseitigen Schenkelhernie ein fünfpfennigstückgroßes Stück der Coecalwand adhärent und deutlich durch einen leichten, auf der Convexität gelegenen, in sich abgeschlossenen Schnürring abgegrenzt gefunden wurde; dem Bruchsack saß breit ein properitoneales Lipom auf. Im 3. Falle, einer 56jährigen taubstummen Frau, wurden die 8 Tage bestehenden Incarcerationssymptome auf eine linksseitige irreponible Schenkelhernie bezogen, deren Darminhalt aber vollkommen normal sich erwies; der Herniolaparotomieschnitt auf den rechten Schenkelkanal ergab dann einen kleinen adhärenten, perforierten Darmwandbruch mit diffuser Peritonitis, der die Frau nach einer Stunde erlag.

Gehen wir nun auf den Zustand ein, in dem der Dünndarm nach Durchtrennung des Schnürringes von außen nach innen, eventl. auf der Hohlsonde vorgenommen, gefunden wurde, so liegt uns jetzt die schwerwiegende Frage vor, ist der Darm noch lebensfähig, ist eine vollständige Erholung zu erwarten oder nicht. Die genaueste Untersuchung hat sich nicht nur auf die eingeklemmte Schlinge zu erstrecken, sondern in gleicher Weise auch auf den, nach Desinfektion

1) Fuchsig und Haim, Deutsche Zeitschr. f. Chirurgie. LXIX.
2) Rothe, Bruns' Beiträge. 31.

des Bruchsacks und der eingeklemmten Schlinge mit feuchtem Sublimattupfer, hervorgezogenen zu- und abführenden Schenkel. Wir achten auf Farbe, Glanz, Dicke und Consistenz der Darmwand, verschiedenes Volumen der einzelnen Darmabschnitte, Schnürfurchen, Epithelverlust oder gräuliche Verfärbung der Serosa, subseröse Blutungen, Mesenterialgefäße und schließen namentlich aus der Raschheit, mit der nach Lösung der Einklemmung die bekannten pathologischen Veränderungen sich teilweise oder ganz zurückbilden, auf die Lebensenergie des Darms. Trotzdem ist die Entscheidung dieser Frage uns mit absoluter Sicherheit nicht immer möglich, da das einzige sichere Zeichen, die Beobachtung einer über die ganze Darmstrecke hinweggehenden, alle Differenzen ausgleichenden Contractionswelle, auch nach Anwendung des neuerdings empfohlenen Prüfungsmodus: der Aufträufelung von 40 bis 50° steriler physiologischer Kochsalzlösung, oft genug im Stich läßt. Von einer Prüfung der Reaktionsfähigkeit der Darmmuskulatur durch faradische Ströme nach Buchbinder[1]) wurde bei uns Abstand genommen, da nach Buchbinders eigenen Versuchen die Contractionswelle manchmal erst nach einer Viertelstunde oder länger sich einstellte, ein Zeitverlust, der für den schließlichen Erfolg keineswegs gleichgültig ist. So lange es kein sicheres und rasch Entscheidung bringendes Verfahren der Prüfung der Lebensfähigkeit des geschädigten Darmes gibt, wird es von der größeren oder geringeren Erfahrung des einzelnen Operateurs abhängen, die richtige Entscheidung zu treffen. Können wir doch nicht einmal in jedem Fall, in dem nach Reposition eines verdächtigen Darmstücks keine tödliche Peritonitis eintritt, schließen, daß an dem Darm keine Necrose vorgelegen hat. Es kann das glückliche Ereignis eintreten, daß die Darmserosa, bevor es zur Perforation kam, mit dem parietalen oder visceralen Peritoneum in der Peripherie des Necrotischen verklebte und somit die Perforation in die Bauchhöhle ausschloß. Natürlich darf die Hoffnung auf diesen glücklichen Vorgang unsere Entscheidung nicht beeinflussen, gangränverdächtigen Darm ohne weiteres zu reponieren. Wir haben in diesen Fällen, wenn uns die geringsten Bedenken vorlagen, abgesehen von später zu erwähnenden Verfahren, von einer weitgehenden Jodoformgazetamponade Gebrauch gemacht. Ich finde in den Krankengeschichten, nach denen der Darm ohne irgend welchen Eingriff an demselben reponiert wurde, ihn 23 mal als gangränverdächtig charakterisiert, 18 mal erfolgte hier Heilung unter Jodoformtampon. Die einfache Reposition des eingeklemmten

1) Buchbinder, Deutsche Zeitschr. f. Chirurgie. 55.

Darms konnte 125 mal vorgenommen werden, d. h. in 76,2 Proz. aller unserer incarcerierten Hernien oder 80,1 Proz. der Herniotomien. Der auf den ersten Blick hoch erscheinende Prozentsatz deckt sich ungefähr mit dem anderer Statistiken, z. B. der Heidelberger, gleichfalls 80,1 Proz., der Breslauer = 72,4 Proz. der Herniotomien; im Urban wurde zwar nur in 64 Proz. reponiert, dagegen die unblutige Taxis in 17 Proz., bei uns nur in 5,5 Proz. aller Einklemmungen ausgeübt, so daß gleichfalls in 81,6 Proz. eine Reposition ohne Eingriff am Darm selbst herauskommt. Eine weitere Übereinstimmung ergibt sich bei einem Vergleich unserer Gesamtmortalität der nicht gangränösen Hernien mit 14 Fällen = 11 Proz. (Heidelberg 12,7 Proz., Urban 9 Proz., Breslau 11,3 Proz., Hilgenreiner 11 Proz.). Wenn wir mit Petersen[1]) die Repositionen für den unglücklichen Ausgang nach Reposition verantwortlich machen, wenn der Darm infolge Atonie seinen Inhalt nicht fortzubewegen vermag, wenn eine Stenose infolge der Verklebung des eingeklemmten Darms durch Achsendrehung oder ungenügende Beseitigung der Einklemmung bestehen bleibt oder erzeugt wird, wenn Perforation oder nachträgliche Gangrän des reponierten Darms eintritt, so fallen von unseren 14 Todesfällen 5 unter diese Kategorie. 5 Todesfälle von 125 Operationen entsprechen zwar nur einer Mortalität von 4 Proz.; diese Berechnung hat aber gar keinen Zweck, wir müssen die Frage ähnlich wie Petersen vielmehr so stellen: Wieviel Proz. der Todesfälle sind dem Mangel unserer Kunst zuzuschreiben? Dann finden wir in allen Arbeiten doch eine sehr ernste Sprache sprechende Zahlen: bei dieser Fragestellung hat Petersen von 23 Exitus 18, Weyprecht von 23 6, Rothe von 11 4 Todesfälle, bei uns von 14 5 Fälle, von denen sicher eine größere Anzahl bei Wahl einer anderen Therapie als der Reposition mit Tamponade hätten gerettet werden können. Diese wahrscheinlich vermeidbaren üblen Ausgänge mahnen, es mit der alten, zwar leichter zu gebenden als zu befolgenden Regel: „Man reponiere nur lebensfähigen Darm", recht ernst zu nehmen.

Unabhängig von der eingeschlagenen Behandlung sind dagegen 9 Todesfälle, über die die folgende Tabelle Auskunft gibt:

| Nr. | Alter in Jahren | Geschlecht | Bruchart | Eintritt des Todes | Todesursache |
|---|---|---|---|---|---|
| 1. | 86 | w. | H. crur. | 12 St. post op. | Marasmus senilis, Myocarditis. |
| 2. | 57 | w. | H. crur. | 8 Tage p. op. | Coma diabeticum. |

1) Petersen, Deutsche med. Wochenschr. 1901.

| Nr. | Alter in Jahren | Geschlecht | Bruchart | Eintritt des Todes | Todesursache |
|---|---|---|---|---|---|
| 3. | 61 | w. | H. crur. | 18 Tage p. op. | Thrombose der r. Schenkelvene. Embolie der Art. pulm. |
| 4. | 52 | m. | H. crur. | 12 Tage p. op. | Delirium tremens, Myocarditis. |
| 5. | 85 | m. | H. ing. | 25 Tage p. op. | Pneumonie. |
| 6. | 67 | m. | H. ing. | 7 Tage p. op. | Pneumonie. |
| 7. | 74 | m. | H. ing. | 1 Std. p. op. | Collaps, Myocarditis. |
| 8. | 56 | w. | H. crur. | 1 Std. p. op. | Peritonitis b. d. Operation, Collaps. |
| 9. | 81 | m. | H. ing. | 12 Std. | Collaps. |

Auch wenn wir die in einem engeren oder lockeren Zusammenhang mit dem chirurgischen Eingriff stehenden, zu Tode führenden Erkrankungen des Circulations- und Respirationsapparates ausschalten, so werden doch, wie jede Statistik zeigt, noch eine ganze Reihe Faktoren übrig bleiben, die bei den meisten dem höheren Lebensalter angehörenden Patienten in Gemeinschaft mit der Brucheinklemmung verhängnisvoll werden. Mit diesen durch unsere Therapie wenig beeinflußbaren Tatsachen müssen wir rechnen, wir Chirurgen müssen andererseits aber bei aller Erkenntnis der Grenzen unseres Könnens immer wieder betonen, daß heutzutage die Gefahr der Herniotomie bei intactem Darm gering ist gegenüber unblutiger Taxis. Angesichts der Tatsache, daß sowohl bei dem Material des Urban als auch bei uns in mehr als 70 Proz. ärztlicherseits erfolglose Taxisversuche ausführt wurden, über deren bekannte Schädigungen auf den Darm auch wir häufige Notizen in den Krankengeschichten finden, ist dieser Hinweis keineswegs überflüssig. Unser jetziger Standpunkt zur Taxis ist noch derselbe, wie ihn Bennecke in der Berliner klinischen Wochenschrift 1898 und König in der 7. Auflage seines Lehrbuches 1899 präcisiert hat. Bekommen wir einen frischen, auf Peritonitis oder Perforation nicht verdächtigen Fall, so wird bei Beckenhochlagerung und leichter Flexion des Hüftgelenks eine Eisblase auf den Bruch für ½ Stunde gelegt, dann wird zunächst ohne Narcose mit leichter Kraftanwendung Reposition versucht. Dieser Versuch wird namentlich dann gerechtfertigt sein, wo schwere Herzfehler, bestehende Lungenerkrankung oder Alkoholismus ein längeres Krankenlager nicht wünschenswert erscheinen läßt. Tritt kein Erfolg ein, so wird der Kranke über die wahrscheinliche Notwendigkeit der Reposition mit dem Messer verständigt und nach eingeleiteter Narcose nicht forcierte Taxisversuche wiederholt. Geht der Bruch nach einigen Minuten nicht zurück, so wird operiert. Wenn die Taxis außerhalb versucht wurde, oder ist der Bruch sehr gespannt und schmerzhaft, ist die Lebensfähigkeit des Darms auch nur im geringsten zweifelhaft, so

unterbleibt jeder Taxisversuch. Wie unsere Zahlen zeigen, sind diese günstigen Vorbedingungen nur äußerst selten; unseren klinischen Standpunkt möchten wir für die Praxis noch weiter eingeschränkt wissen: trotz der günstigen Bedingungen einer Großstadt vergehen oft 4 oder mehr Stunden, ehe die Patienten nach den mißlungenen Taxisversuchen Aufnahme in ein Krankenhaus finden, die kostbarste Zeit ist damit manchmal verstrichen; auch unter ungünstigen äußeren Verhältnissen wird die Taxis am besten nur da vorgenommen, wo sofort die Operation angeschlossen werden kann, wenigstens in Form des äußeren Bruchschnitts ohne Eröffnung der Bauchhöhle. Im Gegensatz zur Ansicht mancher Chirurgen möchten wir auf diese Operation auch heute, wo der Gesichtspunkt einer operativen Peritonitis nicht mehr in Frage kommt, nicht ganz verzichten: bei alten Leuten mit Herzfehlern, bei sehr großen Brüchen haben wir uns in einigen Fällen mit der Spaltung der die Incarceration bedingenden Bruchpforte begnügt, wenn der zweifellos intacte Bruchinhalt sich leicht reponieren ließ.

Gehen wir nun auf die gangränösen Hernien ein und zwar zuerst nur auf die statistischen Fragen, so stoßen wir hier gleich auf Schwierigkeiten, die den Wert etwa zu ziehender Schlüsse sehr in Frage stellen. In den älteren Arbeiten werden einmal die prognostisch so verschiedenen Gruppen des lebensfähigen und des bis zur Gangrän bezw. Perforation durch die Incarceration geschädigten Darms nicht genügend auseinander gehalten, die Taxisfälle werden zur ersten Gruppe teils hinzugerechnet, teils weggelassen; schließlich wird dem Begriff „Gangrän“ sehr verschieden weite Grenzen gezogen. Crampe[1]) rechnet hierzu alle Fälle von der gangränverdächtigen Schnürfurche bis zur Totalgangrän und findet daher einen ungewöhnlich hohen Prozentsatz, nämlich 53 Proz. aller incarcerierten Hernien der Königsberger Klinik, als gangränös; Rothe zählt zu den gangränösen Hernien nur diejenigen, bei denen ein operativer Eingriff am Darm selbst vorgenommen wurde (Übernähung bis zur Resection), es ergibt sich dann ein Prozentsatz von 23,3 an dem Material der Breslauer Klinik.

Ich halte es mit Weyprecht für richtiger, zu den gangränösen Hernien noch die hinzuzurechnen, bei denen nach Reposition des als lebensfähig reponierten Darms nachträglich Kotfistelbildung bewies, daß eine wenn auch beschränkte Gangrän vorlag. Bei dieser Annahme ergeben sich bei uns unter 165 incarcerierten Hernien 40 Gan-

1) Crampe, Bruns' Beiträge. 38.

gränfälle = 24,3 Proz., beim Material des Urban 19,9, für eine Großstadt mit ihren günstigen äußeren Verhältnissen ein auffallend hoher Prozentsatz.

Über Lebensalter, Mortalität, Operationsverfahren geben die folgenden Tabellen Aufschluß.

Tabelle I.

Verteilung der bei der Operation als gangränös angesehenen Hernien auf die verschiedenen Lebensalter.

| Alter in Jahren | Geschlecht | | Bruchart | | | S. S. | Exitus = %. |
|---|---|---|---|---|---|---|---|
| | m. | w. | H. ing. | H. crur. | H. umb. | | |
| 0—30 | 1 | 1 | 1 | 1 | — | 2 | 0 Proz. |
| 30—40 | — | 1 | 1 | — | — | 1 | 0 Proz. |
| 40—50 | 1 | 6 | 2 | 5 | — | 7 | 1 = 14,3 Proz. |
| 50—60 | 1 | 8 | 1 | 7 | 1 | 9 | 3 = 33,3 „ |
| 60—70 | — | 6 | 2 | 3 | 1 | 6 | 3 = 50,0 „ |
| 70—80 | 2 | 7 | 2 | 7 | — | 9 | 6 = 66,0 „ |
| 80—90 | — | 1 | 1 | — | — | 1 | 0 = 0,0 „ |
| Summe: | 5 | 30 | 10 | 23 | 2 | 35 | 13 = 37,1 Proz. |

Tabelle II.

Operationsverfahren bei den gangränösen Hernien.

| | | |
|---|---|---|
| a) Reposition mit Tamponade (Kotfisteln) . . | 4 | Exitus = 0 Proz. |
| b) Eingriffe bei circumscripter Gangrän (Übernähung gangränöser Darmstellen, Keilexcision) | 9 | 1 = 11,1 Proz. |
| c) Vorlagerung zwecks Anlegung eines Anus praeternaturalis . . . . . | 9 | 9 = 100,0 „ |
| d) Resection des Appendix . . . . . | 4 | 0 = 0,0 „ |
| e) Primäre Darmresection . . . . . | 9 | 3 = 33⅓ „ |

Aus der ersten Tabelle geht wieder das Überwiegen der Frauen, die größere Disposition der Schenkelhernien zur Darmgangrän (¼ aller Schenkelhernien gegen 1/16 der Leistenbrüche) hervor. Unsere Gesamtmortalität ist im Vergleich zu den citierten Statistiken von Petersen 48 Proz., Weyprecht 46,6 Proz., Rothe 54,28 Proz., Hilgenreiner 51,7 Proz., Crampe 42,5 Proz., Hofmeister 44 Proz. eine sehr günstige, würde sich jedoch wesentlich verschlechtern, wenn wir, wie es correct wäre, die bei der Besprechung der Todesursachen erwähnten 5 Exitus infolge nachträglicher Gangrän hinzurechneten, die Mortalität der gangränösen Hernie würde sich dann mit 18 von 40 Hernien auf 45 Proz. erhöhen. Dies ist jedoch, wie in den angeführten Arbeiten, unterblieben und beeinflußt nicht wesentlich das Vergleichsresultat, da die erwähnten „Kunstfehler“ sich ungefähr in gleichen Grenzen halten. Ein Eingehen auf die einzelnen Todesfälle,

ihre Sichtung in die dem gewählten Operationsverfahren zur Last fallenden und die von diesen unabhängigen, wird in Verbindung mit der Erörterung unserer Indicationsstellung erfolgen; wir können so am leichtesten die Leistungsfähigkeit und die Grenzen der in Frage kommenden Methoden kennen lernen. — Unter die Gruppe der kleineren Operationen am gangränösen oder gangränverdächtigen Darm, auf die wir zuerst eingehen, rechne ich die Übernähung und die partiellen Excisionen von Darmwand. Seitdem unter dem Schutz der Asepsis Ausschaltungen von kleineren oder größeren Darmstrecken mit Wiederherstellung der Continuität des Rohres durch Murphyknopf oder circuläre Naht häufiger gemacht werden, hat sich trotz aller Verbesserungen der Technik immer eine Stelle der Circumferenz als besonders den Erfolg in Frage stellend erwiesen, nämlich der der Serosa entbehrende Mesenterialansatz. Es war daher folgerichtig, ihn in den Fällen, bei denen er durch die Incarceration wenig oder gar nicht gelitten, und nur circumscripte Gangrän befürchten lassende Läsionen der übrigen Circumferenz vorlagen, bei der Ausschaltung der letzteren nicht mit zu opfern.

Wie schon Mikulicz 1892 und Lindner 1896, Elgart 1902, ausführten, sind es zwei typische Stellen, an denen man öfters scharf begrenzte, schwere Darmveränderungen findet: die Kuppe einer meist kleineren incarcerierten Schlinge und die Schnürfurchen, besonders an der dem Mesenterialansatz entgegengesetzten Hälfte. Bei ersterer handelt es sich um den von den Mesenterialgefäßen am weitesten entfernten und durch die Abschnürung am mangelhaftesten ernährten Ort der Darmwand, bei der zweiten kommt als wesentlichstes Moment noch der Druck des Schnürrings hinzu, der die Necrose erklärt. Wenn sich bei dieser circumscripten Gangrän des Schnürrings der zuführende Darmschenkel nach Lösung der Einklemmung in einem zu den geringsten Besorgnissen keine Veranlassung bietenden Zustand präsentiert, werden sich wohl nur wenige Chirurgen zu einer Continuitätsresection entschließen können, sondern ihr die Übernähung in querer Richtung vorziehen. Daß diese Voraussetzungen zwar nicht häufig, aber doch noch in einer nicht ganz außer acht zu lassenden Zahl gegeben sind, beweisen die Arbeiten von Crampe, Weyprecht, Rothe, Hilgenreiner, Elgart, in denen ich 97 mal dies Verfahren angewendet finde mit einer Mortalität von 5,1 Proz., wenn wir für den Exitus dieselben Bedingungen verantwortlich machen, wie bei der Reposition. Dem wäre noch hinzuzufügen, daß 2 von den hierher gehörenden 5 Todesfällen (b. Rothe) nach circulärer Übernähung, in einem Falle beider Schnürringe, ein-

traten, eine Indication, die wir mit dem Autor selbst für nicht zutreffend halten: Wir empfehlen das Übernähungsverfahren unter der Voraussetzung der Integrität des zuführenden Darmschenkels nur für Schnürringe, und auch da nur bei Beschränkung der Furchen auf $^1/_3$ bis $^1/_2$ des Darmumfangs. Die Mortalität ist doch wesentlich geringer als die der besten Statistik des concurrierenden Verfahrens, der Primärresektion; der Einwand der Unsicherheit, der von Petersen, Martina [1]) gemacht ist, erscheint uns bei richtiger Auswahl der Fälle nicht gerechtfertigt. Bei Kuppengangrän ziehen wir die partielle Excision der Darmwand vor und zwar in Keilform, auf die auch andererseits gemachte Erfahrung gestützt, daß die Necrose der Schleimhaut gewöhnlich weiter reicht als die der sicht- und abtastbaren Muskulatur. Irgend welche Stenosenbeschwerden haben wir an unseren 6 Übernähungen (3 mal mit ganz kleinen Perforationen) und 3 Keilexcisionen so wenig wie obige Autoren beobachtet; wie Crampe konnten wir uns wenigstens bei einem Teil (5 von 9) durch Nachforschung überzeugen, daß auch später keine Erscheinungen von chronischem Darmverschluß aufgetreten sind; der Fall Königs, der ihm Veranlassung gab, 1896 vor einer zu weitgehenden Anwendung des Übernähungsverfahrens zu warnen, scheint somit noch vereinzelt dazustehen. Der einzige Todesfall, den wir bei einer Übernähung einer perforierten, circumscripten Schnürfurchengangrän im Jahre 1896 hatten, betraf eine 78jährige Frau mit einer 3 Tage alten eingeklemmten Schenkelhernie. Die Indication zum Verfahren scheint hier der Wunsch einer möglichst raschen Beendigung der Operation gegeben zu haben, da schon trüb seröses Exsudat in der freien Bauchhöhle war und hochgradiger Collaps bestand. Da die Patientin einige Stunden nachher einging, muß es zweifelhaft bleiben, ob die gewählte Therapie hiermit in direktem ursächlichen Zusammenhang stand. Ich möchte an dieser Stelle noch erwähnen, daß wir in einem Falle von einem Tag alter Leistenhernie bei einem 32jährigen Manne, die schon öfters eingeklemmt, aber ärztlicherseits unblutig reponiert war, neben einer frischen Schnürfurche am Dünndarm 2 alte Schnürringe zu sehen Gelegenheit hatten; da niemals Stenosenerscheinungen aufgetreten waren, wurde der Darm reponiert und die Radicaloperation angeschlossen. Heilung. Auch Haasler [2]) hält das Vorkommen reiner Stenosen, bei denen nicht gleichzeitig peritoneale Verwachsungen, Abknickungen, Strangulation vorliegen, für eine Seltenheit, während

1) Martina, Langenbecks Archiv. LXXI.
2) Haasler, Chirurgencongreß. 1903.

er als Nebenbefund bei an intercurrenten Krankheiten Gestorbenen, bei denen Brucheinklemmung blutig und unblutig, in einem Falle mit Schnürfurchenübernähung behoben waren, öfters frische Stenosen sah, die klinisch nicht die geringsten Symptome gemacht hatten. Er nimmt sogar an, daß die Bedingungen für eine vollständige Restitutio ad integrum bei der Einstülpung gangränösen Gewebes günstiger liegen als bei der des gesunden Darms mit folgender Naht.

Der Empfehlung, statt Schnürfurchenübernähung und segmentärer Excisionen den gangränverdächtigen Darm extraperitoneal vorzulagern, können wir uns nicht anschließen; es ist sicher, daß der Darm dann infolge nicht vermeidbarer Circulationsstörungen und der auch bei feuchter Einpackung bald eintretenden Oberflächenveränderung noch mehr in seiner Lebensfähigkeit geschädigt wird. Todesfälle, die nach Kombination beider Methoden eintraten, sind meiner Ansicht nach in gleichem Maße der Vorlagerung als der dann nicht mehr geeigneten Übernähung zuzuschreiben. Ihre Berechtigung behält die Vorlagerung nur für die Fälle, bei denen Mangel an Schulung des Operateurs oder ungünstige äußere Verhältnisse die Ausführung einer Radicaloperation nicht wünschenswert erscheinen lassen. Wir kommen damit zu der vielumstrittenen Frage: Anus praeternaturalis oder Primärresection. Ich lasse zuerst unser diesbezügliches Material in tabellarischem Auszug folgen; wenn es auch relativ klein ist, so kann es doch zur Begründung unserer Anschauungen herangezogen werden.

### A. Anlegung eines künstlichen Afters.

1. 63jährige Frau. H. crur. Inc.-Dauer 6 Tage. Aufnahmebefund: Peritonitis, Collaps. Operationsbefund: 16 cm lange, gangränöse, beim Vorziehen perforierende Dünndarmschlinge. Tod am 1. Tag p. op. Sectionsbefund: Peritonitis diffusa sero-purulenta, Mitralstenose, Niereninfarcte.

2. 53jährige Frau. H. crur. Inc.-Dauer 1 Tag. Aufnahmebefund: Peritonitis, Bruchsackphlegmone. Operationsbefund: 5 cm gangränöse perforierte Dünndarmschlinge. Tod 16 Stunden p. op. Sectionsbefund: Peritonitis diffusa; Myocarditis.

3. 56jährige Frau. H. crur. Inc.-Dauer 2 Tage. Aufnahmebefund: Peritonitis, Collaps. Operationsbefund: 10 cm lange Totalgangrän, talergroße Perforation, Kot in freier Bauchhöhle. Tod 2 Stunden p. op. Sectionsbefund: Jauchige Peritonitis.

4. 70jährige Frau. H. ing. Inc.-Dauer 4 Tage. Aufnahmebefund: Collaps, Bruchsackphlegmone Operationsbefund: 8 cm langer Dünndarm, perforierender Schnürring, adhärent der Bruchpforte. Tod am 4 Tage p. op. Sectionsbefund: Keine Peritonitis, Abschluß der vorgelagerten Schlinge, Pneumonia hypostatica.

5. 72jährige Frau. H. crur. Inc.-Dauer 5 Tage. Aufnahmebefund: Peritonitis. Operationsbefund: 15 cm schwarzrote Dünndarmschlinge, tiefe Schnürringe, beim Vorziehen perforierend. Tod am 2. Tage p. op. Sectionsbefund: Peritonitis sero-purulenta.

6. 67jährige Frau. H. umbilicalis. Inc.-Dauer 5 Tage. Aufnahmebefund: Collaps, Bruchsackphlegmone. Operationsbefund: Gangränöses Netz und 10 cm Dünndarm, 2 perforierende Schnürringe. Tod 12 Stunden p. op. Sectionsbefund: Peritonitis universalis purulenta, Thrombose der rechten Schenkelvene, Embolie der rechten Pulmonalarterie, Bronchopneumonie.

7. 57jährige Frau. H. crur. Inc.-Dauer 4 Tage. Aufnahmebefund: Collaps, Kotbrechen. Operationsbefund: Walnußgroße Dünndarmschlinge, zuführender Schnürring blaßgrau, necrotisch. Tod am 3. Tage. Sectionsbefund: Gangr. ilei part; Atrophia Myocardii fusca, Anaemia.

8. 76jähriger Mann. H. ing. Inc.-Dauer 1 Tag. Aufnahmebefund: Kotiges Erbrechen, Collaps. Operationsbefund: 15 ccm teerartiges Bruchwasser, 10 cm gangränöser Dünndarm, zwei necrotische Schnürringe. Tod am 1. Tag p. op. Sectionsbefund: Peritonitis diffusa, Myocarditis, Oedema purulenta.

9. 77jähriger Mann. H. crur. Inc.-Dauer 5 Tage. Aufnahmebefund: Peritonit. Collaps, Bruchsackphlegmone. Operationsbefund: 10 cm Dünndarm necrotisch, diffuse Peritonitis. Tod 2 Stunden p. op. Sectionsbefund: Peritonitis sero-purulenta.

## B. Resectionsfälle.

1. 42jährige Frau. H. crur. Inc.-Dauer 1 Tag. Aufnahmebefund: Beginnende Peritonitis. Operationsbefund: 20 ccm kotig riechendes Bruchwasser, 10 cm gangränöse Dünndarmschlinge. Resection 30 cm; Naht, Tamponade. In freier Bauchhöhle trübes Exsudat. Tod am 4. Tag p. op. Sectionsbefund: Peritonitis puruleuta e gangr. part. ilei et mesenterii.

2. 46jährige Frau. H. ing. Inc.-Dauer 4 Tage. Aufnahmebefund: 2 Tage kotiges Erbrechen; Bruchsackphlegmone. Temperatur 37,5°. Puls 120. Operationsbefund: Stinkendes Bruchwasser; 5 cm lange gangränöse Darmschlinge, beim Vorziehen perforierende Schnürfurche. Radicaloperation. Heilung.

3. 57jährige Frau. H. crur. Inc.-Dauer 6 Tage. Aufnahmebefund: Aufgetriebener Leib. 1 Tag Erbrechen. Operationsbefund: 15 cm Resection, Murphy, Abgang am 10. Tag; blutigseröses Bruchwasser. Radicaloperation. Heilung.

4. 58jährige Frau. H. ing. Inc.-Dauer 7 Tage. Aufnahmebefund: Verfallenes Aussehen, 2 Tage stinkendes Erbrechen, Temperatur 39,5°; Puls 90. Operationsbefund: Eitriges Bruchwasser, 10 cm necrotische Dünndarmschlinge, 32 cm reseciert, circul. Naht, Tamponade. Tod am 2. Tage p. op. Sectionsbefund: Peritonitis incipiens, Pneum. hypostatica.

5. 39jähriger Mann. H. ing. Inc.-Dauer 4 Tage. Aufnahmebefund: Seit 3 Tagen Erbrechen; entzündliches Ödem des Bruchsackes. Operationsbefund: Gangränöses Netz. 5 cm lange Dünndarmschlinge mit Kuppen-

gangrän und 2 necrotische Schnürringe. Resection 30 cm, circul. Naht. Tamponade. Heilung.

6. 45jähriger Mann. H. crur. Inc.-Dauer 4 Tage. Aufnahmebefund: Abdomen etwas aufgetrieben, weich. Operationsbefund: 4 cm lange gangränöse Schlinge, necrotischer Schnürring, klares Exsudat in freier Bauchhöhle. 15 cm reseciert, Murphy, Tamponade. Heilung.

7. 74jährige Frau. H. crur. Inc.-Dauer 8 Tage. Aufnahmebefund: Kotbrechen, kleiner Puls. Operationsbefund: 5 cm gangränverdächtiger Dünndarm mit leichten Schnürringen, 11 cm reseciert. Murphy, Tamponade. Tod am 2. Tage. Sectionsbefund: Perit. purulenta e gangr. ilei part.

8. 62jährige Frau. H. ing. Inc.-Dauer 2 Tage. Operationsbefund: Gutes Allgemeinbefinden. Operationsbefund: Ödem des Bruchsackes, 6 cm blauroter, glanzloser Dünndarm mit tiefen Schnürringen, seröses Exsudat in freier Bauchhöhle. 30 cm reseciert, Murphy. Tamponade. Heilung.

9. 73jährige Frau. H. crur. Inc.-Dauer 2 Tage. Aufnahmebefund: Erbrechen, guter Puls. Operationsbefund: 4 cm gangränöser Dünndarm, serös-fibrinöses Exsudat in freier Bauchhöhle. 20 cm reseciert, Murphy. Tamponade. Heilung.

Über die Frage, ob wir bei manifester Gangrän den A. präter. anlegen oder die Darmschlinge weithin bis in zweifellos gesundes Gewebe resecieren sollen, sind die Meinungen der maßgebenden Autoritäten immer noch geteilt. Auf der einen Seite trat von Bramann auf dem Chirurgenkongreß 1898 als warmer Fürsprecher für das erste Verfahren ein, gestützt auf die Erfahrungen der Hallenser Klinik aus den Jahren 1890 bis 1898 mit 66 A. präter. (Mortalität 45 Proz.) gegenüber nur 2 Primärresektionen; auf dem entgegengesetzten Standpunkt die Grazer Klinik, in der unter Nicoladoni und Payr seit 1899 alle gangränösen Hernien ohne Rücksicht auf die Ausbreitung des Krankheitsprozesses ausnahmslos der Primärresektion unterzogen wurden, mit einem günstigen Resultat, wie es bisher nicht einmal erreicht wurde, nämlich 19,4 Proz. Dabei scheint das Material, das Martina[1]) mitteilt, keineswegs unter günstigerem Zustand zur Klinik gebracht zu sein, wie es etwa das unsrige ist. Wenn zahlenmäßig die Überlegenheit der einen Methode über die andere überhaupt zu erbringen ist, so wäre meiner Ansicht nach die Frage durch die Martinasche Publikation entschieden. Der Wert der Statistik ist aber gerade bei dieser Materie nicht allzuhoch anzuschlagen; immerhin fordern so günstige Ergebnisse doch zur Prüfung auf, ob die Grenzen, die wir bisher der Primärresektion steckten, nicht weiterhin auszudehnen sind.

1) Martina, Langenbecks Archiv. LXXI.

Für unsere Indikationsstellung für A. präter. und Primärresektionen waren die Gesichtspunkte und Überlegungen maßgebend, die König im wesentlichen schon in der 6. Auflage seines Lehrbuches ausführlich auseinandergesetzt hat, denen ich nur wenig hinzuzufügen habe. Vor bereits 11 Jahren schrieb er: Zunächst muß man festhalten, daß es eine Anzahl von Fällen gibt, bei welchen der Collaps schon so groß, eine ausgedehnte äußere Phlegmone vorhanden, die Peritonitis bereits in der schwersten Form eingetreten oder unvermeidlich ist, sodaß dieselben unbedingt bei jeder Behandlung zugrunde gehen. Abgesehen von diesen Fällen sind wir aber der Ansicht, daß nach ganz allgemeinen Gesichtspunkten es für den Antiseptiker nicht zweifelhaft sein darf, daß ein Mensch eher mit dem Leben davon kommt, wenn durch Naht und Reposition des Darms die Quelle für Sepsis verstopft ist, als wenn sie bei brandigem, durchlöchertem Darm offen gelassen wird. Das steht aber über allem Zweifel, daß der bei weitem größte Teil der Menschen, deren Darm man außen liegen läßt, rasch zugrunde geht und daß noch ein erklecklicher Teil derselben bei der nachherigen Operation zur Beseitigung ihres widernatürlichen Afters stirbt. Mustert man die verschiedenen Zahlen, so ist dies Resultat das einzige sichere. Wir verzichten auf Anführung derselben, aber wir meinen, die Tatsachen reichen hin, um den Satz zu begründen, daß man so selten wie möglich sich mit dem Außenliegenlassen der Schlinge zum Zweck der vorläufigen Bildung eines künstlichen Afters begnügen soll. Schon damals sah er bei sonstigem relativ guten Allgemeinbefinden in einer weitergehenden entzündlichen Veränderung der zuführenden Darmschlinge keine Gegenindikationen gegen die Primärresektionen und plädierte für eine ausgedehnte Resektion derselben. Fügen wir noch hinzu, daß, wie Fall 1, 6, 8, 9 beweist, auch klares seröses Exsudat in der freien Bauchhöhle, beginnende Bruchsackphlegmone (2, 5, 8) für uns die Primärresektion nicht contraindicierte, so wären die Indikationen zu beiden Verfahren genügend erörtert. Wir stehen somit auf demselben Standpunkt, den Petersen und Hofmeister in ihren ausführlichen Arbeiten eingenommen und begründet haben. Würden wir nach dem Prinzip der Grazer Klinik alle gangränösen Fälle primär reseciert haben, ich glaube nach objektiver Durchsicht der Krankengeschichten nicht, daß bei mehr als 2 (Fall 4 und 7) die Möglichkeit eines besseren Ausganges vorliegt; in den übrigen 7 Fällen handelt es sich nur um verlorene Patienten, bei denen ein anderer Operateur eventuell von einem jeden Griff Abstand genommen hätte.

Von unsern 3 Exitus nach Primärresektion erfolgten 2 nach cir-

culärer axialer Vereinigung, einer nach Benutzung des Murphyknopfes, den wir nur dann vorziehen, wenn die Beschleunigung der Operation geboten ist. In allen 3 lag keine Insufficienz der Naht vor, in Fall 1 und 7 ist anscheinend nicht genug Darm der zuführenden Schlinge reseciert worden. Der Rat Hofmeisters, ungefähr die sechsfache Länge des incarcerierten Darmabschnittes wesentlich auf Kosten des zuführenden Schenkels auszuschneiden, ist somit auch nach unserer Erfahrung begründet.

Zum Schluß noch einige technische Bemerkungen. Was zuerst die Anästhesiefrage betrifft, so halten wir es auch für wünschenswert, wenn bei schwer septischen Patienten die Intoxicationsgefahr nicht noch durch ein Narkotikum vergrößert wird; wir haben aber wie die meisten Verteidiger der Lokalanästhesie bei den meisten unserer Kranken die Erfahrung machen müssen, daß sie nicht genug Selbstbeherrschung besitzen, um die immerhin schmerzhaften Manipulationen am Peritoneum parietale, beim Vorziehen des Darms und des Mesenteriums ohne Anspannung der Bauchpresse auszuhalten; die psychische Alteration schädigt das Zentralnervensystem und die Herztätigkeit dann ebenso wie ein Narkotikum. Wir sind dann nach Morphiuminjektionen zu einer Ätherhalbnarkose übergegangen, die je nach der Schmerzhaftigkeit der einzelnen Operationsphasen vertieft oder ganz weggelassen wurde. Nachteilige Folgen auf die Atmungsorgane konnten wir ebensowenig wie Petersen, Hofmeister und Martina von der Inhalationsnarkose feststellen.

Die Radikaloperation wurde bei dem größten Teil der nicht gangränösen Hernien dem Bruchschnitt angeschlossen und zwar bei den Schenkelbrüchen nach der alten Billrothschen Methode (Vernähen des Poupartschen Bandes an die Pectineusfascie) und bei den Leistenbrüchen nach der 1888 von Wölfler angegebenen Methode der Verstärkung der vordern Kanalwand durch Heranziehen des M. rectus an das Poupartsche Band ohne Verlagerung des Samenstrangs in den oberen Wundwinkel. Hilgenreiner fand bei 163 derartigen Radikaloperationen nur 6,7 Proz. Recidive; bei meinen diesbezüglichen Nachforschungen sind — wie es bei der enormen Fluxion der Berliner Bevölkerung nicht anders zu erwarten war — zu wenig Nachrichten eingegangen, als daß ich aus ihnen Schlüsse ziehen könnte. Bei gangränösem Darm konnte in etwa einem Drittel der Fälle gleichfalls der Radikalverschluß der Bruchpforte angeschlossen werden, ohne daß wir dies zu beklagen gehabt hätten.

Bei ödematösem beziehungsweise leicht phlegmonösem Bruchsack wurde nach Einhüllung des incarcerierten Darms ersterer extirpiert;

dann nach Abdeckung mit neuen sterilen Tüchern der Weichteilschnitt mit gewechseltem Instrumentarium zum Laparotomieschnitt erweitert, der zuführende Schenkel, soweit er verdächtig erschien, eingehüllt, im Gesunden reseciert, die Vereinigung der Darmstümpfe vorgenommen und dann die ausgeschaltete Darmschlinge mit dem Mesenterialabschnitt exstirpiert. Auf diese Weise wird eine Infektion durch die Operation ebenso sicher vermieden als beim entgegengesetzten Vorgehen (zuerst Laparotomie und Resektion, dann Eingehen, Ausschaltung des Bruchsackabschnittes des Darms und des Bruchsackes), zumal wenn man die bewährte Regel Königs, die Gewebe möglichst mit sterilen Instrumenten und Tupfern statt der Finger zu berühren, beherzigt.

# XV.

## Der Epiphysenbruch des Femur im Kniegelenke.

Von

Sanitätsrat Dr. **Reismann**, Haspe.

(Mit 2 Abbildungen.)

In Band 72, Heft 1—3, der Zeitschrift teilt Dr. Summa einen Fall von Epiphysenfraktur des Femur im Kniegelenke mit, welcher bezüglich der Reposition außerordentliche Schwierigkeiten darbot, so daß unter breiter Eröffnung des Kniegelenks die Epiphyse durch direkten Fingerdruck redressiert werden mußte, wobei ein deutlich „schnappendes Geräusch" wahrgenommen wurde. Der Fall hatte ein sehr befriedigendes Resultat mit guter Funktion des Gelenks.

Dr. Summa knüpft an diesen Fall mehrere ganz ähnliche in der Literatur bekannt gewordene Fälle an, bei denen die Reposition der Epiphyse nicht gelang, resp. die Diagnose nicht klar gestellt wurde, und bei denen der Ausgang zum Teil ein recht mißlicher war: Gangrän oder Versteifung. Das Eigentümliche und die Schwierigkeit lag in allen Fällen an der Stellung der Epiphyse. Diese bestand darin, daß dieselbe nach oben verschoben, ihre Bruchfläche nach hinten gerichtet war, während die Diaphyse mit ihrer Bruchfläche in der Gegend der Kniekehle stak.

Eine Erklärung für dieses Verhalten ist nicht beigefügt, und scheint es mir bei der enormen Wichtigkeit dieser Verletzung, von deren richtiger Erkenntnis Leben und Gebrauchsfähigkeit abhängt, sich wohl zu lohnen, eine solche zu versuchen.

Zu diesem Zwecke ist es notwendig, uns das Röntgenbild wieder zu vergegenwärtigen, welches der Mitteilung Summas beigefügt ist, aus dem die Verhältnisse der stattgehabten Dislokation sich ganz klar ergeben.

Wir sehen also 1. die Epiphyse mit der Tibiagelenkfläche erheblich nach oben disloziert. 2. Sie ist mehr oder weniger eingekeilt zwischen Patella und abgebrochener Diaphyse. 3. Die Spina tibiae springt

stark vor. 4. Das Diaphysenfragment ist heruntergeschoben in die Kniekehle. 5. Die Bruchfläche der Epiphyse ist nach hinten gerichtet, die der Diaphyse nach unten. Beide Bruchflächen liegen also in ganz verschiedenen Ebenen, die der Epiphyse in der frontalen, die der Diaphyse in der basalen oder horizontalen. 6. Es besteht eine Verkürzung um die ganze Breite der in die Höhe gerichteten Epiphyse (4 cm). —

Fassen wir nun zunächst die so gestellte Epiphyse näher ins Auge, so müssen wir uns sagen, daß dieselbe eine ganz normale Stellung zur Gelenkfläche der Tibia hat und zwar die Stellung, welche sie einnimmt bei gebogenem Kniegelenke. Diese Erkenntnis ist von außerordentlicher Wichtigkeit für die Beurteilung der Verhältnisse.

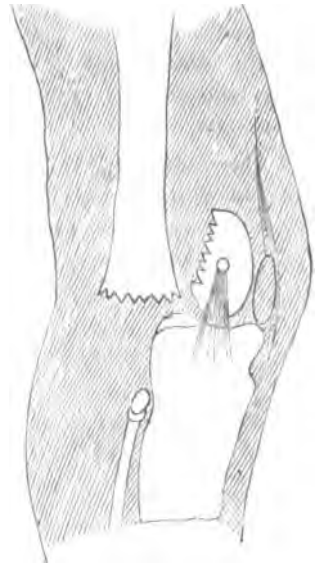

Fig. 1.

Diese Fraktur ist in dem mitgeteilten Falle des Dr. Summa zustande gekommen durch direkte Einwirkung der Gewalt, andere bei indirekter Gewalt durch Hebelwirkung, z. B. beim Sturz in eine Grube, welche den Unterschenkel fixierte und wobei nun durch die Wucht des vornüberfallenden Körpers bei gestrecktem Kniegelenke das Femur von der Epiphyse abbrach.

Hieraus folgt, daß die Epiphyse keine Verschiebung, sondern eine Drehung erfahren hat in der Richtung der Beugung.

Wie kam oder wie kann diese Drehung zustande kommen?

Um dies zu verstehen, müssen wir uns den einzeitig erfolgenden Vorgang des Bruchs in zwei Akte zerlegen, den des Bruchs und den der Dislokation. Während der Dislokation des Diaphysenstücks nach hinten und unten in die Kniekehle greift die mehr oder weniger rauhe, zackige Bruchfläche kammradartig ein in die gleich rauhe gezahnte Fläche der Epiphyse und bewirkt damit eine Drehung derselben um ihre frontale Achse, welche etwa die beiden Ansatzpunkte der Ligam. lateralia miteinander verbindet. Diese Drehung muß dann in entgegengesetzter Richtung der Dislokation erfolgen, sowie als wenn man ein Rad um seine halbe Peripherie dreht. Damit kommt der hintere Teil der Epiphyse nach unten, der Gelenk-

fläche der Tibia zugerichtet, der vordere Teil nach oben, so daß nun die ursprünglich horizontal gebrochene Epiphyse mit ihrer Bruchfläche vertical und nach hinten gerichtet wird.

Daß bei diesem mechanischen Vorgange die Seitenbänder eine besondere Spannung erleiden, ist nicht gut einzusehen. Wohl aber muß nun die Epiphyse mehr oder weniger zwischen Diaphyse und Patella eingeklemmt werden, und ich möchte vermuten, daß die Lösung dieser Einklemmung bei der digitalen Einrichtung, d. h Drehung der Epiphyse im umgekehrten Sinne, das dabei wahrgenommene schnappende Geräusch verursacht hat. Die Verhältnisse des ligamentösen Apparats des Kniegelenks zur Epiphyse bleiben bei der Fraktur wohl wenig gestört. Sie haben eben bei der Gewalteinwirkung ausgehalten, sonst wäre es statt zur Fraktur zur Luxation gekommen.

Die sekundär erfolgende erhebliche Dislokation erklärt sich, abgesehen von der eventuell mitwirkenden Richtung der Gewalt, aus der nach erfolgter Fraktur eintretenden Muskelspannung, besonders des Gastroknemius, welcher von der hinteren Fläche der Diaphyse entspringt. Das starke Vorspringen der Spina tibiae ist Folge der Diaphysenstellung in der Kniekehle, die große seitliche Verschiebbarkeit und leicht zu bewirkende Überstreckung erklärt sich aus dem hochgradig gelösten Zusammenhang zwischen Diaphyse und Epiphyse.

Bezüglich der Diagnose dürfte die Epiphysenfraktur wohl am ehesten mit der Luxation der Tibia nach vorn zu verwechseln sein. Deshalb wird schon aus diesem Grunde eine Entleerung des Gelenks von dem Blutergusse durch Punktion notwendig sein. Die bei der Luxation deutlich zu fühlende charakteristische Gelenkfläche der Tibia dürfte die Erkennung sichern. Auf Crepitationsgefühl wird man auch bei der Fraktur nicht rechnen, da die Bruchflächen bei ihr in ganz verschiedenen Ebenen liegen.

Die Wichtigkeit einer richtigen Diagnose liegt auf der Hand. Arterie, Vene und Nervus poplit. sind allemal durch den Druck des Diaphysenstücks des Femur in gleicher Weise bedroht. Wenn bei verkannter Diagnose nicht Gangrän usw. erfolgt, wird die Mechanik des Gelenks dauernd gestört und Verkrüppelung eintreten.

Was nun die Behandlung betrifft, so muß sie meines Erachtens von dem Gesichtspunkte ausgehen, daß, wie vorhin ausgeführt, die Epiphyse eine normale Stellung, die der Beugestellung, hat, und wäre es zu überlegen, ob die breite Eröffnung des Gelenks, die doch unter allen Umständen eine nicht ganz ungefährliche Komplikation schafft, nicht zu umgehen sein wird.

Die Betrachtung der Zeichnung (Fig. 1) muß uns von vornherein die Überzeugung verschaffen, daß ein Aneinanderbringen der beiden Knochenfragmente in der Streckung des Unterschenkels unmöglich ist. Zeichnen wir das Bild um, von der gestreckten Stellung in die gebogene, so wird uns der Weg zur Reposition sofort gegeben (Fig. 2).

Mit dieser Beugestellung erreichen wir ohne weiteres die wichtige Forderung, daß die Bruchflächen annähernd in eine und dieselbe Ebene gebracht werden. Da die Epiphyse durch die Bänder mit der Tibia in fester Verbindung geblieben ist, so muß sie diese Beugerichtung der Tibia im Sinne des angedeuteten Pfeiles mitmachen, und damit kommt der Parallelismus ihrer Bruchfläche mit der der

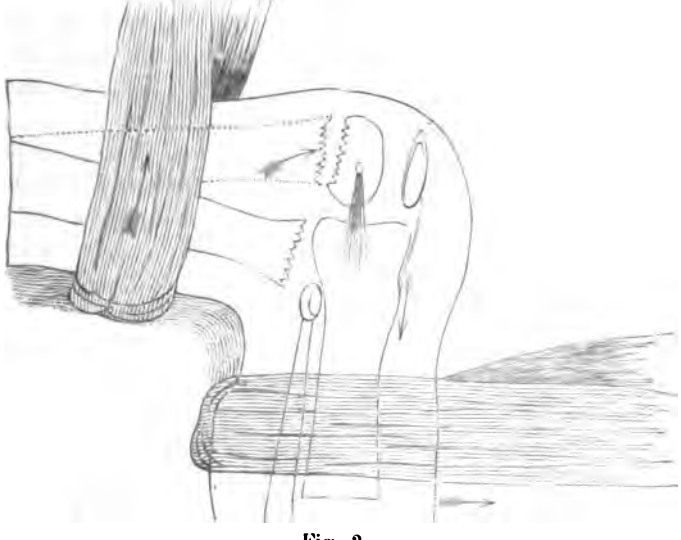

Fig. 2.

Diaphyse zustande. Zur Annäherung und gegenseitigen Berührung ist es nun nötig, unter gänzlicher Aufhebung aller Muskelspannung durch tiefe Narkose den Unterschenkel stark vom Kniegelenk abzuziehen, anderseits die Femurdiaphyse aus der Kniekehle herauszuheben und dem Epiphysenstück entgegenzuführen, Zugrichtungen, wie sie durch die eingetragenen Pfeile angedeutet sind. Auf die genaueste Ausgleichung aller Längendifferenzen mit der gesunden Seite, durch genaue Messungen festgestellt, muß Bedacht genommen werden. Desgleichen wird ein auf beiden Seiten des Gelenks ausgeübter Händedruck dafür Sorge tragen, daß keine weitere seitliche Verschiebung der Bruchflächen vorhanden bleibt. Es empfiehlt sich, die

Heraushebung des Diaphysenbruchendes aus der Kniekehle, nach reichlicher Auspolsterung derselben mit Watte, durch Fingerdruck von der Kniekehle her und dann durch einen Bindenzügel zu bewirken, welcher mit eingegipst wird. Selbstverständlich ist die Eingipsung, erst des Kniegelenks, dann des Unter- und Oberschenkels, in gebogener Stellung zu machen, in welcher die Heilung abgewartet wird, nachdem eventuell die Röntgendurchleuchtung die erfolgte Korrektur erwiesen hat.

Dies Einrichtungsverfahren entspricht also in solchen Fällen mutatis mutandis genau dem bei Einrichtung und Fixierung des Epiphysenbruchs des Humerus im Ellenbogengelenke, bei welchem die Epiphyse ja auch, von dem Olecranon getragen, auf die Streckseite nach hinten und oben geschoben wird, die Diaphyse des Humerus indes stets die Gegend der Ellenbogenbeuge einnimmt. Beide Frakturen bieten ganz analoge Verhältnisse, und bei beiden wird auch nach denselben Gesichtspunkten, wie sich die Bruchenden in ihrer Lage zu einander verhalten, die Einrichtung und Fixierung vorzunehmen sein, wenigstens ist dieser Versuch unter allen Umständen gerechtfertigt, ehe man sich zur breiten Eröffnung des Gelenks entschließt.

# XVI.

Aus dem städtischen Krankenhause zu Worms. (Direktor: Prof. Dr. L. Heidenhain.)

## Über Enterostomie bei Darmverschluſs durch Peritonitis.

Von

Dr. **Ludwig Busch** aus Mainz,
ehemaligem Assistenzarzt des Krankenhauses.

Auf dem XXXI. Kongreß der Deutschen Gesellschaft für Chirurgie (1902) erörterte Professor L. Heidenhain[1]), daß der tödliche Ablauf eitriger Peritonitis nicht immer durch peritoneale Sepsis oder die peritonitische Eiterung als solche erfolge, sondern daß eine Anzahl von Peritonitiskranken schon frühzeitig, noch bevor die Entzündung größere Abschnitte der Bauchhöhle ergriffen habe, einem durch die Entzündung verursachten Darmverschluß erliege. Im Gegensatz zu früheren Anschauungen[2]) betonte er, daß es sich oft nicht um mechanische, durch Verklebungen bedingte Bewegungshindernisse handle, sondern um entzündliche Lähmung einer oder mehrerer Darmschlingen. „Die gelähmte Darmschlinge wirkt bei der Peristaltik nicht mit; die oberhalb gelegenen, selbst noch gesunden Intestina haben nicht die Kraft, ihren Inhalt durch die peristaltisch tote Schlinge hindurchzutreiben. Damit tritt Aufstau ein. Die oberhalb des Hindernisses gelegenen Darmschlingen blähen sich auf, Erbrechen folgt, Darmbakterien durchwandern die Wand der geblähten Schlinge oberhalb des Hindernisses, allgemeine Darmlähmung mit Peritonitis schließt das Bild. Die allgemeine oder fast allgemeine Peritonitis, welche sich bei der Sektion findet, ist nicht entstanden durch weitere Ausbreitung des primären Entzündungsherdes, sondern sekundär durch den Darmverschluß und dessen Folgen. Indessen der Darmverschluß mag die

1) L. Heidenhain, Über Darmverschluß und Enterostomie bei Peritonitis Verhandlungen der deutschen Gesellschaft für Chirurgie. 1902. S. 281.

2) v. Mikulicz, Verhandlungen der deutschen Gesellschaft für Chirurgie. 1889. S. 323. — Rehn, Langenbecks Archiv. 43. Bd. S. 298.

weitere Ausbreitung des primären Entzündungsherdes befördern. Sicher kann der Tod auch vor Eintritt der allgemeinen Peritonitis im Stadium der Darmblähung eintreten."

Zur Erläuterung wies Heidenhain u. a. auf die Fälle von „Ileus" hin, welche in den ersten Tagen nach gynäkologischen oder anderen Operationen im kleinen Becken auftreten. Sie weisen bei der Relaparotomie fast immer Verklebung und Knickung an einem Stumpf oder einer Wundfläche im kleinen Becken auf. Und doch kommen sie erfahrungsgemäß nicht immer durch die Lösung der Adhäsionen zur Heilung. Heidenhain kann „den Verdacht nicht ablehnen, daß bei solchem Befunde weniger die Fixation und Knickung, als Entzündung und Untätigkeit der entzündeten Darmschlingen das Wesentliche sei". Hierfür spreche auch, daß so häufig durch Peritonitis oder im Anschluß an Operationen vielfache feste Verwachsungen der Dünndarmschlingen untereinander und mit der Bauchwand entstehen, welche symptomlos vertragen werden. Man müsse Bedenken tragen, einen postoperativen Darmverschluß auf die meist doch zarteren Adhäsionen zu beziehen.

An Hand von vier Beobachtungen zeigte Heidenhain, daß bei peritonitischem Darmverschluß durch eine Enterostomie oberhalb des Hindernisses dem Weiterschreiten des Meteorismus vorgebeugt, das Leben erhalten und die zum Nachlaß der Entzündung erforderliche Zeit gewonnen werden könne. Innerhalb weniger Tage nach der Enterostomie trat Stuhlgang auf normalem Wege wieder ein, ein Zeichen, daß nicht Adhäsion und Knickung, sondern Entzündung und Lähmung der entzündeten Darmschlinge die Verschlußsymptome bedingen. Der Rückgang der Entzündung ließ die Funktion der untätigen Darmschlinge wiederkehren. Daß innerhalb einiger Tage spontane Lösung von Adhäsionen eingetreten sei, ist undenkbar. Adhäsionen lösen sich nicht innerhalb einiger Tage, sondern werden in der ersten Zeit durch Umwandlung in bindegewebige Adhärenz immer fester. Die allmähliche Lösung der Dünndarmadhäsionen nach Ablauf einer eitrigen Peritonitis erfordert Monate.

Daß die Blähung der Därme an sich zum Tode führen könne, bestätigen, von der klinischen Erfahrung abgesehen, die vorzüglichen Versuche von Jürgensens [1]) und Oppenheims [2]). von Jürgensen pumpte Tieren Luft in die Peritonealhöhle, Oppenheim pumpte Luft in die Därme ein, beide mit der Absicht, starken Meteorismus zu er-

1) Zitiert bei Heidenhain. Deutsche Zeitschr. f. Chirurgie. 43. Bd. S. 201.
2) Deutsche med. Wochenschr. 1902. S. 226.

zeugen. Beide beobachteten als Folge eine gewaltige Abnahme der Herztätigkeit, welche nur durch die Verengerung des Brustraumes bedingt sein konnte. In einigen Beobachtungen Oppenheims trat der Tod schon nach Minuten ein. Bei anderen dem Tode nahen Tieren konnte er durch Eröffnung des Darms und Abströmenlassen der Luft das Leben retten.

Sprengel[1]) bezweifelt die praktische Durchführbarkeit des Heidenhainschen Vorschlages, da es seiner Meinung nach sich doch öfter um mechanische Abknickungen des Darmes handle, die namentlich in fortgeschrittenen Stadien, für welche die Enterostomien gerade in Frage kommen, mehrfach vorhanden seien. Eine multiple Okklusion indiciere aber die Anlegung mehrerer Enterostomien. Diese brächten dem Kranken mehr Gefahr als Nutzen.

Da Herr Professor Heidenhain inzwischen weitere Erfahrungen gesammelt hat und die angeregte Frage seiner Meinung nach von erheblichster Bedeutung für die Behandlung der Peritonitis ist, hat er mich beauftragt, seine weiteren Beobachtungen, sowie eine Zusammenstellung der bisherigen Literatur mitzuteilen. Schon flüchtige Durchsicht letzterer hat gezeigt, daß die Enterostomie bei Pertonitis mehrfach mit gutem Erfolge angewandt wurde.

Meines Erachtens ging Sprengel in seinem Widerspruch viel zu sehr von der Vorstellung der allgemeinen Peritonitis aus. Es ist ihm ja zuzugeben, daß bei wirklich allgemeiner Peritonitis mit zahllosen Verklebungen und vollkommener Paralyse des Darmes selbst von multipler Enterostomie nichts zu erwarten ist. Einen vollgefüllten „Faßbauch“ bei allgemeiner Darmlähmung kann man durch Enterostomie, auch mehrfache, ebensowenig zur Entleerung bringen, wie ein aufrecht stehendes Faß, welchem man den Deckel abnimmt. Die vis a tergo fehlt eben. Heidenhain hat selbst betont, daß er bei allgemeiner Peritonitis keinen Erfolg sah. Doch ist zu bemerken, daß neuerdings er wie andere bei weit vorgeschrittenen Peritonitiden durch zwei- und dreifache Enterostomie Heilung erzielen konnten.

Nur in seltenen Fällen ist die Peritonitis von vornherein eine allgemeine. Sie wird schnell allgemein für gewöhnlich in den Fällen, in welchen eine große Überschwemmung des Peritoneums mit stark virulentem Infectionsmaterial stattfindet, wie beim Platzen eines intraperitonealen Abscesses, bei multiplen Schußverletzungen und bei Darmperforation, ferner nach sehr ausgedehnten operativen Eingriffen, welche Eventration erfordert haben. In den meisten anderen Fällen

1) Verhandlungen der deutschen Gesellschaft für Chirurgie. 1902. S. 177.

stellt die Peritonitis einen von Schlinge zu Schlinge fortschreitenden Vorgang dar. Die Entzündung schreitet so lange fort, bis sie im eigentlichen Sinne eine allgemeine geworden ist, wenn nicht ein früher eintretender Tod, chirurgischer Eingriff oder spontane Heilungsvorgänge dem Fortschreiten ein Ziel setzen (Burckhardt[1]). Auch den abgesackten Formen, wie wir sie am häufigsten bei der Operation akuter Epityphlitis antreffen, geht stets ein frei fortschreitender Prozeß voraus. Wir teilen durchaus die Auffassung Burckhardts[1]) und Mockowiczs[2]), daß jede eiternde Entzündung oder Perforation des Processus vermiformis zu freier Exsudation in die Bauchhöhle führt, und daß erst allmählich, innerhalb von Stunden oder Tagen je nach Lage des Falles, in der Umgebung des ursprünglich freien Eiterungsherdes in der Bauchhöhle Adhäsionsbildung eintritt. Eine rettende Rolle spielt nach der Auffassung von Herrn Prof. Heidenhain die Blähung der Intestina in der Umgebung des Entzündungsherdes. Blähung der den Herd umgebenden Dünndarmschlingen tritt außerordentlich schnell ein. Bei unseren zahlreichen Laparotomien innerhalb der ersten 24 und 48 Stunden nach Beginn der Erkrankung haben wir neben Rötung und Injection diese Blähung der Dünndarmschlingen in der unmittelbaren Umgebung der freien Peritonealeiterung stets gefunden. Die geblähten Schlingen legen sich fest aneinander und schließen den Eiterungsherd rein mechanisch von dem weiteren, vorläufig entzündungsfreien Teile der Bauchhöhle ab. Die Ausbreitung der Entzündung geschieht von Schlinge zu Schlinge durch Fortkriechen der Entzündung. Wo größere Eitermengen sich bilden, werden die Dünndarmschlingen auseinandergedrängt, wodurch es zu größeren Ansammlungen kommt. Verklebung der entzündeten und geblähten Schlingen tritt erst sekundär im Laufe von Tagen ein und begrenzt in den glücklichen Fällen die Eiterung. Diese sackt sich ab. In anderen Fällen schreitet die Infection unaufhaltsam von Schlinge zu Schlinge fort, so daß wir bei der Operation eine fortschreitende Bauchfellentzündung finden, obwohl in der Umgebung des ursprünglichen Entzündungsherdes Verklebungen, vielleicht auch Bildung größerer Abscesse eingetreten ist. An die schematische Darstellung, daß die Spannung abgekapselter Exsudate zur Sprengung von Adhäsionen führte und dergestalt ein Fortschreiten der Entzündung zu erklären sei, glauben wir nicht, obwohl wir wissen, daß in seltenen Fällen einmal ein Platzen eines epityphlitischen Abscesses und eine

1) Burckhardt, Deutsche Zeitschr. f. Chirurgie. 55. Bd. S. 338.
2) Mockowicz, Grenzgebiete. X. 1902. Heft 5.

Überschwemmung der Bauchhöhle mit größeren Eitermengen eintritt. Derartige Beobachtungen haben auch wir gemacht. Für gewöhnlich handelt es sich bei der Epityphlitis um eine primär freie Peritonitis fortschreitenden Charakters.[1]) Begrenzung durch Verklebung geblähter Darmschlingen in der Umgebung des ursprünglichen Herdes kann eintreten und das Fortschreiten der Entzündung damit aufhören. Es kann aber auch trotz Verklebungen und Absackung in loco primae affectionis die Entzündung fortschreiten, so daß wir bei der Operation einen oder mehrere abgesackte Abscesse und neben ihm oder ihnen eine fortschreitende Peritonitis finden. Schließlich kann örtliche Abgrenzung völlig fehlen. In keinem Falle akuter Epityphlitis ist im Beginne die Prognose zu stellen, ob Begrenzung und Absackung oder Fortschreiten der Peritonitis eintreten wird. Deshalb ist für uns wie für Rehn, Sprengel und Riedel seit Jahren mit der Diagnose der Epityphlitis acuta die Indication zur Laparotomie unbedingt gegeben. Je früher der Eingriff möglich ist, desto besser. Doch operieren wir **in jedem Stadium** unverzüglich. Einfache Abceßincision findet nur dann statt, wenn uns ein vollkommen und gut abgegrenzter epityphlitischer Absceß zugeht, welcher nicht die geringsten peritonealen Reizungserscheinungen in der Umgebung aufweist. In solchem Falle wird der Absceß entleert, der Processus aber nur dann entfernt, wenn er zufällig in die Hände fällt. War dies nicht der Fall, so wird er nach 3 Monaten „à froid" entfernt. Unsere Kranken haben sich hierzu aus Sorge vor einem Rückfalle mit einer Ausnahme immer leicht entschlossen.

Bei allen Fällen mit peritonitischen Reizungserscheinungen wird Laparotomie mit breiter Eröffnung des Peritoneums ausgeführt. Als Anzeige zu solcher gilt uns schon einige Druckempfindlichkeit und spontane Schmerzen in der Umgebung eines anscheinend begrenzten Tumors. In zahlreichen Fällen haben wir die fortschreitende Peritonitis neben einem abgesackten, durch festere Adhäsionen abgegrenzten Abszesse gefunden. Die Unsicherheit über den Zustand der allgemeinen Bauchhöhle und über die Dignität der beobachteten peritonitischen Reizungserscheinungen zwingt zur Laparotomie. Nach dieser, nach breiter Entleerung des peritonitischen Exsudates geht die Entzündung meist überraschend schnell zurück. In den letzten Jahren haben wir keinen Kranken mehr verloren, dessen Bauchfellentzündung noch nicht über Nabelhöhe fortgeschritten war. Die breite Eröffnung der Bauchhöhle bei der Operation ist notwendig, um ein zutreffendes Urteil

1) Von der einfachen „katarrhalischen Appendicitis" ist natürlich abgesehen.

über den Zustand in der Bauchhöhle, ein Urteil über die Ausbreitung der Entzündung zu erlangen. Denn ungemein häufig sind die Fälle, in welchen im Gegensatz zu den klinischen Erscheinungen bei der Operation eine schnell fortschreitende, über weite Teile des Peritoneums verbreitete Entzündung ohne jegliche Verklebung gefunden wird. Nur dann, wenn man weiß, wie es in der Bauchhöhle aussieht, kann man ein einigermaßen sicheres Urteil darüber haben, was vorliegt, wenn im Laufe der Nachbehandlung Blähung und Aufstau des Darminhaltes eintritt.

Heidenhain beschrieb nun — und es läßt sich unter Beweis stellen —, daß in Fällen von umschriebener oder fortschreitender Peritonitis, lange bevor die Eiterung und Sepsis größere Ausdehnung angenommen haben, Lebensgefahr durch entzündlichen Darmverschluß eintreten könne. Unsere letzten beiden Beobachtungen sind ungemein charakteristisch. Im ersten Falle wurde ein 26jähriger junger Mann laparotomiert wegen Volvulus des Colon transversum. Nach Aufdrehung der Verschlingung erfolgte Reposition und Bauchnaht. Darnach trat einige Besserung ein und es erfolgte Stuhlgang. Am dritten Tage post operationem schnelles Einsetzen von Blähung und Erbrechen; am Abend Miserere. Sofortige Relaparotomie in der Medianlinie ergab eitrig-fribrinöse Peritonitis der vorliegenden Dünndarmschlingen, leichte Verklebungen der Schlingen untereinander. Darauf Enterostomie an einer der vorliegenden Schlingen. Incision in der linken Bauchseite. Es entleerte sich leicht getrübtes, seröses Exsudat aus der freien Bauchhöhle. Die Darmschlingen waren injiziert und gebläht. Eine Dünndarmschlinge wurde ans Peritoneum parietale fixiert, die Wunde tamponiert und so weit über dem Tampon genäht (Hautnaht), als zum Schutze der Bauchhöhle gegen Koteintritt in die Wunde von der Enterostomie aus nötig war. Wegen ungenügender Erholung am folgenden Tage Inzision einer zweiten Schlinge in der Mittellinie. Schließlich dritte Enterostomie in der linken Bauchseite an der dazu vorbereiteten Stelle. Hierauf Entleerung des Leibes durch sämtliche Fisteln und per rectum. Genesung.

Krankengeschichte:

Herr J., 26 Jahre alt, aufgenommen am 20. Februar, entlassen am 17. April 1903, Journal-Nr. 26. 03/04, sprang vor vier Tagen von einer Mauer herab. Nachts Schlaf ohne jede Störung. Vor 3 Tagen erwachte Patient mit Schmerzen im Unterleib. Die Schmerzen waren krampfartig, nicht localisiert, gleichmäßig anhaltend. Tags nachher Einlauf ohne Erfolg. Vom Arzt verordnete weitere Einläufe waren ohne jeden Erfolg, gingen nicht mehr ab. Die Schmerzen nahmen immer mehr zu. Leib

wurde immer mehr aufgetrieben. Die letzte Nacht hatte Patient auch erbrochen. Die letzten Tage sehr häufiges Aufstoßen. Patient machte in den letzten 4—6 Wochen wegen Fettleibigkeit eine Abführkur mit Karlsbader Reductionspillen durch. Früher war Patient stets gesund. Nie gastrointestinale Störungen.

Status praesens: Kräftiger, gut genährter Mann. Zunge feucht, gelb-grauer Belag, Organe ohne Befund.

Abdomen: Stark gebläht, gleichmäßig aufgetrieben; keine Kantenstellung der Leber. Druckempfindlichkeit mäßig, am stärksten auf der rechten Seite. Puls gut gefüllt, doch frequent 120.

Sofortige Operation: Medianer Bauchschnitt, der nach oben bis ins Epigastrium verlängert wird und unten bis 3 Finger breit oberhalb der Symphyse reicht. Keine Peritonitis.

Nach Eröffnung drängt sich aus dem Abdomen eine stark geblähte Darmschlinge vor, die sich als Dickdarm erweist und das Abdomen, schräg durch dasselbe gelagert, ausfüllt. Dünndarmschlingen sehr wenig gefüllt.

Die Schlinge wird nun herausgezogen. Es ist das um 180° gedrehte Colon transversum. Dasselbe zeigt eine Bildungsanomalie, welche die Drehung erklärt. Ein Lig. gastro-colicum besteht nur unmittelbar am Pylorus. Im weiteren Verlaufe entspringt das große Netz vom Magen und tritt nicht in Verbindung mit dem Colon transversum. Das Colon transversum hängt bogenförmig tief herab. Die Drehung ist um den Pylorus als punctum fixum eingetreten. Nach Aufdrehung der Darmschlinge Reposition. Naht mit dicken Silberdrahtknopfnähten und fortlaufendem feinen Silberdraht. Subcutane und Hautnaht.

21. Februar. Allgemeinbefinden nicht gebessert. Hat seit der zweiten Hälfte der Nacht nicht mehr erbrochen, doch noch sehr häufiges Aufstoßen. Leib zeigt noch starke Spannung. Puls 120, kräftig. Karlsbader Mühlbrunnen von oben; Boaseinlauf. Kalte Einläufe. Zeitweises Anlegen des Darmrohrs. Trotzdem bisher weder Stuhl noch Flatus.

22. Februar. Unverändert. Puls dauernd hoch (120).

23. Februar. Letzte Nacht zum erstenmal auf Boas stinkende Stuhlentleerung. Am Morgen auf Darmspülung dünner, gelber mit einzelnen Brocken vermischter Stuhl. Stündlich verabreichte Emulsio ricinosa wird schließlich erbrochen: Gelbe fast klare Flüssigkeit. Allgemeinbefinden besser, Puls 100. Der Leib ist im ganzen weicher geworden, doch ist eine geblähte Darmschlinge schräg von der Mitte nach links ziehend noch deutlich fühlbar. Gegen Abend hellgelbes, kotig riechendes Erbrechen.

Daher Operation: Es wird zur Revision die untere Partie der Bauchwunde wieder eröffnet. Nach Eröffnung des Bauches entleert sich trübe Flüssigkeit. Die vorliegenden Dünndarmschlingen sind fibrinös belegt und untereinander verklebt. Darauf in der linken seitlichen Bauchgegend Eröffnung des Leibes durch schrägen Schnitt. Auch hier entleert sich leicht getrübtes, seröses Exsudat aus der freien Bauchhöhle; die Darmschlingen sind gebläht und injiciert, nicht verklebt. Tampon eingenäht.

In der Mitte werden nach oben ein paar Drähte gelöst. Hier ist die Peritonitis abgegrenzt. Abstopfung gegen den peritonitischen Bezirk. Die vorliegende Darmschlinge in dem peritonitischen Bezirk wird an der Bauchwunde fixiert und so die Enterostomie vorbereitet.

Erst einige Stunden später soll die Schlinge eröffnet werden.

Nach Anlegung des Verbandes soll wegen Erbrechens und zur Erleichterung der Nachbehandlung gleich der Magen gespült werden. Infolge starken Pressens werden die Silberdrahtknopfnähte im Epigastrium gesprengt. Ersatz durch durchgreifende dicke Silberdrahtknopfnähte.

Nachts Eröffnung des eingenähten Darmes. Es entleert sich aus der Darmschlinge gar nichts.

24. Februar. Da das Erbrechen hellgelber kotiger Flüssigkeit andauert, nach unten sich auf Einläufe nur kotig gefärbte Flüssigkeit entleert, keine Flatus abgehen, der Puls andauernd zwischen 120 und 130 bleibt, wird heute eine zweite Enterostomie an einer frei liegenden Darmschlinge in der Mittellinie angelegt. In die beiden Öffnungen werden Drainschläuche eingeführt.

Anregung des Darms von unten mit Boas und Karlsbadersalzklysmen. Durch die beiden Enterostomieöffnungen wird ebenfalls gespült — doch ohne jeden Erfolg. Es besteht ein anscheinend unüberwindlicher toter Punkt an den peritonitisch gelähmten Darmschlingen.

Der Leib ist nicht in höherem Grade aufgetrieben, Leberdämpfung nicht verkleinert; gleicher Bauchbefund wie am 23. Februar. Magenspülungen fördern immer noch gelbe fäkulent riechende Flüssigkeit zu Tage.

25. Februar. Enterostomie in der linken seitlichen Bauchgegend: Nach Entfernung des eingenähten Tampons wird die vorliegende fest adhärente Darmschlinge zu Enterostomie benutzt und auch hier ein Drainrohr eingeführt. Tamponierte Wunde war entzündet. Phlegmone im Unterhautzellgewebe erforderte hier in den nächsten Tagen eine Incision.

Spülungen durch die drei Enterostomieöffnungen mit Karlsbadersalzlösung; Anregung von unten durch Karlsbadersalzklysmen und Boas.

In der Nacht vom 25. zum 26. Februar auf Einlauf Stuhlentleerung.

26. Februar. Durch den unteren, mittleren und seitlichen Schlauch fließt kotige Flüssigkeit ab.

Allgemeinbefinden entschieden gebessert. Aufstoßen hat nachgelassen, ist viel weniger geworden. Puls 120, aber kräftig.

27. Februar. Darmtätigkeit im Gang. Durch die drei Schläuche fließt dauernd reichlich ab. Auch auf Einläufe heute mehrmals Entleerung nach unten. Puls sinkt (100). Suppen, Tee, Kaffee, Milch, eingeweichte Cakes.

28. Februar. Der seitliche und mittlere Schlauch werden weggenommen, so daß nur mehr die zuerst angelegte Enterostomie offen bleibt.

Dreimal täglich Stuhl.

1. März. Bei der dauernd guten Entleerung nach unten bleibt auch der letzte Schlauch weg.

Allgemeinbefinden hat sich bedeutend gebessert. Die gesteigerte Nahrungszufuhr ist Patient sehr willkommen: Zwieback mit Caviar, gewiegten Schinken.

2. März. Versuch, die Darmfisteln durch Naht der Ränder dieser zu schließen: Naht der mittleren Fisteln.

4. März. Naht der seitlichen Fisteln.

6. März. Die mittleren Nähte sind durchgeschnitten. Verschluß durch Schnürnaht.

9. März. Die Darmnähte haben auch jetzt nicht gehalten, sämtliche Fisteln sind wieder offen und secernieren reichlich, so daß in den letzten Tagen mehrmals täglich verbunden werden mußte. Patient erhält leichtverdauliche gemischte Kost.

Trotz der erhöhten Nahrungszufuhr leidet Patient entschieden unter dem starken Säfteverlust, so sehr, daß er sich einer sehr deprimierten Stimmung hingibt und zu Selbstmordgedanken neigt.

18. März. Allgemeinbefinden besser. Die seitliche Fistel secerniert sehr wenig. dagegen in der Mitte noch reichliches Auslaufen. Patient ist bei voller Kost zufrieden geworden. Stühle regelmäßig. Naht der mittleren Fistel.

20. März. Da die Fisteln auch diesmal nicht geschlossen bleiben, wird auf eine vorläufige Vereinigung verzichtet. Zur Anregung der Granulation werden Dauerbäder gegeben. Patient bleibt den Tag über im Wasser.

17. April. Schlußbefund: Die mittlere Bauchwunde ist in ganzer Ausdehnung geheilt. Nur die beiden Fisteln bestehen noch fort, die Umgebung derselben ist durch den ausfließenden Darmsaft gereizt. Kotaustritt durch die Fisteln findet nicht statt, wird verhindert durch kleinen, mit Heftpflaster befestigten Tampon auf den Fisteln. Die seitliche Fistel hat sich geschlossen. Die Wunde ist geheilt.

Allgemeinbefinden ist sehr gut. Patient hat vielfach noch etwas Zerren im Leib, sonst ist er beschwerdefrei. Stuhl meist erst auf Einlauf, täglich. Nahrungsaufnahme gut.

Zur Nachoperation in 8 Wochen bestellt.

Journ.-Nr. 641. Am 18. Juni Wiederaufnahme ins Krankenhaus.

Abdominalbefund: Mediane Narbe vom Processus xiphoideus bis zur Symphyse reichend, weist im oberen Drittel deutliches Auseinanderweichen der Muskulatur auf. Unterhalb des Nabels zehnmarkstückgroße granulierende Fläche, in deren Bereich zwei übereinandergelegene Fisteln Spuren Kot entleeren. Die Fisteln sind stecknadelkopfgroß. An der linken Seite des Abdomens eine schräg verlaufende Narbe.

6. Juli. Operation in Chloroformnarkose: Excision der Fistelöffnungen samt der Narbe. Isolierung der Fistelschlingen von der Umgebung und untereinander gelingt leicht, da die Adhäsionen gering sind. Naht der Fisteln. Die obere Fistel muß längs vernäht werden. Wegen Gefahr zu großer Verengung des Lumens wird die zweite Nahtreihe durch Übernähung eines Netzstückes ersetzt. Jodoformdocht wird gegen diese Stelle gelegt und herausgeleitet. Nun wird die ganze Bauchnarbe excidiert, überall die Rectusränder freigelegt. Naht in zwei Schichten mit mittleren Aluminiumbroncedrahtknopfnähten und Mittelzwirn im oberen Teil, fortlaufendem feinen Aluminiumbroncedraht im unteren Teil der Bauchwunde.

10. Juli. Patient hat spontan dreimal Stuhl entleert. Subjectiv ganz beschwerdefrei. Ist bis jetzt noch auf flüssiger Kost.

15. Juli. Vollkommen reaktionsloser Verlauf. Tampon nur oberflächlich eingelegt. Nähte größtenteils entfernt. Stuhl täglich, teilweise erst durch Einlauf.

28. Juli. Seit acht Tagen auf Breikost, ohne Anstand vertragen. Steht auf. Wunde bis auf eine granulierende Stelle an der Tamponstell geheilt.

6. August. Wunde ganz geheilt. Feste Narbe. Auch das noch restierende leichte Ekzem auf der Haut in der Umgebung ist unter Teerzinkpaste abgeheilt.

Geheilt entlassen.

Wäre die Enterostomie unterblieben und der Fall zur Obduction gekommen, so hätte man unzweifelhaft allgemeine Peritonitis als Todesursache beschuldigt. Und doch wird man zugeben müssen, daß eine Peritonitis, welche so erstaunlich schnell nach Entlastung des Darmes zur Abheilung kommt, unmöglich eine tödliche sein kann. Es handelte sich um einen entzündlichen Darmverschluß durch Lähmung einiger Dünndarmschlingen in der mittleren Unterbauchgegend. Recht charakteristisch ist, daß die Eröffnung von zwei dieser median gelegenen entzündeten Darmschlingen erfolglos war. Erst auf Enterostomie oberhalb des Hindernisses (bei der Operation frei befundene Dünndarmschlinge in der linken Bauchseite) trat Entlastung des Leibes ein.

Es ist hier wohl der Ort, eine Einschaltung über die Bedeutung der Stauung des Darminhaltes für den Ablauf einer Peritonitis zu machen. Die eben berichtete Beobachtung lehrt, daß selbst eine durch den größten Teil des Bauchraumes, vielleicht die gesamte Peritonealhöhle verbreitete, recht infektiöse Peritonitis doch noch zur Heilung gelangen kann, wenn es gelingt, den Darmkanal zu entleeren. Wie infectiös das Exsudat war, welches sich bei der Relaparotomie durch den linksseitigen Einschnitt aus der freien Bauchhöhle entleerte, ist daraus zu ersehen, daß eine Bauchwandphlegmone die Folge war. Nicht jeder ähnliche Fall kann so ungewöhnlich glücklich ablaufen. Uns liegt auch nur daran, die Möglichkeit günstiger Beeinflussung nachzuweisen. Je länger, desto mehr haben wir uns davon überzeugt, daß es eine der wesentlichsten Aufgaben der Nachbehandlung operierter Peritonitiskranker ist, den Darmkanal zu entleeren. Bei den meisten Peritonikern findet sich eine komplizierende Gastroenteritis. Diese kann schon vor der Peritonitis bestanden haben, setzt in anderen Fällen gleichzeitig mit ihr ein, kann ihr auch nachfolgen. Diese Gastroenteritis wird durch Zersetzung aufgestauten Darminhaltes vermehrt und verschlimmert. Die Folge sind dickbelegte Zunge, Anorexie, Übelkeiten, auch wohl Erbrechen, kurz Behinderung der Nahrungszufuhr, also Schädigungen, welche die Genesung in Frage stellen können. Die Anregung der Darmtätigkeit erfolgt bei uns regelmäßig wenige Stunden nach der Operation, bei einer Abendoperation schon am frühen Morgen, und geschieht zunächst regelmäßig von unten her. Oft reicht eine Injection von einigen Theelöffeln Glycerin in das Rectum oder ein einfacher Wassereinlauf aus. Wirken diese nicht, so hat der Boassche Rhicinusöl-Lebertraneinlauf meist auch nicht gewirkt. Wesentlich stärker regt Glycerinwasser an (6 Eßlöffel Glycerin auf $^3/_4$ bis 1 Liter Wasser).

Gehen Wassereinläufe nicht ab, wie häufig, so nützen sie dennoch, da das Wasser resorbiert wird und beiträgt, die Kräfte des Kranken zu erhalten. Es werden dann weniger subcutane Kochsalzinfusionen erforderlich, was für den Kranken nur eine Annehmlichkeit bedeutet. Auch von Zurückbleiben des Glycerinwassers haben wir keine nachteiligen Folgen gesehen. Bei Erfolglosigkeit dieser Maßnahmen haben wir mit oft ausgezeichnetem Erfolge einen Viertelliter einer concentrierten Lösung von Karlsbader Salz mit oder ohne Zusatz einiger Eßlöffel Glycerin in den Mastdarm einlaufen lassen. In einigen Fällen weit vorgeschrittener freier Peritonitis hat dieses Mittel noch gewirkt, als alles andere vergeblich war, und anscheinend den Kranken gerettet.

Auch hohe Darmspülungen mit Trichter und Schlauch, ausgeführt wie die Auswaschung des Magens, haben sich gelegentlich als nützlich erwiesen. Sobald eine reichliche Entleerung erfolgt ist und wir die Überzeugung haben, daß der Weg durch den gesamten Magendarmkanal frei ist, geben wir Abführmittel von oben. Die Entleerungen bei Peritonitis sind durchschnittlich sehr stinkend. Der Gestank, ein Zeichen vermehrter Zersetzung, dauert an, solange eine gewisse Stauung besteht. Reinigung der Zunge und Appetit treten erst ein, wenn Regelung der Stuhlentleerung erzielt worden ist. Oft fällt die Temperatur erst zur Norm, wenn die Stauung beseitigt ist, wenn keine stinkenden Entleerungen mehr stattfinden. Ein leicht abführendes Verfahren behalten wir bei, solange die Zunge nicht völlig rein ist. Es will uns scheinen, als ob in der Nachbehandlung heißer Karlsbader Mühlbrunnen, morgens nüchtern getrunken, besonders günstig auf die Reinigung der Zunge und die Wiederkehr des Appetites wirke. Doch dies nur nebenbei. In den recht häufigen Fällen akuter Epityphlitis, welche mit und unter dem Bilde schwerere Gastroenteritis mit Durchfällen beginnen, kann man einen förmlichen Circulus vitiosus beobachten. Die Peritonitis führt zur Stauung des Darminhaltes und diese vermehrt die Gastroenteritis. In der Behandlung solcher Fälle kann man nicht sorgfältig genug für die Entleerung sorgen. Doch ist nochmals zu betonen, daß Abführmittel per os erst dann gegeben werden dürfen, wenn Einläufe den Weg nach abwärts frei gemacht haben, da sonst Erbrechen und verschlußartige Symptome eintreten.

Im Rahmen dieser Darstellung ist es wohl gestattet, des weiteren zu bemerken, daß wir es für verfehlt halten, irgend welche Nahrung zu reichen, ehe der Weg durch den Magendarmkanal frei ist. Was man vorher per os reicht, gelangt sicherlich nicht zur Resorption,

sondern vermehrt nur den gestauten, gärenden Darminhalt. Der Mensch, auch der Schwerkranke, verhungert nicht so leicht und so schnell. Die elendesten Kranken vertragen eine mehrtägige Entziehung der eigentlichen Nahrung leicht, wenn nur für Aufrechterhaltung der normalen Wasserbilanz des Körpers durch subkutane und rektale Infusionen gesorgt wird. Nahrung hingegen, auch Milch und dergl., welche nicht resorbiert wird, schädigt nur. Per os geben wir, ehe Entleerung erfolgt ist und am ersten Tage nach dieser, nur Wasser, Tee und Kaffee.

Schließlich möge der ungeduldige Leser noch eine Bemerkung über Nachtschlaf und Morphium gestatten. Von der subkutanen Darreichung eines oder zweier Centigramme Morphium zur Erzielung der dringend notwendigen Nachtruhe haben wir nie einen schädlichen Einfluß auf die Peristaltik gesehen, dagegen regelmäßig den wohltätigen Einfluß auf das Allgemeinbefinden des Kranken. Wir glauben, diesen Punkt betonen zu müssen, weil sehr vielfach das Morphium gleichwirkend mit dem Opium eingeschätzt wird. Die subkutane Darreichung von Morphium während einer oder einiger Nächte hat keinen merkbaren Einfluß auf die Peristaltik, wenigstens keinen, welcher sich nicht leicht überwinden ließe. Für einen elenden Kranken aber ist ungestörte Nachtruhe erstes Erfordernis. Während einer schlaflosen, unruhigen Nacht arbeitet sich das Herz so ab, daß das Allgemeinbefinden am Morgen wesentlich gestört ist. Nach einer ruhig durchschlafenen Nacht ist das Allgemeinbefinden am nächsten Morgen oft wunderbar gehoben. Die Kräfte des Körpers sammeln sich in der Ruhe. Wir sind mit Morphium sonst sehr sparsam. Aber diesen Schwerkranken gebührt in erster Linie Ruhe. Auf Herz- und Blutdruck hat das Morphium keinen schädigenden Einfluß. Wer ihn fürchtet, kann gleichzeitig mit dem Narkotikum eine subkutane Kampfer- oder Koffeininjektion machen lassen. Das gleiche Prinzip befolgen wir nach allen schweren Operationen. Je schwerer der Eingriff war, desto notwendiger ist Nachtruhe.

Nach dieser Abschweifung, welche wir nicht umgehen zu können glaubten, zurück zum peritonitischen Darmverschluß! Setzten in dem ersten Falle Blähung und Erbrechen so heftig ein, daß man eine Wiederkehr des mechanischen Darmverschlusses vermuten konnte, so ging im zweiten Falle die entzündliche Natur des Darmverschlusses aus dem Verlauf ziemlich klar hervor. Der Fall ist bemerkenswert einmal dadurch, daß eine trockene Peritonitis anscheinend ohne jegliche Adhäsionen — wenigstens wurde bei der Relaparotomie nichts derartiges gefunden — zum Darmverschluß geführt hatte, daß zweitens

die Stauung in dem oberhalb des Hindernisses gelegenen Darmabschnitt so gewaltig war, daß sie zur Ruptur des Darmes führte und Gasaustritt in die Bauchhöhle erfolgte. Trotz alledem ist es geglückt, mittelst doppelter Enterostomie die Genesung des Kranken herbeizuführen.

## Krankengeschichte:

Georg F., 11 Jahre, aufgenommen am 29. November 1903, entlassen am 16. April 1904. Früher stets gesund. Vor zwei Tagen plötzlich erkrankt mit heftigen Leibschmerzen und Brechreiz. Seitdem kein Stuhl, keine Flatus.

Status praesens: Schwächlicher Knabe in mittlerem Ernährungsstand. Augen frisch, Zunge feucht mit leichtem Belag. Puls 120, etwas klein, regelmäßig. Temp. in ax. 37,5, in ano 38,4°.

Brustorgane ohne besonderen Befund.

Abdomen: Epigastrium vorgewölbt, ziemlich stark gebläht.

Leberdämpfung fast dreifingerbreit nach oben gerückt. Hypogastrium bei der Atmung stillstehend. Beiderseits und in der Mitte Druckempfindlichkeit. In der Ileocoecalgegend eine kinderhandtellergroße Resistenz fühlbar.

Diagnose: Epityphlitis acuta.

Sofortige Operation in Chloroformnarkose: Steiler Schnitt, ziemlich hoch nach oben gehend. Nach Eröffnung des Peritonem stark injizierte Darmschlingen ohne alle Adhäsionen. Abstopfung; Vorziehen des Coecum. An dessen Außenseite nach oben geschlagen der an einer Stelle gangränöse Processus vermiformis. Abtragung desselben mit Übernähung des Stumpfes mit drei Knopfnähten. Abtragen eines entzündeten Netzstückes. Tamponade. Jodoformtampon in das Lager des Stumpfes an der Außenseite des Coecum. Zweiter Tampon medial nach oben, dritter Tampon nach unten. Drei Knopfnähte durch die ganze Dicke der Bauchwand. Verband.

30. November. Patient war während der Nacht sehr unruhig. Morgentemperatur 37,4, Abendtemperatur 38,0. Puls in der Frühe 120, am Abend 125, klein. Zunge trocken, etwas belegt. In der Frühe Aufstoßen, nachmittags Erbrechen. 1000,0 NaCl subcutan. Auf Glycerineinlauf nur wenig Flatus. Leib immer noch etwas aufgetrieben, nirgends besonders druckempfindlich.

1. Dezember. Temperatur morgens 37,8, abends 38,1, Puls 124—136, sehr klein (Coffein), Nacht verhältnismäßig gut, Versuch mit heißem Tee muß unterbrochen werden, da Patient denselben alsbald erbricht. Zweimal 600 NaCl subcutan. Auf zwei Einläufe etwas flüssiger Stuhl, mehr Flatus, besonders nach Einlage des Darmrohrs.

2. Dezember. Temperatur morgens 37,4, abends 37,5, Puls 108, etwas kräftiger als gestern. Flüssigkeit wird morgens gut vertragen; 6 Uhr nachmittags ein Teil erbrochen. Leib nun etwas mehr aufgetrieben, besonders in der Magengegend. Oberflächlicher Verbandwechsel.

3. Dezember. Temperatur morgens 36,5, abends 37,7, Puls 120—126, klein. Nacht sehr unruhig. Erst auf 0,004 Morphium mehr Ruhe. Patient klagt heute früh über sehr starke Blähung. Flatus gehen spontan nur wenig

ab. Auf zwei Karlsbader Einläufe etwas reichlicher dünner Stuhl. Blähung besonders im Epigastrium. Leib sonst eindrückbar, nirgends besonders schmerzhaft. Mittags Erbrechen. Nach Magenspülung wird Milch vertragen. Starke Abmagerung, Zunge immer trocken, Durstgefühl. Zweimal 600 NaCl subcutan.

4. Dezember. Befund unverändert. Temperatur morgens 37,8, abends 38,6, Puls 126. Seit gestern abend kein Erbrechen mehr. Spontan mehr Flatus, auf Einlauf etwas mehr Stuhl. Zweimal 600 NaCl subcutan.

5. Dezember. Temperatur morgens 37,8, Puls 126—138. Blähung im Epigastrium hat noch zugenommen. Atemnot.

Verbandwechsel in Narkose: Beim Entfernen der tiefen Tampons zeigt es sich, daß sowohl Coecum wie eine Dünndarmschlinge durch die Tampons komprimiert werden. Entfernung derselben. Frische Tampons: Ein großer Tampon, welchen die Intestina in toto zurückhält.

Abends Leib etwas weicher; reichlich Flatus, auf Einlauf mehr Stuhl. 700 NaCl subcutan. Milch wird gut vertragen.

6. Dezember. Temperatur morgens 37,4, abends 37,4, Puls 120—130. Nacht wieder etwas unruhiger, 0,004 Morphium. Im Epigastrium wieder mehr Blähung. Leib nirgends schmerzhaft. Spontan reichlich Flatus uud mäßig reichlicher dünner Stuhl auf Einläufe. Zweimal 600 NaCl subcutan.

7. Dezember. Temperatur morgens 37,4, Puls 126, Nacht sehr ruhig. Patient fühlt sich heute früh sehr wohl. Blähung des Leibes hat sehr abgenommen. In der Frühe spontan flüssiger Stuhl.

Gegen 10 Uhr wird Patient plötzlich sehr unruhig; Erbrechen aller Flüssigkeit, allmähliche Zunahme der Blähung, besonders im Epigastrium. Beginnende Facies abdominalis.

Sofortige Operation in Ätherrausch: In der Medianlinie Schnitt oberhalb des Nabels. Beim Eröffnen des Peritoneums entströmt unter hohem Druck reichlich kotig riechendes Gas. Aus der Magengegend kommt etwas leicht getrübte seröse Flüssigkeit. Aus der zunächst gelegenen Dünndarmschlinge entleert sich kotiger Inhalt. Dieselbe wird rasch aus der Bauchhöhle hervorgezogen nebst einer zweiten danebengelegenen Schlinge, aus der sich ebenfalls Darminhalt entleert. Es zeigt sich, daß infolge der Blähung spontan eine Darmperforation an zwei Stellen zustande gekommen war. Die linsengroßen Öffnungen im Darm waren von Netz überlagert. Die Bauchhöhle wird ausgetupft: es ist kaum Darminhalt in die Tiefe gelangt. Umstopfung der Schlingen, in welche je ein Drain eingenäht wird, und Versenkung derselben unter die Bauchoberfläche. Fixation der Drains an der Bauchwand und Einrichtung einer Überdrainage. Entfernung der Tampons in der Vermiformiswunde. Dieselbe granuliert noch gar nicht, ist mit einem schmutzig-eitrigen Belag bedeckt.

Patient hat die Operation ziemlich gut vertragen. Temperatur abends 38,6, Puls 144, sehr klein; Coffein, Campher. Abends noch einmal Erbrechen. Aus den Darmfisteln haben sich bis zum Abend nur ca. 400 ccm Darminhalt entleert.

8. Dezember. Temperatur morgens 37,4, abends 38,5, Puls 120—136, Nacht sehr unruhig (Morphium 0,004). Blähung des Abdomens immer noch sehr stark. Patient klagt über Schmerzen, besonders im linken Hypo

chondrium. Während der Nacht hat sich aus den Fisteln etwa 500 ccm Darminhalt entleert. Flüssigkeit von oben wird gut vertragen. Zweimal 600 NaCl subcutan. Wenig Flatus, kein Stuhl.

9. Dezember. Auf 0,004 Morphium ruhige Nacht. Temperatur morgens 37,8, abends 38,6, Puls 122—136, klein. Heute sehr schlechtes Aussehen. Aus den Fisteln in den letzten 24 Stunden haben sich etwa 800 ccm Darminhalt entleert. Auf Einlauf mäßig viel Stuhl per anum. Spontan Flatus. Abends nimmt die Blähung des Abdomens wieder zu und ist überall, besonders im Hypogastrium und linken Hypochondrium, sehr druckempfindlich. (Diffuse Peritonitis?)

10. Dezember. Gute Nacht. Temperatur morgens 37,8, abends 38,9, Puls 120, kräftiger. Auf zweimaligen Karlsbader Einlauf in die Fisteln entleeren sich ca. 900 ccm Darminhalt und auf Einlauf in anum ca. 1000 dünnflüssigen übelriechenden Stuhles. Leib wieder weicher, aber im Hypogastrium noch gespannt und schmerzhaft. Etwas Ödem der Haut. Schmerzen beim Urinieren, sodaß es den Eindruck macht, als ob noch ein Abseeß im Becken vorhanden wäre. Spontan reichlich Flatus und Stuhl. Reichlich Milch und zwei Eier werden vertragen, dagegen Suppe nach einiger Zeit wieder erbrochen. Zunge kaum belegt, ziemlich feucht. Durstgefühl gering.

11. Dezember. Auf Einläufe und spontan aus den Fisteln und per anum reichlich Stuhl (flüssig übelriechend). Reichliche Nahrungszufuhr wird vertragen, nur wenig erbrochen. Temperatur morgens 37,0, abends 37,5, Puls 100—110. Aussehen besser. Rote Lippen, Allgemeinbefinden gut. Leib überall weich und eindrückbar, nur im Hypogastrium gespannt und schmerzhaft, aber weniger als gestern.

12. Dezember. Temperatur morgens 38,1, Puls 112. Hypogastrium noch gespannt und druckempfindlich, so daß Verdacht auf Abseeß im kleinen Becken noch besteht. Auf Wassereinlauf reichlich breiiger Stuhl; ebenso entleert sich aus der Enterostomieöffnung mit Speisebrei gemischter Stuhl. Flüssige und Breinahrung wird vertragen.

13. Dezember. Leib im Hypogastrium weicher und kaum druckempfindlich. Stuhl spontan. Puls noch klein. Zunge reinigt sich, feucht. Hochgradige Abmagerung des Patienten.

14. Dezember. Laparotomiewunde stark eitrig belegt, ohne Granulationen und Adhäsionen der vorliegenden Darmschlingen, welche sich peristaltisch bewegen und große Neigung haben, zu prolabieren. Leib in toto weich und eindrückbar. Stuhl spontan reichlich. Durch die Drainschläuche werden stündlich 100,0 Milch eingefüllt, so daß Patient heute 1000,0 Milch durch die Enterostomieöffnung erhalten hat.

15. Dezember. Neben den Drainschläuchen entleeren sich nur Spuren der eingeführten Flüssigkeit. Zunge hat sich fast gereinigt. Die immer noch vorhandene Stomatitis ist in Abheilung.

16. Dezember. Verbandwechsel der Enterostomiewunde: Die Tampons werden entfernt; Wunde granuliert leidlich; stark nässendes Ekzem in der Umgebung der Wunde. Die Drains werden wieder eingeführt und die Ernährung durch dieselben fortgesetzt. Es entleert sich jetzt trotz sorgfältiger Tamponade mehr Darminhalt neben den Drains. Infolgedessen entsteht ausgedehntes Ekzem auf den Bauchdecken, welchem auch durch Salbenlappen nicht vorzubeugen ist.

21. Dezember. Da Patient nun genügend Nahrung von oben nimmt, werden die Drains entfernt und die Ernährung geht dauernd von oben vor sich. Patient verträgt gut Breinahrung. Zunge hat sich gereinigt, ist dauernd feucht. Appetit hebt sich etwas trotz des noch hochgradigen allgemeinen Schwächezustandes, Temperatnr normal, Puls klein 110—120.

24. Dezember. Patient nimmt allmählich auch feste Nahrung: Schabefleisch, Schinken usw. Aus der Enterostomiewunde entleert sich immer noch ziemlich Speisebrei, welcher die Haut sehr stark reizt; infolgedessen ausgedehntes Ekzem. Laparotomiewunde granuliert etwas besser; es bilden sich festere Adhäsionen, so daß keine Neigung zum Prolaps. Enterostomiewunde verkleinert sich etwas. Leib dauernd weich. Täglich spontan Stuhl.

30. Dezember. Appetit hebt sich, Patient sieht etwas besser aus. Temperatur normal mit zeitweiligen leichten Erhebungen. Puls meist noch über 100. Urin: Menge 500—900, eiweißfrei. Aus der Enterostomiewunde entleert sich allmählich weniger Darminhalt. Ekzem trotz Salbenlappens sehr ausgedehnt.

3. Januar 1904. Patient ist bei fester Kost. Appetit gut. Aussehen besser, Schwächezustand hebt sich. Laparotomiewunde wird oberflächlicher, granuliert besser und secerniert wenig. Im Hypogastrium seit gestern wieder schmerzhafte gedämpfte Vorwölbung (Verdacht auf Abscеß), welche heute zum Teil wieder verschwindet (wahrscheinlich nur gefüllte oder geblähte Darmschlingen). Aus der Enterostomiewunde entleert sich immer weniger Brei. Wegen ausgedehnten Ekzems wird Patient täglich gebadet. Heute verträgt er Bad nur eine Viertelstunde.

6. Januar. Patient wird täglich eine halbe Stunde gebadet. Enterostomiewunde verkleinert sich sehr und ist nur noch dreimarkstückgroß. In der Umgebung noch starkes, sehr schmerzendes Ekzem. Laparotomiewunde wird oberflächlich.

10. Januar. Täglich spontan Entleerung. Ekzem zeigt Neigung zur Heilung. Puls 90—100, von besserer Qualität. Rote Lippen. Patient wird lebhafter, liest in Büchern usw. Täglich zweimal Verbandwechsel, wobei sich jedesmal 40—50 ccm Darminhalt aus der Enterostomiewunde entleeren.

16. Januar. Enterostomiewunde zweimarkstückgroß. Fisteln haben sich sehr verkleinert und sinken in die Tiefe, entleeren nur wenig Kot. Ekzem in Heilung. Laparotomiewunde ganz oberflächlich. Patient dauernd fieberfrei. Eine halbe Stunde außer Bett.

19. Januar. Körpergewicht 40 Pfd. Patient macht Gehversuche. Ekzem nur noch in der Umgebung der Enterostomiewunde. Laparotomiewunde fast vernarbt. Täglich nur ein bis zweimal Verbandwechsel, wobei kaum Darminhalt verloren geht. Stuhl spontan. Appetit gut, Urin dauernd eiweißfrei.

1. Februar. Fistelöffnung in der Bauchwand kaum kleinfingerdick. Die Darmfisteln münden nicht direkt in die Bauchwandfistel, sondern in einen Recessus hinter der letzteren. Wenn dieser Recessus fest austamponiert ist, geht kaum Darminhalt verloren. Ekzem der Haut fast vollständig abgeheilt, nur in der Umgebung der Fisteln noch etwas Nässen. Seitliche Laparotomie vernarbt. Patient dauernd außer Bett, geht bereits im Garten spazieren.

26. Februar. Seit drei Tagen klagt Patient über heftige Schmerzen im linken Ohr. Untersuchung: Entzündung des äußeren Gehörganges mit Beteiligung des Trommelfelles. Heute kann man am Boden desselben einen Furunkel entdecken, welcher gespalten wird.

29. Februar. Wunde im Gehörgang geheilt. Patient ist schmerz- und fieberfrei.

11. März. Patient hat sich sehr gut erholt. Körpergewicht 53 Pfd. Ekzem ganz abgeheilt; Bauchfistel kaum bleistiftdick.

Am 9. März hat er abgeführt durch Ol. ricini, gestern dreimal 1,0 Bismuth. subnitr als Vorbereitung zur Nachoperation.

Äthernarkose: 1. Naht der Darmfisteln: Umschneidung der Narbe beiderseits. Verlängerung des Schnittes nach oben bis zum Epigastrium, nach abwärts Umschneidung des Nabels. Freilegung der Fascie auf beiden Seiten. Rechts Eröffnung des Peritoneums. Die ganze Narbe mit der Bauchfistel und den Darmfisteln wird von der Umgebung getrennt und mit den beiden beteiligten Dünndarmschlingen vor die Bauchwand gebracht. Vom Colon transversum ziehen einige Adhäsionen zu denselben, welche durchtrennt werden. Im übrigen sind nur noch ganz vereinzelte Netzadhäsionen vorhanden. Abstopfung der freien Bauchhöhle. Die Narbe wird von den Darmfisteln abpräpariert. Darnach folgt die Naht der rechten größeren schräg verlaufenden Fistel. Die überstehende Schleimhaut wird abgeschnitten und eine Anzahl durchgreifende Situationsknopfnähte angelegt, wodurch die ganze Schleimhaut versenkt wird. Darüber eine zweite Nahtreihe (Knopfnähte, die bis in die Submucosa reichen), wodurch die ganze erste Naht versenkt wird. Die Naht verläuft schräg über den Darm und ist etwa 4 cm lang. Eine Verengerung des Lumens ist nicht eingetreten, da der Darm infolge der Adhärenz an der Bauchwandfistel an der Stelle der Naht etwas ausgeweitet ist. Alsdann erfolgt Naht der zweiten, kleineren quer verlaufenden Fistel, die wesentlich kürzer ist (ca. 2 cm lang). Auch hier keine Verengerung des Lumens aus den gleichen Gründen. Versenkung der Darmschlingen. Oberhalb der Fisteln besteht hochgradige Diastase der Musculi recti, welche wohl durch die frühere enorme Dehnung der Bauchdecken zustande gekommen ist. In der ganzen Ausdehnung derselben Verlängerung des Hautschnittes, fast bis zum Processus ensiformis. Im Bereich der Fisteln zwei Mitteldrahtknopfnähte durch das Peritoneum, tiefe Fascie und Muskulatur, wodurch es trotz der starken Spannung gelingt, die Wundränder zu vereinigen. Fortlaufende feine Drahtnaht durch die Muskulatur in der ganzen Ausdehnung der Diastase, bis zum Nabel, und zweite fortlaufende Drahtnaht, wieder nach aufwärts durch die oberflächliche Fascie. Subcutane Naht und eine Anzahl Kopfnähte durch die Haut, welche wegen noch bestehenden geringen Ekzems weit auseinandergelegt werden.

2. Naht des Bauchbruches in der Coecalgegend: Umschneidung der Narbe beiderseits. Das Peritoneum parietale ist durch Narbenstränge so stark hervorgezogen, daß es an einer Stelle sofort eröffnet wird. Freilegung der oberflächlichen Fascie, welche nach außen umgeschlagen ist. Freilegung der Muskelränder, welche medial leichter gelingt als lateral (wegen bereits eingetretener Atrophie). Die in der ganzen Ausdehnung mit dem Coecum verwachsene Narbe wird frei präpariert. Die in der Umge-

bung der Wundränder befindlichen Adhäsionen von Netz und Darm an der Bauchwand sowie untereinander werden gelöst. Fortlaufende feine Drahtnaht der tiefen Fascie und Muskulatur. Zweite Naht der oberflächlichen Fascie. Subcutane und Hautnaht. Heftpflasterverband.

12. März. Patient hat die Nacht gut geschlafen, nur einigemal etwas erbrochen. Puls 136—140, leidlich gut. Aussehen gut, Zunge feucht. Bei Versuch, Flüssigkeit per os zu geben, wiederholtes Erbrechen galliger Masse. In der Frühe nur wenig Flatus, seitdem kein Stuhl, kein Flatus. Gegen Mittag zunehmende Blähung des Abdomens, Verstreichen der Leberdämpfung. Auf Glycerinspritze einige Flatus, kein Stuhl. Nur Wasserklysmen, keine Nahrung per os.

13. März. Auf 0,003 Morphium gute Nacht. Puls heute früh 130, Blähung unverändert, im Epigastrium vielleicht etwas stärker. Spontan keine Winde mehr abgegangen. Wiederholt galliges Erbrechen. Magenspülung gelingt nicht. Auf Darmspülung reichlich Stuhl und Winde, Leib weicher. Nachmittags Temperatur 37,5°. Darmspülung mit Erfolg. Flüssigkeit eßlöffelweise per os wird vertragen, kein Aufstoßen mehr.

14. März. Gute Nacht. Mäßig starke Blähung. Subjectives Wohlbefinden und Hungergefühl. Milch und Wasser āā wird gut vertragen. Zweimal Einlauf mit Karlsbadersalzlösung, worauf reichlich Stuhl. Zunge wenig belegt, feucht. Temperatur am Abend 37,5°, Puls 120, kräftig. Leib nirgends druckempfindlich.

15. März. Puls 110, immer noch etwas Blähung, Milch wird gut vertragen. Spontan reichlich Winde, Stuhl auf Einlauf.

Weiterer Verlauf glatt. Median Heilung p. pr. Seitlich kleiner subkutaner Absceß.

16. April 1904. Ohne Bauchbruch entlassen. Sehr erholt.

Die entzündliche Natur des Darmverschlusses in beiden Fällen ist unseres Erachtens nicht anzuzweifeln, da wenige Tage nach Anlegung der Enterostomie Stuhlgang per anum erfolgte und darnach regelmäßig wiederkehrte, genau wie in den ersten vier von Heidenhain mitgeteilten Fällen. Hätte es sich um gröbere mechanische Bewegungshindernisse gehandelt, so wäre mit diesem einfachen Eingriffe nichts erreicht worden. Andererseits wird man zugeben müssen, daß ohne Enterostomie beide Kranke gestorben wären.

Daß derartige Erfahrungen keineswegs selten sind, ergibt die jüngst erschienene Literatur.

Im Juli 1903 veröffentlichte Lund[1]) vier Fälle schwerer Peritonitis, in welchen er durch Enterostomie Genesung erzielte. Ein fünfter Kranker starb infolge vorgeschrittener Sepsis, nachdem auf die Entspannung und Entleerung des Darmes Besserung eingetreten war. Einige Fälle Lunds sind so charakteristisch, daß ich sie auszugsweise wiedergeben möchte.

1) Lund, Journal of the americ. medic. Associat. Juli 1903.

In einem Falle handelte es sich um die Operation einer akuten Epityphlitis 24 Stunden nach Beginn des Anfalles. Es fand sich Gangrän des Processus vermiformis, die freie Bauchhöhle erfüllt mit trübserösem Exsudat, im kleinen Becken Eiter. Nach zwei Tagen unter Ausbleiben von Stuhl und Winden zunehmende Blähung des Leibes, Ansteigen des Pulses auf 140 und Brechneigung. Relaparotomie und Eröffnung einer oberhalb des Nabels gelegenen, geblähten Dünndarmschlinge. Darnach Abfall der Pulsfrequenz und Rückgang der Blähung. Nach wenigen Tagen Stuhl per Rectum, nach 2 Wochen secundärer Verschluß der Fisteln.

Bei einer zweiten Epityphlitisoperation zeigten die Ileumschlingen in der Umgebung der Ileocoecalklappe fibrinöse Beschläge; die übrigen sichtbaren Schlingen waren gebläht und injiciert, zwischen ihnen trübes Exsudat. Es wurde sofort der geblähte Darm eröffnet, durch Einlauf entleert und darnach wieder verschlossen. In den nächsten 48 Stunden wegen Blähung und Erbrechens Enterostomie oberhalb des Nabels. Bereits am nächsten Tage erfolgte Stuhl nach unten.

Im dritten Falle handelte es sich um fast allgemeine Peritonitis, welche im Anschluß an eine eingeklemmte Bauchhernie eingetreten war. Es bestand extreme Blähung, Miserere, filiformer Puls. Bei der Relaparotomie wurde eine adhärente Schlinge unbeabsichtigt eröffnet und es kam zur Entleerung von Kot und Gas, welche von dem in Localanästhesie operierten Kranken sofort als Erleichterung empfunden wurde. Die Menge des Exsudats erforderte noch weitere Incisionen des Abdomens. Nach wenigen Tagen erfolgte Stuhl auf natürlichem Wege; Patient genas.

In den übrigen Mitteilungen Lunds findet sich im wesentlichen der gleiche Gedankengang, wie bei Heidenhain. Insbesondere betont er ebenfalls, daß die Enterostomie stets am Dünndarm oberhalb des Hindernisses anzulegen sei. Sehr richtig ist die Bemerkung, daß eine Coecalfistel nur dann von Nutzen sein könne, wenn es sich um Darmverschluß im S-romanum handle.

Zur Diskussion der Lundschen Ausführungen meldeten sich fünf Herren, welche mit Ausnahme eines, der Lund gründlich mißverstand, alle ähnliche und günstige Erfahrungen gemacht hatten.

Auf die Gefahr eines frühzeitig auftretenden Ileus im Verlaufe von Peritonitis hat schon Mikulicz[1]) in seiner ersten Arbeit hingewiesen. Doch handelt es sich seiner Meinung nach stets um mechanische, durch Verklebungen bedingte Bewegungshindernisse. Bemerkenswert ist, daß auch er einen Fall von Dünndarmverfluß bei Vermiformisperitonitis durch Anlegung eines Anus praeternaturalis heilen konnte.

Moskowicz[2]) sah schwere Lähmungen des Coecum mit Verschlußsymptomen im Anschluß an epityphlitische Abszesse auftreten.

1) Verhandlungen der deutschen Gesellschaft für Chirurgie. 1889. S. 323.
2) Moskowicz, Grenzgebiete. X. 1902. Heft 5.

In zwei derartigen Fällen legte er mit Erfolg gleich bei der ersten Operation eine Fistel am Coecum an.

Die hervorragende Wichtigkeit des freien Ablaufes des Darminhaltes bei Peritonitis betont auch Escher[1]) in seinen Mitteilungen über die Behandlung der akuten Perforationsperitonitis beim Typhus.

Escher konnte in einem Falle akuter Perforationsperitonitis, in welchem nach vier Tagen schwerste, bis zu Miserere gesteigerte Ileuserscheinungen auftraten, dadurch noch einen günstigen Erfolg erzielen, daß er eine während der Laparotomie entstandene unbeabsichtigte Öffnung einer adhärenten Dünndarmschlinge als Anus praeternaturalis benutzte.

Diese Erfahrung bestimmte ihn in drei weiteren Fällen, die Naht der Perforationsöffnungen zu unterlassen und sich lediglich auf die Sorge für freien Abfluß der Sekrete und des Darminhaltes zu beschränken. Nur einer der Kranken starb unter septischen Erscheinungen.

Der Erfolg von nur einem tödlichen Ausgang gegenüber drei Heilungen ist ein auffallend günstiger im Vergleich zu der Mortalitätsziffer von 78 Proz., welche sich aus der bisherigen Statistik ergibt.

Escher kommt zu dem Schlusse, „daß die Laparotomie an sich ungenügend sei, um neben der durch die Peritonitis gegebenen Indikation auch der durch ihre Folgezustände, dem Okklusionsileus, bedingten Indikation zu entsprechen. Die Bildung des künstlichen Afters sei notwendige Ergänzung der Laparotomie".

Es weist also die neue Literatur in Übereinstimmung mit unseren Erfahrungen darauf hin, daß entzündlicher Darmverschluß im Verlaufe einer Peritonitis keineswegs selten ist, daß seinen Gefahren durch rechtzeitige Enterostomie begegnet werden kann, sowie daß ganz im allgemeinen bei Peritonitis der freien Entleerung des Darminhaltes die größte Wichtigkeit beigemessen werden muß (vgl. auch Escher). Die Schwierigkeit der Indikationsstellung zur Enterostomie liegt in der Sonderung der geeigneten von den ungeeigneten Fällen.

Bei der Ähnlichkeit der Krankheitsbilder der fortschreitenden Bauchfellentzündung und des entzündlichen Darmverschlusses, namentlich im Stadium des Erbrechens, ist eine Differentialdiagnose oft unmöglich. Mit Wahrscheinlichkeit wird man sich zur Annahme entzündlichen Darmverschlusses dann entschließen können, wenn die für fortschreitende Entzündung charakteristischen Zeichen völlig fehlen. In einigen unserer Fälle war in Vergleich zu dem schweren Krank-

1) Escher, Grenzgebiete. XI. 1903. S. 1.

heitsbild der weitverbreiteten oder allgemeinen Peritonitis der Allgemeinzustand des Kranken doch auffallend frisch und gut. Im lokalen Befund sprach die geringe Druckempfindlichkeit des Leibes gegen allgemeine Entzündung. Langsam zunehmende Blähung und spät einsetzendes Erbrechen, wie im zweiten Falle beobachtet wurde, werden eher an entzündlichen Verschluß denken lassen. Wir weisen an der Hand der zweiten hier berichteten Beobachtung nochmals darauf hin, daß ein hochsitzender Dünndarmverschluß bestehen kann und trotzdem regelmäßige, ja nicht unbeträchtliche Darmentleerung stattfindet. Über einen derartigen Fall hat schon Heidenhain berichtet.

Bezüglich der Technik empfiehlt Heidenhain im Gegensatz zu Lund, Halbnarkose anzuwenden, da sich die Art und Größe des Eingriffs zu Beginn der Operation nie absehen lasse. Einige Gramme Aether bringen die nötige Betäubung. Schaden haben wir bei vorsichtiger Dosierung nie gesehen. Erbrechen in der Narkose wurde durch vorherige Magenspülung verhütet. Der Bauch ist da zu öffnen, wo man entzündungsfreie Därme vermutet. In der Regel folgt man der stärksten Blähung. Findet man eine nicht peritonitisch erkrankte, geblähte Schlinge, so wird diese hervorgezogen und mit fortlaufender Naht an Peritoneum parietale und Fascia transversa wasserdicht angeheftet. Diese einfache Befestigung genügt vollkommen, da die bestehende Blähung an sich schon die Schlinge gegen die Bauchwand drängt und ferner binnen wenigen Stunden fibrinöse Verklebungen eintreten. Stößt man auf peritonitische, mit der Bauchwand verklebte und geblähte Schlingen, so genügt Fixation einer solchen vermittelst zwei oder drei Knopfnähten, um Zurücksinken zu verhindern. Wiederholt haben wir in solchen Fällen ohne jede Fixation die Enterostomie angelegt und die Wunde im übrigen tamponiert.

Die Enterostomie soll in einer kleinen seitlichen Öffnung bestehen. Sofort wird ein dünnwandiges Drain mit mittlerem Lumen zwei Zentimeter weit in den Darm eingeschoben und mit ein bis zwei Knopfnähten durch die ganze Dicke der Darmwand fixiert. Die Wunde um das Drain wird tamponiert. Zur weiteren Befestigung des Drainschlauches wird eine einfache Naht durch die Haut gelegt, welche den Schlauch umschlingt und nach zwei Seiten fest geknotet wird.

Der Tampon kann sechs bis zehn Tage liegen bleiben. Meist fließt in den ersten Tagen wenig Kot am Drainschlauch vorbei. Doch selbst wenn der Tampon ganz von Kot durchtränkt ist, findet man gewöhnlich die darunter liegende Wundfläche rein granulierend.

Zum Schutze der Bauchhaut, insbesondere auch weiterer genähter oder ungenähter Wunden gegen Beschmutzung und Reizung hat sich uns die Anwendung von Salbentüchern vortrefflich bewährt. Mehrere mit Zinkpaste dick bestrichene Nesseltücher werden über die gesamte Oberfläche des Leibes, nach unten bis zur Mitte der Oberschenkel aufgelegt. Sie gewähren einerseits der Bauchhaut und weiteren Wunden unbedingten Schutz — Laparotomiewunden heilen unter ihnen prima intentione — andererseits machen sie häufigen Verbandwechsel entbehrlich. Der Kot kann unbedenklich über sie herabströmen. In der Regel genügt ein einmaliger Wechsel der Tücher in 24 Stunden vollkommen. Die Aussichten auf Spontanheilung der Darmfisteln sind am größten, wenn der Darm nicht an der Haut, sondern nur am Peritoneum fixiert wird.

Am Schlusse dieser Ausführungen sei es mir gestattet, Herrn Professor L. Heidenhain, meinem bisherigen Chef und Lehrer, sowohl für die gütige Überlassung des Materials, als auch für die reichlich gewährte Anleitung und Unterstützung in der Bearbeitung dieses Themas meinen verbindlichsten Dank auszusprechen.

## Literaturverzeichnis.

1) L. Heidenhain, Über Darmverschluß und Enterostomie bei Peritonitis. Verhandlungen der deutschen Gesellschaft für Chirurgie. 1902.
2) v. Mikulicz, 1. Weitere Erfahrungen über die operative Behandlung der Perforationsperitonitis. Verhandlungen der deutschen Gesellschaft für Chirurgie. 1889.
3) Rehn, Über Behandlung des akuten Darmverschlusses. Langenbecks Archiv für klinische Chirurgie. 43. Bd.
4) L. Heidenhain, Über Darmlähmung nach Darmeinklemmung. Deutsche Zeitschr. f. Chirurgie. 43. Bd.
5) Oppenheim, Beitrag zur Bekämpfung des Meteorismus. Deutsche med. Wochenschr. 1902.
6) Sprengel, Diskussion zum Vortrag L. Heidenhains: Über Darmverschluß und Enterostomie bei Peritonitis. Verhandlungen der deutschen Gesellschaft für Chirurgie. 1902.
7) v. Burckhard, Über akute fortschreitende Peritonitis und ihre chirurgische Behandlung. Deutsche Zeitschr. f. Chirurgie. 55. Bd
8) Moskowicz, Über Perityphlitis acuta. Mitteilungen aus den Grenzgebieten der Medizin und Chirurgie. 10. Bd. Heft 5. 1902.
9) Lund, The value of enterostomy in selected cases of peritonitis. Journal of the american medical Association. Juli 1903.
10) Escher, Die Behandlung der akuten Perforationsperitonitis im Typhus mittels Laparotomie und Ileostomie. Mitteilungen aus den Grenzgebieten der Medizin und Chirurgie. 11. Bd. 1903. S. 1.

# XVII.

Aus der chirurgischen Abteilung des Spitals in Chaux-de-Fonds.
(Oberarzt Dr. F. de Quervain.)

## Über Extremitätengangrän im jugendlichen Alter nach Infektionskrankheiten.

Von

Dr. S. Barraud,
Assistenzarzt.

### Einleitung.

Veranlassung zu dieser Arbeit gab der seltene Fall einer hochgradigen juvenilen Extremitätengangrän, welcher im Frühling 1901 in der chirurgischen Abteilung des Spitals zu La Chaux-de-Fonds zur Beobachtung kam. Herrn Privatdocent Dr. de Quervain, Oberarzt dieser Abteilung, welcher mir die Bearbeitung desselben vorschlug und mir auch bei der Abfassung dieser Arbeit seine freundliche Unterstützung angedeihen ließ, erlaube ich mir an dieser Stelle meinen besten Dank auszusprechen.

Wir bezwecken zunächst, einen in ätiologischer Beziehung höchst eigenartigen Fall von juveniler Extremitätengangrän mitzuteilen. Es handelt sich um ein 20jähriges Mädchen, bei welchem sich im Anschluß an ein leichtes Panaritium der Hand im Verlauf von ca. 2 Monaten eine ausgedehnte Gangrän beider unteren Extremitäten entwickelte. Im Anschluß an diese Beobachtung werden wir die bis jetzt mitgeteilten analogen Fälle zusammenstellen und dieselben namentlich in ätiologischer und pathogenetischer Beziehung eingehender besprechen.

Maßgebend für die Auswahl der Fälle war uns erstens der Nachweis einer der Gangrän kurz vorangegangenen und mit dieser in ursächlichem Zusammenhang stehenden akuten Infektion und zweitens das Alter der Patienten. Wir haben uns ausschließlich auf ugendliche Individuen beschränkt, um die Arteriosklerose als ätiolo-

gisches und prädisponierendes Moment von vornherein ausschließen zu können und um so Fälle zu erhalten, die sich zum Vergleiche mit unserem Fall möglichst gut eignen. Da nach Thoma geringe Grade diffuser Arteriosklerose schon nach dem 36. Jahre außerordentlich häufig sind, war es angezeigt, um sicher zu gehen, alle Fälle, die jenseits des 30. Jahres lagen, unberücksichtigt zu lassen. Nun soll allerdings nach Seitz auch bei noch jüngern Individuen Gefäßsklerose vorkommen; er will unter 148 arteriosklerotischen Leichen sogar 17 Fälle zwischen 10 und 29 Jahren gefunden haben. Darüber äußert sich jedoch Schrötter (Nothnagel Bd. XV, 3, S. 72) folgendermaßen:

„Es ist sehr zu bezweifeln, ob diese Fälle zur eigentlichen Arteriosklerose gehören. Gewiß handelt es sich um Veränderungen der Arterienwand, die ebenfalls zu den besprochenen Degenerationen führen, aber in einem anderen genetischen Zusammenhang stehen. Seitz und andere meinen, daß sie durch infektiös-toxische Momente in der Rekonvaleszenz nach akuten Infektionskrankheiten hervorgerufen seien. Diese Anschauung dürfte auch ihre volle Berechtigung haben." Wir können also mit Schrötter annehmen, daß bei unseren Fällen die eigentliche Arteriosklerose ätiologisch keine Rolle spielt.

Ferner ist noch zu bemerken, daß bei unserer Zusammenstellung jene relativ gutartigen Fälle von Gangrän, welche sich unter dem bekannten Bilde des Raynaudschen Symptomenkomplexes und zwar mit besonderer Vorliebe gerade bei jugendlichen Individuen entwickeln, nicht berücksichtigt wurden. Es gibt kaum eine Infektionskrankheit, um mit Chevron zu sprechen, bei welcher dieser Symptomenkomplex nicht beobachtet worden wäre: Typhus abdominalis, Cholera, Flecktyphus, Scharlach, Masern, Varicellen, Diphtherie, Malaria, Influenza, Pneumonie, Erysipel, Rheumatismus usw. So auffällig dieses Zusammentreffen von Infektionskrankheiten und Raynaudscher Gangrän auch ist, und so sehr sich die Annahme eines kausalen Zusammenhangs beider Affektionen in vielen Fällen aufdrängt, so unsicher und hypothetisch sind andererseits noch unsere Vorstellungen über die Art dieses Zusammenhangs. Ich verweise in dieser Beziehung auf die Arbeiten von Chevron, De l'asphyxie locale et de la gangrène des extrémités dans les maladies infectieuses, Cassirer, Die vasomotorisch-trophischen Neurosen, und Defrance, Considérations sur la gangrène symétrique.

Unsere Auswahl beschränkt sich vielmehr nur auf diejenigen Fälle von Gangrän, welche ihren Ursprung einer direkten, durch die

akute Infektion hervorgerufenen Schädigung des Gefäßsystems verdanken. Dieselben zeichnen sich durch ihr akutes Einsetzen, ihr rücksichtsloses und schnelles Vorwärtsschreiten, ihre oft gewaltige Ausdehnung auf Grund weitgehender Gefäßverstopfungen und schließlich noch durch den Umstand aus, daß sie auch Individuen befallen können, die vor ihrer Erkrankung (Infektionskrankheit) keinerlei Embolien oder Thrombosen begünstigende Organveränderungen wie Herzfehler oder Arteriosklerose dargeboten hatten.

Bevor wir zur Kasuistik übergehen, sind noch einige Bemerkungen vorauszuschicken. Während sich nämlich in der großen Mehrzahl der Fälle die infektiöse Ursache der Gangrän von selber ergibt, finden sich vereinzelte Fälle verzeichnet, deren Einreihung in nachfolgende Zusammenstellung noch kurz zu rechtfertigen ist. Was zunächst zwei Fälle von puerperaler Gangrän (Fall 58 u. 60) anbelangt, so sind über deren Ätiologie außer der vorangegangenen Geburt keine weitern Angaben vorhanden. Dennoch liegt es in Anbetracht der großen Empfänglichkeit des puerperalen Uterus für infektiöse Einflüsse und beim Fehlen irgend einer der Gangrän vorangegangenen anderweitigen Infektionskrankheit am nächsten, anzunehmen, daß auch in diesen Fällen eine puerperale Infektion den ersten Anstoß zur Thrombenbildung gegeben habe, nach Analogie der übrigen angeführten Beobachtungen von puerperaler Gangrän. Dafür spricht auch die große Ausdehnung und der rapide Verlauf der Erkrankung. Zudem läßt sich bei Fall 60 der Umstand für eine infektiöse Ätiologie verwerten, daß sich die gangränösen Erscheinungen direkt an eine künstliche Frühgeburt anschlossen, welche wegen Eklampsie eingeleitet werden mußte. Schließlich befindet sich in der Kasuistik noch ein Fall von Goebel (Fall 102), welcher in Berücksichtigung der Ausführungen Goebels allein nicht ohne weiteres in dieselbe aufgenommen werden könnte. Der genannte Autor neigt nämlich auf Grund der gegen äußere Einflüsse wenig geschützten Lage der Arteria poplitea zu der Ansicht, daß es wesentlich mechanische Momente (Druck) gewesen seien, welche zu den Veränderungen der Gefäßwand und damit zur Thrombenbildung geführt haben, wobei er allerdings der vorangegangenen Infektion nicht jede Bedeutung, wenigstens als unterstützendes Moment, absprechen möchte. Freilich bringt er sie nicht in Zusammenhang mit jener umschriebenen Arteriitis der Poplitea, sondern schließt sich der Leydenschen Hypothese an, wonach es durch die Infektion zum Zerfall weißer Blutkörperchen und dadurch zur Gerinnung komme. In Anbetracht dessen, daß der Nachweis irgend einer traumatischen Einwirkung auf die Poplitea nicht zu er-

bringen, eine der Gangrän vorangegangene Infektion aber mit Sicherheit konstatiert worden war, ist das Hauptgewicht in der Ätiologie dieses Falles auf das infektiöse Moment zu verlegen. Auch Schrötter und Eichhorst weisen den Goebelschen Fall den infektiösen Thrombosen zu. Leider erlauben es die anamnestischen Angaben nicht, sichere Schlüsse auf die Natur der der Gangrän vorangegangenen Infektionskrankheit zu ziehen (fieberhafter Husten, Mandelschwellung, Ausschlag). Erst nach Manifestwerden der Gangrän, kurz vor dem Exitus, finden wir die positiven Angaben einer vorhandenen Pneumonie und einer Nephritis, Erscheinungen, welche als ein Ausdruck allgemeiner Sepsis aufzufassen sind. Die gleichzeitig beobachtete nekrotisierende Tonsillitis dürfte als Endstadium der schon vor dem Auftreten der Gangrän konstatierten Angina zu betrachten sein, was darauf hindeutet, daß es sich hier von Anfang an um eine sehr virulente Infektion handelte, wodurch die infektiöse Genese des Gefäßverschlusses besonders nahe gelegt wird.

## *Kasuistik.*

### 1. Eigener Fall.

Anamnese: Die 20jährige Patientin will bisher keine schweren Erkrankungen durchgemacht haben. Insbesondere wird, abgesehen von dem im Folgenden erwähnten Panaritium jede infektiöse Erkrankung in Abrede gestellt. Für Lues sind trotz eingehender Befragung keine Anhaltspunkte vorhanden, ebensowenig für Gonorrhoe.

Am 18. Februar 1901 will sie sich bei ihrer Uhrmacherarbeit unter dem Nagel des rechten Ringfingers verletzt haben. Der Finger schwoll infolgedessen an und wurde gerötet. Zur Eiterung kam es nicht. Dagegen trat eine schmerzhafte Drüsenschwellung in der rechten Achselhöhle auf, welche noch beim Eintritt der Patientin in das Spital nicht völlig zurückgegangen war. Am 1. März nahm sie ihre Arbeit wieder auf.

Ende März begann sie Fieber, Gelenkschmerzen, Kopfschmerzen und Übelkeit zu verspüren, doch zeigten diese Erscheinungen nach der Mitteilung des behandelnden Arztes nicht den Charakter einer selbständigen Erkrankung, sondern traten im Zusammenhang mit den ersten Zeichen des Arterienverschlusses auf. Einige Tage später fühlte sie heftige Schmerzen in der linken Wade, die sich bis zu einem sehr schmerzhaften Krampfgefühl steigerten und jede Bewegung hinderten. Am 1. April traten starke Schmerzen im Fuß auf, und es soll schon damals nach Angabe der Mutter auf der Unterseite der großen Zehe eine violett verfärbte Stelle bemerkt worden sein. Am 4. und 5. April bemerkte sie, daß der linke Fuß geschwellt war, glänzend aussah und sich kälter anfühlte als der rechte. Daraufhin nahm er eine rötliche und schließlich violette Färbung an, bis in die Höhe der Knöchel. Die ganze Gegend wurde völlig gefühllos. Dieser Zustand hielt einige Tage an.

Am 12. April Eintritt in die chirurgische Abteilung des Spitals in Chaux-de-Fonds.

Die Patientin ist anämisch. Lungen und Herz normal, ebenso die Bauchorgane. Im Urin weder Zucker noch Eiweiß. Heftige Schmerzen im linken Bein. Die ganze Wade derb geschwollen und druckempfindlich. Fuß und Außen- und Hinterseite der Wade blaurot verfärbt, hinten bis an die Kniekehle. Stellenweise Blasen mit klarem, rötlichem Inhalt. In der rechten Axilla mäßig geschwellte Drüsen.

An den folgenden Tagen anhaltende Schlaflosigkeit, infolge der Schmerzen, die nur durch Morphiuminjektionen bekämpft werden konnten.

Vom 24. April ab wird die Ferse, sowie die Endphalanx sämtlicher Zehen schwarz. Bein bis Mitte der Wade völlig kalt und gefühllos. Der Puls in der Arteria poplitea nicht fühlbar.

Am 30. April zeigt der rechte Fuß starkes Ödem. Derbe, schmerzhafte Wade. Spontane Schmerzen.

Am 2. Mai verschwinden diese Erscheinungen rechts wieder.

Am 4. Mai etwas Abnahme der Schmerzen und ausgesprochenere Demarkation in der Höhe der linken Spina tibiae. Oberhalb der Demarkationslinie, in der Höhe der Patella, ein blauviolett verfärbter Fleck. Die Zehen sind vollständig mumificiert. Der ganze Unterschenkel ist rot und violett marmoriert. Die Epidermis vielfach abgehoben.

Am 13. Mai zeigen sich auf der ganzen linken Seite bis in die Höhe der Brust thrombosierte subkutane Venen, die sehr schmerzhaft sind, und ein ausgesprochenes Ödem der Haut. Die Gangrän erstreckt sich an der Rückfläche des Oberschenkes bis an die Gesäßfalte.

Am 14. Mai treten die Schmerzen im rechten Fuß wieder auf und werden anfallsweise stärker. Die Haut ist auf dem Fußrücken leicht violett marmoriert und die Hautvenen bis zum Knie stark injiciert. In der Arteria pediaea und tibialis postica ist der Puls nicht mehr zu fühlen, in der Poplitea nur undeutlich.

Am 18. Mai erstreckt sich die Verfärbung des rechten Beins bis in die Höhe der Spina tibiae. Die Sensibilität ist bis auf einige noch normal aussehende Hautinseln gänzlich aufgehoben. Der Puls wird in der Femoralis nicht mehr gefühlt.

Am 24. Mai erreicht die Verfärbung das obere Drittel des rechten Oberschenkels. Es treten Delirien auf. Am linken Bein ist keine Veränderung zu bemerken. Die thrombosierten Venen der linken Seite sind etwas weniger hart und weniger druckempfindlich. Auffallend starker Schweiß; sehr rascher, schwacher Puls.

27. Mai: Schmerzen in der Herzgegend. Sensorium häufig benommen. Puls kaum fühlbar. Die während des ganzen Verlaufes unregelmäßig gesteigerte Temperatur ist in den letzten Tagen sehr hoch. Im Urin seit einigen Tagen Eiweiß. Allgemeinzustand demjenigen einer schweren Sepsis gleichend.

28. Mai: Morgens Dyspnöe, sehr kleiner und rascher Puls, Delirium, Exitus.

Autopsie am 28. Mai vormittags. Kadaver sehr blaß; weder Leichenflecke, noch Totenstarre. Linkes Bein bis zum Knie mumificiert; von da, auf der Vorder- und Seitenfläche bis zu den Nates, rötlich-violette Verfär-

bung. Haut auf der ganzen Rückfläche gangränös. Rechtes Bein: Zehen blaß; Haut geschrumpft. Im übrigen vom Fuß bis handbreit unter die Leiste blaurote Marmorierung und teilweise Ablösung der Epidermis.

Vor Beginn der eigentlichen Autopsie wird, nach Anbrennen der Haut, eine geschwellte Lymphdrüse aus der rechten Axilla mit ausgeglühtem Messer entfernt und zur bakteriologischen Untersuchung aufgehoben. Sodann Eröffnung des Abdomens mit denselben Kautelen, wobei eine seröse, leicht blutige Flüssigkeit ausfließt. Die linken Femoralgefäße werden freigelegt, die Vene eröffnet und das blutige Serum in derselben zur Impfung benutzt. Eröffnung der Aorta oberhalb der Bifurkation zur Entnahme von Thrombusmasse. Sodann wird der ganze Darmkanal entfernt, die Aorta und Vena cava freigelegt und das Herz in Verbindung mit den beiden letztern gelassen. Im linken Herzen ein speckhäutiges Gerinnsel, das sich weit in die Aorta hinein fortsetzt. In letzterer findet sich ein blutiges Gerinnsel von 15 cm Länge, das sich an einen kegelförmig sich zuspitzenden, festen Thrombus ansetzt, dessen oberes Ende die Höhe des Zwerchfells um 3 cm überragt. Im übrigen zeigt das Herz nichts Besonderes. Die Klappen sind normal, das Muskelfleisch blaß. Die Aorta und die Vena cava werden nun, samt dem Herzen, mit ihren Verzweigungen, den Hypogastricae und der Arteria femoralis in toto herausgehoben und in Formalin eingelegt. Ebenso wird ein Stück Brachialis von jeder Seite und die beiden Carotiden zur Untersuchung entnommen.

Leber blaß, anämisch. Rechte Niere ebenfalls blaß, gefleckt, zeigt einige wenig ausgesprochene Infarkte. Rechte Arteria renalis teilweise durch einen Thrombus verschlossen. Linke Niere groß, blaß, zeigt zahlreiche, teils keilförmige, teils unregelmäßig geformte Infarkte, meist von ausgesprochener hämorrhagischer Zone umgeben. Die linke Renalis ist ganz von einem weißen Thrombus ausgefüllt, der bis in die Aorta reicht. Dasselbe gilt von den beiden Arteriae iliacae, femorales, hypogastricae und der A. meseraica inferior. Die übrigen Organe normal. Hymen intakt.

### Makroskopischer Befund an den Gefäßen.

Arterien: Die Aorta zeigt oberhalb des Zwerchfells makroskopisch nichts Abnormes. Der Thrombus reicht kegelförmig 3 cm über den Zwerchfelldurchtritt und ist noch unterhalb des letzteren bis etwa in die Höhe der Arteria renalis völlig frei. Von da an verklebt er sich mit der Arterienwand, nachdem er einen Fortsatz in jede Nierenarterie geschickt hat. Auf Durchschnitten zeigt der Thrombus im obersten Teil völlig weiße Farbe, deutliche Schichtung und centrale Erweichung. Weiter unten, in den mit der Arterienwand verklebten Partien, finden sich ab und zu rötliche Stellen, besonders am Rande. Diese rötlichen Stellen nehmen gegen die Bifurkation hin an Ausdehnung zu. Die rechte Arteria iliaca mit ihren Ästen der Hypogastrica und der Arteria femoralis sind, letztere bis in den Bereich des gangränösen Gewebes, von leicht adhärenten, weiß und rot gefleckten Thromben völlig ausgefüllt. Dasselbe findet sich auf der linken Seite. Die Arteriae axillares und die Carotiden, die ebenfalls zur Untersuchung entnommen wurden, zeigen makroskopisch nichts Abnormes.

Venen: Die Vena cava inferior zeigt, wie die Aorta, einen spitz zulaufenden, über das Zwerchfell hinaufreichenden, weißlichen Thrombus, der

deutlich geschichtet ist und von der Höhe des Zwerchfelldurchtrittes weg, an der Venenwand fest anklebt in einer Höhe, wo der Aortenthrombus noch frei ist. Am Rande finden sich schon hier einige rötliche Partien, während der Thrombus im übrigen, wie der arterielle, weiß und geschichtet ist. Weiter nach unten nehmen die roten Stellen wie im Aortenthrombus zu. In der Höhe der Bifurkation ist der Thrombus der Vena cava in der Mitte ganz rot, am Rande stellenweise. Die großen Venen sind, bis in das kleine Becken hinein und das Gebiet der Schenkelgangrän, auf beiden Seiten von weißen und roten, gefleckten, obstruierenden Thromben ausgefüllt.

### Histologische Untersuchung der Gefäße.

Der Gefäßbaum wurde in folgenden Querschnitten untersucht:

1. Aorta oberhalb der Abgangsstellen der A. a. renales (Thrombus nicht adhärent).
2. Aorta zwischen den Abgangsstellen der A. a. renales und der Art. mesenterica inferior.
3. Aorta im Bereich des Abgangs der A. mesenterica inferior.
4. Aorta zwischen Art. mesenterica inferior und Bifurkation.
5. Beginnende Bifurkation der Aorta.
6. Arteriae iliacae communes unmittelbar nach erfolgter Bifurkation der Aorta.
7. Arteriae iliacae communes etwas weiter unten.
8. Linke Art. femoralis und hypogastrica.
9. Linke Art. femoralis in der Höhe des Lig. Poupartii.
10. Linke Art. femoralis im Bereich der Gangrän.
11. Rechte Art. femoralis.

### Mikroskopische Befunde:

1. Intima: Normal. — Adventitia, Media: Normal. — Im Verhalten der elastischen Fasern nichts Besonderes.

2. Thrombus fibrinös, geschichtet, besteht nur an wenigen Stellen aus roten Blutkörperchen. Er zeigt fast an der ganzen Peripherie beginnende Organisation. Das kernreiche Gewebe liegt dicht der Intima an. Seine Mächtigkeit übertrifft kaum die Dicke der Media. — Intima deutlich verdickt, stellenweise zu $^1/_3$ der Breite der Media. Kernreichtum stärker als normal, Kerne teils länglich, teils rundlich, ferner auch gelappt, unregelmäßig. Zum Teil von deutlichem Zellprotoplasma umgeben, oft aber liegen sie frei in einer Vakuole. Vakuolen ohne Kern in bedeutender Menge sichtbar. Die Interzellularsubstanz ist ziemlich homogen. — Media normal. In der Adventitia stellenweise kernreiche Partien. Entzündliche Reaktion sehr gering. — Elastica interna stellenweise doppelt bis vielfach. Den verdickten Stellen der Intima entspricht ein Geflecht feiner elastischer Fasern, welche zum Teil als Aufsplitterungen der Elastica interna erscheinen.

3. Thrombus wie bei 2. — Intima: Stellenweise Verdickungen bis zu $^1/_3$ der Breite der Media. Histologische Struktur wie bei 2. — Rundzellenanhäufungen in der Adventitia etwas zahlreicher als bei Schnitt 2, namentlich in der Nachbarschaft der adv. Gefäße. — Verhalten der elastischen Fasern wie bei Schnitt 2.

4. Der größte Teil des Thrombus ist durch organisiertes Gewebe ersetzt. — Die Intimaveränderungen sind hier am ausgesprochensten. Diffuse Verdickung, fast überall mindestens auf $^1/_5$ der Mediadicke, stellenweise erheblich mehr. Bedeutenderer Kernreichtum als in den vorhergehenden Schnitten. Histologische Struktur sonst gleich wie bei 2 und 3. — Stärkste bisher beobachtete Rundzellen-Infiltration der Adventitia, teils perivasculär, teils diffus. Auch die Media wird zum Teil von Rundzellen durchsetzt. — Elastica interna streckenweise doppelt. Starke Auffaserung derselben in die verdickte Intima.

5. Thrombus: Organisation auf die peripheren Partien beschränkt. Das organisierte Gewebe überschreitet in seiner Masse niemals die doppelte Breite der Media. Streckenweise liegt der Thrombus direkt der Elastica interna auf. — Intima im allgemeinen nicht verdickt, dagegen an vielen Stellen im organisierten Gewebe aufgelöst, so daß der Thrombus direkt der Elastica interna aufliegt. — Adventitia, Media: Entzündliche Reaktion deutlich, etwas geringer als bei 4. — Elastica teils doppelt, teils spindelförmig aufgefasert.

6. Thrombus: Organisiertes Gewebe in der linken A. iliaca communis ungefähr von gleicher Mächtigkeit wie in Schnitt 5 (doppelte Breite der Media). In der rechten A. iliaca communis stärkere Organisation. Die organisierten Massen ragen meniscusartig bis auf $^1/_4$ des Gefäßdurchmessers in den Thrombus hinein. — Rechts nirgends Intimaverdickungen. An vielen Stellen kein spezifisches Intimagewebe mehr sichtbar, da der Thrombus der Elastica interna direkt aufsitzt. Links analoge Verhältnisse. — Adventitia und Media: Entzündliche Reaktion gering. — Rechts wie links gleiches Verhalten der elastischen Fasern wie bei Schnitt 5.

7. Thrombus: Rechts kontinuierliche Zone organisierten Gewebes der halben Peripherie, $1^1/_2$ mal so dick wie die Media. Links nur spärliche Organisation. — Nirgends Intimaverdickungen. — Adventitia und Media wie bei Schnitt 6. — Gleiches Verhalten der elastischen Fasern wie bei Schnitt 5.

8. In beiden Arterien zeigt der Thrombus nur ganz geringfügige Organisation. Nirgends finden sich kompaktere Zonen organisierten Gewebes. — Intima wie bei Schnitt 7. — Adventitia und Media: Entzündliche Reaktion wieder etwas ausgesprochener. — Doppelte Konturierung der Elastica interna. Nur geringe Auffaserung derselben. Art. femoralis und hypogastrica verhalten sich gleich.

9. Thrombus: Keine Organisation. — Intima wie bei Schnitt 7. — Adventitia und Media wie bei Schnitt 8. — Elastica interna doppelt. Nirgends Auffaserungen.

10. Thrombus wie bei Schnitt 9. — Intima wie bei Schnitt 7. — Adventitia und Media wie bei Schnitt 8. — Verhalten der elastischen Fasern wie bei Schnitt 9.

Die rechte Art. femoralis zeigt gleiche Verhältnisse wie die linke. Auf allen Schnitten ist die Thrombenorganisation der Venen weiter fortgeschritten als in den entsprechenden Arterien.

Bakteriologische Untersuchung, ausgeführt im bakteriologischen Institut Bern (Herr Prof. Tavel).

I. Axillardrüse rechts:

a) Strichpräparate: Kokken in Gruppen; Gram neg. Bazillen.
b) Kultur: Staphylococcus aureus; Kolibazillen.

II. Ascitesflüssigkeit:
a) Kokken zu 2 (mäßige Anzahl).
Strichpräparate.
b) Diphtherieähnliche Bazillen (mäßige Anzahl).
c) Sehr spärlich Hefe.
Kulturen
bloß Subtilis (Verunreinigung!)

III. Blut aus der linken Vena femoralis:
Strichpräparate: Kokken zu 2, Bazillen nach Gram nicht färbbar.
Kultur: Wenig Streptokokken, meist kurze Ketten, viel Kolibazillen.

IV. Breiig erweichte Thrombusmasse aus der Aorta über der Bifurkation:
Strichpräparate: Keine Bakterien.
Kulturen (anaerob und aerob): Kein Wachstum.

## 2. Zusammenstellung von Fällen juveniler Extremitäten-Gangrän auf der Grundlage acuter Infectionen[1]).

1. Alibert (1). — 19jähriger Mann. — Typhus abdominalis. — Rekonvaleszenz. — Gangrän des rechten Unterschenkels. — Amputation. Heilung. — A. poplitea und Unterschenkelgefäße thrombosiert.

2. Pirogoff (134). — 30jährige Frau. — Typhus abdominalis. — Rekonvaleszenz. — Gangrän des linken Fußes. — ? Heilung.

3. Seeger (147). — 17jährige Frau. — Typhus abdominalis. — Rekonvaleszenz. — Gangrän des rechten Fußes und Unterschenkels. Demarkation. — Gestorben. — Thrombose der A. iliaca dextra.

4. Martinez del Rio (115). — 25jährige Frau. — Typhus abdominalis. — Rekonvaleszenz. — Gangrän des linken Fußes und Unterschenkels. — Amp. femoris. Heilung. — Arterienthrombose.

5. Löschner (109). — 13jähriger Junge. — Typhus abdominalis. — Typhus auf der Akme. — Gangrän des rechten Beins. Keine Demarkation. — Gestorben.

6. Dowel (44). — 18jähriges Weib. — Typhus abdominalis. — 3. Woche. — Gangrän des linken Fußes und Unterschenkels. Demarkation. — Amp. Heilung. — Arterienthrombose.

7. Bourgeois (21). — 12jähriger Junge. — Typhus abdominalis. — Ende der 3. Woche. — Gangrän beider Unterschenkel. Im Verlauf von 3 Monaten Mumifikation der Unterschenkel. Demarkation.

1) Diese Zusammenstellung enthält folgende Rubriken in immer gleicher Reihenfolge: Autor — Alter und Geschlecht — Ätiologie — Zeitpunkt des ersten Auftretens lokaler Erscheinungen — Klinische Erscheinungen — Operation? Ausgang — Sektionsbefund, histologische Untersuchung.

Entblößung der Knochen. Nach weiteren 5 Monaten Exitus an Septikämie. — Gestorben. — Beim Wegtragen des Kadavers lösen sich beide Unterschenkel los.

8. Bourguet (22). — 23jähriger Mann. — Typhus abdominalis. — 6. Woche, Rekonvaleszenz. — Gangrän des rechten Fußes und Unterschenkels entwickelt sich allmählich unter Verschwinden der Pulsationen der Tibialis postica, keine Demarkation. — Gestorben. — Unterer Teil der A. poplitea, sowie Tibialis postica bis 3 cm oberhalb des Malleolus internus und Anfangsteil der Peronea thrombosiert. Thrombus wird nach unten zu immer blasser und adhärenter.

9. Blondeau (15). — 10jähriger Junge. — Typhus abdominalis. — 5. Woche, Rekonvaleszenz. — Gangrän des rechten Fußes, nachdem Puls von der Poplitea an nicht mehr zu fühlen war. Tibialis postica harter, schmerzhafter Strang. — Amputation. Heilung.

10. Gigon (63). — 21jähriger Mann. — Typhus abdominalis. — Unbekannt. — Gangrän des rechten Arms. Keine Demarkation. — Gestorben. — Venenthrombose.

11. Fabre (52). — 17jähriger Mann. — Typhus abdominalis. — Unbekannt. — Gangrän des linken Fußes. Spontane Abstoßung. — Heilung.

12. Jaesche (82). — 24jähriger Mann. — Typhus abdominalis. — Ende der 2. Woche. — Gangrän des linken Beines. Demarkation. — Amputatio cruris. Gestorben. — Thrombose der A. iliaca communis.

13. Patry (131). — 23jähriger Mann. — Typhus abdominalis. — Anfang der 3. Woche. — Gangrän des linken Beines. Femoralis harter, schmerzhafter Strang, pulsiert nicht mehr. 3—4 cm unterhalb der Inguinalfalte Demarkationsfurche. — Gestorben. — Linke A. femoralis vollständig ausgefüllt mit dunkeln, nicht adhärenten Thromben. Gegen die Fossa poplitea zu ist der Thrombus härter und adhärent. Wandungen der Arterien gerötet, verdickt, haben ihre Elasticität eingebüßt. Vena femoralis thrombosiert.

14. Patry (131). — 18jähriges Weib. — Typhus abdominalis. — Ende der 3. Woche. — Gangrän der linken Hand. Aa. brachialis, cubitalis und radialis bilden schmerzhafte Stränge, zeigen keine Pulsationen mehr. Demarkationslinie über den Mittelhandknochen. — Exarticulatio manus. Heilung.

15. Sanctis (143). — 20jähriges Weib. — Typhus andominalis. — Rekonvaleszenz. — Gangrän des rechten Fußes und Unterschenkels. — Amputatio cruris. Heilung. — Arterienthrombose.

16. Paget (130). — 6jähriges Mädchen. — Typhus abdominalis. — Rekonvaleszenz. — Gangrän beider Füße und Unterschenkel. Demarkation, Entblößung der Knochen. — Amputation. Gestorben.

17. Wossidlo (175). — 14jähriges Mädchen. — Typhus abdominalis. — 3. Woche. — Gangrän des rechten Fußes und Unterschenkels. Spontane Ablösung. — Heilung.

18. Cancy (27). — 11jähriger Junge. — Typhus abdominalis. — Unbekannt. — Gangrän des linken Fußes und Unterschenkels. — ? — Thrombose der A. tibialis antica und postica.

19. Kolb (89). — 26jähriger Mann. — Typhus abdominalis — Ende der 3. Woche. — Gangrän des rechten Fußes und Unterschenkels. Demarkation. — Amputatio cruris. Heilung.

20. Cauvy (32). — 11jähriger Junge. — Typhus abdominalis. — Nach 1 Monat. — Gangrän des linken Unterschenkels. Demarkationsfurche zwischen mittlerem und oberem Drittel. — Amputation. Heilung. — Fibrinöser Thrombus obliteriert den Truncus tibioperonealis im Bereich seiner Bifurkation. Tibialis antica ist auf der Strecke ihres Durchtritts durch das Spatium interosseum gleichfalls thrombosiert.

21. Bourdeau (19). — Soldat. — Typhus abdominalis. — Rekonvaleszenz. — Gangrän beider Füße. Demarkation unterhalb der Wade. Beiderseits spontane Eliminationsvorgänge. — Heilung rechts nach 1 Jahr noch nicht vollständig.

22. Hayem (75). — 23jähriges Weib. — Typhus abdominalis. — 13. Krankheitstag eines schweren Typhus. — Gangrän des linken Unterschenkels und des rechten Fußes. Links verschwindet zunächst der Puls in der Poplitea und Pediaea, später auch in der Femoralis. Nachdem sich links die Gangrän bereits demarkiert hat — die Demarkationslinie geht vorn durch das obere Drittel des Unterschenkels, hinten durch den unteren Teil der Fossa poplitea — beginnt auch das rechte Bein zu gangränesezieren. Puls bis zur Femoralis verschwunden. Gangränöser Schorf der Ferse. — Links Amputatio femoris. Exitus. — Herz klein. Ausgesprochene Myocarditis. Im linken Ventrikel großer, älterer, freier Thrombus, ferner noch 5 oder 6 kleinere durch Fibrinfäden zurückgehaltene, im Trabekelwerk der Herzspitze festhaftende Thromben. Alle diese Thromben deutlich geschichtet, von weiß-gelber Farbe. Aorta von der Mesenterica inferior an vollständig thrombosiert. Die Thrombose setzt sich in die beiden Iliacae communes, hypogastricae und femorales fort, hört rechts im Anfangsteil der Femoralis auf, reicht links bis in die Poplitea. Die Thromben der Aorta abdominalis, der Iliacae und der linken Femoralis zeigen ein weiches Centrum und eine konzentrisch geschichtete, harte und adhärente Peripherie. Gefäße zeigen Endarteriitis. Infarkte der Milz, der Nieren und der Blase.

23. Valette (159). — 18jähriges Weib. — Typhus abdominalis, Pneumonie. — Anfang der 7. Woche des Typhus. 9 Tage nach Beginn der Pneumonie. — Gangrän des rechten Fußes. Eine Woche vor Beginn der Gangrän intensive Dyspnoe, stürmische Herzaktion, systolisches Blasen, schwacher Puls. Später plötzlicher heftiger Schmerz im ganzen Bein. Pulslosigkeit der Femoralis. Entwicklung der Gangrän. Demarkation. — Amputatio cruris. Exitus. — Herz scheint gesund zu sein. Im linken Ventrikel hühnereigroßer, gelblicher, harter, mit der Ventrikelwandung stark adhärenter Thrombus. Aorta zeigt nichts Abnormes. Im Bereich der Teilungsstelle der rechten Iliaca communis sitzt auf dem Gefäßsporn ein grauweißlicher, sehr adhärenter Thrombus. Sonst nirgends Arteriitis. In der rechten Hypogastrica und Femoralis ähnliche Thromben.

24. Leroux (100). — 17jähriges Weib. — Typhus abdominalis. — ca. 1 Monat nach Beginn der Erkrankung. — Gangrän der unteren Extremitäten. Die Gangrän wird eingeleitet durch Ödem beider Beine (Phlebitis), sie beschränkt sich auf kleine, oberflächliche Hautpartien der Unterschenkel. Dennoch schon 6 Tage nach dem Auftreten

der Gangrän Exitus (schwerer Typhus). — Exitus. — Arterien in keiner Weise verändert, frei von Thromben. Vena cava inferior 3—4 cm von ihrer Bifurkation nach oben hin von einem fibrinösen, gut organisierten, aber nicht adhärenten Thrombus gefüllt. Venae iliacae communes in gleicher Weise thrombosiert. Die Thrombose setzt sich in alle Oberschenkelvenen fort. Thrombus wird peripherwärts immer weicher und cruorartiger.

25. Lereboullet (99). — 23jähriger Mann. — Typhus abdominalis. — Ende der 2. Woche. — Gangrän des rechten Fußes und Unterschenkels. 10 Tage nach Beginn der Gangrän begrenzt sich der Prozeß. Die Wade behält ihre natürliche Wärme und Empfindlichkeit. In der ganzen unteren Extremität Pulsationen verschwunden. Femoralis scheint leer zu sein. — Amputatio cruris. Heilung. — Intima der A. tib. postica zeigt beetartige Erhebungen, auf deren Oberfläche sich eine Fibrinschicht befindet. Im Innern der Intima Rundzellen.

26. Mercier (118). — 22jähriger Mann. — Typhus abdominalis. — 22. Krankheitstag. — Gangrän des linken Beins. Puls weich, ungleich, unregelmäßig. Keine Herzgeräusche. Gleichen Tags Beginn der lokalen Erscheinungen im linken Bein (heftiger Schmerz). Sehr stürmischer Verlauf. Während 3 Tagen dehnt sich die Gangrän über das ganze Bein aus. Am 4. Tag — letzten Tag vor dem Exitus — verschwinden auch im rechten Bein alle Pulsationen. — Gestorben. — Aorta von der oberen Grenze des 3. Lendenwirbels an bis zur Bifurkation mit blutigen, nicht adhärenten Thromben ausgefüllt. Dieselben werden kurz vor der Bifurkation hellrot, fibrinös. Fortsätze in beide Iliacae communes. Im Bereich aller Bifurkationen des oberen Teiles des arteriellen Gefäßbaums beider Beine fibrinöse, reitende Thromben. Herz: leichte Myokarditis, Verdickungen und Villositäten des linken Endokards. Im linken Herzohr dicker, fibrinöser, alter Thrombus. Klappen intakt. Nieren und Milzinfarkte.

27. Berthoud (14). — Soldat. — Typhus abdominalis. — 25. Krankheitstag. — Gangrän des linken Fußes und Unterschenkels. Pulsationen der A. tib. post. verschwunden. Saphena major bildet harten, schmerzhaften Strang. Demarkationsfurche in der Mitte des Unterschenkels. Knochen bloßgelegt. — Amputatio cruris. Heilung.

28. Guyot (70). — 25jähriger Mann. — Typhus abdominalis. — 26. Krankheitstag. — Gangrän des rechten Beins. Demarkationsfurche im Bereich der Wade. Noch weiter oben gangränöse Plaque auf der innern Seite des Oberschenkels. — Amputatio femoris im unteren Drittel. Exitus wegen Nachblutung. — Leichte Thrombose der Vena saphena major. Im oberen Teil der A. poplitea 2—3 cm langer, dunkler, stark adhärenter Thrombus. Rundzelleninfiltrationen der Media und namentlich der Adventitia. Elastica externa zerstört. Intima verdickt.

29. David (39). — Matrose. — Typhus abdominalis. — Rekonvaleszenz. — Gangrän des linken Fußes und Unterschenkels. Arteria pediaea pulsiert nicht mehr, poplitea nur noch schwach. Letztere schmerzhaft. Herz normal. Demarkationsfurche im oberen Drittel des Unterschenkels. — Amputatio femoris im unteren Drittel. Heilung. — A. femoralis gesund. Bräunlicher, adhärenter, 7 cm langer Thrombus in der A. poplitea. Gefäßwandungen daselbst verdickt. In der Vena poplitea weicher, nicht adhärenter Thrombus.

30. Barié (3). — 18jähriges Weib. — Typhus abdominalis. — 15. Krankheitstag. — Gangrän des rechten Fußes und Unterschenkels. Die Gangrän hatte das untere Drittel des Unterschenkels nicht überschritten, als schon Exitus eintrat. — Exitus wegen Darmblutungen. — Herz normal. In der A. tibialis postica grauer, 2—3 cm langer, sehr stark adhärenter Thrombus. Arterienwandung verdickt. Die ungleichmäßigen Intimaverdickungen werden von Rundzellen gebildet, welche die Elastica interna teilweise zerstört haben.

31. De Brun (23). — 20jähriger Mann. — Typhus abdominalis. — ca. 2½ Woche nach Beginn der Krankheit. — Gangrän des linken Fußes. Bein nimmt an Volumen zu, schmerzhafter Strang im Schenkeldreieck. Pulsationen der Arteria femoralis sehr deutlich. Die Gangrän beschränkt sich auf die Zehen und auf eine Plaque des Fußrückens (wahrscheinlich Decubitus infolge des Verbandes). Ferner Decubitus der Ferse. — Gestorben. — Arteria femoralis durchgängig und gesund, ebenso die Tibialis postica und Pediaea. Vena femoralis von einem wenig konsistenten, stellenweise adhärenten, stellenweise von einer grauvioletten Flüssigkeit umspülten Thrombus ausgefüllt. Er setzt sich in die Vena iliaca communis fort. Die kleinen Venen des Fußes enthalten dickflüssiges Blut.

32. Legendre (97). — 17jähriger Mann. — Typhus abdominalis. — 22. Krankheitstag. Deferveszenz. — Gangrän des linken Fußes und Unterschenkels. Pulsationen verschwinden im ganzen linken Bein. Demarkationslinie im Bereich der Kniescheibe. — Amputatio femoris im mittleren Drittel. Heilung. — Adhärenter Thrombus in der A. poplitea. Endarteriitis. Media zeigt Rundzelleninfiltrationen.

33. Ollivier (127). — 10jähriges Mädchen. — Typhus abdominalis. — 17. Krankheitstag. — Gangrän des linken Beins. Auf Fuß, Unterschenkel und Oberschenkel verstreute gangränöse Plaques. 5 Tage nach Beginn der Erscheinungen Exitus im ausgesprochenen Status typhosus. — Gestorben. — Herz normal. Ebenso Aorta und Renales. Infarkt der rechten Niere. Femoralis und ihre Verzweigungen durch cruorartige Gerinnsel ausgefüllt. Vor Abgang der Profunda 1 cm langer, fibrinöser, stark adhärenter Pfropf. Intima daselbst verdickt, zeigt Rundzelleninfiltration.

34. Landouzy und Siredey (95). — 26jähriger Mann. — Typhus abdominalis. — Rekonvaleszenz. — Gangrän des rechten Beines. Herzschwäche. — Gestorben. — Aorta, rechte Iliaca und femoralis thrombosiert.

35. Loring (107). — 17jähriges Weib. — Typhus abdominalis. — 4. Woche. — Gangrän des linken Unterschenkels. — Amputation.

36. v. Leyden (102). — 16jähriges Weib. — Typhus abdominalis. — Beginn der Rekonvaleszenz. — Gangrän des rechten Fußes und Unterschenkels. Die Demarkationslinie geht durch die Tuberositas tibiae. Knochen liegen frei zu Tage. — Amputatio cruris. Heilung.

37. v. Leyden (102). — 16jähriges Weib. — Typhus abdominalis. — Unbekannt. — Gangrän des rechten Fußes. Abstoßung — Heilung.

38. Ferrand (54). — 5jähriges Mädchen. — Typhus abdomi-

nalis. — 22. Krankheitstag. — Gangrän des rechten Beins. Alle Pulsationen im Bein verschwunden. Harter Strang im Skarpaschen Dreieck. Auch links Erscheinungen von Arterienthrombose (Tibial. post.), jedoch kommt es dort nicht zur Gangrän. — Amputatio femoris. Heilung.

39. Ferrand (54). — 22jähriger Mann. — Typhus abdominalis. — 12. Krankheitstag. — Gangrän beider unteren Extremitäten. A. femoralis bildet beiderseits schmerzhaften, harten Strang. Ihre Pulsationen verschwunden. Rechter und linker Unterschenkel und unteres Drittel des linken Oberschenkels geschwollen, schmerzhaft, cyanotisch. Drohende Gangrän, als Exitus eintrat. — Gestorben. — Herz klein, enthält postmortale Gerinnsel, keine Endocarditis. Aorta in ihrer ganzen Ausdehnung gesund. Niere zeigt 2 Infarkte. Art. femorales obliteriert. Der Thrombus erstreckt sich beiderseits in die A. profunda femoris hinein und ist stark adhärent. Intima gräulich, rauh, mit fest adhärenten Thrombusresten.

40. Drewitt (45). — 12jähriges Mädchen. — Typhus abdominalis. — 26. Krankheitstag. — Gangrän des linken Fußes und Unterschenkels. A. femoralis ohne Pulsation, bildet einen harten Strang. — Amputatio femoris. Heilung. — A. poplitea von der Amputationsebene an bis zu ihrer Teilung von roten, leicht adhärenten Thromben ausgefüllt.

41. Duchesne (46). — 18jähriges Weib. — Typhus abdominalis. — 20. Krankheitstag. — Gangrän beider Füße und Unterschenkel. Demarkation im unteren Teil der Unterschenkel. — Heilung. spontane Abstoßung.

42. De Quervain (137). — 25jähriger Mann. — Typhus abdominalis. — Ende der 3. Woche. — Gangrän des rechten Fußes und Unterschenkels. Arterien von der Poplitea an pulslos. Gebiet der Fossa poplitea besonders nach der Wadengegend hin leicht ödematös und sehr druckempfindlich. Demarkationslinie vorn handbreit unter der Gelenklinie, nach beiden Seiten bis gegen die Gelenklinie ansteigend. — Amputatio femoris 12 cm oberhalb der Gelenklinie. Heilung. — A. poplitea von locker sitzendem, ziemlich festem und undeutlich geschichtetem Thrombus ausgefüllt, der sich in sämtliche Unterschenkeläste fortsetzt. Vena poplitea und ihre Äste ebenfalls thrombosiert. Gefäßwände bis zum Kniegelenk abwärts normal. Kurz vor der Teilungsstelle der Art. popl. Gefäßscheide ödematös verdickt. Arterie, Venen und Nerven bilden derben Strang, der in einen ausgedehnten, intermuskulären Abceß gebettet ist, dessen Eiter laut bakteriologischer Untersuchung Typhusbazillen enthielt. Keine Strepto- oder Staphylokokken. Die am stärksten veränderte Stelle der Gefäße wird histologisch nicht untersucht.

43. Forques (57). — 26jähriger Mann. — Typhus abdominalis. — Rekonvaleszenz. — Gangrän des rechten Beins. — Gestorben. — Thrombose der rechten Art. iliaca und femoralis.

44. Gigon (63). — 23jähriger Mann. — Typhus abdominalis. — Unbekannt. — Gangrän des rechten Arms. Keine Demarkation. — Gestorben. — Thrombophlebitis.

45. Virchow (163). — 15—16jähriger Mann. — Flecktyphus. — Unbekannt. — Gangrän beider Füße. Rechter Fuß bis zur Mitte

der Metatarsalknochen mumifiziert. Links sind nur die Zehen gangränös. Überall scharfe Demarkation. — Wahrsch. Heilung.

46. Merkel (120). — 13jähriger Junge. — Flecktyphus. — Unbekannt. — Gangrän der Beine.

47. Pachmeyer (129). — 21jähriger Mann. — Flecktyphus. — Während dem Typhus. — Gangrän beider Füße und Unterschenkel. Die beiden Femorales bilden dicke, sehr schmerzhafte Stränge. Keine Pulsation von der Kniekehle bis zur Inguinalfalte fühlbar. Die Gangrän macht rasche Fortschritte. Es kommt beiderseits zur Demarkation an fast symmetrischen Stellen (Tuberositas tibiae). Die Knochen sind entblößt. — Links Amputatio femoris. Rechts Axarticulatio genu. Exitus. — Herz normal. Aorta in ihrer ganzen Ausdehnung außerordentlich klein, namentlich im Lumbalteil sehr eng. Art. femoralis dextra eng, von der Abgangsstelle der Profunda femoris an $2^1/_2$ Zoll weit aufwärts thrombosiert. Der unterste Teil des Thrombus zeichnet sich durch seine weißliche Farbe, derbe Konsistenz und starke Adhärenz aus. Links analoge Verhältnisse.

48. Masserell (116). — 18jähriges Weib. — Flecktyphus. — 1 Monat nach Beginn der Rekonvaleszenz. — Gangrän des rechten Fußes und Unterschenkels. Pulsation der A. femoralis verschwindet. Demarkation im oberen Drittel des Unterschenkels. — Exarticulatio pedis, später Resektion der Unterschenkelknochen. Exitus. — In der rechten Art. iliaca ein leicht abzulösender, von der Bifurkation der Aorta bis zum Poupartschen Bande reichender Thrombus. Die A. femoralis ist eine Strecke lang frei. Zwischen mittlerem und oberem Drittel des Oberschenkels beginnt wieder eine Thrombose, welche sich bis in die feinsten Verzweigungen fortsetzt. Rechte Vena iliaca und femoralis von adhärentem Thrombus ausgefüllt.

49. Estlander (51). — 20jähriges Weib. — Flecktyphus. — 2 Wochen nach Beginn. — Gangrän des linken Fußes und Unterschenkels. Pulsation der Art. femoralis unterhalb des Lig. Poupartii verschwunden. Demarkationsfurche im obern Drittel des Unterschenkels. — Amputatio cruris. Exitus. — Herz normal. Linke Art. iliaca von der Abgangsstelle der Hypogastrica bis zum Abgang der Profunda femoris durch einen adhärenten Thrombus verstopft. Vena femoralis thrombosiert.

50. Estlander (51). — 21jähriges Weib. — Flecktyphus. — Unbekannt. — Gangrän des rechten Fußes und Unterschenkels. Unvollständige Demarkation. Puls der Femoralis verschwunden. 11 Wochen nach Beginn des Flecktyphus war die Gangrän manifest. — Amputatio cruris im oberen Drittel, später Amput. femoris. Exitus. — Peri- und Endokard ikterisch, Herz schlaff, Klappen gesund. Art. femoralis aufwärts bis zum Lig. Poupartii von einem Thrombus vollständig ausgefüllt. Vena femoralis auch thrombosiert.

51. Estlander (51). — 20jähriger Mann. — Flecktyphus. — Unbekannt. — Gangrän des rechten Beins. Zunächst Gangrän des rechten Fußes. Unvollständige Demarkation. Amp. cruris. Stumpfgangrän. Erneute Amputation im obern Drittel des Unterschenkels. Dennoch tritt nun auch am Oberschenkel Brand auf. — Zweimalige Amp. cruris. Exitus. — Zahlreiche Lungenabscesse. Auch die Milz zeigt Abscesse. In der rechten Art.

femoralis fester Thrombus bis etwas über das Lig. Poupartii. Vena iliaca dextra enthält teils thrombosierte, teils eitrige Massen.

52. Estlander (51). — 28jähriger Mann. — Flecktyphus. — 2 Wochen nach Beginn. — Gangrän des rechten Fußes und Unterschenkels und der linken großen Zehe. Rechts zeigt die Art. femoralis, welche einen harten Strang bildet, keine Pulsationen. Demarkation. Links Puls der Art. femoralis deutlich, der Poplitea verschwunden. — Rechts Amp. cruris. Links Exarticulation der großen Zehe. Heilung.

53. Estlander (51). — 17jähriges Weib. — Flecktyphus. — 5 Wochen nach Beginn. — Gangrän des rechten Fußes und Unterschenkels. Puls der A. femoralis verschwunden. Demarkation. — Amputatio cruris. Exitus. — Herz normal. Art. femoralis von der Kniekehle bis zum Lig. Poupartii thrombosiert. Venenthrombose.

54. Estlander (51). — 21jähriger Mann. — Flecktyphus. — 3 Wochen nach Beginn, Rekonvaleszenz. — Gangrän des linken Fußes und Unterschenkels. Femoralis pulslos, harter Strang. Demarkation im oberen Drittel des Unterschenkels. — Spontane Abstoßung. Heilung.

55. Estlander (51). — 27jähriges Weib. — Flecktyphus. — 8 Wochen nach Beginn. — Gangrän des linken Fußes und Unterschenkels. — Amputatio femoris im unteren Drittel. Exitus. — Art. femoralis bis über das Lig. Poupartii mit einem Thrombus ausgefüllt. Venenthrombose.

56. Lancereaux (94). — 22jähriges Weib, III. Para. — Puerperium. — 4. Tag nach der Geburt. — Gangrän der Beine. Geburt normal; nach 4 Tagen Ödem des rechten Beins, der Bauchwand und der linken großen Schamlippe. Uterus voluminös, druckempfindlich. Temperatur 38,8 und 39°. Starker Kräfteverfall, Albuminurie 4 Wochen nach Beginn der Erscheinungen, Lungenembolie. 2 Tage vor dem Tode heftige Schmerzen in beiden Beinen. Puls in beiden Femoralarterien verschwunden. Füße und Unterschenkel beginnen zu gangränescieren. — Exitus. — Thrombophlebitis der Uterinvenen, der Venae hypogastricae, iliacae, femorales und renales. Arteriae renales teilweise durch weißliche Thromben ausgefüllt, welche sich in die Aorta und in die Arteriae iliacae communes, femorales und hypogastricae fortsetzen.

57. Hochstetter (81). — 24jähriges Weib. — Puerperium. — 5. Woche nach der Geburt. — Gangrän beider unteren Extremitäten. Wochenbett anscheinend fieberlos. Wegen „Schwäche" siebenwöchentliche Bettruhe. Keine Demarkation. Zunächst Schmerzen und Schwellung des rechten Beins; 7 Wochen post partum Gangrän rechts bis zu den Malleolen. Temperatur 39°. 14 Tage später Gangrän des linken Beins bis zum Knie. Beiderseits Demarkation. — Rechts Amputation supramalleolär, links in der Mitte des Oberschenkels. Heilung.

58. Oliver (126). — 23jähriges Weib, I. para. — Puerperium. — 2 Wochen post partum. — Gangrän des rechten Beins. Geburt und Frühwochenbett normal. Keine Demarkation. Es bildet sich, eingeleitet durch heftige Schmerzen, eine Gangrän des rechten Beines aus, welche schon 4 Tage nach Auftreten der 1. Erscheinungen das Knie erreicht hatte. Keine Demarkation. Amputation handbreit über Knie. Heilung. — Arteria und Vena poplitea thrombosiert.

59. Oliver (126). — 25jähriges Weib, II. para. — Puerperium. — 10 Tage post partum, 6 Tage post pneumoniam. — Gangrän des rechten Beins. Normale Geburt. Am 12. Wochenbettstage (8 Tage nach Auftreten einer rechtsseitigen Pneumonie) Allgemeinbefinden sehr schlecht. Starke Schmerzen, Temperatur 39,4°, Puls 138, Respiration 30. Lautes systolisches Geräusch der Mitralis. Auch linke Lunge in toto infiltriert. Da die Gangrän sehr rasch fortschreitet, wird schon am 14. Wochenbettstage zur Amputation geschritten. — Amputation oberhalb des Knies. Exitus. — Poplitea verstopft durch einen festen, auf der Teilungsstelle reitenden und sich in die beiden Äste fortsetzenden Embolus (?), dessen Inneres farblos und aseptisch war. Sämtliche Venen enthielten geronnenes Blut.

60. Magnus Tate (113). — 25jähriges Weib, I. para. — Puerperium — 1 Tag nach der Frühgeburt. — Gangrän beider unteren Extremitäten. Im 7. Schwangerschaftsmonat schnell zunehmendes Ödem des Gesichts und der Füße. Eklampsie. Frühgeburt. Folgenden Tags Schmerzen im linken Fuß. Es entwickelt sich eine trockene Gangrän beider Beine bis zu den Knien. Keine Demarkation. Keine Pulsation in den Femorales. Starke Albuminurie. — Exitus.

61. Wormser (173). — 23jähriges Weib. — Puerperium. — 7. Tag post partum. — Gangrän des linken Fußes. Thrombophlebitis des linken Beins. Am 12. Tag lokalisieren sich die Schmerzen speziell auf den linken Fuß, worauf sich Gangrän einstellt, die bis zu den Malleolen unaufhaltsam weiterschreitet. Daselbst Demarkationslinie. Am Tag vor der Operation wird Herzdämpfung verbreitert gefunden. Systolisches Blasen über der Basis (bisher symptomlos verlaufende Endocarditis). — Amputation des Unterschenkels nach Bier. Heilung. — Tibialis postica ohne Thromben. A. pediaea mit langen, festhaftenden Gerinnseln (die Peronea wurde nicht aufgeschnitten). Alle größern Venen mit Gerinnsel verstopft.

62. Lugeol (112). — 22jähriges Weib, I. para. — Puerperium, — 8. Tag post partum. — Gangrän des rechten Unterschenkels. Im 8. Schwangerschaftsmonat Ödem der Beine. Während der Geburt (Anfang des 9. Monats) 5 starke eklamptische Anfälle. Zange. Kind tot. Nach der Geburt 6. Anfall. Starke Albuminurie (5 ‰). Im Puerperium kommt es zu Fieber (Temp. 38°, Puls 100) und zu Schmerzen im rechten Bein. Kein Ödem. Pulsationen der Tib. ant. und post. verschwunden, der Femoralis nur noch schwach zu fühlen. Gangrän bis zum oberen Drittel des Unterschenkels. Scharfe Demarkation. — Amputation. Heilung. — Arterien der amputierten Extremität von weichen, adhärenten Thromben angefüllt. Gefäßwände gerötet und verdickt. Endarteriitische Veränderungen. Zahlreiche Streptokokkenkolonien.

63. Bégouin et Andérodias (8). — 26jähriges Weib. — Abortus. — ca. 10 Tage post abortum. — Gangrän des rechten Beins. Abort am Ende des 2. Monats. Hebamme touchierte häufig. Einige Stunden nachher heftiger Schüttelfrost, Fieber. Plötzlich sehr lebhafter Schmerz im rechten Bein. Puls in der Femoralis verschwunden. Die Gangrän macht rasche Fortschritte und dehnt sich bis über das Knie hin aus. Erst 6 Tage nach Beginn der Gangrän kann die Endocarditis klinisch nachgewiesen werden (systolisches Blasen). Schließlich verschwindet der

Puls auch in der linken Femoralis. — Oberschenkelamputation. Exitus. — Endokarditische Vegetationen an der Mitralis von Haselnußgröße. Rechte und linke Iliaca communis und deren Verzweigungen vollständig thrombosiert. In der serösen Gewebsflüssigkeit der amputierten Extremität, zwischen den Muskelfasern, im Innern der Thromben und auf dem Endothel zahlreiche Streptokokken; ebenso in der Mitralis.

64. Mandl (114). — 23jähriges Weib, I. para. — Puerperium. — 7 Tage post partum. — Gangrän beider unteren Extremitäten. Geburt Ende des zehnten Monats. Kompleter Dammriß. Naht. 5 Tage später Puerperalgeschwür, Temperatur 38—39°. Entfernung der Nähte und Desinfektion des Geschwürs. Temperatur sinkt. Phlebothrombose zuerst des linken, dann des rechten Beins. Temperatur bis 38°, Puls 110, weich. Am 13. Wochenbettstage auf beiden Beinen erste Zeichen der Gangrän konstatierbar, welche sich links auf die große Zehe und Ferse beschränkt, rechts später über den ganzen Unterschenkel ausdehnt. Demarkation. Herz frei. Höchste Temperatur während der Entwicklung der Gangrän 40,2°, Schüttelfröste. Leichte Delirien (Resorption des toten Gewebes). — Oberschenkelamputation. Heilung. — Alle Schenkelgefäße, die Venen wie die Arterien thrombosiert.

65. Laube (96). — 13jähriger Junge. — Masern. — 11. Tag. — Gangrän des linken Fußes und Unterschenkels. Demarkation. — Amputatio femoris. Heilung.

66. Kolb (89). — 9jähriger Junge. — Masern. — 10 Tage nach Ausbruch derselben. — Gangrän beider Beine. Puls der Femoralis beiderseits verschwunden. Seit dem 4. Jahr, in welchem Patient Scharlach durchmachte, verschiedene Schübe von Nephritis. Auch jetzt Ödem des Gesichts. Albuminurie. — Exitus. — Weiße Niere. Hypertrophie des linken Ventrikels. Thrombose der Aorta abdominalis, der Iliacae, hypogastricae und femorales. Intima der Aorta im Bereich des Thrombus leistenartig verdickt. Ebenso in den Iliacae. In der linken A. iliaca communis strärkste Organisation und Adhärenz.

67. Hale (73). — 22jähriges Weib. — Masern. — Unbekannt. — Gangrän eines Oberschenkels. Patientin Gravida. — Thrombose der Femoralis.

68. J. Munk (123). — 3jähriges Kind. — Masern. — 3 Wochen nach Ausbruch derselben. — Gangrän der Finger der linken Hand. — Amputation.

69. T. Barlow (5). — Kind. — Masern. — Unbekannt. — Gangrän beider unteren Extremitäten.

70. Capaccini (28). — 2jähriges Mädchen. — Masern. — Rekonvaleszenz. — Gangrän des rechten Beins. — Amputation. Heilung. — Keine erkennbare Ursache.

71. Lister (106). — 6jähriges Mädchen. — Scharlach. Nephritis. — 9 Monate nach der Krankheit. — Gangrän des rechten Fußes und Unterschenkels. Scharlach wurde durch Hydrops compliciert. Demarkation. — Amputatio femoris. Heilung. — Arterienthrombose. Nach Lister primäre Arteriitis.

72. Mayr (117). — 9jähriger Junge. — Scharlach. — Rekon-

valeszenz. — Gangrän des linken Fußes und Unterschenkels. Scharlach durch Nephritis kompliziert. Demarkation. — Exitus. — Thrombose der linken Art. iliaca, femoralis und poplitea. Thrombus teils fest, teils breiig zerfließend. Venenthrombose.

73. Tüngel (158). — 19jähriges Weib. — Scharlach. — Rekonvaleszenz. — Gangrän des linken Fußes und Unterschenkels Verstärkung des Herzstoßes. Puls der A. poplitea verschwindet. Keine Demarkation. — Exitus. — Exkreszenzen der Mitralis und der Aortenklappen.

74. Pearson and Littlewood (132). — 4jähriger Junge. — Scharlach. — 9. Krankheitstag. — Gangrän beider Beine. Puls der A. femoralis beiderseits verschwunden. Beiderseits Demarkationslinie, vorn 3 Zoll über dem Knie, hinten durch die Fossa poplitea. — Amputatio femoris zwischen mittlerem und oberem Drittel beidseits. Heilung. — Rechte und linke Arteria und Vena poplitea thrombosiert. Weiter oben sind die Gefäße leer.

75. Eichhorst (50). — 4jähriges Mädchen. — Scharlach. — Ende der 3. Krankheitswoche. — Gangrän des linken Fußes und Unterschenkels. Pulslosigkeit der linken A. poplitea und dorsalis pedis. Herz normal. Deutliche Demarkation. — Amputatio cruris 4 Querfinger unterhalb des linken Kniegelenks. Heilung. — Arteria poplitea oben frei. 1 cm über ihrer Teilungsstelle ist sie durch einen roten, derben, fest adhärenten Pfropf vollkommen verschlossen, welcher sich in gleicher Ausdehnung in die Tibialis antica und postica fortsetzt. Im Bereich des Thrombus endarteriitische Intimaverdickungen mit zahlreichen elastischen Fasern, welche sich von der Elastica interna abzuspalten scheinen. Thrombus zeigt in seiner Peripherie beginnende Organisation. Vena poplitea frei.

76. Crisp (35). — 22jähriges Weib. — Pneumonie. — Rekonvaleszenz. — Gangrän des linken Fußes und Unterschenkels. Bei Ausbruch des Brandes werden alle Extremitäten pulslos gefunden. — Amputatio cruris. Heilung.

77. Bourdon (20). — 22jähriges Weib. — Pneumonie. — Rekonvaleszenz. — Gangrän beider Füße. Keine Demarkation. — Gestorben. — Thrombose der A. iliaca und femoralis sinistra. Endocarditis mit Exkreszenzen und Vegetationen. Milzinfarkt.

78. Couty (34). — 24jähriger Mann. — Pneumonie. — 1 Monat nach Beginn der Pneumonie. — Gangrän des rechten Fußes und Unterschenkels. In der Rekonvaleszenz plötzliches Fieber. Rauhes systolisches Geräusch mit Maximum an der Herzbasis, Galopprhythmus. 3 Tage darauf Beginn lokaler Erscheinungen am rechten Bein. Alle Pulsationen desselben verschwinden. Femoralis bildet harten Strang. — Gestorben. — Perikard wenig entzündet. Linkes Herz normal bis auf die Aortenklappen, welche alle 3 verändert sind. Die rechte Klappe bildet eine wuchernde, gegen den Ventrikel zu hervorspringende, gegen die Aorta zu ausgehöhlte, taubeneigroße Masse. Aorta unverändert. Rechte Art. iliaca communis und ihre Äste thrombosiert. Thrombus im allgemeinen dunkel, wenig konsistent; nur an der Bifurkation der A. iliaca communis rundliche, härtere, graue, das Lumen vollständig ausfüllende Partie (Embolus).

79. Benedikt (10). — 22jähriger Mann. — Pneumonie. — Anfang der 2. Woche. — Gangrän des rechten Fußes. Demarkationslinie in der Gegend der Knöchel. Als sich die Gangrän entwickelte, war Herzschwäche vorhanden. Töne rein. — Amputatio cruris im oberen Drittel. Heilung.

80. Zuppinger (180). — 5jähriges Mädchen. — Pneumonie. — 8. Krankheitstag. Beginnende Rekonvaleszenz. — Gangrän des linken Fußes und einzelner Zehen des rechten Fußes. Linke Art. poplitea pulslos. Demarkationslinie geht links quer durch den Fußrücken. Rechts fand spontane Abstoßung und Heilung statt. — Links Amputation nach Pirogoff. Heilung. — Links Arterien und Venen thrombosiert.

81. Goodfellow (67). — 30jähriges Weib. — Akuter Gelenkrheumatismus. — Unbekannt. — Gangrän des linken Fußes und Unterschenkels. Es gingen der Gangrän wiederholte Schübe von Gelenkrheumatismus mit Herzsymptomen voran. Keine Demarkation. — Exitus. — Zerbrüchliche Vegetationen an der Mitralis. Thrombose der Aorta abdominalis, A. brachialis dextra, coeliaca und femoralis sinistra. Infarkte in Leber, Milz und Nieren.

82. Goodfellow (67). — 17jähriges Mädchen. — Akuter Gelenkrheumatismus. — Unbekannt — Gangrän des rechten Fußes und Unterschenkels und der Zehen und Ferse des linken Fußes. Seit 3 Jahren mehrere Anfälle von akutem Gelenkrheumatismus. Keine Demarkation. — Exitus. — Zahlreiche Vegetationen im linken Herzohr und an der Mitralis. Thrombose beider Iliacae, der rechten A. subclavia, der linken A. carotis, der rechten A. fossae Sylvii.

83. Jaesche (82). — 29jähriger Mann. — Akuter Gelenkrheumatismus. — 10 Tage nach Beginn desselben. — Gangrän beider Füße und Unterschenkel. Keine Demarkation. — Exitus. — Stenose der Mitralis. Im linken Herzen ältere Gerinnsel. Thrombose der Aorta abdominalis und beider A. iliacae.

84. Stein (151). — 21jähriges Weib. — Akuter Gelenkrheumatismus. — Unbekannt. — Gangrän des linken Fußes und Unterschenkels. Demarkation. Frische Endocarditis. Embolie der linken Femoralis, der rechten Brachialis und der Lienalis (?). — Amputatio cruris. Heilung.

85. Dörger (43). — 19jähriges Weib. — Akuter Gelenkrheumatismus. — Kurze Zeit nach Beginn desselben. — Gangrän des linken Fußes und Unterschenkels. Demarkation. — Amputatio femoris. Exitus. — Obliteratio cordis, Endocarditis, Insufficienz der Mitralis mit Exkreszenzen. Embolie der Aorta abdominalis, Thrombose der A. iliaca sinistra. Milzinfarkt.

86. Leyden (104). — 20jähriges Weib. — Influenza. — Fünf Wochen nach Beginn derselben. — Drohende Gangrän der linken Hand. Puls der linken A. radialis und brachialis bis 9 cm oberhalb des Condylus internus aufgehoben. Letztere bildet derben, schmerzhaften Strang. Schwellung und blaue Verfärbung der linken Hand und des Unterarms bilden sich allmählich zurück. Die Verschließung der A. brachialis blieb unverändert. Ein Puls ist an der A. radialis nicht wieder erschienen. — Heilung.

87. Mornet (121). — 7jähriger Junge. — Influenza. — 2. Woche. — Gangrän des linken Fußes. Gleichzeitig mit Auftreten der Influenza kommt es zu einer akuten Nephritis. Fossa poplitea druckempfindlich. Die Gangrän nimmt einen progressiven Charakter an. Schlechter Allgemeinzustand. Nirgends harter Strang. Die Pulsationen der A. pediaea werden wahrgenommen. — Exitus wahrscheinlich.

88. Henoch (77). — 8jähriger Junge. — Diphtherie. — Unbekannt. — Gangrän der unteren Extremitäten. Schwere Diphtherie. — Thrombose beider A. iliacae.

89. Rosenthal (77). — 2jähriges Mädchen. — Diphtherie. — Unbekannt. — Gangrän der Unterschenkel. Schwere Diphtherie. — Exitus. — Thrombose der Art. iliac. comm.

90. Bark (4). — 18jähriges Weib. — Erysipelas faciei. — Unbekannt. — Gangrän des rechten Fußes und Unterschenkels. Auf das Eryspel folgte eine frische Endocarditis. Mitralinsufficienz. Demarkation. — Amputatio femoris. Heilung. — Thrombus der A. femoralis.

91. Schmitt (145). — Soldat. — Erysipelas faciei. — Nach neun Tagen. — Gangrän des rechten Unterschenkels. — Amputation. — Arteria poplitea durch ein 3 cm langes Blutgerinnsel verstopft.

92. Froriep (61). — 28jähriger Mann. — Malaria. — Unbekannt. — Gangrän beider Füße. Demarkation. — Wiederholte Operationen an beiden Füßen. Heilung.

93. Grimm (69). — 22jähriger Mann. — Malaria. — 11. Tag. — Gangrän des linken Fußes. Demarkation direkt über den Malleolen. — Amputatio cruris. Heilung. — Thrombose der linken A. poplitea.

94. Sydley (149). — 8 Monate altes Kind. — Pertussis. — Rekonvaleszenz. — Gangrän beider Hände. Keine Demarkation. — Exitus.

95. Fabricius Hildanus (53). — 20jähriger Mann. — Dysenterie. — Rekonvaleszenz. — Gangrän des rechten Fußes und Unterschenkels. — Amputatio femoris. Heilung.

96. King (87). — 6jähriger Junge. — Perityphlitis. — Unbekannt. — Gangrän des linken Fußes und Unterschenkels. Demarkation. Abgang des Processus vermif. und einer Partie des Coecums per anum. — Amputatio cruris. Heilung.

97. Fraser (59). — 29jähriges Weib. — Peritonitis. — Unbekannt. — Gangrän des linken Fußes und Unterschenkels. Keine Demarkation. Vor 3 Monaten Geburt, Metrorhagien, dann Peritonitis. — Exitus. — Arterienthrombose.

98. Weikert (168). — 8 Tage altes Kind. — Phlebitis umbilicalis. — Unbekannt. — Gangrän beider Unterschenkel infolge Embolie.

99. Bellamy (9). — 4jähriges Mädchen. — Varicellen. — Nach 3 Tagen. — Gangrän beider unteren Extremitäten. Auch an beiden Wangen und Ohrmuscheln gangränöse Stellen. — Exitus. — Offenes Foramen ovale. Blutgefäße erscheinen normal.

100. Lehmann (98). — $^3/_4$jähriger Junge. — Akuter Brech-

durchfall. — 10 Tage nach Beginn desselben. — Gangrän beider Beine. Als erste Veränderung wurde auf beiden großen Zehen ein blauer Fleck konstatiert. 11 Tage später folgender Status: Symmetrische Gangrän beider Beine bis zur Mitte der Oberschenkel, links stärker ausgesprochen als rechts. Links liegt Femur frei. Puls der Femoralis verschwunden. — Amputatio femoris sinistri. Exitus. — Rechts A. iliaca communis, hypogastrica, femoralis, poplitea vollständig, Tibialis postica zur Hälfte thrombosiert. Links gleiche Verhältnisse bis zur Amputationsebene. Linke A. poplitea frei. Die Thrombose reicht 3 cm weit in die Aorta abdominalis hinein. Im übrigen an den Gefäßen weder makroskopisch noch mikroskopisch (?) etwas Abnormes.

101. Murchison (124). — 22jähriger Mann. — Typhus recurrens. — Unbekannt. — Gangrän der unteren Extremitäten. — Thrombose der A. femoralis.

102. Goebel (66). — 17 Monat alter Junge. — Angina. — Zweite Woche. — Gangrän des linken Beins. 3 Wochen lang, nachdem sich zum Husten noch eine Angina und ein Ausschlag (Urticaria?) hinzugesellt hatten, beschränkten sich die Erscheinungen auf bloße Motilitätsstörungen des linken Beins. Allgemeinzustand wird immer schlechter. Die Gangrän dehnt sich über den Unterschenkel aus. Demarkation. Terminale Peumonie. Nekrotisierender Zerfall beider Tonsillen. Albuminurie. — Exitus. — Thrombose der Aorta abdominalis von den Art. renales an. Thrombus links bis zur Teilungsstrecke der A. poplitea, rechts bis etwas über die Abgangsstelle der A. prof. femoris zu verfolgen. Organisation des Thrombus im Bereich der linken A. poplitea am ausgesprochensten. Daselbst hügelartig vorspringende Verdickungen der Intima aus fibrillärem, kernarmem Bindegewebe bestehend und von teils feineren, teils gröberen elastischen Fasern durchzogen, welche sich zum Teil von der Elastica interna abzuspalten scheinen. Die Verdickungen erreichen die Dicke der Media.

103. Eigener Fall. — 20jähriges Weib. — Panaritium. — Sechste Woche. — Gangrän beider Beine. — Exitus. — Arterienthrombose von der Aorta abdominalis abwärts.

### *Besprechung.*

#### 1. Pathologische Anatomie.

a) Lokalisation der Thrombose.

Von 68 Fällen mit pathologisch-anatomischen Angaben über den Zustand der Gefäße zeigen

62 Arterienthrombose mit oder ohne gleichzeitige Venenthrombose,

4 (wovon 2 zweifelhaft) reine Venenthrombose,

2 Keine erkennbare Ursachen des Brandes.

Von den 62 Fällen von Arterienthrombose zeigen 11 Herzveränderungen in Form von Endokarditiden oder parietalen Herzthrombosen.

Unter den 62 Fällen von Arterienthrombose findet sich

| | | |
|---|---|---|
| 1. | Thrombose der Aorta und ihrer Äste . . . . . | 11 mal |
| 2. | Thrombose einer Art. iliaca communis allein, oder mit ihren Ästen | 8 = |
| 3. | Thrombose beider Art. ilicae communes = = = = = | 3 = |
| 4. | Thrombose einer Art. femoralis = = = = = | 13 = |
| 5. | Thrombose beider Art. femorales - = = = = | 2 = |
| 6. | Thrombose einer Art. poplitea = = = = = | 12 = |
| 7. | Thrombose beider Art. popliteae = = = = = | 1 = |
| 8. | Thrombose unterhalb der Art. poplitea . . . . . | 6 = |
| 9. | Lokalisation unbestimmt . . . . . | 6 = |

Am häufigsten kommt einseitige Thrombose der Art. femoralis vor (13 Fälle). Diese Zahl ist wahrscheinlich noch zu niedrig und müßte auf Kosten der Zahl, mit welcher die Art. poplitea beteiligt ist, erhöht werden. Denn in verschiedenen Fällen von Thrombose der Art. poplitea, bei denen Amputation mit nachfolgender Heilung stattfand, liegen keine bestimmten Angaben über die Ausdehnung des Thrombus nach oben hin vor. (Fälle 1. 32. 40. 58. 93.) Auch die klinischen Angaben der Fälle 32 und 40, wonach der Puls der Art. femoralis nicht mehr gefühlt werden konnte und die Femoralis einen harten Strang bildete, berechtigen zu dieser Annahme. Auf die Art. poplitea, welche 12 mal thrombosiert war, folgt die Aorta mit auffallend starker Beteiligung (11 Fälle). Am seltensten ist die getrennte Thrombose beider Art. popliteae.

b) Pathologisch-anatomischer Charakter der Veränderungen des Zirkulationsapparates.

Um Wiederholungen zu vermeiden, werden wir diesen Punkt im Abschnitt „Pathogenese“ besprechen.

## 2. Ätiologie.

a) Prädisponierende Momente.

Als ein wichtiges prädisponierendes Moment für das Zustandekommen von Extremitätengangrän nach akuten Infektionskrankheiten im allgemeinen muß das Lebensalter angesehen werden. Einmal kann die Thrombenbildung durch Arteriosklerose, auch durch solche geringen Grades, begünstigt werden, sodann wird die Ausbildung kollateraler Bahnen, welche die durch den Verschluß eines Hauptgefäßes zustandegekommene Ernährungsstörung auszugleichen suchen, mit zunehmendem Alter immer mangelhafter, beides Faktoren, welche sich schon im mittleren Lebensalter geltend machen. Drittens ist im Greisenalter, abgesehen davon, allein schon auf Grund der geringern

Lebensfähigkeit und Widerstandsfähigkeit der Gewebe eine gewisse Prädisposition zu gangränösen Erscheinungen vorhanden. Daß die beiden ersterwähnten Umstände schon im mittleren Lebensalter eine Rolle spielen, ist aus der Tatsache zu ersehen, daß die Mehrzahl aller Fälle von puerperaler Gangrän, soweit ich aus den Fällen, die mir mit genauen Altersangaben zugänglich waren, schließen kann, bei Patientinnen beobachtet worden sind, die das 30. Jahr überschritten hatten, wie folgende Zusammenstellung ergibt:

| Autor | Alter | | |
|---|---|---|---|
| 1. Fisher (56) . . . . . | 45 J. | XV. para | |
| 2. Andérodias (2) . . . . . | 42 = | IV. = | |
| 3. Hagenmeyer (72) . . . . | 40 = | VI. = | |
| 4. Duflocq (48) . . . . . | 38 = | IV. = | |
| 5. Burckhard (25) . . . . | 38 = | VII = | |
| 6. Roux (142) . . . . . | 37 = | V = | |
| 7. Bergen (11) . . . . . | 34 = | III = | |
| 8. P. Müller (122) . . . . . | 34 = | | 62,5 Proz. |
| 9. Wormser (174) . . . . . | 34 = | | |
| 10. Willcox (170) . . . . . | 34 = | I = | |
| 11. Winckel (171) . . . . . | 33 = | II = | |
| 12. Burckhard (25) . . . . | 33 = | V = | |
| 13. Wanner (166) . . . . . | 31 = | II = | |
| 14. Roux (142) . . . . . | 31 = | I = | |
| 15. Lancereaux (93) . . . . | 31 = | | |
| 16. Bégouin et Andérodias (8) | 26 = | | |
| 17. Oliver (126) . . . . . | 25 = | II = | |
| 18. Magnus Tate (113) . . . | 25 = | I = | |
| 19. v. Hochstetter (81) . . . | 24 = | | |
| 20. Wormser (173) . . . . . | 23 = | II = | 37,5 Proz. |
| 21. Oliver (126) . . . . . | 23 = | I = | |
| 22. Mandl (114) . . . . . | 23 = | I = | |
| 23. Lancereaux (94) . . . . | 22 = | | |
| 24. Lugeol (112) . . . . . | 22 = | I = | |

In besonders klarer Weise läßt sich der Einfluß des Alters auf das Zustandekommen der Influenzagangrän erkennen. Das Urteil ist hier deshalb ein um so ungetrübteres, als es sich um eine Infektionskrankheit handelt, die sich, das früheste Kindesalter ausgenommen ziemlich gleichmäßig über alle Lebensalter verteilt.

| Autor | Alter | Geschlecht |
|---|---|---|
| 1. Keller (86) . . . | 72 J. | w. |
| 2. Mornet (121) . . | 66 » | w. |

| | Autor | Alter | Geschlecht | |
|---|---|---|---|---|
| 3. | Mornet (121) . . | 66 J. | m. | |
| 4. | Cathomas (31) . . | 64 » | w. | |
| 5. | v. Leyden (103) . | 58 » | m. | |
| 6. | Bondet (16) . . . | 58 » | m. | |
| 7. | Poncet (135) . . | 56 » | m. | |
| 8. | Sydenham (154) . | 56 » | m. | |
| 9. | Johannsen (83) . | 52 » | m. | 89,5 Proz. |
| 10. | v. Leyden (104) . | 52 » | m. Arzt | |
| 11. | Duchesneau (47) . | 50 » | m. | |
| 12. | Vonmoos (165) . | 50 » | w. | |
| 13. | Keller (86) . . . | 47 » | w. | |
| 14. | Fraenkel (58) . . | 42 » | m. | |
| 15. | Eichhorst (49) . | 40 » | m. Arzt | |
| 16. | Loyson (111) . . . | 37 » | m. | |
| 17. | Rendu (139) . . . | 37 » | w. | |
| 18. | v. Leyden (104) . | 20 » | w. | |
| 19. | Mornet (121) . . | 7 » | w. | 10,5 Proz. |

Von den 19 Fällen gehören nur 2 oder 10,5 Proz. dem jugendlichen Alter an; die übrigen 89,5 Proz. liegen jenseits des 30. Jahres, und zwar liegen davon 5 oder 26,3 Proz. zwischen dem 30. und 50. Jahr, während die übrigen 12 oder 63,2 Proz. aller Fälle das 6., 7. und 8. Jahrzehnt betreffen. Es zeigt sich also, daß die juvenile Influenzagangrän zu den größten Seltenheiten gehört, um so mehr, wenn man bedenkt, daß die beiden oben verzeichneten juvenilen Fälle nicht ganz rein sind. Bei der Leydenschen Patientin (siehe Kasuistik Fall 86) kam es trotz Verschließung der A. brachialis zu keiner eigentlichen Gangrän. Die Erscheinungen beschränkten sich auf Pulslosigkeit der Brachialis, blaurote Verfärbung und Schwellung der linken Hand und des Vorderarms. Allmählich trat Heilung ohne den geringsten Substanzverlust ein, ein Beweis, mit welcher Leichtigkeit bei jugendlichen Individuen ein Ausgleich von Zirkulationsstörungen durch Kollateralenbildung zustande kommt. Der zweite Fall, Mornet obs. XII (Fall 87) ist insofern nicht ganz einwandfrei, als eine sogenannte Raynaudsche Gangrän, die wir, wie oben bemerkt, nicht in den Kreis unserer Betrachtung ziehen, nicht mit Sicherheit auszuschließen ist. Bezeichnend für die Seltenheit echter juveniler Influenzagangrän ist die Tatsache, daß in der ausführlichen Zusammenstellung von Mornet von den 3 dort erwähnten jugendlichen Fällen 2 mit Sicherheit der Raynaudschen Gangrän zugewiesen werden müssen und der 3. oben genannte Fall kein ganz

typisches Bild darbietet, ja vielleicht ebenfalls ins Gebiet der Raynaudschen Krankheit gehört.

Wenn wir uns ferner unter den Fällen von Extremitätenbrand umsehen, welche im Verlauf einer Pneumonie beobachtet worden sind, so macht sich der Einfluß des Alters auf die Entwicklung der Gangrän ebenfalls bemerkbar.

| Autor. | Alter. | Geschlecht. | |
|---|---|---|---|
| 1. Cruveilhier (36) . . | 81 J. | w. | |
| 2. Ritter v. Vering (161) | 79 » | w. | |
| 3. Camillo Nielsen (26). | 62 » | w. | |
| 4. Lorinser (108) . . . | 62 » | m. | |
| 5. Spender (150) . . . | 60 » | w. | |
| 6. Castiglioni (30) . . | 60 » | w. | |
| 7. Hervey (78) . . . . | 55 » | m. | 72,2 Proz. |
| 8. Berthier (13) . . . . | 45 » | m. | |
| 9. v. Leyden (105) . . . | 44 » | m. | |
| 10. Löwenhardt (110) . . | 37 » | m. | |
| 11. Pereira e Sousa (133) | 39 » | m. | |
| 12. Hamilton (74) . . . | 36 » | m. | |
| 13. Thürler (157) . . . . | 32 » | m. | |
| 14. Couty (34) . . . . . | 24 » | m. | |
| 15. Benedikt (10). . . . | 22 » | m. | |
| 16. Crisp (35) . . . . . | 22 » | w. | 27,8 Proz. |
| 17. Bourdon (20) . . . . | 22 » | w. | |
| 18. Zuppinger (180) . . | 5 » | w. | |

Obgleich hier das jugendliche Alter stärker beteiligt ist, als bei der Influenzagangrän, so tritt es doch hinter den übrigen Altersstufen sehr zurück. Nur 27,8 Proz. der Fälle gehören den 3 ersten Jahrzehnten an; die übrigen 72,2 Proz. liegen jenseits des 30. Jahres, und zwar verteilen sich mehr als die Hälfte dieser Fälle auf das 55. bis 81. Jahr. Der Umstand, daß die Pneumonie (nach Strümpell) am häufigsten im jugendlichen und mittleren Alter vorkommt, läßt diese starke Beteiligung des höhern Alters an der Pneumoniegangrän um so bemerkenswerter erscheinen, als sie uns zeigt, daß es bei der geringeren Morbidität desselben nur eine größere Prädisposition zu gangränösen Erscheinungen sein kann, welche ein solches Verhalten erklärt.

Wie schon in der Einleitung bemerkt wurde, glauben wir bei unsern juvenilen Fällen das Alter, sofern es sich um Veränderungen des Gefäßsystems handelt (Arteriosklerose usw. . . .), als prädisponierendes Moment vollständig ausschließen zu können. Es spielt hier

nur insofern eine Rolle, als diejenigen Altersstufen, welche von gewissen Infektionskrankheiten bevorzugt werden, auch ein entsprechendes Kontingent von Extremitätengangrän liefern, wozu sich noch die geringere oder größere Neigung der einzelnen Infektionskrankheiten, sich mit Gliederbrand zu komplizieren, als bestimmendes Moment hinzugesellt. Da z. B. der Typhus abdominalis (nach Strümpell) vorzugsweise eine Krankheit jugendlicher, kräftiger Personen im Alter von 15 bis 30 Jahren ist und derselbe ferner während dieser Zeit öfter als irgend eine andere Infektionskrankheit zu Gliederbrand führt, so erscheint denn auch diese Altersperiode besonders reich an Extremitätengangrän, wie überhaupt aus unserer kasuistischen Zusammenstellung ersichtlich ist.

Ein nun auch bei den Fällen jugendlicher Gangrän zur Geltung kommendes prädisponierendes Moment ist die herabgesetzte Vitalität der Gewebe, welche durch verschiedene Umstände bedingt sein kann. So können an und für sich schwächliche oder heruntergekommene Individuen von der Infektionskrankheit befallen werden wie z. B. in der von Estlander geschilderten Hungertyphusepidemie in Finnland 1868 und anderen Flecktyphusepidemien. Es darf wohl mit Recht behauptet werden, daß die mißlichen äußeren Umstände (Hungersnot usw.) nicht nur den günstigen Nährboden für die Epidemien, sondern gleichzeitig auch eine gewisse Prädisposition zu gangränösen Prozessen schaffen. Auch der oben erwähnte Lehmannsche Fall (Kasuistik Fall 100) ist ein Beispiel dieser Art. Ferner kann die Infektionskrankheit selber zu einer Herabsetzung der Vitalität der Gewebe führen, besonders wenn sie ein langes und die Kräfte verzehrendes Krankenlager zur Folge hat. Es liegt nahe, in diesem Moment eine derjenigen Ursachen zu vermuten, weshalb gerade der Typhus in der Ätiologie der Fälle infektiöser Gangrän eine so hervorragende Rolle spielt. Bei weiblichen Individuen dürfte auch die Chlorose eine gewisse Rolle spielen, die z. B. bei unserer Patientin bestanden zu haben scheint.

Des weitern ist die Nephritis bezw. die durch sie verursachte Intoxikation des Organismus als prädisponierendes Moment anzuführen. Die Nephritis kann schon vor dem Auftreten der Infektionskrankheit vorhanden sein, wie z. B. in den Fällen 60, 62 und 66, wovon die beiden ersten übrigens noch durch Eklampsie kompliziert waren, oder sie wird durch die Infektionskrankheit selber erzeugt und gesellt sich nun zur direkten Wirkung der letztern als unterstützendes Moment hinzu. Ein solches Verhalten finden wir in einem Fall von puerperaler Gangrän (56), sowie bei dem vorhin erwähnten Fall von In-

fluenzagangrän vor (87), ferner in den Fällen 72 und 71 von Scharlachgangrän. Von den zahlreichen Fällen, bei denen es erst nach Manifestwerden der Gangrän (wie z. B. in unserem Fall) zur Albuminurie als Ausdruck allgemeiner Sepsis oder secundärer Nierenerkrankung kommt, sehen wir ab.

Der Diabetes mellitus, welcher bei einer ganzen Gruppe von Fällen von Gangrän das wichtigste ätiologische Moment bildet, kann beim Zustandekommen des infektiösen Gliederbrandes selbstverständlich auch als prädisponierendes Moment in Frage kommen. In unserer Zusammenstellung ist indessen kein einziger Fall dieser Art verzeichnet.

Ferner liegen während der Geburt und im Puerperium Verhältnisse vor, welche zu Extremitätenbrand zu disponieren scheinen. Es ist nicht nur auf die große Infektionsgefahr im allgemeinen hinzuweisen, welcher die Frau zumal bei künstlichen Eingriffen oder Verletzungen und auch ohne solche dank dem Pathogenwerden vaginaler Mikroorganismen ausgesetzt ist, sondern auch auf den Umstand, daß es sich um Infektionen handelt, welche das Gefäßsystem meistens direkt in Mitleidenschaft ziehen durch Vermittlung der thrombosierten, leicht infizierbaren Gefäßsinus der Plazentarstelle, einem Umstand, dem ja auch die häufigen Phlebitiden des Puerperiums ihren Ursprung verdanken.

Schließlich ist noch der Herzschwäche, jener häufigen Komplikation der Infektionskrankheiten, zu gedenken. Währenddem früher die Virchowsche Auffassung einer marantischen Thrombose eine große Rolle spielte, gehen heutzutage die Ansichten der Autoren, wie aus allen neuern Arbeiten über Gangrän, speziell über Gangrän nach Infektionskrankheiten ersichtlich ist, dahin, daß die Abnahme der Herzkraft allein zur Thrombenbildung nicht genügt, daß es vielmehr lokale Veränderungen der Gefäßintima und des Endokards sind, welche zur Entstehung des Thrombus Anlaß geben, wozu sich die Herzschwäche, resp. die Stase höchstens als prädisponierendes Moment hinzugesellt, in welchem Sinne wir derselben an dieser Stelle Erwähnung tun.

b) Auslösendes Moment.

Zur bessern Übersicht fassen wir zunächst unser kasuistisches Material in folgender Tabelle zusammen:

| Ätiologie | Zahl der Fälle von Gliederbrand |
|---|---|
| 1. Typhus abdominalis . . . . . | 44 |
| 2. Flecktyphus . . . . . | 11 |
| Übertrag: | 55 |

| Ätiologie | Zahl der Fälle von Gliederbrand | |
|---|---|---|
| Übertrag: | 55 | |
| 3. Puerperium | 9 | |
| 4. Masern | 6 | |
| 5. Scharlach | 5 | |
| 6. Pneumonie | 5 | |
| 7. Akuter Gelenkrheumatismus | 5 | |
| 8. Influenza | 2 | (1) |
| 9. Diphtherie | 2 | |
| 10. Erysipel | 2 | |
| 11. Malaria | 2 | |
| 12. Pertussis | 1 | |
| 13. Dysenterie | 1 | |
| 14. Perityphlitis | 1 | |
| 15. Peritonitis | 1 | |
| 16. Phlebitis umbilicalis | 1 | |
| 17. Varicellen | 1 | |
| 18. Akuter Brechdurchfall | 1 | |
| 19. Typhus recurrens | 1 | |
| 20. Angina | 1 | |
| 21. Panaritium | 1 | |
| | 103 | |

Der Typhus abdominalis ist diejenige Infektionskrankheit, welche am häufigsten zu juvenilem Gliederbrand Veranlassung gibt. 44 Proz. der Fälle gehören der Typhusgangrän an. Es folgt der Flecktyphus mit 11 Proz. Nach Eichhorst steht derselbe zwar in der Ätiologie der Extremitätengangrän in 1. Linie. Eichhorst erwähnt 42 Fälle von Flecktyphus und nur 40 Fälle von Abdominaltyphusgangrän. Um so auffallender erscheint unsere niedrige Zahl. Dieselbe findet jedoch eine Erklärung durch die Grenzen, in denen wir uns bei der Auswahl der Fälle bewegt haben. Einmal ist der Flecktyphus auch im mittleren Alter recht häufig, so daß eine ganze Anzahl von Fällen von Gangrän bei Patienten beobachtet worden sind, die das 30. Jahr schon hinter sich hatten, Fälle, welche wir aus schon genannten Gründen von unserer Kasuistik ausschlossen. Ferner muß bemerkt werden, daß eine größere Anzahl von Estländerschen Fällen, worunter sich verschiedene Fälle von juveniler Gangrän befinden, von uns nicht berücksichtigt wurden, weil sie wahrscheinlich der Raynaudschen Krankheit angehören, währenddem Eichhorst dieselben in seine Zusammenstellung mit einreiht. In 3. Reihe steht der puerperale Gliederbrand mit 9 Proz. Es folgt die Masergangrän mit einer Be-

teiligung von 6 Proz. und die Scharlach-, Pneumonie- und Rheumatismusgangrän mit je 5 Proz. Von den übrigen äußerst seltenen Fällen von juveniler Gangrän verdient die Influenzagangrän mit 2 resp. 1 Proz. besonders erwähnt zu werden. Auch diese Zahlen weichen dank der Art der Auswahl unserer Fälle erheblich ab von den allgemeinen Häufigkeitsverhältnissen. Ich erinnere speziell an die Influenzagangrän, welche nach den Fällen von Typhusgangrän am häufigsten beobachtet worden ist, in unserer Kasuistik aber einen so bescheidenen Platz einnimmt (vergl. S. 261). Da das ätiologische Moment der Arteriosklerose in unsern Fällen vollständig ausgeschlossen werden kann, zeichnen sich unsere Zahlen, in denen nur die verschiedene Wirkung der einzelnen Infektionskrankheiten auf das Gefäßsystem zum Ausdruck kommt, durch besondere Eindeutigkeit aus.

Unseren eigenen Fall haben wir in vorstehende Tabelle mit der Ätiologie „Panaritium" eingereiht. Es ist dies, soweit ich aus der Literatur, die mir zugänglich war, urteilen kann, der erste Fall dieser Art. Nicht nur die Ungewöhnlichkeit dieser Ätiologie als solcher, auch der Umstand, daß die Gangrän erst auftrat, nachdem die lokale Entzündung schon einen Monat vorher vollständig abgeheilt war, lassen es angezeigt erscheinen, unsere Annahme etwas genauer zu begründen. Krankengeschichte und Autopsie ergaben keinerlei Anhaltspunkte für Lues; ferner war kein Diabetes vorhanden. Diese beiden Krankheiten, welche gelegentlich zu Gliederbrand führen, kommen ätiologisch nicht in Betracht. Ferner ist an zwei andere Gangränformen zu denken, einerseits an die Raynaudsche oder symmetrische Gangrän und andererseits an die Spontangangrän jüngerer Individuen (Winiwarter, Billrot, Zoege von Manteuffel, Weiß, Bunge). Was zunächst die Raynaudsche Krankheit anbelangt, so ist in unserem Fall, außer dem jugendlichen Alter der Patientin, kein einziges Moment vorhanden, das sich für dieselbe verwerten ließe, im Gegenteil, die kurzen Prodromalerscheinungen, das Fehlen jeglicher Periodizität der Symptome (lokale Synkope und lokale Asphyxie), der rapide Krankheitsverlauf, die gewaltige Ausdehnung der Gangrän, der letale Ausgang, alles spricht dagegen. Ähnliche Argumente lassen sich gegen die Spontangangrän jüngerer Individuen geltend machen, welcher monate- bis jahrelange Prodromalerscheinungen in Form heftiger Schmerzen in den betreffenden, meist unteren Extremitäten voranzugehen pflegen, die sich ferner durch ihre langsame Entwicklung, geringe Ausdehnung und günstige Prognose auszeichnet. Unsere Patientin bot keine derartigen Symptome dar. Ein weiterer

Umstand, welcher gegen die Annahme einer Spontangangrän s. str. spricht, ist das Alter der Patientin (20 Jahre). Obwohl die Spontangangrän in der Regel Individuen befällt, die vom Greisenalter noch weit entfernt sind, so verschont sie doch andererseits das jugendliche Alter, wie z. B. aus den Publikationen von Weiß und Bunge hervorgeht, um zwei der vollständigsten Arbeiten über diesen Gegenstand zu nennen. In der Arbeit von Weiß handelt es sich um Patienten von 35, 36, 38, 40 Jahren, in der Bungeschen Arbeit um Patienten von 45, 47, 50, 58 Jahren. Dieser Umstand und die Beobachtung, daß wie beim Greisenbrand auch bei der Spontangangrän arteriosklerotische Veränderungen eine große Rolle spielen, wie Zoege von Manteuffel, Weiß und Bunge gezeigt haben, rechtfertigt es, diese Gangränform als präsenile Spontangangrän zu bezeichnen. Da in unserem Fall klinisch nichts für eine solche präsenile Gangrän sprach, war es auch von vornherein unwahrscheinlich, daß die pathologisch-anatomische Untersuchung der Gefäße Verhältnisse zeigen würde, wie sie genannte Autoren beschrieben haben. Und in der Tat war nicht nur makroskopisch an den Gefäßwänden nichts Besonderes zu bemerken, auch mikroskopisch zeigte die Intima von der Bifurkation der Aorta an bis in den Bereich der Gangrän ziemlich normale Verhältnisse. Die nicht sehr bedeutenden Intimaverdickungen im unteren Teile der Aorta (Schnitt 2, 3 u. 4) sind als sekundär durch die Thrombose bedingte Veränderungen anzusehen.

Schließlich kommt die Möglichkeit einer akut-infektiösen Ätiologie in Betracht. Da nun tatsächlich die Anamnese eine der Gangrän vorangegangene Infektion ergibt, so liegt es nahe, unseren Fall zu jenen Fällen von Gliederbrand in Parallele zu setzen, welche sich bei akuten Infektionskrankheiten entwickeln. Sie sind streng genommen die einzigen, denen er sich zum Vergleich an die Seite stellen läßt. Nur bei ihnen finden wir die für unsern Fall charakteristischen Punkte wieder: Jugendliches Individuum, plötzlicher Beginn, schnelles Vorwärtsschreiten, große Ausdehnung der Gangrän, letaler Ausgang. Während nun das Krankheitsbild mit demjenigen oben erwähnter Fälle von Gangrän gut übereinstimmt, so unterscheidet sich doch unser Fall nicht unwesentlich von denselben durch die Art der Infektion. In allen Fällen von infektiöser Gangrän handelt es sich um Patienten, die von einer Infektionskrankkeit, d. h. einer mehr oder weniger intensiven Allgemeininfektion heimgesucht worden waren, von der man annehmen kann, daß sie gelegentlich auf das Gefäßsystem schädigend einwirkt. In unserem Fall waren jedoch die Verhältnisse folgende: Die 20jährige Patientin verletzte sich am 18. Februar 1901 unter dem Nagel des

rechten Ringfingers. Schwellung und Rötung des betreffenden Fingers, keine Eiterung. Als direkte Folgeerscheinung dieses Panaritiums stellte sich eine schmerzhafte Drüsenschwellung in der rechten Achselhöhle ein, welche bestehen blieb. Am 1. März 1901 Wiederaufnahme der Arbeit. Einen Monat lang scheint sich nun Patientin vollkommen wohl gefühlt zu haben, bis sie Ende März von Fieber, Gelenkschmerzen, Kopfschmerzen und Übelkeit und einige Tage später von heftigen Schmerzen im linken Bein, den Vorboten der Gangrän, befallen wurde. Wie wir sehen, hatte im Anschluß an das Panaritium der Allgemeinzustand der Patientin nicht erheblich gelitten, da sie einen Monat lang ihre Arbeit wieder verrichten konnte und bis zum Auftreten der Gangrän das Bett nicht zu hüten brauchte.

Wir müssen annehmen, daß die in der Achseldrüse nachgewiesenen Staphylokokken eine Metastase in der Wand der Aorta abdominalis, im Bereiche der Teilungsstelle bedingten und durch Schädigung der Intima zur Entstehung einer Thrombose Anlaß gaben. Begünstigt wurde dieser Vorgang durch den schwächlichen Allgemeinzustand der Patientin (Chlorose). Auf diesen sekundären entzündlichen Prozeß müssen wir die dem Auftreten der Gangrän um wenige Tage vorangehenden Störungen des Allgemeinbefindens (Kopfschmerzen, Gelenkschmerzen) zurückführen. Wir fragten uns einen Moment, ob es sich hier vielleicht um eine vom Panaritium unabhängige Allgemeinerkrankung, z. B. Influenza, gehandelt habe, die als eigentliche Ursache der Gangrän anzusehen wäre. Von dieser Hypothese ließen uns aber folgende Erwägungen abkommen:

1. Der behandelnde Arzt versichert uns des bestimmtesten, das er von einer der Gangrän vorangehenden Allgemeinerkrankung nichts beobachtet habe.

2. Die Tatsache, daß sich noch nach dem Tode, d. h. $3\frac{1}{2}$ Monate nach dem Auftreten des Panaritium in den Achseldrüsen Staphylococcus aureus nachweisen ließ, beweist, daß die Infektion nur zeitweilig mehr oder weniger latent geworden, aber durchaus nicht aus dem Organismus eliminiert war und daß keine Notwendigkeit vorliegt, nach einer weitern Infektionsquelle zu fahnden.

3. Das Eintreten der ersten Zeichen des Arterienverschlusses im unmittelbaren Anschluß an die Allgemeinerscheinungen lassen die obgenannte Hypothese als zum mindesten unwahrscheinlich erscheinen. Wir können in der Tat nicht wohl annehmen, daß sich ein thrombotischer Verschluß einer Arterie vom Kaliber der A. iliaca communis — und um diese Arterie mußte es sich handeln — während einer nur wenige Tage dauernden, leichten Influenza ausgebildet hat.

Wie die nachfolgende Tabelle zeigt, treten die Erscheinungen der Gangrän in der Regel erst von der zweiten Woche der ursächlichen Erkrankung weg auf.

Was die bakteriologische Seite unserer Beobachtung betrifft, so kommen zur Erklärung des Kulturbefundes verschiedene Momente in Betracht. Von grundlegender Bedeutung ist der beinahe $3^1/_2$ Monate nach der Infektion erbrachte Nachweis der Staphylococcus aureus in den Achseldrüsen. Daß der gleiche Mikroorganismus nicht auch im Thrombus nachgewiesen werden konnte, beweist nichts gegen seine ätiologische Bedeutung. Eine beschränkte Staphylokokkenerkrankung der Arterienwand konnte zu Schädigung der Intima und Thrombosenbildung führen, ohne daß sich der Staphylococcus notwendigerweise im Thrombus verbreiten mußte. Endlich wäre es denkbar, daß der Thrombus an umschriebener, bei der Abimpfung nicht getroffener Stelle Staphylokokken enthielt. Die im Blute der linken Vena femoralis nachgewiesenen Streptokokken stammen aus dem sekundär infizierten Gangrängebiet. Dasselbe dürfte von den Kolibazillen gelten, die sich an mehreren Stellen fanden. Derartige Befunde haben bei einem Organismus, der sozusagen schon während des Lebens in Fäulnis überging, nichts Verwunderliches, obschon die Autopsie bald nach dem Tode vorgenommen wurde.

Was endlich die Stelle betrifft, an der die Arterienwand geschädigt worden war, so verweisen wir auf das weiter unten im Abschnitt „Pathogenese“ Gesagte.

Im Vergleich zur Häufigkeit der verschiedenen Infektionskrankheiten bildet die Komplikation der Extremitätengangrän ein sehr seltenes Ereignis. Die ersten lokalen Erscheinungen an den Extremitäten machen sich in der Mehrzahl der Fälle erst in der Rekonvaleszenz bemerkbar. Dies gilt vor allem vom Gliederbrand bei Flecktyphus. Auch die Fälle von Masern- und Scharlachgangrän traten alle, soweit diesbezügliche Angaben vorliegen, in der Rekonvaleszenz auf, desgleichen die Fälle von Pneumoniegangrän mit Ausnahme des Benediktschen Falles (Fall 79), in welchem der Beginn der Gangrän zeitlich mit einem erneuten pneumonischen Schub zusammenfällt. Beim Abdominaltyphus stellte sich der Gliederbrand teils auf der Höhe der Krankheit, teils erst in der Rekonvaleszenz ein; das letztere Verhalten scheint das häufigere zu sein. Die puerperale Gangrän nimmt insofern eine besondere Stellung ein, als sich die zur Gangrän führenden Gefäßveränderungen sehr rasch nach erfolgter Infektion geltend machen. Im übrigen diene nachstehende Tabelle zur näheren Orientierung.

| Infektionskrankheit | Zeitpunkt des ersten Auftretens der lokalen Erscheinungen. | | | | | | | | | | |
|---|---|---|---|---|---|---|---|---|---|---|---|
| | 1. Woche | 2. Woche | 3. Woche | 4. Woche | 5. Woche | 6. Woche | 7. Woche | 8. Woche und später | Rekonvaleszenz | unbestimmt | Total |
| 1. Typhus abdominalis | — | 4 | 11 | 7 | 3 | 1 | 1 | — | 11 | 6 | 44 |
| 2. Flecktyphus | — | — | 2 | 1 | 1 | 1 | — | 1 | — | 5 | 11 |
| 3. Puerperale Infektion | 4 | 3 | 1 | — | 1 | — | — | — | — | — | 9 |
| 4. Masern | — | 2 | — | 1 | — | — | — | — | 1 | 2 | 6 |
| 5. Scharlach | — | 1 | 1 | — | — | — | — | 1 | 2 | — | 5 |
| 6. Pneumonie | — | 2 | — | — | 1 | — | — | — | 2 | — | 5 |
| 7. Akuter Gelenkrheumatismus | — | 1 | — | — | — | — | — | — | — | 4 | 5 |
| 8. Influenza | — | 1 | — | — | — | 1 | — | — | — | — | 2 |
| 9. Diphtherie | — | — | — | — | — | — | — | — | — | 2 | 2 |
| 10. Erysipel | — | 1 | — | — | — | — | — | — | — | 1 | 2 |
| 11. Malaria | — | 1 | — | — | — | — | — | — | — | 1 | 2 |
| 12. Pertussis | — | — | — | — | — | — | — | — | 1 | — | 1 |
| 13. Dysenterie | — | — | — | — | — | — | — | — | 1 | — | 1 |
| 14. Perityphlitis | — | — | — | — | — | — | — | — | — | 1 | 1 |
| 15. Peritonitis | — | — | — | — | — | — | — | — | — | 1 | 1 |
| 16. Phlebitis umbilicalis | — | — | — | — | — | — | — | — | — | 1 | 1 |
| 17. Varicellen | 1 | — | — | — | — | — | — | — | — | — | 1 |
| 18. Akuter Brechdurchfall | — | 1 | — | — | — | — | — | — | — | — | 1 |
| 19. Typhus recurrens | — | — | — | — | — | — | — | — | — | 1 | 1 |
| 20. Angina | — | 1 | — | — | — | — | — | — | — | — | 1 |
| 21. Panaritium | — | — | — | — | — | — | 1 | — | — | — | 1 |

Der Brand tritt in der großen Mehrzahl aller Fälle an den unteren Extremitäten auf, und zwar werden linkes und rechtes Bein mit gleicher Häufigkeit betroffen. Auch Gangrän beider Beine wird fast ebenso häufig beobachtet. Unser Material ergibt folgende Verhältnisse:

| | | |
|---|---|---|
| Brand an den unteren Extremitäten | 97 | mal |
| Rechtes Bein | 33 | „ |
| Linkes Bein | 33 | „ |
| Beide Beine | 30 | „ |
| Unbestimmt | 1 | „ |
| Brand an den oberen Extremitäten | 6 | „ |
| Rechter Arm | 2 | „ |
| Linker Arm | 3 | „ |
| Beide Arme | 1 | „ |

An der Gesamtzahl der Fälle sind die beiden Geschlechter ungefähr gleich stark beteiligt. Bei der Typhusgangrän überwiegt das männliche Geschlecht mit 56,8 Proz., ebenso bei der Gangrän nach Flecktyphus (54,5 Proz). Das weibliche Geschlecht überwiegt bei der Gangrän nach Scharlach (60 Proz.), Pneumonie (60 Proz.) und Rheu-

matismus (80 Proz.). Eine gleich starke Beteiligung der beiden Geschlechter finden wir beim Brande nach Masern, Influenza, Diphtherie und Erysipel. Allein ist das männliche Geschlecht beim Brand nach Malaria, Dysenterie, Perityphlitis, Brechdurchfall, Typhus recurrens und Angina, das weibliche außer den puerperalen Fällen noch beim Brand nach Peritonitis, Varicellen und Panaritium vertreten.

| Infektionskrankheit | Männliche Patienten | Weibliche Patienten | Geschlecht unbestimmt | Total |
|---|---|---|---|---|
| 1. Typhus abdominalis | 25 | 19 | — | 44 |
| 2. Flecktyphus | 6 | 5 | — | 11 |
| 3. Puerperale Infektion | — | 9 | — | 9 |
| 4. Masern | 2 | 2 | 2 | 6 |
| 5. Scharlach | 2 | 3 | — | 5 |
| 6. Pneumonie | 2 | 3 | — | 5 |
| 7. Rheumatismus acuta | 1 | 4 | — | 5 |
| 8. Influenza | 1 | 1 | — | 2 |
| 9. Diphtherie | 1 | 1 | — | 2 |
| 10. Erysipel | 1 | 1 | — | 2 |
| 11. Malaria | 2 | — | — | 2 |
| 12. Pertussis | — | — | 1 | 1 |
| 13. Dysenterie | 1 | — | — | 1 |
| 14. Perityphlitis | 1 | — | — | 1 |
| 15. Peritonitis | — | 1 | — | 1 |
| 16. Phlebitis umbilicalis | — | — | 1 | 1 |
| 17. Varicellen | — | 1 | — | 1 |
| 18. Akuter Brechdurchfall | 1 | — | — | 1 |
| 19. Typhus recurrens | 1 | — | — | 1 |
| 20. Angina | 1 | — | — | 1 |
| 21. Panaritium | — | 1 | — | 1 |
| Akute Infektionskrankheiten | 48 | 51 | 4 | 103 |

## 4. Pathogenese.

Durchgehen wir unsere Fälle von Extremitätenbrand, so haben wir in pathogenetischer Beziehung drei verschiedene Typen zu unterscheiden. Der Brand kann erzeugt werden erstens durch Embolie, zweitens durch autochthone Arterienthrombose und drittens durch reine Venenthrombose.

a) Die embolische Gangrän. Da in neuester Zeit ein embolischer Ursprung der Spontangangrän bei Infektionskrankheiten von verschiedenen Autoren in Zweifel gezogen, ja überhaupt bestritten wird, ist es angezeigt, an Hand unseres Materials darauf hinzuweisen, daß diese Entstehungsweise des Brandes, wenn auch im Vergleich zur autochthonen Thrombose selten, doch tatsächlich zu verschiedenen Malen beobachtet worden ist. Eichhorst, welcher im Anschluß an einen Fall von Scharlachgangrän eine Übersicht über zahlreiche Fälle von Spontangangrän bei Infektionskrankheiten gibt, äußert sich fol-

gendermaßen: „Überzeugende Beispiele dafür, daß neben der Arterienthrombose noch Veränderungen im Herzen (endokarditische Klappenauflagerungen, Herzthromben) vorhanden gewesen wären, welche die Vermutung nahegelegt hätten, die Arterienthrombosen seien embolischen Ursprungs gewesen, liegen nicht vor, und es muß daher die so häufig wiederkehrende Behauptung oder Vermutung, die Thromben seien trotz alledem aus dem Herzen verschleppte Embolie, als höchst auffällig bezeichnet werden." Auch v. Wartburg äußert sich in seiner Arbeit über Extremitätengangrän in ähnlicher Weise. Die Gangrän bei Infektionskrankheiten weist er von vornherein derjenigen Gruppe von Spontangangrän zu, bei welcher das Herz keinen Anteil an der Entstehung des Brandes hat, sondern derselbe nur einer Erkrankung der Gefäße seinen Ursprung verdankt. Im Verlauf seiner Ausführungen spricht er zwar dann die Vermutung aus, daß ein Teil der Fälle vielleicht auf Embolien beruhen mag, daß aber jedenfalls große Vorsicht bei der Annahme solcher geboten sei. Dieser Skeptizismus embolischer Gangrän gegenüber beruht zum großen Teil auf dem Umstand, daß früher beim Auftreten von Gliederbrand im Verlauf von Infektionskrankheiten in erster Linie an eine Embolie gedacht und solche auch mit ziemlicher Kritiklosigkeit angenommen wurde. So genügten allein schon das plötzliche Einsetzen der Erscheinungen (heftiger Schmerz) oder Störungen der Herztätigkeit, welche bei akuten Infektionskrankheiten ein häufiges Vorkommnis bilden, eine Embolie zu diagnostizieren. Viele dieser Fälle kamen zur Heilung, so daß eine Kontrolle nicht möglich war, andere kamen zur Sektion, boten aber einen völlig normalen Herzbefund dar (Fälle Bourguet, Ollivier, Estlander). Dennoch hielten die Beobachter auf Grund der klinischen Erscheinungen an der embolischen Genese fest, teils ließen sie sich durch Beschaffenheit, Größe und Lage des verstopfenden Pfropfs zu solcher Annahme bestimmen. In Ermangelung von Beweisen wurden verschiedene Hypothesen aufgestellt. So sprach Ollivier die Vermutung aus, der Ausgangspunkt der Embolie müsse in den Pulmonalvenen gesucht werden, eine Annahme, welche er außer dem negativen Herzbefund auf die Anwesenheit einer beiderseitigen hypostatischen Bronchopneumonie stützte, obwohl die Sektion nicht die geringsten Veränderungen der Pulmonalvenen zeigte. Estlander glaubte die regelmäßig sich beim Flecktyphus auf der Höhe der Krankheit einstellende Herzschwäche für die Bildung von Herzthromben mit folgenden Embolien verantwortlich machen zu müssen, indem er sagt: „Die schwachen Kontraktionen des Herzens vermögen nicht die ganze Quantität Blut aus dem linken Ventrikel zu leeren,

sondern es stagniert und coaguliert in demselben um so leichter, als bei den oben genannten Veränderungen der Muskulatur (Degeneration) wahrscheinlich auch das Endokard nicht ganz normal ist.“ Unter der großen Anzahl von Fällen, welche Estlander beobachtet hat, befindet sich kein einziger positiver Herzbefund (Endokarditis oder Herzthromben).

Ein anderer Punkt, welcher bei der Annahme von embolischer Gangrän zur Vorsicht mahnt, ist, wie v. Wartburg betont, die außerordentliche Seltenheit von Extremitätengangrän in Gebieten, wo Endokarditiden und Klappenfehler sehr häufig sind. Dieses Verhalten findet nach v. Wartburg namentlich darin eine Erklärung, daß die bei Erkrankungen der Herzklappen sich loslösenden Pfröpfe klein und nicht imstande sind, größere Gefäße zu verschließen. Als letzte Station, bei deren Verschluß Gangrän eintritt, betrachtet v. Wartburg die Art. poplitea, und dazu sei schon ein ganz ansehnlicher Propf nötig.

Angesichts der vielen Bedenken, welche man a priori gegen die Möglichkeit embolischer Gangrän bei Infektionskrankheiten hegen könnte, erscheint die ansehnliche Zahl solcher Fälle, wie wir sie in unserer kasuistischen Zusammenstellung verzeichnet finden, besonders bemerkenswert.

Selbstverständlich sind nur diejenigen Fälle zu berücksichtigen bei denen ein genauer Sektionsbefund vorliegt. Zunächst sind drei Fälle von Typhusgangrän zu erwähnen (Fall 22, 23, 26). Sie haben in klinischer und pathologisch-anatomischer Beziehung große Ähnlichkeit mit einander. Was zunächst die klinische Seite anbelangt, so ist auffallend, daß die Herzsymptome sehr wenig ausgesprochen waren. Ferner betonen die drei Beobachter einstimmig, daß die Erscheinungen an den Extremitäten plötzlich und mit großer Heftigkeit aufgetreten seien. So meldet Hayem (Fall 22), daß sich zwei Tage, nachdem ein bis dahin nicht konstatiertes, schwaches systolisches Geräusch an der Herzspitze wahrgenommen worden war, im linken Bein ein heftiger Schmerz einstellte verbunden mit Kältegefühl und Hyperästhesie des linken Fußes derart, daß Patientin bei der geringsten Berührung laut aufschrie. Im Valetteschen Fall (Fall 23) scheinen die Herzsymptome etwas ausgeprägter gewesen zu sein: 5 Wochen nach Beginn des Typhus plötzlicher Anfall intensiver Dyspnoe, stürmische Herzaktion, systolisches Blasen, Puls beschleunigt und schwach. Eine Woche später heftiger, bohrender Schmerz im rechten Bein. Gangrän. Im Mercierschen Fall (Fall 26) waren die Herzsymptome am geringfügigsten. Am 22. Krankheitstag weicher, unregelmäßiger Puls. Kein

Herzgeräusch. Gleichen Tags heftiger Schmerz im linken Bein, Abkühlung, Gefühl von Eingeschlafensein. Gangrän. Folgendes sind die pathologisch-anatomischen Befunde. Zunächst ist zu bemerken, daß in allen 3 Fällen die Klappen vollständig normal waren. Wir begegnen nur der parietalen Herzthrombose. Im Hayemschen Fall war die Thrombenbildung am reichlichsten. Der linke Ventrikel enthielt einen großen, freien, sogenannten Kugelthrombus und außerdem 5 bis 6 kleinere adhärente Thromben. Im Valetteschen Fall finden wir das typische Bild eines Herzpolypen. Es handelte sich um einen hühnereigroßen, gelblichen, harten, stark adhärenten Thrombus des linken Ventrikels. Auch im Mercierschen Fall waren Villositäten im linken Herzen und besonders im linken Herzohr ein dicker, fibrinöser Thrombus vorhanden. Dies sind Sektionsbefunde, welche über die embolische Genese des Gefäßverschlusses keinen Zweifel aufkommen lassen. Mit Ausnahme der in Fall 22 und 26 beobachteten Nieren- und Milzinfarkte bieten die Autopsien keine weiteren für Embolien zu verwertenden Anhaltspunkte, denn die Aussagen in den Fällen 22 und 23 über die Beschaffenheit der arteriellen Thromben würden ebenso gut mit der Annahme einer autochthonen Thrombose stimmen.

Auch im Anschluß an Pneumonie sind Fälle von embolischer Gangrän beobachtet worden. Im Gegensatz zu den eben besprochenen Fällen sind hier und in den noch später zu erwähnenden Fällen die Klappen selber ergriffen. Ein klarer und typischer Fall ist der von Couty (Fall 78). Patient befand sich bereits in Rekonvaleszenz, als ungefähr 1 Monat nach Beginn der Pneumonie ohne nachweisbaren Grund wieder Fieber auftrat. An den 2 folgenden Tagen war an der Herzbasis ein rauhes, in die Länge gezogenes, systolisches Geräusch zu hören. Galopprhythmus. Fieber. In der Nacht darauf erwachte der Kranke plötzlich mit dem Gefühl von Eingeschlafensein des rechten Beins, welches er kaum bewegen konnte. In der darauf folgenden Woche stellten sich Zeichen beginnender Gangrän ein. Exitus eine Woche nach Beginn der lokalen Erscheinungen. Folgendes ergab die Sektion: Linkes Herz bis auf die Aortenklappen normal. Die rechte Klappe bildet eine wuchernde, taubeneigroße Masse, welche gegen den Ventrikel vorspringt, gegen die Aorta zu ausgehölt ist (Abrißstelle des Embolus?) Die beiden andern Klappen haben ihre Form beibehalten, zeigen aber einige Knoten von Hanfsamenkorngröße. Die Gefäßthrombose erstreckt sich auf die rechte Art. iliaca communis, die Art. hypogastrica und ihre Äste und die Art. femoralis bis zur Inguinalbeuge. Der Thrombus ist im allgemeinen von dunkler Farbe und geringer Konsistenz. Nur an einer Stelle, an der Bifurkation der

A. iliaca communis in hypogastrica und femoralis, wird er von einer rundlichen, soliden, durch ihre graue Farbe scharf abstechenden Masse unterbrochen, welche das Gefäßlumen genau ausfüllt. Es handelt sich um den Embolus. Derselbe ist 17 mm lang, 7 mm dick und besitzt ein Gewicht von 0,8 g. Sowohl der Herzbefund als auch das Untersuchungsergebnis der Gefäße sprechen mit Sicherheit für die embolische Genese dieses Falles. Ein weiterer Fall von Pneumoniegangrän (Bourdon, Fall 77) findet ebenfalls durch die Annahme einer Embolie die ungezwungenste Erklärung. Die Sektion ergab nämlich Endokarditis mit Exkreszenzen und Vegetationen, Thrombose der Art. iliaca dextra und femoralis sinistra und einen Milzinfarkt. Schon 2 Tage nach Auftreten der ersten Erscheinungen trat der Tod ein.

Unter den Fällen von Scharlachgangrän ist der Tüngelsche Fall (Fall 73) zu erwähnen. Patientin befand sich in Rekonvaleszenz von schwerem Scharlach, als sie von Schmerzen im linken Bein überfallen wurde. Der Puls war damals beschleunigt. Am Herzen, welches während des Scharlachfiebers nichts Abnormes dargeboten hatte, war auch jetzt nichts anderes zu entdecken, als eine Verstärkung des Herzstoßes. Die Sektion ergab folgendes: Die Basis der Mitralis auf der oberen Fläche mit einem Kranz kleiner, warziger Exkreszenzen von knorpeliger Festigkeit besetzt. Ähnliche Vegetationen an den Aortenklappen. Zwischen den Trabekeln und im linken Atrium entfärbte, glatte Fibringerinsel. Art. femoralis sinistra vom Lig. Poupartii bis zum Abgang der Profunda durch ein adhärentes Fibringerinsel verstopft. Dieser Fibrinpfropf ragt mit rundlicher Oberfläche in das Lumen der Art. profunda femoris hinein.

Ferner ist ein Fall von puerperaler Gangrän anzuführen (Bégouin et Andérodias, Fall 63). Auch er zeichnet sich aus durch das plötzliche Einsetzen eines äußerst heftigen Schmerzes im rechten Bein, nachdem zuvor am Herzen nichts Besonderes wahrgenommen worden war. Erst eine Woche nach Auftreten dieser Erscheinungen wird ein systolisches Blasen konstatiert, welches in der Folge an Intensität noch zunimmt. Sektionsbefund: Am freien Rand der Mitralis befinden sich endokarditische Exkreszenzen, worunter eine von Haselnußgröße. Thrombose beider Art. iliacae und ihrer Äste.

Während bei den 4 ersten Fällen im Herzen Thrombenmassen gefunden wurden, welche ohne Zweifel genügten, die größten Gefäße embolisch zu verstopfen, konnten in den 3 zuletzt erwähnten Fällen nur endokarditische Exkreszenzen nachgewiesen werden, von denen nicht ohne weiteres behauptet werden kann, daß sie nach embolischer Verschleppung genügt hätten, ein größeres Gefäß zu verschließen.

Dennoch ist an der embolischen Genese derselben festzuhalten. Einmal muß betont werden, daß das Fehlen größerer Herzthromben bei der Autopsie keineswegs beweist, daß solche nicht intra vitam vorhanden gewesen und embolisch verschleppt worden seien. Durch die in allen 3 Fällen nachgewiesene Endokarditis waren jedenfalls Bedingungen zur Entstehung von Herzthromben gegeben. Ferner ist an die Möglichkeit zu denken, daß kleine Emboli, welche in einem kleineren Seitenaste stecken bleiben, durch sekundäre Thrombose auch das Hauptgefäß zum Verschluß bringen können. Die Verhältnisse können sich dann ähnlich gestalten, wie in den Fällen, wo es infolge umschriebener Arteriitis zunächst zum Verschluß eines Astes und im Anschluß daran zu einer ausgedehnten Thrombose eines großen Gefäßbezirks kommt (Goebel, Fall 102). Bedenkt man ferner, daß solche Emboli wie im Fall von Bégouin und Andérodias außerordentlich infektiös sein können (es wurden Streptokokken in den Vegetationen der Mitralis, im Innern der Gefäßthromben und auf dem Endothel nachgewiesen), so ist es klar, daß die Emboli, einmal festgehalten, zu weitgehenden Endarteriitiden mit nachfolgender Thrombose führen können. Außerdem bieten die einzelnen soeben angeführten Fälle verschiedene charakteristische Punkte dar, welche sich, obwohl sie an sich nichts beweisen, doch für die Annahme einer Embolie verwerten lassen. So ist am Falle Bourdon auffällig, daß, während die Erscheinungen nur 2 Tage dauerten, doch beide Extremitäten betroffen wurden und daß die Sektion getrennte Thrombose der rechten Art. iliaca und der linken Art. femoralis, ferner einen Milzinfarkt ergab. Beim Tüngelschen Fall von Scharlachgangrän wurde durch die Autopsie ein kurzer Fibrinpfropf vor der Abgangsstelle der Art. profunda femoris nachgewiesen, welcher kugelförmig in letztere hineinragte. Der Fall von Bégouin und Andérodias zeigt getrennte Thrombosen der rechten und linken Art. iliaca communis. Aorta frei. Klinisch ist der plötzliche Schmerzanfall im rechten Bein bemerkenswert.

Schließlich erwähne ich noch vier Fälle von embolischer Gangrän nach akutem Gelenkrheumatismus (Fall 81, 82, 83, 85). Trotz ihrer Spärlichkeit sind die vorhandenen Angaben doch so charakteristisch, daß an der embolischen Genese dieser Fälle nicht zu zweifeln ist (siehe Tabelle).

Läßt man nur bei denjenigen Fällen eine embolische Genese gelten, bei denen überzeugende Sektionsbefunde vorliegen, so ergeben sich aus unserer Kasuistik folgende Verhältnisse:

Von 44 Fällen v. Gliederbrand nach
Typhus abdominalis sind . . 3 od. 7 Proz. embol. Ursprungs

| | | | | |
|---|---|---|---|---|
| Von 5 Fällen v. Gliederbrand nach Pneumonie sind . . . . . | 2 | od. 40 | Proz. | embol. Ursprungs |
| Von 5 Fällen v. Gliederbrand nach Scharlach ist . . . . . | 1 | „ 20 | „ | „ „ |
| Von 9 Fällen v. Gliederbrand des Puerperiums ist . . . . . | 1 | „ 11 | „ | „ „ |
| Von 5 Fällen v. Gliederbrand nach akutem Gelenkrheumatismus sind . . . . . | 4 | „ 80 | „ | „ „ |
| Von 103 Fällen v. Gliederbrand nach akuten Infektionen sind . . | 11 | „ 10,7 | „ | „ „ |

Bei der Frage nach der Ursache der in unseren Fällen beobachteten Endokarditiden ist in erster Linie an den Erreger der betreffenden Infektionskrankheit zu denken, obwohl auch Mischinfektionen nicht ausgeschlossen sein dürften. Die Angaben über diesen Punkt lauten sehr spärlich. Einzig im Fall von Bégouin und Andérodias (Fall 63) finden wir bakteriologische Angaben: Schnitte durch endokarditische Exkreszenzen der Mitralis zeigten zahlreiche Streptokokken.

Daß die Erreger der verschiedenen Infektionskrankheiten gelegentlich Endokarditiden erzeugen können, ist eine bekannte Tatsache. So haben Viti, Girode, Vincent Typhusbazillen, Netter und andere Pneumokokken in endokarditischen Wucherungen gefunden. Auch im Myokard sind Typhusbazillen nachgewiesen worden (Roger und Vidal, Rattone). Es liegt nahe anzunehmen, daß durch die typhöse Myokarditis das Endokard dermaßen geschädigt wird, daß sich parietale Herzthromben entwickeln können und schließlich Bilder entstehen, wie wir sie bei den 3 oben erwähnten Fällen von embolischer Typhusgangrän gesehen haben.

b) Die autochthone Arterienthrombose. Die große Mehrzahl aller Fälle von Spontangangrän bei Infektionskrankheiten sind auf autochthone Arterienthrombose zurückzuführen, und es fragt sich nun, auf welche Weise dieselbe zustande kommt. Der Begriff der marantischen Thrombose ist in neuerer Zeit immer mehr in den Hintergrund getreten, namentlich seitdem schon 1875 Glénard und 1886 Baumgarten auf experimentellem Wege gezeigt haben, daß weder Stillstand der Zirkulation, noch weniger bloße Verlangsamung derselben imstande sei, in einem Gefäßbezirk das Blut zur Gerinnung zu bringen. Gerinnung tritt vielmehr nur dann ein, wenn die Intima

auf irgend eine Weise lädiert ist. Auch klinisch sind verschiedene Einwände gegen die Theorie der marantischen Thrombose möglich. So müßte man z. B., soll dieselbe zu Recht bestehen, verlangen, daß es in allen Fällen zunächst zu Phlebothrombose komme und der Gangrän Ödem der betreffenden Extremität vorangehe in Anbetracht dessen, daß die verminderte vis a tergo zuerst im Venensystem zu Stagnation führt, was nun aber keineswegs überall zutrifft. Auch die häufige Erfahrung, daß erst dann Gangrän eintritt, nachdem die Infektionskrankheit bereits glücklich überstanden ist, läßt sich mit der Theorie vom Marasmus nicht in Einklang bringen. Dennoch bemerkt noch 1891 Benedikt am Schlusse seiner Publikation eines Falles von Pneumoniegangrän (Fall 79): „Das Auftreten der Gangrän ist zweifelsohne auf Thrombosierung der zuführenden Gefäße infolge gesunkener Herzkraft während der Pneumonie zurückzuführen." 1892 gibt von Leyden im Anschluß an die Besprechung des oben erwähnten Falles von Arterienthrombose nach Influenza (Fall 86) der Ansicht Ausdruck, daß besonders bei der Influenzagangrän die Erklärung derselben durch marantische Thrombose nicht genügt. Dagegen macht er sich von dem Zustandekommen der Gefäßthrombose bei Infektionskrankheiten folgende Vorstellung: „Man könnte gegenwärtig wohl geneigt sein, das bemerkenswerte Phänomen mit dem Zerfall der weißen Elemente des Blutes in Zusammenhang zu bringen, welche sich vom Beginn der Erkrankung bis zur Fieberkrise und noch nach derselben vermehren und dann reichliche Zerfallsprodukte liefern. Daß diese Zerfallsprodukte, die Blutplättchen, die Gerinnung des Blutes verursachen resp. begünstigen, scheint nach neueren Untersuchungen kaum zweifelhaft." v. Leyden stützt sich dabei auf Versuche von Litten und auf eine Arbeit von Heinz, in welcher dargetan wird, daß es bei Arsenikvergiftungen zu intravitalen Gerinnungen und zwar zur Bildung von Blutplättchenthromben kommen kann, eine Beobachtung, welche dafür zu sprechen scheint, daß „Gifte und Toxine Zerfall der weißen Blutkörperchen und die Anhäufung der Blutplättchen, Gerinnung hervorrufen könne." Allein auch diese Ansicht bleibt eine Hypothese. Vom klinischen Standpunkt aus lassen sich gegen dieselbe verschiedene Bedenken geltend machen. Warum kommt jene Giftwirkung erst in der Rekonvaleszenz zustande, wo doch der Organismus die Infektion bereits überwunden hat? Warum lokalisiert sich die Thrombose oft auf ganz beschränkte Bezirke des Gefäßsystems? Dies sind Fragen, welche sich mit Hilfe der Leydenschen Hypothese kaum beantworten lassen.

Gestützt auf die Versuche von Glénard, Baumgarten und

anderen, welche gefunden haben, daß in einem doppelt unterbundenen Gefäßstück erst dann Gerinnung eintritt, wenn die Intima auf irgend eine Weise geschädigt wird (Schädigung der Gefäßwand durch zu stark angezogene Ligatur, Ernährungsstörung des durch die doppelte Ligatur begrenzten Gefäßbezirks, durch die Operation gesetze Infektion) müssen wir entgegen den oben genannten Theorien annehmen, daß nur dann autochthone Thrombose eintritt, wenn die Intima zuvor lädiert worden ist. Hierfür sprechen auch die Ergebnisse der Versuche, auf künstliche Weise Endokarditis zu erzeugen. Die intravenöse Injektion von Kulturen führte meistens erst dann zu Endokarditis, wenn die Klappen zuvor auf irgend eine Weise geschädigt worden waren (mittels Sonden oder leicht ätzenden Substanzen).

Als Urheber der autochthonen Thrombose bei Infektionskrankheiten bezw. der dieselbe bedingenden Intimaschädigung muß der Mikroorganismus der betreffenden Infektionskrankheit verantwortlich gemacht werden besonders, wenn es sich um jugendliche Individuen handelt, bei denen Arteriosklerose ausgeschlossen werden kann. Derselbe kann auf verschiedene Weise eine Veränderung der Intima herbeiführen. Einmal ist eine rein toxische Wirkung denkbar. Thérèse hat experimentell eine toxische Arteriitis erzeugen können indem er einem Kaninchen eine filtrierte Streptokokkenkultur injizierte. Ein Beispiel von primärer toxischer Endarteriitis scheinen die in Fall 66 konstatierten Intimaveränderungen des thrombenfreien Teils der Aorta darzustellen. Eine zweite Art der Einwirkung kommt durch die Kombination zweier Einflüsse, einerseits der Bakterientoxine und andererseits der Bakterien selber, zustande. Die Entwicklung der Endarteriitis ist hier auf ähnliche Weise zu erklären wie diejenige der akuten Endokarditis, bei welcher, wie allgemein angenommen wird, sich die Mikroorganismen erst dann festsetzen, nachdem die Toxine das Endokard soweit geschädigt haben, daß es dem Eindringen der Bakterien keinen Widerstand mehr leisten kann. Gleichzeitig bilden sich kleine wandständige Thromben, welche das Festhaften der Bakterien auch noch begünstigen. Die einmal eingedrungenen Mikroorganismen werden natürlich nun ihrerseits die Intima zu einer entzündlichen Reaktion veranlassen und so für das Zustandekommen einer autochthonen Thrombose die denkbar günstigsten Bedingungen schaffen. Heydloff hat bei einem 11jährigen Jungen eine verruköse Endarteriitis der Aorta im Bereich der Anonyma und Carotis sinistra, Mende analoge Veränderungen an der Art. brachialis und femoralis beschrieben. Boulay hat bei einem 36jährgen Mann eine sich auf die Aorta thoracica beschränkende aortite

végétante beobachtet. Endokard und Aortenbogen waren unbeteiligt. Multiple viscerale Embolien. Ein dritter Entstehungsmodus der Intimaschädigung beruht auf der Möglichkeit bakterieller Embolien in die Vasa vasorum größerer Gefäße. Dadurch, daß Bakterienemboli in die adventitiellen Kapillaren eindringen, leidet nicht nur der entsprechende Abschnitt der Gefäßwand in seiner Ernährung; er zeigt auch bald alle Zeichen der Entzündung. Diese lokale Arteriitis dehnt sich aus und teilt sich auch der Intima mit, sodaß sich nun zunächst ein parietaler Thrombus bilden kann, welcher allmählich das Gefäß vollständig zum Verschluß bringt. Einen sehr interessanten Fall dieser Art hat Vaquez beschrieben. Es handelt sich um eine Patientin mit vorgeschrittener Phthise, welche 5 bis 6 Tage vor ihrem Tode von heftigen Schmerzen im linken Arm überfallen wurde. Allmählich wurde der ganze Arm kalt und cyanotisch. Die Pulsationen der Art. brachialis und axillaris verschwanden. Der Tod trat ein, bevor es zu Gangrän kommen konnte. Die Sektion ergab ausgesprochene Lungentuberkulose mit Kavernenbildung. Herz normal. Linke Art. subclavia in ihrem Ursprung durch einen gräulichen, ca. haselnußgroßen, an der Hinterwand adhärenten Fibrinpfropf vollständig verstopft. Die mikroskopische Untersuchung dieses Gefäßstücks zeigt, daß sich in den Vasa vasorum zahlreiche Streptokokken vorfinden. Stellenweise treten dieselben aus den Kapillaren heraus und überschwemmen Adventitia und Media, überall eine entzündliche Reaktion hervorrufend. An der Stelle, wo der Thrombus seinen Anfang nahm, befindet sich auf der Intima eine reichliche Bakterienflora bestehend aus zoogloeaartigen Massen-, Diplo- und Streptokokken. Das Centrum des Thrombus ist frei von Mikroorganismen. Nirgends konnten Tuberkelbazillen nachgewiesen werden. Als Quelle dieser Streptokokkeninvasion in die Gefäßwand muß eine der zahlreichen sekundär infizierten Kavernen betrachtet werden. Auch Thérèse macht in seiner Dissertation über Arteriitiden bei Infektionskrankheiten auf Grund der pathologisch-anatomischen Befunde seines Materials, das er zum Teil auf experimentellem Wege gewonnen hat, indem er Kaninchen verschiedene Kulturen injizierte, auf die primäre Beteiligung der Vasa vasorum aufmerksam, desgleichen Berthier in seiner Arbeit über Gliederbrand bei Pneumonie.

Daß die Mehrzahl aller Fälle von Spontangangrän bei Infektionskrankheiten ihren Ursprung einer akuten Arteriitis verdanken, dürfte heute ziemlich allgemein angenommen werden. Die meisten neueren Autoren, welche Gelegenheit gehabt haben, solche Fälle von Gangrän zu untersuchen, haben sich dieser Ansicht angeschlossen (Ferrand,

Vaquez, Déhu, Poursain, de Quervain, Berthier, Subert, Goebel, Eichhorst, v. Wartburg u. a.). Indessen stellen sich nun der Beurteilung der primären Gefäßveränderungen vielfach die größten Schwierigkeiten entgegen, welche darauf beruhen, daß wir es fast ausnahmslos mit Fällen zu tun haben, bei denen sich, auch wenn sie letal verliefen, die Erscheinungen der Thrombose mehr oder weniger in die Länge zogen, so daß sich die verschiedenen Einflüsse, welche durch die Thrombose als solche, auch ohne Mithilfe von Mikroorganismen, bedingt sind, geltend machen konnten. Unter diesen ist in erster Linie der Reiz, den jeder Thrombus als Fremdkörper auf die Gefäßwand ausübt, zu erwähnen. Es kommt zu einer reaktiven Entzündung, deren Endeffekt die Thrombenorganisation ist. Durch diese sekundäre Arteriitis können Bilder erzeugt werden, welche nur zu leicht für primäre Veränderungen gehalten werden. Ferner können sich beide Effekte miteinander kombinieren, wenn z. B. der Thrombus selber infiziert ist und von ihm aus erneute Bakterieninvasionen in die Gefäßwand stattfinden. Zweitens können, wie Thoma gezeigt hat, infolge der durch die Thrombenbildung bedingten Verminderung des Blutstroms in der Peripherie, Intimawucherungen, sogenannte kompensatorische Endarteriitiden, zustande kommen, welche ebenfalls primäre Veränderungen vortäuschen können. Angesichts dieser Schwierigkeit wird man in der Mehrzahl der Fälle darauf verzichten müssen, bei der Autopsie eine reine Arteriitis acuta vorzufinden. Die durch den Thrombus gesetzten reaktiven Veränderungen werden meistens das Bild trüben, ja vollständig verdecken, um so leichter, als die primären Läsionen äußerst geringfügig sein können. Um allen Veränderungen, primären wie sekundären, Rechnung zu tragen, könnte man den ganzen Prozeß als Thrombarteriitis acuta bezeichnen. Nur in diesem Sinn bestehen die von den Franzosen so häufig beschriebenen akuten Arteriitiden, welche sie namentlich bei der Typhusgangrän beobachtet und für deren Zustandekommen beschuldigt haben, zu Recht.

Im Folgenden wollen wir die in unserer Zusammenstellung vorhandenen Angaben über den Zustand der Arterien näher ins Auge fassen. Von den 56 in Betracht kommenden Fällen ist bei 24 nur die Tatsache der autochthonen Arterienthrombose als solche erwähnt, in 17 weiteren Fällen wird betont, daß der Thrombus von beschränkter Ausdehnung oder an bestimmter Stelle besonders stark adhärent war. Nur in 10 Fällen ist etwas Näheres über die Beschaffenheit der Gefäßwand ausgesagt. Der Übersicht halber stellen wir zunächst folgende Befunde zusammen:

Fall 25. Typhusgangrän. Endarteriitis der Art. tibialis postica. Intima zeigt beetartige Erhebungen. Im Innern der Intima Rundzellen.

Fall 28. Typhusgangrän. Im oberen Teil der Art. poplitea 2—3 cm langer, sehr stark adhärenter Thrombus. Rundzelleninfiltrationen in Media und Adventitia, besonders in letzterer. Elastica externa zerstört. Intima verdickt, wuchernd.

Fall 30. Typhusgangrän. In der Art. tibialis postica grauer. 2—3 cm langer, sehr stark adhärenter Thrombus. Arterienwand verdickt. Die unregelmäßigen Intimaverdickungen werden von Rundzellen gebildet, welche die Elastica interna teilweise zerstört haben.

Fall 32. Typhusgangrän. Adhärenter Thrombus in der Art. poplitea. Daselbst Endarteriitis. Media zeigt Rundzelleninfiltration.

Fall 33. Typhusgangrän. In der Art. femoralis vor Abgang der A. profunda 1 cm langer, fibrinöser, stark adhärenter Pfropf. Intima daselbst leicht verdickt, zeigt Rundzelleninfiltration.

Fall 62. Puerperale Gangrän. Arterien der amputierten Extremität von weichen, wenig adhärenten Thromben ausgefüllt. Gefäßwände gerötet und verdickt. Endarteriitis. Zahlreiche Streptokokkenkolonien.

Fall 66. Maserngangrän. Intima der Aorta und der A. iliacae im Bereich des Thrombus leistenartig verdickt. In der linken A. iliaca communis ist die Organisation und Adhärenz am stärksten. Ferner finden sich über das Verhalten der Intima im thrombenfreien Teil der Aorta folgende Angaben: „Nicht nur sind im ganzen Verlauf der Aorta nur wenige Partien, wo die Intima nicht ein auffallend weißlich gefleckte Aussehen hat, sondern diese letztere ist an den verschiedensten Stellen, ganz besonders aber um die Ostien der abgehenden Gefäße herum verdickt, von unebener Oberfläche und an einzelnen Orten wie geschrumpft. Diese nämlichen Veränderungen setzen sich fort in den Ursprung der Anonyma und anderer Stämme. Die Aorta abdominalis zeigt dieselbe Verfettung der Intima wie die Brustaorta."

Daß wir in den Gefäßveränderungen der Fälle 25, 28 und 32 die primäre Arteriitis vor uns haben, können wir mit ziemlicher Sicherheit ausschließen, da die Erscheinungen der Thrombose schon viel zu lange gedauert hatten (5 Monate, 24 Tage und 6 Wochen), so daß wir annehmen müssen, daß die beschriebenen Bilder zum mindesten Kombinationen primärer und sekundärer Vorgänge sind, welche ein Urteil über Ausdehnung und Beschaffenheit der primären Läsion nicht mehr erlauben. In ähnlicher Lage befinden wir uns dem Fall 62

gegenüber, in welchem die Thrombose ein Alter von 7 Wochen aufweist, obgleich angesichts der geringen Adhärenz der Thromben — die Thrombenorganisation konnte also noch nicht sehr ausgesprochen sein — und der Anwesenheit zahlreicher Streptokokken in der Gefäßwand die Vermutung, daß es sich hier um die primäre Arteriitis handle, nahe liegen würde. Was nun die Fälle 30, 33 und 66 anbelangt, so ist zu bemerken, daß, als die Gefäße zur Untersuchung kamen, in keinem dieser Fälle der thrombotische Prozeß, so weit die ersten klinischen Symptome auf dessen Beginn überhaupt schließen lassen, älter als 5 Tage war. Wenn irgendwo, so dürfen wir daher hier primäre Gefäßveränderungen erwarten. Aber sogar hier ist bei der Annahme solcher große Vorsicht geboten. Merkel, welcher an Kaninchen experimentelle Untersuchungen über Thrombenorganisation gemacht hat, hat gefunden, daß schon 48 Stunden nach Einbringung eines aseptischen porösen Eiweißkörpers (koaguliertes geschlagenes Hühnereiweiß) in die Art. pulmonalis die Gefäßwand deutliche Veränderungen zeigte: Auflockerung der innersten Mediaschichten sowie der Intima. Das Endothel ist teilweise durch subendothial auftretende leukocytäre und bindegewebige Zellen abgehoben. Am 3. Tag waren aus leukocytären Elementen und jungen Bindegewebszellen bestehende Intimaverdickungen zu konstatieren. Die gleichzeitig vorhandenen Aufsplitterungen der Elastica interna zeigen, daß diese subendothelialen Zellenansammlungen aus der Media stammen. Über das Verhalten des Endothels, welches Merkel zum Hauptgegenstand seiner Untersuchungen macht, braucht hier nicht eingegangen zu werden. Die Merkelschen Beobachtungen zeigen, daß sich reaktive Veränderungen der Gefäßwand sehr rasch einstellen. Ferner decken sich die Angaben über den Zustand der Gefäßwand im wesentlichen mit den Befunden der Fälle 30 und 33. Speziell in Fall 30 wird auch einer teilweisen Zerstörung der Elastica interna Erwähnung getan. Ob in diesen beiden Fällen eine primäre Arteriitis vorliegt, kann daher nicht entschieden werden. Besonders interessant ist Fall 66, namentlich deshalb, weil auch außerhalb des Bereichs der Thrombose Gefäßveränderungen beobachtet wurden. Die diffusen Veränderungen der Intima des thrombenfreien Teils der Aorta dürften als der Ausdruck einer durch die Maserninfektion hervorgerufenen Schädigung, d. h. als toxische Endarteriitis aufzufassen sein, so daß die Vermutung nahe liegt, daß die Thrombose ihren Ursprung vollständig analogen Veränderungen verdankte. Die mehr leistenartigen Intimaverdickungen im Bereich des Thrombus stellen wahrscheinlich bereits sekundäre Wucherungen dar.

In neuerer Zeit sind von Eichhorst und Goebel zwei Fälle beobachtet worden (Fall 75 und 102), welche namentlich auch durch die sorgfältige mikroskopische Untersuchung der Gefäße bemerkenswert sind. Pathologisch-anatomisch zeigen beide Fälle analoge Verhältnisse.

1. Primäre Thrombose der Art. poplitea, Thrombus stark adhärent.

2. An der Stelle stärkster Adhärenz befindet sich eine beetartige Endarteriitis.

3. Die Intimaverdickungen, welche im Goebelschen Fall die Dicke der Media, im Eichhorstschen Fall 56 $\mu$ erreichen, heben sich von der elastischen Innenhaut deutlich ab. Sie bestehen im Fall von Goebel aus fribrillärem, kernarmem Gewebe, in demjenigen von Eichhorst aus glänzendem, fast homogenem Gewebe, „welches von vielästigen Zellen durchsetzt ist, die an manchen Stellen besonders zahlreich in der Nähe der Elastica interna angehäuft sind und hier nicht selten eine mehr rundliche Form aufweisen."

4. Die Weigertsche Elastinfärbung ergibt, daß die Intimaverdickungen von zahlreichen gröberen und feineren elastischen Fasern durchzogen sind, welche zum Teil als Aufsplitterungen der Elastica interna erscheinen.

Nach Eichhorst (Fall 75) stellen die beschriebenen Veränderungen eine durch die schwere Allgemeininfektion hervorgerufene primäre Endarteriitis dar. Auch v. Wartburg schließt sich in seiner Besprechung dieses Falles der gleichen Ansicht an. Goebel (Fall 102) glaubt ebenfalls die Endarteriitis als primäre auffassen zu müssen, und zwar beschuldigt er für deren Zustandekommen mechanische Momente (Zerreißung der Elastica interna durch Druck von außen), wie schon in der Einleitung bemerkt wurde.

Ob wir in den genannten Veränderungen wirklich die primäre Arteriitis vor uns haben, wird kaum mit Sicherheit zu unterscheiden sein. Denn im Eichhorstschen Fall hatte der thrombotische Prozeß mindestens 22 Tage, im Goebelschen Fall mindestens 24 Tage lang gedauert, Zeitabschnitte, welche namentlich auch im Hinblick auf die Merkelschen Untersuchungen zu ausgiebigen sekundären Veränderungen der Gefäßwand hinlänglich genügen dürften. Goebel beschreibt eine Stelle der Gefäßwand, deren Beschaffenheit er für die Annahme einer primären Veränderung besonders charakteristisch hält: Der augenscheinlich ziemlich stark organisierte Thrombus sitzt an dieser Stelle der Gefäßwand polypenartig gestielt auf. Die elastischen Lamellen der verdickten Intima „verlaufen hier nicht platt, sondern

sind unterbrochen, büschelförmig nach außen geborsten, streben gegen den Thrombus zu, erreichen ihn zum Teil. Feinste Fäserchen lassen sich bis in den Thrombus verfolgen.“ Vergleichen wir diesen Befund Goebels mit den Bildern, welche Merkel bei seinen Untersuchungen über Thrombenorganisation gesehen hat (siehe oben), stellen wir speziell Fig. 5 der Goebelschen Arbeit neben die Fig. 3 u. 4 der Merkelschen, so fällt die Ähnlichkeit der mikroskopischen Bilder in die Augen. Auch in unserem eigenen Fall haben wir an verschiedenen Stellen vollständig analoge endarteriitische Wucherungen gesehen, wie sie Goebel und Eichhorst beschrieben haben (siehe Schnitte 2 bis 7). Trotzdem möchten wir dieselben in Anbetracht der langen Dauer der Thrombose (2 Monate) nicht mit Bestimmtheit als primäre Läsionen ansprechen.

Fassen wir diese verschiedenen Befunde zusammen, so kommen wir zum Resultat, daß es, Fall 56 ausgenommen, in keinem Falle möglich war, die primäre Arteriitis überzeugend nachzuweisen, ein Umstand, der nicht nur nichts Befremdendes hat, sondern im Gegenteil in der Natur der Sache begründet ist. Denn im Moment, in dem sich die Thrombose zu entwickeln beginnt, stellt sich auch schon die sekundäre Reaktion der Gefäßwand ein (vergl. Merkel) und wird in jedem Fall das Bild trüben. Fall 66 ist deshalb von besonderer Bedeutung, weil er der einzige ist, in dem primäre Intimaschädigungen (außerhalb des thrombosierten Gefäßbezirks) zur Beobachtung kamen. Daß die Thrombose entsprechenden Wandveränderungen ihre Entstehung verdankte, kann mit der größten Wahrscheinlichkeit angenommen werden.

Über die spezielle Pathogenese unseres eigenen Falles können wir uns nur vermutungsweise aussprechen. Bei der Geringgradigkeit der Infektion läßt sich eine rein toxische, desgleichen eine bakterielle Endarteriitis mit Infektion vom Innern des Gefäßes her mit ziemlicher Sicherheit ausschließen. Es bleibt einzig die Annahme einer bakteriellen Embolie in ein vas vasorum übrig, denn daß Bakterien in ein gesundes Endothel, zumal bei der starken Strömungsgeschwindigkeit in der Aorta oder Art. iliaca communis, welche in unserem Fall allein in Betracht kommen, einzudringen vermöchten, erscheint sehr unwahrscheinlich. Bei obiger Annahme hätte es sich in unserem Fall um ganz analoge Verhältnisse gehandelt, wie sie Vaquez in seinem Fall von Thrombose der Art. subclavia beschrieben hat. Wie dort die Kavernen, so war hier das Panaritium, beziehungsweise die entzündlich geschwellte, rechte Achseldrüse die Quelle des infektiösen Materials, welches durch den Ductus thoracicus dexter in den Kreislauf gelangte.

Daß sich der ursprüngliche Entzündungsherd weder bakteriologisch, noch auch histologisch nachweisen ließ, das hat, wie wir schon oben auseinandergesetzt haben, nichts Verwunderliches.

So aussichtslos es erscheint, beim Gliederbrand nach Infektionskrankheiten die primäre Arteriitis nachweisen zu wollen, so leicht gelingt es in der Regel, den ehemaligen Sitz derselben, als Ausgangspunkt der Thrombose, wenigstens annähernd zu bestimmen. Ist der verstopfende Pfropf von sehr beschränkter Ausdehnung, so ergibt sich die Lokalisation von selbst. Haben wir eine ausgedehntere Thrombose vor uns, so wird uns im allgemeinen die Stelle der stärksten Adhärenz den Ausgangspunkt anzeigen. Auch die Konsistenz des Thrombus, sowie schon makroskopisch zu konstatierende Veränderungen an seiner Peripherie (rötliche Randzone) geben über sein Alter Aufschluß. Dazu kommen noch die mikroskopischen Befunde über die Beschaffenheit des Thrombus und der Gefäßwand. Diejenige Stelle des Thrombus, welche die fortgeschrittenste Organisation zeigt, wird im allgemeinen als die älteste zu bezeichnen sein. Gleichzeitig wird auch die Gefäßwand in diesem Bereich die stärksten Veränderungen aufweisen. Ohne die verschiedenen Fälle der Kasuistik in dieser Beziehung genauer zu besprechen, begnügen wir uns mit einem kurzen Hinweis auf unsere eigene Beobachtung. Die Vergleichung der einzelnen Schnitte durch den arteriellen Gefäßbaum zeigt, daß sich zwischen der Abgangsstelle der Art. mesenterica inferior und der Bifurkation der Aorta die ausgeprägtesten Veränderungen vorfinden. Der größte Teil des Thrombus ist hier, wie sonst auf keinem andern Querschnitt, durch organisiertes Gewebe ersetzt. Dementsprechend ist auch die entzündliche Reaktion der Gefäßwand, obgleich nicht sehr bedeutend, doch stärker, als an irgend einer andern Stelle. Die Verdickungen der Intima, ihr Kernreichtum, die Aufsplitterungen der Elastica interna in dieselbe, welche auf dem Hineinwuchern von Media- resp. Adventitiaelementen beruhen, und die Rundzelleninfiltrationen der Adventitia sind hier am ausgesprochensten. Es liegt demnach am nächsten, diesen Bezirk, d. h. das Ende der Aorta abdominalis, als Ausgangspunkt der Thrombose zu betrachten, und zwar ist es auf Grund der klinischen Erscheinungen am wahrscheinlichsten, daß sich die primäre Läsion in der linken Hälfte des Gefäßrohrs befand, infolge deren sich zunächst ein wandständiger Thrombus entwickelte, welcher durch Apposition die Blutzufuhr zur linken unteren Extremität immer mehr beschränkte, währenddem die rechte Art. iliaca communis vorderhand noch von genügenden Blutmengen durchströmt wurde. Im Verlauf von ca. 1 Monat hatte jedoch der

Thrombus, welcher sich bis dahin, wie wir annehmen müssen, wesentlich in der Längsrichtung der Gefäßwand der Aorta, vielleicht auch der linken Art. iliaca communis, entlang ausdehnte, ebenfalls im queren Durchmesser bedeutend zugenommen, so daß nun die Blutzufuhr auch zur rechten unteren Extremität immer mangelhafter wurde, um so mehr, als der Thrombus nun in die rechte Art. iliaca communis hineinwachsen konnte.

Wie für das Zustandekommen der akuten Endokarditis, so ist auch für das Auftreten der akuten Arteriitis bei Infektionskrankheiten in erster Linie der Erreger der betreffenden Infektionskrankheit zu beschuldigen. Unsere Kasuistik zeigt nur 3 Fälle mit positiven bakteriologischen Angaben. Im de Quervainschen Fall von Typhusgangrän (Fall 42) konnten zwar in der Gefäßwand und im Thrombus keine Typhusbazillen nachgewiesen werden, dagegen ergab der Eiter eines intermuskulären Abszesses, in welchem die Art. poplitea eingebettet war. eine Reinkultur von Typhusbazillen. Der typhöse Abszeß verdankte nach de Quervain seinen Ursprung einer primären bakteriellen Arteriitis, welche Thrombose und sekundäre Phlebitis nach sich zog. Lugeol wies in einem Fall von puerperaler Gangrän (Fall 62) zahlreiche Streptokokkenkolonien in der Gefäßwand nach.

Über den bakteriologischen Befund in unserem Falle haben wir uns schon im Abschnitt „Ätiologie" ausgesprochen.

In der Literatur finden wir noch folgende Angaben: Rattone hat bei der typhösen Arteriitis Typhusbazillen in der Gefäßwand gesehen. Vaquez fand Streptokokken (siehe oben). Cuzzinati konnte bei einer Aortitis in der Gefäßwand, Rendu bei einer Influenzagangrän im Thrombus der Vena femoralis Pneumokokken nachweisen.

c. Gangrän durch reine Venenthrombose. Während sich die Arterienthrombose sehr häufig mit Venenthrombose kombiniert, wodurch das Bild des feuchten Brandes entsteht, ist reine Venenthrombose mit folgender Gangrän ein außerordentlich seltenes Ereignis. Die allgemeine Ansicht geht sogar dahin, daß sie allein zur Erzeugung des Brandes nicht genügt, in Anbetracht der außerordentlich reichlichen kollateralen Verbindungen des Venensystems, welche eine vollständige Unterbrechung des Blutrücklaufs unmöglich machen. Die diesbezüglichen Beobachtungen sind so selten, daß man in der Tat geneigt ist, die betreffenden Schlüsse der Autoren eher auf Beobachtungsfehler oder unvollständige Untersuchungen zurückzuführen, als daß man sich entschlösse, eine rein venöse

Genese des Brandes anzunehmen. So können wir z. B. berechtigten Zweifel hegen gegen die beiden von Gigon beobachteten Fälle von Typhusgangrän des rechten Arms (Fall 10 und 44). Die Autopsie ergab beide Male Phlebitis des oberen Teils der Vena subclavia mit der Bildung eines derben adhärenten, das Lumen vollständig verstopfenden Thrombus. Die benachbarten Venen wie Axillaris, Cephalica etc. waren alle thrombosiert. Ohne uns über den Zustand der Arterien überhaupt aufzuklären, zieht Gigon ziemlich eilfertig den Schluß, daß nur diese Venenobliteration die Ursache des Brandes sein konnte.

Nun finden wir aber in unserer Kasuistik 2 weitere Fälle von Typhusgangrän verzeichnet, welche dennoch für das Vorkommen von Gangrän bei Venenthrombose ohne Beteiligung der Arterien zu sprechen scheinen. Was den Fall von Leroux anbelangt (Fall 24), so ergab die Sektion folgenden Befund: Arterien klein, frei von Thromben, sind in keiner Weise verändert. Dagegen ist die Vena cava 3 bis 4 cm von ihrer Bifurkation an aufwärts von einem gut organisierten Thrombus ausgefüllt. Venae iliacae communes in gleicher Weise thrombosiert. Die Thrombose setzt sich in alle Oberschenkelvenen fort. Sind wirklich alle Arterien sorgfältig untersucht worden, so scheint dieser Fall jeder Kritik standhalten zu können desgleichen der 2. Fall von de Brun (Fall 31) mit folgendem Sektionsbefund: Arteria femoralis durchgängig und gesund, desgleichen die Art. tibialis postica. Die Arterien zeigen nirgends atheromatöse Veränderungen. Vena femoralis von einem wenig konsistenten, stellenweise adhärenten, stellenweise von einer grauvioletten Flüssigkeit umspülten Thrombus ausgefüllt. Der Thrombus setzt sich in die Vena iliaca communis fort.

Diesen 2 Fällen unserer Kasuistik fügen wir noch 3 weitere aus der Literatur bei, alles Fälle von puerperaler Gangrän im Anschluß an eine Phlegmasia alba dolens. Winckel berichtet von einer 33jährigen Zweitgebärenden, bei welcher sich am 2. Tag nach der Geburt eine Phlegmasie des rechten Beins und am 7. Tag die ersten Zeichen der Gangrän einstellten. Dieselbe machte sehr schnelle Fortschritte und ergriff den unteren Teil des Unterschenkels. Exitus am 16. Tag. Die Sektion ergab folgendes: Die Arterien sind leer. Vena femoralis und poplitea von einem erweichten Thrombus ausgefüllt. Sämtliche Äste derselben und alle Muskelvenen zeigen einen eitrigen Inhalt. Folgende Beobachtung verdanken wir Damaschino: Patientin erkrankte an Puerperalfieber. Phlebitis beider Beine. Gangrän der 1. und 2. Zehe des linken Fußes. Exitus. Die Sektion ergab Thrombose der Vena cava, beider Venae iliacae und femorales. Embolus in

einem Ast der Lungenarterie. Ein arterieller Thrombus, welcher die Gangrän erklärt hätte, konnte nirgends gefunden werden. Endlich ist noch ein Fall von Lancereaux zu erwähnen. 6 Wochen post partum machte die 31jährige Patientin Phlebitis des rechten Beins durch, in deren Gefolge sich Gangrän des oberen Teiles der Wade und der Kniekehlengegend einstellte. Exitus. Die Sektion ergab Thrombose der Vena cava inferior, der Venae iliacae und femorales. Die Arterien waren leer.

Die angeführten Beispiele zeigen, daß Gliederbrand infolge von Venenthrombose allein, wenn auch sehr selten, so doch tatsächlich vorkommt. Von dem durch Arterienthrombose, mit oder ohne gleichzeitige Venenthrombose, erzeugten Brand unterscheidet er sich namentlich durch seine geringe Ausdehnung. Im Lerouxschen Fall waren einige oberflächliche Partien des Unterschenkels, im Lancereauxschen Fall ein Teil der Wade und Kniekehle gangränös. Die Fälle von de Brun und Damaschino zeigten nur Gangrän einzelner Zehen. Im Winkelschen Fall beschränkte sich die Gangrän auf den unteren Teil des Unterschenkels.

### 5. Symptome und Verlauf.

Im Verlauf der Infektionskrankheiten treten als erste lokale Erscheinung äußerst heftige und anhaltende Schmerzen in einer Extremität auf. Sie setzen meist plötzlich ein, seltener ist ihr Beginn schleichend. Die Schmerzen beginnen in den Zehen oder in der untern Hälfte des Unterschenkels; auch über Wadenschmerzen wird häufig geklagt. Gleichzeitig fällt den Patienten ein eigentümliches Gefühl von Ameisenkriechen und Kälte in der betreffenden Extremität auf. Auch objektiv erscheint die Haut kühler als normal, sie ist blaß. Diese Blässe kann später einer auffälligen Rötung Platz machen. Oft tritt Hyperästhesie ein. Jede Bewegung wird vermieden. Sehr charakteristisch ist das Verschwinden der Pulsationen von unten nach oben, der Ausdehnung der Thrombose entsprechend. Die Arterien bilden harte, schmerzhafte Stränge. Je nach der Beteiligung der Venen am thrombotischen Prozeß nimmt die Extremität mehr oder weniger an Volumen zu. Die Haut wird glänzend und gespannt. Trotz der unerträglichsten, spontanen Schmerzen wird die Haut allmählich vollständig anästhetisch. Nach einigen Tagen treten die ersten Zeichen der Gangrän auf. Der Unterschenkel nimmt eine livide Färbung an. Die Zehen färben sich dunkelviolett und werden schließlich schwarz. Die Gangrän dehnt sich bald schneller, bald langsamer aus,

ergreift den Fuß, den Unterschenkel und kommt nun in vielen Fällen durch Demarkation zum Stillstand. Am häufigsten bildet sich die Demarkation im oberen Drittel des Unterschenkels im Bereich der Tuberositas tibiae. In anderen Fällen schreitet die Gangrän unaufhaltsam weiter, erreicht das Knie, den Oberschenkel und die Patienten gehen meist septikämisch zugrunde, bevor sich der Brand abgrenzen konnte. Obgleich die Fälle mit deutlicher Demarkation im allgemeinen eine günstigere Prognose haben, so kommen doch auch bei ihnen Todesfälle durch Septikämie vor, besonders wenn die Demarkation sehr langsam von statten geht (Fall 7). Wenn die Demarkation in den Weichteilen ausgebildet ist, hören die Schmerzen auf.

Die Prognose der Spontangangrän bei Infektionskrankheiten ist als eine sehr ernste zu bezeichnen. Unsere Zusammenstellung ergibt eine Gesamtmortalität von 51,6 Proz. Es ist jedoch darauf aufmerksam zu machen, daß eine größere Zahl von Fällen, bei welchen trotz vollendeter Demarkation nach erfolgter Amputation der Tod eintrat, teils aus der vorantiseptischen Zeit, teils aus einer Zeit stammt, wo bei aller Antisepsis die Chancen operativer Eingriffe viel ungünstiger waren als heutzutage. Die Prognose dürfte sich daher heute etwas günstiger gestalten.

Die Extremitätengangrän bei Typhus abdominalis zeigt eine Mortalität von 47,6 Proz. In Anbetracht der geringen Zahlen, mit denen die übrigen Infektionskrankheiten am Gliederbrand beteiligt sind, haben die folgenden Mortalitätsziffern nur beschränkten Wert. Bei der Rheumatismusgangrän beträgt die Mortalität 80 Proz. bei der Flecktyphusgangrän 70 Proz., bei der puerperalen Gangrän 44,4 Proz., bei der Scharlach- und Pneumoniegangrän je 40 Proz. und bei der Maserngangrän 33,3 Proz.

Ein Unterschied der Gesamtmortalitäten der an Gliederbrand erkrankten Männer und Frauen konnte nicht gefunden werden. Von 43 erkrankten männlichen Patienten starben 22 oder 51 Proz., von 49 erkrankten weiblichen Patienten starben 25 oder 51 Proz.

Beim Brand nach Abdominaltyphus zeigt das männliche Geschlecht eine stärkere Mortalität als das weibliche. Von 24 erkrankten Männern starben 13 oder 54 Proz., von 18 erkrankten Frauen starben 7 oder 38,8 Proz.

Unter 45 Fällen, die zur Ausheilung kamen, fand 36 mal Amputation, 3 mal spontane Abstoßung statt; bei 6 Fällen findet sich über das Zustandekommen der Heilung keine genauere Angabe. Unter 48 letal verlaufenden Fällen fand 16 mal Amputation statt.

| Infektionskrankheit | Heilung | | | | Tod | | | | Unbestimmter Ausgang | | | | Total | Mortalität in Proz. |
|---|---|---|---|---|---|---|---|---|---|---|---|---|---|---|
| | Total der Heilungen | männliche Patienten | weibliche Patienten | Geschlecht unbestimmt | Total der Todesfälle | männliche Patienten | weibliche Patienten | Geschlecht unbestimmt | Total | männliche Patienten | weibliche Patienten | Geschlecht unbestimmt | | |
| 1. Typhus abdominalis . | 22 | 11 | 11 | — | 20 | 13 | 7 | — | 2 | 1 | 1 | — | 44 | 47,6 |
| 2. Flecktyphus . . . . | 3 | 3 | — | — | 7 | 2 | 5 | — | 1 | 1 | — | — | 11 | 70,0 |
| 3. Puerperale Infektion . | 5 | — | 5 | — | 4 | — | 4 | — | — | — | — | — | 9 | 44,4 |
| 4. Masern . . . . . | 2 | 1 | 1 | — | 1 | 1 | — | - | 3 | — | 1 | 2 | 6 | 33,3 |
| 5. Scharlach . . . . . | 3 | 1 | 2 | — | 2 | 1 | 1 | — | — | — | — | — | 5 | 40,0 |
| 6. Pneumonie . . . . | 3 | 1 | 2 | — | 2 | 1 | 1 | — | — | — | — | — | 5 | 40,0 |
| 7. Akuter Gelenkrheumatismus . . . . . | 1 | — | 1 | — | 4 | 1 | 3 | — | — | — | — | — | 5 | 80,0 |
| 8. Influenza . . . . . | 1 | — | 1 | — | 1 | 1 | — | — | — | — | — | — | 2 | — |
| 9. Diphtherie . . . . | — | — | — | — | 1 | — | 1 | — | 1 | 1 | — | — | 2 | — |
| 10. Erysipel . . . . . | 1 | — | 1 | — | — | — | — | — | 1 | 1 | — | — | 2 | — |
| 11. Malaria . . . . . | 2 | 2 | — | — | — | — | — | — | — | — | — | — | 2 | — |
| 12. Pertussis . . . . . | — | — | — | — | 1 | — | — | 1 | — | — | — | — | 1 | — |
| 13. Dysenterie . . . . . | 1 | 1 | — | — | — | — | — | — | — | — | — | — | 1 | — |
| 14. Perityphlitis . . . . | 1 | 1 | — | — | — | — | — | — | — | — | — | — | 1 | — |
| 15. Peritonitis . . . . . | — | — | — | — | 1 | — | 1 | — | — | — | — | — | 1 | — |
| 16. Phlebitis umbilicalis . | — | — | — | — | — | — | — | — | 1 | — | — | 1 | 1 | — |
| 17. Varicellen . . . . | — | — | — | — | 1 | — | 1 | — | — | — | — | — | 1 | — |
| 18. Akuter Brechdurchfall | — | — | — | — | 1 | 1 | — | — | — | — | — | — | 1 | — |
| 19. Typhus recurrens . . | — | — | — | — | — | — | — | — | 1 | 1 | — | — | 1 | — |
| 20. Angina . . . . . | — | — | — | — | 1 | 1 | — | — | — | — | — | — | 1 | — |
| 21. Panaritium . . . . | — | — | — | — | 1 | — | 1 | — | — | — | — | — | 1 | — |
| Summe: | 45 | 21 | 24 | — | 48 | 22 | 25 | 1 | 10 | 5 | 2 | 2 | 103 | 51,6 |

## 6. Diagnose.

Die Diagnose des Brandes ergibt sich von selbst. Zu diagnostischen Irrtümern könnten höchstens die ihm vorangehenden Erscheinungen führen, welche gelegentlich mit Phlegmasia alba dolens, tiefen Phlegmonen, z. B. der Wade, sowie mit Neuralgien verwechselt werden können. Die Konstatierung eines harten, schmerzhaften Strangs, dem Verlauf der Arterie entsprechend, die Pulslosigkeit letzterer, das Kühlerwerden der Extremität werden in der Regel vor solchen Verwechsungen bewahren.

## 7. Behandlung.

Die Therapie ist zunächst eine rein abwartende. Die erkrankte Extremität wird hochgelagert, um den Venenabfluß und damit die Blutzirkulation überhaupt möglichst günstig zu gestalten. Ferner müssen die Erreger der Fäulnis und Sepsis von der erkrankten Extremität ferngehalten werden. Dies geschieht durch sorgfältige Asepsis und besonders durch Anlegung austrocknender Verbände.

Auf der Abteilung von Herrn Dr. de Quervain werden zu diesem Zweck Alkoholverbände mit einem geringen Zusatz von Formalin benützt, welch letzteres sowohl als Desinficiens, wie auch als Desodorans wirkt.

Gegen die Schmerzen erweist sich meist nur das Morphium als einigermaßen wirksam. Selbstverständlich ist das Allgemeinbefinden genau zu überwachen und für möglichste Erhaltung und Hebung der Kräfte Sorge zu tragen. Um vor sekundärer Stumpfgangrän gesichert zu sein, wird man in der Regel erst dann zur Amputation schreiten, wenn sich die Demarkation vollzogen hat. Sollten sich indessen Anzeichen drohender allgemeiner Sepsis einstellen, bevor es zur Demarkation gekommen ist, so kann trotzdem die Operation indiziert sein und den Patienten von einer unmittelbaren Gefahr befreien. Auch in Fällen, in denen die Gangrän mit besonderer Schnelligkeit vorwärts schreitet, kann eine frühzeitige Amputation zuweilen von Erfolg gekrönt sein (siehe Fall 58). Die Amputation hat weit im Gesunden womöglich an einer Stelle zu erfolgen, wo die Gefäße frei von Thromben sind.

Was unsern eigenen Fall betrifft, so war jede operative Therapie selbstverständlich ausgeschlossen, da Erscheinungen von Gangrän des rechten Beines eintraten, bevor es überhaupt links zur Demarkation gekommen war. Es war damit der Beweis einer zum mindesten bis an die Bifurkation reichenden und damit chirurgischer Hilfe unzugänglichen Arterienthrombose gegeben.

---

## Literaturverzeichnis.


1) Alibert, Thèse de Paris. 1828. Zit. n. Ferrand.
2) Andérodias, Ann. de la soc. obst. de France. 1901. Zit. n. Lafond.
3) Barié, Revue de méd. 1884. Zit. n. Ferrand.
4) Bark, Deutsches Archiv f. klin. Med. 1868. Zit. n. Kolb.
5) Barlow, Jahrb. f. Kinderheilkunde. 1890. 30. Bd. Zit. n. Zuppinger.
6) Baumgarten, Über die neuen Standpunkte in der Lehre von der Thrombose. Berliner klin. Wochenschr. 1886. 14. Juni.
7) Derselbe, Virchows Archiv. LXXIII.
8) Bégouin und Andérodias, Annales de la soc. obst. de France. 1901. Zit. n. Lafond.
9) Bellamy, Ein Fall von symmetrischer Gangrän nach Varicellen. Jahrb. f. Kinderheilkunde. 1890. 30. Bd. Zit. n. Zuppinger.
10) Benedikt, Gangrän des Fußes als Complication einer croupösen Pneumonie. Wiener med. Presse. 1891. Nr. 31.
11) Bergen (Lloyd), Medical News. 1895. oct. p. 424. Zit. n. Lafond.
12) Bergmann, Bruns und Mikulicz, Handb. f. prakt. Chirurgie. 4. Bd.

13) Berthier, Contribution à l'étude de la gangrène des extrémités dans la pneumonie. Thèse de Paris. 1899.
14) Berthoud, Thèse de Paris. 1881. Zit. n. Subert.
15) Blondeau, Clinique de l'Hôtel-Dieu (Trousseau). 1861. Zit. n. Ferrand.
16) Bondet, Province médicale. 1892. 19. März. Zit. n. Mornet.
17) Borchard, Beiträge zur primären Endarteriitis obliterans. Deutsche Zeitschr. f. Chirurgie. 1897. 44. Bd. S. 131.
18) Boulay, Bull. de la soc. anatomique. 1890.
19) Bourdeau, Arch. méd. belges. 1874. 2e série. Zit. n. Subert.
20) Bourdon, Gaz. des hôpitaux. 1866. Zit. n. Kolb.
21) Bourgeois, Arch. gén. de médecine. 1857. Zit. n. Ferrand.
22) Bourguet, Gangrène spontanée à forme sèche dans la fièvre typhoïde. Gaz. hebdomadaire. 1861. 31. Mai. Zit. n. Ferrand.
23) De Brun, Thèse de Paris. 1884. Zit. n. Subert.
24) Bunge, Zur Pathologie und Therapie der durch Gefäßverschluß bedingten Formen der Extremitätengangrän. Archiv f. klin. Chir. 1901. 63. Bd. S. 467.
25) Burckhard, Zentralbl. f. Gynäkologie. 1900. Nr. 51.
26) Camillo Nielsen, Schmidts Jahrb. Zit. n. Eichhorst.
27) Cancy, Schmidts Jahrb. Zit. n. Eichhorst.
28) Capaccini, Cancrena secca della gamba consecutiva a morbillo. Raccoglitore med. 70. Bd. 1899. Zit. n. v. Wartburg.
29) Cassirer, Die vasomotorisch-trophischen Neurosen. Berlin 1901.
30) Castiglioni, Frickes Zeitschr. 1842. Zit. n. Eichhorst.
31) Cathomas, Inaug.-Diss. Zürich 1895. Zit. n. Eichhorst.
32) Cauvy, Montpellier médical. 1872. Zit. n. Ferrand.
33) Chevron, De l'asphyxie locale et de la gangrène des extrémités dans les maladies infectieuses. Thèse de Paris. 1899.
34) Couty, Bull. de la soc. anatom. 1876. Zit. n. Berthier.
35) Crisp, Frickes Zeitschr. 1836. Zit. n. Kolb.
36) Cruveilhier, Atlas d'anatomie patholog. Zit. n. Kolb.
37) Cuzzinati, Gaz. degli osped. di Napoli.
38) Damaschino, Soc. anatom. 1876. p. 673.
39) David, Thèse de Paris. 1883. Zit. n. Subert.
40) Davies, Gangrene of the foot following erysipelas of the had and face. British med. Journal. 1892. 5. Nov.
41) Defrance, Considération sur la gangrène symétrique. Thèse de Paris. 1895.
42) Déhu, Etude sur le rôle du bacille d'Eberth dans les complications de la fièvre typhoïde. Thèse de Paris. 1893.
43) Dörger, Schmidts Jahrbücher. 131. Bd. Zit. n. n. Kolb.
44) Dowel, Bulletin de Thérapeutique. 1852. Zit. n. Kolb.
45) Drewitt, The Lancet. 15. Nov. 1890. Zit. n. Subert.
46) Duchesne, Journal de méd. et de chir. prat. 1894. 25. Dez. Zit. n. Subert.
47) Duchesneau, Gaz. hebdom. de méd. 1890. 14. Juni. Z. n. Mornet.
48) Duflocq, Progrès médical. 1882. p. 1013. Zit. n. Lafond.
49) Eichhorst, Korrespondenzbl. f. Schweizer Ärzte. 1890. 1. März.
50) Derselbe, Über Brand an Armen und Beinen nach Scharlach und anderen Infektionskrankheiten. Deutsches Archiv f. klin. Med. 1901. 70. Bd. S. 519
51) Estlander, Über Brand an den unteren Extremitäten bei exanthematischem Typhus. Archiv f. klin. Chirurgie. 1870. 12. Bd. S. 453.

52) Fabre, Gaz. méd. de Paris. 1863. Zit. n. Kolb.
53) Fabricius Hildanus, Observ. chir. C. IV. No. 91. Zit. n. Kolb.
54) Ferrand, Contribution à l'étude de la gangrène des membres pendant le cours de la fièvre typhoïde. Thèse de Paris. 1890.
55) Fischer, Klinische Beiträge zur Lehre vom Brande. Archiv f. klin. Chir. 1875. XVIII. S. 331.
56) Fisher, The Lancet. 1898. Vol. I. p. 995. Zit. n. Wormser.
57) Forques, Rec. de mémoir. de méd. milit. 1880. Zit. n. v. Wartburg.
58) Fraenkel, Berliner klin. Wochenschr. 1897. S. 341. Zit. n. Eichhorst.
59) Fraser, Med. Times. 1863. Zit. n. Kolb.
60) Friedländer, Über Arteriitis obliterans. Zentralbl. f. d. med. Wissensch. 1876. S. 65.
61) Froriep, Chir. Tafeln. Nr. 311. Zit. n. Kolb.
62) Galliard, Suppuration et gangrène dans le choléra. Arch. gén de méd. 1893. p. 527.
63) Gigon, Union méd. 1861. Zit. n. Kolb.
64) Girode, Quelques faits d'endocardite maligne. Soc. de biologie. 1889. p. 622.
65) Glénard, Contribution à l'étude des causes de la coagulation spontanée du sang. Paris 1875.
66) Goebel, Spontane Gangrän bei einem Kinde auf Grund einer Gefäßerkrankung. Deutsches Archiv f. klin. Med. 1899. 63. Bd. S. 184.
67) Goodfellow, Med.-chirurg. Transactions. 1862. Zit. n. Kolb.
68) Graber, Gangrän der Extremitäten nach Typhus. Inaug.-Diss. Breslau 1869.
69) Grimm, Spontane Gangrän des Fußes infolge Thrombose der Art. poplitea. Prager med. Wochenschr. 1891. Nr. 31. Zit. n. Zuppinger.
70) Guyot, Union méd. 1882. Zit. n. Ferrand.
71) Haga, Über spontane Gangrän. Virchows Archiv. 152. Bd.
72) Hagenmeyer, Über puerperale Gangrän der unteren Extremitäten. Wiener klin. Rundschau. 1901. Nr. 39. 29. Sept.
73) Hale, Philad. med. and surg. Report. 1871. Zit. n. Zuppinger.
74) Hamilton, The New-York med. Journal. 1880. Zit. n. Berthier.
75) Hayem, Manifestations cardiaques de la fièvre typhoïde. Progrès medical. 1875. Zit. n. Ferrand.
76) Heinz, Natur und Entstehungsart der bei der Arsenikvergiftung auftretenden Gefäßverlegungen. Virchows Archiv. 126. Bd. S. 495—516.
77) Henoch, Rosenthal, Berliner klin. Wochenschr. 1890. Nr. 21. (Diskussion über v. Leydens Vortrag.)
78) Hervey, Bull. de la soc. anatom. 1873. März. Zit. n. Berthier.
79) Heuking und Thoma, Über die Substitution des marantischen Thrombus durch Bindegewebe. Virchows Archiv. 1887. 109. Bd.
80) Heydloff, Ein Fall von Endarteriitis acuta im Kindesalter. Deutsche Zeitschr. f. prakt. Med. 1876. Nr. 13.
81) Hochstetter, Wiener med. Wochenschr. 1888. S. 74. Zit. n. Wormser.
82) Jaesche. Archiv f. klin. Chirurgie. 1864. 6. Bd. Zit. n. Kolb.
83) Johannsen, Gangraena pedis post Influenzam. St. Petersburger medicin. Wochenschr. 1890. Nr. 46.
84) Jones, De la gangrène dans les maladies aiguës. Thèse de Paris. 1898.
85) Jürgensen, Endocarditis; aus spez. Pathologie und Therapie. Nothnagel. XV. 1. Teil.
86) Keller, Schmidt, Influenza in der Schweiz. Bern 1895. Zit. n. Eichhorst.

87) King, Schmidts Jahrbücher. 84. Bd. Zit. n. Kolb.
88) Kocher, de Quervain, Encyklopädie der Chirurgie.
89) Kolb, Zur Lehre von der spontanen Gangrän. Inaug.-Diss. Zürich 1870.
90) König, Lehrbuch der Chirurgie. 3. Bd. S. 858.
91) Labusquière, De la gangrène des extrémités inférieures chez les accouchées. Annales de Gyn. et d'Obst. 1901. April. p. 290.
92) Lafond, De la Gangrène des membres inférieurs dans les suites de couches. Thèse de Bordeaux. 1901.
93) Lancereaux, Thèse d'agrégation de Troisier. 1880. Zit. n. Lafond.
94) Derselbe, Gaz. méd. 1887. No. 8. Zit. n. Lafond.
95) Landouzy und Siredey, Revue de méd. 1888. Zit. n. v. Leyden (102).
96) Laube, Schmuckers chirurg. Schrift. 1782. Zit. n. Kolb.
97) Legendre, Thèse de Paris. 1885. Zit. n. Subert.
98) Lehmann, Archiv f. Kinderheilkunde. 1893. 16. Bd.
99) Lereboullet, Gaz. hebdom. 1878. No. 2 u. 3. Zit. n. Ferrand.
100) Leroux, Bull. de la soc. anatomique de Paris. 1877. Zit. n. Subert.
101) v. Leyden und Guttmann, Sammelforschung über die Influenzaepidemie 1889/90.
102) v. Leyden, Über einen Fall von Thrombose der Arteria poplitea. Berliner klin. Wochenschr. 1890. Nr. 14.
103) Derselbe, Deutsche med. Wochenschr. 1890. Nr. 14. Zit. n. Mornet.
104) Derselbe, Über einen Fall von Arterienthrombose nach Influenza nebst Bemerkungen. Deutsche med. Wochenschr. 1892. Nr. 45.
105) Derselbe, Deutsche med. Wochenschr. 1897. Vereinsbeilage. S. 25.
106) Lister, Edinb. med. Journal. 1858. April. Zit. n. Eichhorst.
107) Loring, Boston med. and surg. Journ. CXX. Bd. 1889. p. 5. Zit. nach de Quervain (137).
108) Lorinser, Med. Jahrb. 1842. Zit. n. Kolb.
109) Löschner, Prager Vierteljahrsschr. 1847. Zit. n. Kolb.
110) Lövenhardt, Medicin. Zeitung Preußens. 1845. Zit. n. Kolb.
111) Loyson, Gangrène de la jambe consécutive à l'influenza. Lyon médical. 1890. 535—542.
112) Lugeol, Gaz. hebd. des sciences méd. de Bordeaux. 1901. März. Zit. n. Lafond.
113) Magnus Tate, The americ. Gyn. and Obst. Journal. 1898. t. II. Zit. n. Lafond.
114) Mandl, Ein Fall von Gangrän der beiden unteren Extremitäten im Wochenbett. Wiener med. Wochenschr. 1901. Nr. 27 u. 28.
115) Martinez del Rio, Frickes Zeitschr. 1841. Zit. n. Kolb.
116) Masserel, Deutsches Archiv f. klin. Med. 1869. 5. Bd.
117) Mayr, Jahrb. f. Kinderheilkunde. 1860. Zit. n. Kolb.
118) Mercier, Gangrène sèche dans la fièvre typhoïde. Arch. de médecine. 1878. Zit. n. Ferrand.
119) H. Merkel, Die Beteiligung der Gefäßwand an der Organisation des Thrombus mit besonderer Berücksichtigung des Endothels. Habilitationsschrift. Erlangen 1903.
120) Merkel, Zur Kasuistik der Gangraena spontanea. Bairisches ärztl. Intelligenzbl. Zit. n. Zuppinger.
121) Mornet, De la gangrène des extrémités dans la grippe. Thèse de Lyon. 1892.
122) Müller, P., Die Krankheiten des weiblichen Körpers in ihren Wechselbeziehungen zu den Geschlechtsfunktionen. Stuttgart 1888.

123) Munk, Wiener klin. Rundschau. 1890. Nr. 20.
124) Murchison, Zuppinger, Wiener klin. Wochenschr. 1899. No. 13. S. 337.
125) Netter, L'endocardite dans la pneumonie. Arch. d. Phys. 1886.
126) Oliver, The Lancet. 1896. Vol. II. p. 15. Zit. n. Lafond.
127) Ollivier, Gangrène d'un membre et infarctus du rein dans la fièvre typhoïde. Bull. méd. 1888. Februar. Zit. n. Ferrand.
128) O'Neil, A case of gangrene of the leg precedet by phlegmasia dolens. The Lancet. 1890. 25. Jan. p. 184.
129) Pachmeyr, Verhandl. d. phys.-med. Gesellsch. in Würzburg. 1868. 1. Bd. 1. Heft. Zit. n. Graber.
130) Paget, Med. Times. 1865. Zit. n. Kolb.
131) Patry, Arch. gén. de médecine. 1865. (1863?) Zit. n. Ferrand.
132) Pearson and Littlewood, A case of dry gangrene of both lower extremities complicating ordinary scarlet fever. Lancet. 1897. p. 84—85.
133) Pereira e Sousa, Frickes Zeitschr. 14. Bd. Zit. n. Kolb.
134) Pirogoff, Frickes Zeitschr. 1838. Zit. n. Kolb.
135) Poncet, Gaz. hebdom. de méd. 1840. 14. Juni. Zit. n. Mornet.
136) Poursain, Les artérites infectieuses. Thèse de Paris. 1894.
137) de Quervain, Ein Fall von Extremitätengangrän nach Abdominaltyphus. Zentralbl. f. innere Med. 1895. Nr. 33.
138) Rattone, Della arterite tifosa, Estratto del Morgagni Napoli-Milano. 1887.
139) Rendu, Thrombose de l'artère iliaque et de l'artère rénale au cours d'une pneumonie infectieuse: Gangrène des deux membres inférieurs Bull. et mém. de la soc. méd. des hôp. Paris 1892. 15. Jan. Nr. 2.
140) Roger, Pathogénie de la gangrène. Gaz. hebd. de méd. et de chir. 1891 8. Aug. Nr. 32.
141) Roger et Vidal, Revue de méd. 1887.
142) Roux, The Lancet. 1896. Vol. II. p. 1375. Zit. n. Lafond.
143) Sanctis, Gaz. méd. de Paris. 1863. Zit. n. Kolb.
144) Schaeffer, Über Unterschenkelgangrän im primär afebrilen Wochenbette. Münchner med. Wochenschr. 1903. 10. Nov.
145) Schmitt, Bull. de la soc. de chir. de Paris. 1892. 69. Zit. n. v. Leyden (104).
146) Schrötter, Erkrankungen der Gefäße. Aus Nothnagel. 15. Bd. 3. Teil.
147) Seeger, Württemb. Correspondenzbl. 1839. Zit. n. Kolb.
148) Seitz, Über seltene Gefäßanomalien im Kindesalter. Allg. med. Zentralztg. 1897. Nr. 19.
149) Sidley, Gaz. méd. de Paris. 1855. Zit. n. Kolb.
150) Spender, Frickes Zeitschr. 1837. Zit. n. Kolb.
151) Stein, Memorabilien. 1867. Zit. n. Kolb.
152) Strümpell, Lehrbuch der spez. Pathologie u. Therapie der innern Krankheiten. 1900.
153) Subert, De la pathogénie des gangrènes typhiques. Thèse de Paris. 1899.
154) Sydenham, British med. Journal. 1890. März. Zit. n. Mornet.
155) Thérèse, Etude anatomo-pathologique et expérimentale des artérites secondaires aux maladies infectieuses. Thèse de Paris. 1893.
156) Thoma, Über die Abhängigkeit der Bindegewebsneubildung in der Arterienintima von mechanischen Bedingungen des Blutumlaufs. Virchows Arch. Bd. 93—106.
157) Thürler, Revue médicale de la Suisse romande. 1887. Zit. n. Berthier.

158) Tüngel, Virchows Archiv. 1859. 16. Bd. S. 360.
159) Valette, De la gangrène des membres dans la fièvre typhoïde. Lyon médical. 1876. Zit. n. Ferrand.
160) Vaquez, De la thrombose cachectique. Thèse de Paris. 1890.
161) v. Vering (Ritter), Hufelands Journ. 1836. S. 7. Zit. n. Eichhorst.
162) Vincent, Mercredi médical. 1892.
163) Virchow, Virchows Archiv. 1849. 2. Bd. (Die oberschlesische Flecktyphusepidemie.)
164) Viti, Atti della R. Accademia dei Fisiocritici di Siena. 1890.
165) Vonmoos, Schmidt, Influenza in der Schweiz. Bern 1895. Zit. n. Eichhorst.
166) Wanner, Münchner med. Wochenschr. 1895. S. 365. Zit. n. Wormser.
167) v. Wartburg, Über Spontangangrän der Extremitäten. Beitr. z. klin. Chirurgie. 1902. S. 624.
168) Weikert, Aus Leopold. Archiv f. Gyn. Berlin 1876. Zit. n. Zuppinger.
169) Weiß, Untersuchungen über Spontangangrän der Extremitäten und ihre Abhängigkeit von Gefäßerkrankungen. Deutsche Zeitschr. f. Chir. 1895. XL.
170) Willcox, The Lancet. 1897. Vol. II. p. 1188. Zit. n. Lafond.
171) Winckel, Die Pathologie und Therapie des Wochenbetts. 3. Aufl. Berlin 1878. S. 312. Zit. n. Wormser.
172) Winiwarter, Über eine eigentümliche Form von Endarteriitis und Endophlebitis mit Gangrän des Fußes. Archiv f. klin. Chirurgie. 1879. 23. Bd. S. 202.
173) Wormser, Über Spontangangrän der Beine im Wochenbett. Zentralbl. f. Gyn. 1900. Nr. 44 u. 1901 Nr. 4.
174) Derselbe, Correspondenzbl. f. schw. Arzte. 1901. Nr. 17.
175) Wossidlo, Prager Vierteljahrsschr. 1865. Zit. n. Kolb.
176) Wulff, Über Spontangangrän jugendlicher Individuen. Deutsche Zeitschr. f. Chirurgie. 1901. 58. Bd. S. 478.
177) Wwedensky, Über Arteriitis obliterans und ihre Folgen. Archiv f. klin. Chirurgie. 1898. 57. Bd. S. 98.
178) Ziegler, Lehrbuch der allgemeinen Pathologie und der pathologischen Anatomie. 1898.
179) Zoege v. Manteuffel, Über die Ursachen des Gefäßverschlusses bei Gangrän. Deutsche Zeitschr. f. Chirurgie. 1898. 47. Bd. S. 461.
180) Zuppinger, Die Spontangangrän im Kindesalter. Wiener klin. Wochenschr. 1899. 30. März. Nr. 13.

# XVIII.

Aus der chirurgischen Abteilung des städtischen Krankenhauses im Friedrichshain zu Berlin (Direktor Dr. A. Neumann).

## Zur Diagnose der Pankreaserkrankungen.

Von

Dr. **Alfred Neumann.**

(Mit 2 Abbildungen.)

(Nach einem Vortrage in der „Freien Vereinigung der Chirurgen Berlins“ am 13. Juni 1904.)

Die Krankheiten des Pankreas haben in den letzten Jahren, namentlich nach der grundlegenden und umfassenden Arbeit von Körte[1]) ein allgemeineres Interesse und eine erheblichere Bedeutung gewonnen. War das bis zum Erscheinen der Körteschen Arbeit publizierte klinische Material ein relativ beschränktes, so ist die Zahl der seitdem veröffentlichten und intra vitam erkannten und behandelten Fälle eine erheblich größere geworden. Die Früchte dieses erweiterten klinischen Studiums der Pankreaserkrankungen sind in erster Linie der Diagnose und erst in zweiter Linie der Therapie derselben zu gute gekommen. Es liegt in der physiologischen und pathologischen Eigenart dieses Organes begründet, daß die klinische Behandlung und was uns besonders interessiert, die Indicationsstellung für ein operatives Vorgehen, sowie die operative Technik selbst geringe Fortschritte gemacht hat. Daß aber das ganze Krankheitsbild einen hohen Grad von Bestimmtheit und Klarheit gewonnen hat, daß es heute möglich ist, das Charakteristische des Krankheitsverlaufes und der einzelnen Krankheitssymptome hinreichend zu erkennen und zu beurteilen, daß eine richtige Diagnose nicht nur während und nach der Operation, sondern auch vor der Operation gestellt werden kann, ist als erheblicher Fortschritt mit Genugtuung zu konstatieren. Und

1) W. Körte, Die chirurgischen Krankheiten und die Verletzungen des Pankreas. Deutsche Chirurgie. Lieferung 45 d. 1898.

doch, je reicher die Erfahrungen des einzelnen Chirurgen auf diesem interessanten Gebiete sind, desto öfter kommen ihm Fälle zur Beobachtung, welche auch heute noch differentialdiagnostisch außerordentliche Schwierigkeiten bieten. Als Beispiel dafür mögen 2 Krankheitsfälle dienen, welche speziell die Schwierigkeit, die Pankreaserkrankungen von den von den Nieren ausgehenden Erkrankungen zu unterscheiden, besonders deutlich illustrieren.

Der erste Krankheitsfall betrifft einen jetzt 44jährigen Droschkenkutscher, den ich am 21. April v. J. wegen einer rechtsseitigen Pankreascyste operiert habe, dessen Krankheit ganz unter dem Bilde einer von der rechten Niere ausgehenden vereiterten Cyste verlief.

Derselbe wurde am 20. April mit der Diagnose Perityphlitis auf meine Abteilung aufgenommen.

Anamnestisch gab der Kranke an, seit dem 16. Lebensjahre an einem rechtsseitigen Leistenbruche zu leiden, der allmählich größer geworden ist, der ihm aber niemals erheblichere Beschwerden verursacht habe. 5 Jahre vorher sei er 1/2 Jahr lang nervenleidend gewesen. Bereits 12 Jahre vorher hat er 8 Tage lang an Beschwerden in der rechten Bauchseite gelitten, die auch damals von seinem Arzt als Blinddarmentzündung gedeutet wurden. — Seine jetzige Erkrankung begann 8 Tage vor der Aufnahme mit heftigen Schmerzen in der rechten Seite, die ganz plötzlich eingesetzt hatten und seitdem angehalten haben. Dazu trat dann Fieber, Aufstoßen, Erbrechen und Stuhlverstopfung. Am Tage der Aufnahme befand er sich in gutem Ernährungszustande. Eine Brucheinklemmung war nicht vorhanden, beide Leistenbruchpforten waren offen. — Die Körpertemperatur war erhöht, abends 39,4 bei regelmäßigem, kräftigem Puls von 92 Schlägen in der Minute. Die Zunge war trocken. An den Brustorganen war außer den Zeichen eines chronischen Lungenemphysems nichts Pathologisches nachzuweisen.

Das Abdomen war im ganzen etwas aufgetrieben. In der rechten Seite desselben bestand eine hochgradige Empfindlichkeit; dortselbst fühlte man eine Resistenz, welche medianwärts ziemlich scharf in der Linea alba abschnitt, nach oben durch eine etwa 2 Finger breit unterhalb des Nabels verlaufende Horizontale begrenzt wurde, nach unten nur um etwa 3 Fingerbreite von der Symphyse und dem rechten horizontalen Schambeinaste entfernt blieb und lateralwärts in einem etwa 4 Finger breiten Streifen nach hinten oben sich verlor. Im Bereiche dieser Resistenz bestand absolute Dämpfung. Außerhalb der Resistenz war nur noch in Handtellerausdehnung der rechten Regio epigastrica eine abnorme Schallverkürzung, sonst bestanden in der rechten Bauchseite und in der ganzen linken Bauchseite normale Schallverhältnisse. Die Leberdämpfung befand sich an normaler Stelle und war von der Resistenz durch eine helle tympanitische Zone geschieden. Ebensowenig konnte palpatorisch ein Zusammenhang der abnormen Resistenz mit der Leber weder oberflächlich noch in der Tiefe konstatiert werden.

Die Resistenz zeigte eine gleichmäßige Oberfläche und schien der vorderen rechten Bauchwand unmittelbar anzuliegen. Bei Betasten der

Oberfläche hatte man deutlich das Gefühl der Fluktuation. Bei bimanueller Palpation von vorn und der rechten Lumbalgegend her konnte man ein deutliches Ballottement schon deswegen nicht erkennen, weil Patient bei der geringsten Berührung stark spannte.

Die Urinuntersuchung ergab vollkommen normale Verhältnisse.

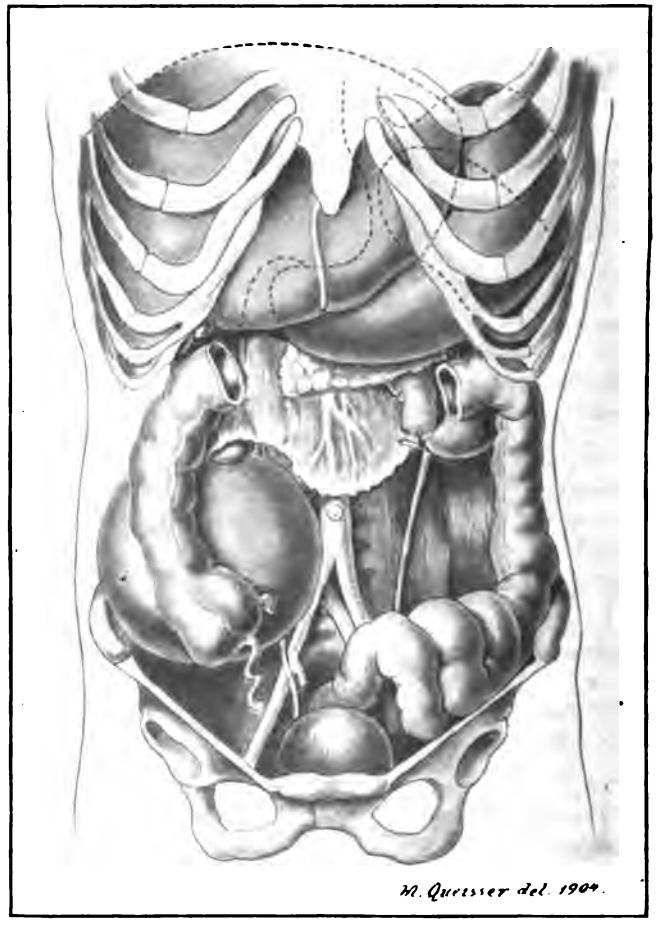


Fig. 1.

Daß die tumorartige Resistenz in der rechten Bauchseite Flüssigkeit enthielt, darüber bestand kein Zweifel, ebensowenig darüber, daß diese Flüssigkeit entzündlicher Natur, mit Wahrscheinlichkeit eitriger Beschaffenheit war. Weniger sicher war die Diagnose: „perityphlitischer Abszeß". Noch vor Eröffnung der Bauchhöhle machte der fluktuierende Tumor viel weniger den Eindruck eines Abszesses, als vielmehr den einer Cyste. Dafür

sprach in erster Linie die außerordentliche Deutlichkeit der Fluktuation, die fast den Eindruck der Undulation machte, zweitens die gleichmäßige Oberfläche, drittens eine gewisse Umgreifbarkeit der ganzen Resistenz, die namentlich an der medialen Begrenzung auffiel, soweit die exzessive Empfindlichkeit und die wegen dieser durch die geringste Berührung sofort ausgelöste Anspannung der Bauchdecken einen Versuch, den Tumor in der Tiefe abzugrenzen, überhaupt zuließ. Der Verdacht, daß wir es mit einem mit Eiter gefüllten cystischen Tumor zu tun hatten, der durch unsanfte Manipulationen leicht zum Platzen gebracht werden könnte, hinderte uns auch, die für unser operatives Vorgehen wichtige Frage zu entscheiden: „Liegt der Tumor intra- oder extraperitoneal, soll er von der vorderen oder von der hinteren Bauchwand angegriffen werden?“ Zu dem Ende glaubte ich weder eine Darmaufblähung noch eine brüske Palpation in Narkose wagen zu dürfen. Ich hielt es für richtiger, die Diagnose perityphlitischer Abszeß oder von der Niere oder dem Nierenbecken ausgehende Affektion in suspenso zu lassen und mein definitives operatives Vorgehen von einem Probeschnitt über die Höhe der Geschwulst am rechten äußeren Rectusrande abhängig zu machen.

Dieser Probeschnitt wurde einen Tag nach der Aufnahme vorgenommen und ergab folgenden, auf Fig. 1 skizzierten Befund:

Es fand sich keine Spur eines peritonitischen resp. periappendicitischen Prozesses. Das Bauchfell war überall glatt und spiegelnd. Es handelte sich um einen mannskopfgroßen, cystischen, stellenweise sehr dünnwandigen Tumor, welcher reproperitoneal hinter dem Coecum und dem unteren Teile des Colon ascendens gelegen war. Das Colon ascendens zog meridional von unten nach oben über die Convexität des Tumors hinweg, so zwar, daß etwa $^2/_3$ der Convexität des Tumors medianwärts von dem Colon ascendens und $^1/_3$ noch lateralwärts von demselben zu sehen und zu fühlen war. Die Dünndarmschlingen lagen frei beweglich links vom Tumor.

Um mir den Tumor für die Palpation besser zugänglich zu machen, fügte ich zu dem Schnitt längs des rechten äußeren Rectusrandes einen zweiten hinzu, welcher senkrecht zu demselben 2 Finger breit unter der Nabelhorizontalen den rechten M. rectus durchtrennte. Ich konnte mich jetzt davon überzeugen, daß der Tumor von oben und unten sich gut umfassen ließ, und daß er bis an die rechten Querfortsätze der Wirbelsäule reichte. Die Leber lag gänzlich außer Zusammenhang mit dem Tumor, die rechte Niere war deutlich abzutasten und erschien normal, doch ruhte ihr unterer Pol auf der oberen äußeren Circumferenz des Tumors fest auf. Vor der rechten Niere und zwar etwas oberhalb des Tumors lag die Flexura coli dextra samt dem oberen Teil des Colon ascendens. Von der Flexura coli dextra ging mit einem vollkommen normalen Mesocolon das Colon transversum ab.

Ich schwankte lange, ob ich den cystischen Tumor von vorn in Angriff nehmen sollte. Die ganze abnorme Lage, fern vom Pankreas, ließ mich bis jetzt an eine Pankreascyste nicht denken; vielmehr dachte ich an einen vom unteren Pol der rechten Niere ausgehenden cystischen Tumor, vielleicht einen Nierenechinococcus. Letztere Annahme brachte mich zu dem Entschlusse, die Bauchhöhle zu schließen und die Geschwulst von der

rechten Lumbalgegend her in Angriff zu nehmen. Hier gelang es leicht durch von Bergmannschen Schrägschnitt unterhalb der 12. Rippe die ebenfalls fluktuierende Hinterwand des Tumors retroperitoneal frei zu legen und zu eröffnen. Unter hohem Druck strömte eine enorme Menge Flüssigkeit heraus, die zuerst rein eitrig war, allmählich immer mehr braun und rot wurde, bis zuletzt fast reines Blut sich entleerte. Der palpierende Finger konnte einen glattwandigen, kugeligen Hohlraum abtasten. Schon beim Anblick dieser Flüssigkeit, mehr noch am folgenden Tage, als die Flüssigkeit einen wässerigen Charakter annahm von dem Aussehen eines dünnen Himbeerwassers, kam mir die Vermutung, daß die Cyste trotz des eigenartigen Sitzes eine Pankreascyste darstellte. Die Untersuchung der entleerten Flüssigkeit, die von Herrn Professor Löwy in der Kgl. Landwirtschaftlichen Hochschule in dankenswerter Weise vorgenommen wurde, ergab tatsächlich das Vorhandensein aller drei Pankreasfermente.

Die Cyste wurde drainiert und ist bis auf einen etwa 6 cm weit mit einer feinen Sonde passierbaren wenig secernierenden Fistelgang geheilt.

Der Urin ist stets normal, speziell frei von Zucker geblieben.

Daß Pankreascysten sich gelegentlich einmal auf der rechten Seite des Bauches entwickeln können, ist bei der Lage des Pankreaskopfes, der ja bekanntlich in einer Reihe von Fällen über den Körper des ersten Lendenwirbels hinaus mit einem kleinen Segment in der rechten Bauchseite liegt, nicht verwunderlich. So hat Körte 10 derartige Fälle zusammengerechnet. Von diesen Fällen handelt es sich in dem Falle von Albert[1]), ebenso wie in dem nachher publizierten Falle von Payr[2]) um Cysten, die sich ursprünglich in der Bursa omentalis min. entwickelt hatten und durch das Foramen Winslowii hindurchgewachsen waren. In allen Fällen lag die Cyste wenigstens zum Teil in der Gegend des Pankreas auf der linken Bauchseite.

In einem Falle, nämlich dem von Dreyzehner[3]), welcher auch von Körte als rechtsseitig gelegene Pankreascyste angeführt wird, und welcher mit dem unsrigen große Ähnlichkeit hat, scheint mir die Diagnose Pankreascyste sehr zweifelhaft zu sein. Ich möchte diesen Fall doch mehr als einen paranephritischen Abszeß ansprechen. Bei diesem ist in dem untersuchten Sekret kein Pankreasferment, dagegen Harnstoff nachgewiesen worden, zudem wurde die Niere in abnormer Lage vorgefunden, nämlich mit dem Hilus nach außen und 3. ist gerade in den letzten Tagen vor der Operation eine auffallend vermehrte Harnsekretion beobachtet worden. Wenn nun auch eine Polyurie auch bei Pankreasaffektion ohne Diabetes öfter beschrieben wor-

1) Schnitzler, Internationale klinische Rundschau. Nr. 5. 1893.

2) Payr, Pankreascyste, seltene Topographie, Operation und Heilung. Wiener klin. Wochenschrift. 1898. Nr. 26.

3) Dreyzehner, Ein Fall von Pankreascyste mit Nierendrehung. v. Langenbecks Archiv. 50. Bd. Heft 2. 1896.

den ist, wenn auch Pankreasfermente selbst bei sicheren Pankreascysten nicht immer nachgewiesen werden konnten, so scheint mir dennoch das Krankheitsbild ungezwungen besser so zu erklären zu sein: Eine abnorme Beweglichkeit der Nieren hat zu einer Torsion des Ureters, zu einer Harnretention in dem Nierenbecken geführt, welches dann kurz vor der Operation, wie dies ja öfter geschieht, ausgelaufen ist, nachdem der Nierenbeckeninhalt bereits inficiert war und zur Bildung eines paranephritischen Prozesses Anlaß gegeben hatte.

Auch der dritte der drei von Takayasu[1]) publizierten Fälle aus der von Mikuliczschen Klinik sieht dem unsrigen topographisch ähnlich.

Ein 42 Jahre alter Maurer war am 29. Juli 1895 zwei Stockwerke hoch von einem Baugerüste herabgestürzt. Er hatte sich dabei außer Verletzungen am Kopf, den beiden rechten Extremitäten und der linken Oberextremität Frakturen der rechten 7., 11. und 12. Rippe zugezogen. Patient vermochte am Tage nach dem Unfalle nicht allein Urin zu lassen. Der mit Katheter entleerte Urin enthielt kein Hämoglobin, doch Eiweiß. Auch noch am zweiten Tage nach dem Unfall war Eiweiß in geringem Maße nachweisbar. Am 3. September wurde in der rechten Lumbalgegend eine starke Anschwellung, welche druckempfindlich war, bemerkt; dieselbe reichte etwa bis zur rechten Mammillarlinie. Deutliche Fluktuation. Der Perkussionsschall über derselben war gedämpft. Die Punktion ergab eine grünlich gefärbte Flüssigkeit. Die Untersuchung auf Harnsäure mittelst Murexidprobe negativ. Die Untersuchung ergab Fettdetritus, kleine Blutkrystalle, viel Eiweiß. Am 1. Oktober wurde durch Schnitt in der Lumbalgegend wie zur Exstirpation der rechten Niere unterhalb der Niere eine kindskopfgroße Geschwulst mit einem bräunlich roten Inhalt freigelegt, die Cyste inzidiert und ein Liter Flüssigkeit entleert. — Es hatte hier weder eine Untersuchung der Flüssigkeit auf Pankreasfermente stattgefunden, noch war während der Operation ein Zusammenhang der Cyste mit dem Pankreas mit Gewißheit zu konstatieren gewesen.

Auch hier scheint mir weniger gezwungen als die Annahme einer Pankreasaffektion die Annahme zu sein, daß durch Verletzung der rechten 11. und 12. Rippe eine Mitverletzung der rechten Niere erfolgt ist, die wohl nicht bis in das Nierenbecken reichte, um Hämaturie herbeizuführen, wohl aber genügte, um zu Albuminurie und zu einer Flüssigkeits (Blut? Urin?) -Ansammlung in der Nähe der Niere

1) Takayasu, Beitrag zur Chirurgie des Pankreas. Mitteilungen aus dem Grenzgebiete der Medizin und Chirurgie. 3. Bd. S. 89. 1898.

Anlaß zu geben. Gegen diese Annahme spricht durchaus nicht der Umstand, daß 5 Wochen nach der Verletzung in der untersuchten Flüssigkeit kein Harnstoff und 9 Wochen nachher bei der Operation kein direkter Zusammenhang der Cyste mit der Niere selbst konstatiert werden konnte.

Daß aber die Sypmtome, die Dreyzehner und Takayasu zu der Diagnose Pankreascyste bewogen, wie die Entstehung des Leidens, der Sitz und die intraperitoneale Entwicklung der Cyste, der Wundverlauf und das Aussehen der Punktionsflüssigkeit allein nicht beweisend sind, illustriert der folgende Fall.

Der Patient, ein 22jähriger Kutscher, kam am 9. November 1903 mit schweren Ileuserscheinungen in unser Krankenhaus. Er hatte profuses galliges Erbrechen, fortwährend Aufstoßen, Verlegung des Darmes für Stuhl und Winde. Er gab an, daß diese Erscheinungen 8 Tage vorher bei bestem Wohlsein eingesetzt und bis zum Tage der Aufnahme an Intensität zugenommen hätten, begleitet von heftigen Schmerzen in der rechten Bauchseite, die nach dem Kreuz ausstrahlten. Patient machte von vornherein einen schwerkranken Eindruck. Die Körpertemperatur war erhöht, Puls beschleunigt.

Der Urin war vollkommen normal.

Das Abdomen war ziemlich aufgetrieben. Die Bauchdecken waren ziemlich straff gespannt, besonders rechts. Hier bestand auch eine leichte Dämpfung, welche in Handbreite von der Leber abwärts gegen die Leistenbeuge verlief, gegen die normale Lebergrenze nicht direkt abgrenzbar war, nach links bis zur Mittellinie reichte, nach außen in eine Zone tympanitischen Schalles überging. Bei der Palpation äußerte der Patient daselbst Schmerzen, die meist so heftig waren, daß sie eine genaue Untersuchung ausschlossen.

Da wir durch hohe Eingießungen Stuhlgang nicht erzielen konnten, die Auftreibung des Leibes allmählich zunahm, Erbrechen anhielt, und zu den continuierlichen Schmerzen anfallsweise sich steigernde krampfartige Schmerzen sich hinzugesellten, nahmen wir an, daß ein mechanischer Darmverschluß vorlag, und führten noch am selben Tage die Laparotomie aus.

Durch rechtsseitigen Pararectalschnitt wurde die Bauchhöhle eröffnet und aus derselben eine große Menge klaren gelblichen Exsudates entleert. Kollabierte Darmschlingen kamen nicht zu Gesicht; dagegen fand sich der obere Teil des Colon ascendens durch mehrere schräg über dasselbe verlaufende derbe membranöse peritonitische Stränge an die hintere Bauchwand angeklemmt und teilweise verlegt. Nach der Durchschneidung dieser Stränge blähte sich das obere Colon zu dem Volumen des unteren Abschnittes desselben auf, und da kurz nachher auf dem Operationstisch eine Stuhlentleerung erfolgte, wurde die Bauchhöhle wieder geschlossen.

Vorher hatte ich nicht unterlassen, nach der Ursache dieser offenbar entzündlichen Stränge zu suchen, doch gab weder der Wurmfortsatz eine Erklärung für dieselbe, noch konnte in der Gallenblasengegend oder der Gegend der Niere etwas anderes gefunden werden, als ebenfalls Stränge, die von der Flexura colica dextra nach der vorderen Bauchwand verliefen.

5 Tage nachher ging es dem Patienten besser. Er hatte wiederholt Stuhlgang und kein Erbrechen. Er entleerte etwa 1 Liter Urin pro Tag

Fig. 2.

von vollkommen normaler Beschaffenheit. Am 6. Tage setzte das Krankheitsbild mit der alten Intensität wieder ein. Er brach profuse gallige Massen, bis 2 Speigläser auf einmal. Auch wiederholte Magenausspülungen und häufige Stuhlentleerungen hatten keinen Erfolg.

Ich nahm an, daß ein weiteres Hindernis, vielleicht wieder ein Strang, der das Duodenum unterhalb der Papilla Vateri komprimierte, vorlag. Vor allem gab ich der Vermutung Ausdruck, daß ein am Pankreas sich abspielender Prozeß die Ursache der krankhaften Erscheinungen sein könnte. Ich eröffnete am 11. Tage nach der ersten Laparotomie zum zweiten Male die Bauchhöhle und zwar dieses Mal in der Mittellinie. Ich konstatierte folgenden auf Fig. 2 skizzierten Befund:

Das Colon transversum wird gegen die vordere Bauchwand vorgetrieben durch einen kindskopfgroßen kugeligen Tumor. Dieser Tumor liegt ganz zwischen den entfalteten Blättern des Mesocolon transversum, er wölbt das untere Blatt des Mesocolon transversum ebenso weit nach unten, wie das obere Blatt nach oben vor. Das Colon transversum zieht also quer über den Äquator des Tumors hinweg. Der Magen ist ganz nach hinten und links an der vorderen Fläche des Tumors zu fühlen. Die Basis des Tumors befindet sich hinten unmittelbar an der Wirbelsäule und der dieser benachbarten Partie der rechten Bauchwand. Die Leber deckt den Tumor von oben vollkommen, ohne mit der Oberfläche desselben in Verbindung zu treten. Die rechte Niere ist nicht abtastbar, doch ist ein Ballottement des Tumors durch Druck von der rechten Bauchwand her nicht zu fühlen. Der Tumor ist von glatter Oberfläche und zeigt deutliche Fluktuation.

Der Scheitelpunkt dicht oberhalb der Mitte des Colon transversum wurde in der Mitte des medianen Bauchschnitts und in einem senkrecht zu demselben stehenden rechtsseitigen T-Schnitt eingenäht und am nächsten Tage punktiert. Mit der Aspirationsspritze wurden ca. 1 1/2 Liter einer bräunlich-roten, chokoladeähnlichen Flüssigkeit entleert und ein Drain eingelegt.

Bis jetzt stimmt alles überein mit einer Pankreascyste, resp. Pseudocyste, welche vom Kopf des Pankreas zwischen den Blättern des Mesocolon transversum sich entwickelt hat: Die Entstehung, der Sitz, die intraperitoneale Entwickelung der Cyste und das charakteristische Aussehen der Punktionsflüssigkeit. Auf den Wundverlauf komme ich noch zurück.

Und doch handelt es sich hier mit aller Bestimmtheit um eine von der rechten Niere ausgehende paranephritische Eiterung.

Schon der Geruch der entleerten Flüssigkeit war etwas verdächtig. Er war nicht direkt urinös, doch hatte er etwas Stechendes; er erinnerte an den Geruch von Bücklingen. Dieser Geruch und der Umstand, daß die rechte Niere bei der Laparotomie nicht gefühlt werden konnte, bewog mich, trotz des eigenartigen Krankheitsbildes dennoch mit dem Bestehen einer Nierenaffektion zu rechnen. Als dazu noch die Sekretion aus dem eingelegten Drain bald versiegte und Patient bald wieder mehr erbrach, entfernte ich das Drain von der vorderen Bauchwand und entleerte auch hier die große Cystenhöhle von hinten her durch rechtsseitigen lumbalen Schrägschnitt. Wie weit die Höhle nach hinten reichte, kann man daraus ermessen, daß die mediane Begrenzung derselben mit dem palpierenden Finger überhaupt nicht, mit einer langen Uterussonde nur bei ganz tiefem Eingehen erreicht werden konnte. — In der hinteren äußeren Ecke der Höhle fühlte man die vergrößerte rechte Niere.

Mittlerweile war auch die Flüssigkeit einer genauen mikroskopischen und chemischen Untersuchung unterzogen worden. Es fand sich nichts, was

für Pankreassekret sprach, jedoch trotz wiederholter Untersuchung auch nichts für Nierensekret Charakteristisches, speziell kein Harnstoff. Nur bei Verabfolgung von Methylenblau trat eine geringe Blaufärbung des Sekretes auf.

Die Höhle verkleinerte sich schnell, die Sekretion nahm ab, das Befinden blieb ein sehr wechselndes. Patient mußte immer wieder erbrechen und nahm wenig Nahrung zu sich. Anfang Dezember wurde das Drain fortgelassen. Die Sekretion war vollkommen versiegt, die Wundhöhle nur noch eine flache Granulationstasche. Dafür wurden jetzt im Urin reichlich Eiterkörperchen, vereinzelte rote Blutkörperchen und 1‰ Eiweiß konstatiert. Am 8. Dezember konstatierte ich bei erneuerter Untersuchung der flachen granulierenden Wundtasche, daß die eigentliche Wundhöhle verschwunden war, daß sich aber am Nierenbecken der im Grunde der Höhle noch palpablen Niere deutliche Fluktuation zeigte. Ich eröffnete die Niere von der Convexität und konnte mich von dem Vorhandensein einer mannsfaustgroßen Pyonephrose überzeugen.

Ich kann mich bezüglich des weiteren Verlaufes kurz fassen. Die Niere wurde eine Zeitlang drainiert, und als die Fistel sich nicht schließen wollte, am 11. Februar 1904 exstirpiert.

Der Heilungsverlauf war auch hier ein ungestörter. Die Wunde ist geheilt, Patient selbst zeigt am 13. April 1904 ein blühendes Aussehen.

Nachträglich hat der Patient seine Annamnese wesentlich ergänzt und der Krankheitsverlauf ist folgender:

Patient hat als Kind einen Hufschlag gegen die rechte Bauchseite erhalten, seitdem fast jedes Jahr eine Zeitlang Beschwerden in der rechten Seite gehabt, die aber nie ernstlich gewesen sind bis zur letzten akuten Attaque. Es ist anzunehmen, daß der Hufschlag in der Kindheit eine Läsion des Ureters und weiterhin eine Störung des Abflusses des Urins aus dem Nierenbecken zur Folge gehabt hat. Dann hat sich eine Hydronephrose gebildet, die bei Beginn der letzten Erkrankung zu einer Pyonephrose mit Verlegung des Ureters geführt hat, gleichzeitig zu der Entwickelung einer paranephritischen Eiterung mit der geschilderten eigentümlichen Lokalisation und zur Bildung der entzündlichen Stränge, welche das Colon ascendens komprimiert hatten.

Gerade die Gegenüberstellung der beiden Fälle illustriert die Schwierigkeit der Diagnosenstellung. Dort ein Fall von Pankreascyste von einer Lokalisation, die einem von der rechten Niere ausgehenden Prozesse entspricht, hier ein von der rechten Niere ausgehender Prozess mit dem Krankheitsbilde einer Pankreascyste.

Der letzte Fall mahnt, mit der Diagnose Pankreascyste vorsichtig zu sein in allen den Fällen, in welchen weder Pankreasfermente nachgewiesen werden können, noch Pankreasgewebe in der Cystenwand zu konstatieren ist.

Daß die Art der Entstehung des Leidens in der Regio epigastrica unter akut entzündlichen gastrischen Symptomen, daß der Sitz in der Mitte der Regio epigastrica, hinter dem Magen, hinter dem Colon

transversum, zwischen den Blättern des Mesocolon, daß die intraperitoneale Entwickelung der Cyste nicht entscheidend sind für die Diagnose Pankreascyste, haben unsere beiden Fälle bewiesen. Ebenso ist das Aussehen der Punktionsflüssigkeit nicht so sehr für Pankreascyste charakteristisch, sondern vielmehr für jede zwischen den Blättern der Mesenterien sich entwickelnden Cyste resp. Pseudocyste. Das Aussehen dieser Flüssigkeit wird bedingt durch Blutungen aus den hier gerade sehr dünnwandigen leicht zerreißbaren Gefäßen der Cystenwand, worauf auch unlängst wieder Körte[1]) aufmerksam gemacht hat. Daß schließlich einmal ein unter dem Bilde einer Pankreascyste verlaufender paranephritischer Abceß, wie in unserem zweiten Falle, ausheilen kann, ohne daß im weiteren Verlaufe die Symptome der zugrunde liegenden Nierenaffektion manifest werden, ist ebenso natürlich, wie daß gewöhnliche paranephritische Abscesse ohne Nierensymptome verlaufen und durch einfache Incision und Drainage heilen können.

Zum Schluß möchte ich noch von 3 Fällen akuter hämorrhagischer Pankreasentzündung berichten, welche ich im letzten halben Jahre zu behandeln Gelegenheit hatte, von welchen bei zweien das Krankheitsbild ein so klares war, daß ich die Diagnose sofort bei der Aufnahme stellen konnte.

Es handelte sich um einen Mann und eine Frau im Alter von 38 bew. 24 Jahren.

Der erstere war einen Tag, die letztere 3 Tage vor der Aufnahme erkrankt; letztere, nachdem bereits 3 Wochen vorher eine anscheinend ähnliche aber viel leichtere Attaque vorangegangen war.

Beide waren sehr fette Individuen. Bei beiden hatte die Krankheit ganz plötzlich begonnen mit außerordentlichen Schmerzen in der Magengegend, Aufstoßen, Erbrechen galliger Massen. Bei dem Manne waren dann die peritonitischen Erscheinungen in den Vordergrund getreten. Er kam mit der Diagnose: perforierter perityphlitischer Abceß in die Anstalt. Bei der Frau war das Krankheitsbild mehr von den Symptomen einer mechanischen Darmverlegung beherrscht. Hier war auch die Diagnose des Hausarztes „Ileus“ gewesen. Als ich die Patienten das erste Mal untersuchte, merkte ich sofort mir einen intensiven Acetongeruch entgegenströmen. Die Untersuchung des Urins ergab einen sehr hohen Zuckergehalt, wie sich nachher herausstellte, von 6,5 Proz. bei dem Manne, von 7,5 Proz. bei der Frau. Da-

1) W. Körte, Pancreatitis acuta. Freie Vereinigung der Chirurgen Berlins. Sitzung am 14. März 1904.

zu war bei der Frau, bei welcher das Abdomen nicht so excessiv aufgetrieben war, im Bereiche des linken Hypochondriums ein länglicher Tumor zu fühlen, welcher mit der Längsachse quer zur Körperachse verlief, dem Verlaufe des Pankreas entsprechend, von prallelastischer Konsistenz.

Bei beiden Fällen war wegen des rapiden Verlaufes und besonders wegen des hohen Zuckergehaltes des Urins die Prognose als pessima zu stellen; trotzdem glaubte ich einen operativen Eingriff versuchen zu müssen.

Bei dem ersten Fall begnügte ich mich damit, der Regel meines verstorbenen Lehrers Hahn[1]) entsprechend, einen kleinen Einschnitt in der rechten Unterbauchgegend und in der Regio epigastrica zu machen, das Vorhandensein ausgedehnter Fettgewebsnekrosenherde zu konstatieren, eine große Menge hämorrhagischer Flüssigkeit abzulassen und durch einige dünne Gazestreifen die Bauchhöhle zu drainieren. Der Mann starb am nächsten Tage. — Bei der Frau versuchte ich zuerst die Operation bis zu einem weniger akuten Stadium hinauszuschieben. Doch schon am folgenden Tage war der Zustand so viel schlechter, daß der Exitus unmittelbar bevorzustehen schien. — Ich ging hier in derselben Weise vor, wie es auch Körte bei einem in der Märzsitzung d. J. der Freien Vereinigung der Chirurgen Berlins vorgestellten Falle geschildert hat.

Ich machte die Laparotomie in der Mittellinie, fand ebenfalls zahlreiche Fettnekroseherde am parietalen, wie am visceralen Peritoneum, umstopfte dann den entzündlichen Tumor, welcher im wesentlichen gegen das untere Blatt des Mesocolon transversum sich entwickelt hatte, und eröffnete, durch dieses stumpf eindringend, einen etwa kindskopfgroßen glattwandigen Hohlraum, aus dem unter hohem Druck eine dunkle hämorrhagische Flüssigkeit, vermischt mit nekrotischen Gewebsfetzen, sich entleerte. Die Flüssigkeit kam offenbar aus der Bursa omentalis minor, an deren Hinterwand ich das nekrotische Pankreas abtasten konnte. Die Höhle wurde drainiert.

Patientin erholte sich auffallend gut nach dem Eingriff. Ihr vorher leicht benommenes Sensorium wurde ganz klar, sie fühlte sich bedeutend wohler. Das Erbrechen hörte ganz auf, der Zuckergehalt des Urins ging von 7,5 auf 1,7 Proz. herab. — Doch schon am dritten Tage nach der Operation wurde der Zustand wieder schlechter. Erbrechen trat wieder auf, der Zuckergehalt stieg auf 2,2 Proz. am 4.,

1) E. Hahn, Über operative Behandlung bei Pancreatitis haemorrhagica. Freie Vereinigung der Chirurgen Berlins. Sitzung am 12. November 1900.

auf 3,4 Proz. am 5., und auf 4,7 Proz. am 6. Tage. Gleichzeitig wurde sie benommen und unter dem Bilde des Coma diabeticum bei einer Temperatur von 40 und 40,8° ging sie trotz Magenausspülungen, Kochsalzeingießungen, reichlicher Verabfolgung von Analepticis von Natrium bicarbonicum, antidiabetischer Diät, am 7. Tage nach der Operation, am 10. Tage nach Beginn der Erkrankung zu Grunde.

Der Befund bei der Obduktion (Prof. von Hansemann) ergab bei beiden Patienten eine fast totale Nekrose des Pankreas. Nur eine schmale Zone rechts oben am Kopf war nicht nekrotisch. Von dem Pankreas konnte man in einer breiten Straße eine phlegmonöse nicht eitrige Entzündung, von zahlreichen Fettnekroseherden durchsetzt, durch das ganze retroperitoneale Bindegewebe der linken Bauchwand bis in das kleine Becken hinab verfolgen. Eine erneute Blutung hatte nicht stattgefunden. Der Anfangsteil des Pankreasganges, sowie die Gallengänge waren frei sondierbar, in der Gallenblase fanden sich einige hirsekorn- bis hanfkorngroße, nicht eingeklemmte Steine.

Außer diesen Gallensteinen ist von ätiologischem Interesse, daß die Patientin eben ein Puerperium durchgemacht, 6 Wochen vorher normal geboren hatte. Bekanntlich sind gerade bei Wöchnerinnen verhältnismäßig häufig Pankreasblutungen aufgetreten. So hat Peiser[1]) im Anschluß an die Publikation eines Falles aus der Sonnenburg'schen Klinik ebenfalls bei einer Wöchnerin aus der Literatur ausgerechnet, daß von 121 Fällen hämorrhagischer Pankreatitis und Pankreasnekrose 42 das weibliche Geschlecht betrafen und daß von diesen 42 bei 8, also bei 20 Proz., ein Wochenbett kurz vorausgegangen war.

Hinzufügen möchte ich noch, daß unsere Patientin erkrankte, nachdem sie 6 Wochen ihr Kind an der Brust genährt hatte und gerade einen Tag vorher das Kind aus äußeren Gründen abgesetzt hatte. Inwieweit dieses Zusammentreffen ein zufälliges ist oder ätiologisch für den Beginn der Erkrankung zu verwerten ist, vermag ich nicht zu entscheiden.

Schließlich bekam ich noch vor 5 Wochen einen 43jährigen Mann in Behandlung, welcher mit der Diagnose Perforationsperitonitis in die Anstalt kam, bei welchem ich nach dem ganzen Krankheitsverlaufe und wegen der starken Adipositas des Kranken ebenfalls bereits vor der Operation auch an das Bestehen einer Pankreasnekrose denken mußte. —

---

1) Peiser, Zur Kenntnis der Pankreasnekrose. Deutsche Zeitschr. f. Chirurgie. 65. Bd. S. 302.

Patient kam pulslos in die Anstalt. Es wurde noch die Bauchhöhle in der Regio coecalis und epigastrica eröffnet und drainiert. Es fanden sich auch hier zahlreiche Fettgewebsnekrose und eine reichliche Menge hämorrhagischer Flüssigkeit in der Bauchhöhle.

Der Kranke starb 3 Tage nach der Aufnahme. Die Sektion ergab eine ausgedehnte Hämorrhagie im Körper und Schwanz des Pankreas. Daneben fand sich ein großer Leberinfarkt und eine Thrombose eines Pfortaderastes, die wohl als sekundär nach der Pankreasnekrose enstanden aufzufassen sein dürfte. Gallensteine waren hier nicht vorhanden, wohl aber feinster Gallengries.

Intra vitam hatten bei diesem Patienten nur wenige Tropfen Urin aus der Blase mittelst Katheters entleert werden können, mit welchen eine sichere Zuckerprobe nicht vorgenommen werden konnte. Bei dem nach dem Tode aus der Blase gewonnenen Urin war die Zuckerprobe negativ.

# XIX.

Aus der chirurgischen Abteilung des städtischen Krankenhauses im Friedrichshain zu Berlin (Direktor Dr. A. Neumann).

## Ein Weg zum vesicalen Ureterende beim Manne.

Von

Dr. **Alfred Neumann.**

(Mit Tafel II.)

(Nach einem Vortrage in der „Freien Vereinigung der Chirurgen Berlins“ am 13. Juni 1904.)

Zur Freilegung des Ureters sind die mannigfaltigsten Wege eingeschlagen worden. Diese Wege sind verschieden, je nach dem Abschnitt des Ureters, den man in Angriff nehmen will, sei es, daß es sich darum handelt, Steine aus dem Lumen desselben zu entfernen oder krankhaft veränderte Partien des Ureters selbst oder in der Nähe desselben zur Heilung zu bringen.

Man teilt in dieser Hinsicht praktisch den Ureter im wesentlichen in vier Abschnitte, und zwar erstens in den dem Nierenbecken direkt benachbarten Teil, in den dann folgenden Abschnitt bis zur Kreuzung mit den Vasa iliaca, also bis zum Eintritt in das kleine Becken, ferner in den längs der Seitenwand des kleinen Beckens verlaufenden Teil und schließlich in den der Blase direkt benachbarten Abschnitt desselben.

Für die außerhalb des kleinen Beckens an der hinteren Bauchwand gelegenen Abschnitte des Ureters ist in den meisten Fällen der zweckmäßigste und der am meisten betretene Weg der Schrägschnitt, wie er durch von Bergmann angegeben worden ist, ja, in einer großen Reihe von Fällen, namentlich wenn dieser Schnitt, wie das Israel ausgeführt hat, weiter nach vorn geführt wird, bis zur Mitte des Poupartischen Bandes und noch weiter bis zur Medianlinie, gelingt es mit der von Bergmannschen Schnittführung, den gesamten Ureter frei zu legen, denselben extraperitoneal zu exstirpieren,

oder auch, wie bekanntlich ebenfalls Israel gelehrt hat, extraperitoneal eine Uretero-cysto-anstomose herzustellen.

Die von Bergmannsche Schnittführung jedoch zur extraperitonealen Freilegung des Ureters setzt voraus, daß es möglich ist, von dem Hautschnitt aus das Peritoneum und mit ihm den Ureterstumpf von der hinteren Bauchwand loszulösen. Ist diese Trennbarkeit des Peritoneum von der hinteren Bauchwand verloren gegangen, sei es durch entzündliche, sei es durch neoplastische Veränderungen des das Peritoneum an seiner Unterlage anhaftenden Bindegewebes, dann ist die Freilegung des Ureters ohne Eröffnung der Peritonealhöhle meist nicht möglich. Diese mehr oder minder unbeabsichtigte Eröffnung der Peritonealhöhle hat nicht viel auf sich, wenn sie außerhalb des kleinen Beckens stattfindet, dort wo das entstandene Loch dem Auge zugänglich gemacht werden und lege artis versorgt werden kann, und wo eine Mitverletzung anderer wichtiger Organe, namentlich größerer Blutgefäße, nicht zu befürchten ist. Schwieriger liegen die Verhältnisse im kleinen Becken. Handelt es sich darum, hier am Ureter inmitten von entzündlichen oder neoplastischen diffusen Verwachsungen zu operieren, wie z. B. bei Ureterscheidenfisteln, bei Umwachsungen des Ureters durch Tumorgewebe, dann wird man andere Wege einschlagen müssen.

Es kann nun nicht meine Absicht sein, diese anderen Wege einzeln zu besprechen. Es sei mir nur gestattet, einen nicht gewöhnlichen Weg zu schildern, auf welchem ich mir in einem verzweifelt liegenden Falle bei einem Manne den Zugang zu der seitlichen hinteren Blasenwand verschaffte.

Die Krankengeschichte, welche auch sonst manches Interessante bietet, auf welches ich näher hier nicht eingehen will, ist kurz folgende:

Der Kranke, ein 26jähriger Landwirt, hatte mit 13 Jahren das Unglück, vom Pferde zu stürzen. In direktem Anschlusse an diesen Unfall machte er ein kurzes Krankenlager durch. Er hatte heftige Schmerzen in der linken Seite, häufiges Erbrechen und hartnäckige Stuhlverstopfung. Dieses Krankheitsbild mit paroxysmal auftretenden Schmerzen in der linken Lumbalgegend und mit Ileuserscheinungen wiederholte sich in typischer Weise 2 Jahre, 3 Jahre und 4 Jahre nach dem Unfalle und zwar immer nach einem Abusus spirituosorum. Der letzte Anfall im Jahre 1895 führte ihn in unser Krankenhaus. Wieder nach dem Genuß kalten Weines waren die alten Schmerzen in der linken Lumbalgegend aufgetreten. Dieses Mal aber waren die begleitenden ileusartigen Symptome, das Erbrechen so heftig, die Verstopfung für Stuhl und Winde so anhaltend und quälend, daß Patient schwer kollabiert war. Als dazu noch bei uns bei der Untersuchung per rectum ein kinderarmdicker, wurstförmiger Tumor, welcher an der linken Beckenwand lateralwärts und nach oben aus dem Becken herausging, ge-

fühlt wurde, wurde das Vorhandensein einer Darminvagination angenommen und die Laparotomie durch Herrn Geh. Rat Hahn vorgenommen. Diese ergab einen überraschenden Befund. Ein mechanischer Ileus lag nicht vor. Die Ileuserscheinungen waren nur reflektorisch ausgelöst worden. Der per rectum nach oben und außen ziehende wurstförmige Tumor war nichts anderes als der zu Kinderarmstärke ausgedehnte linke Ureter, der nach der bläulichen Farbe, mit welcher er durch das bedeckende Peritoneum hindurchschimmerte, zu schließen, von der Blase bis zum Nierenbecken mit Blut gefüllt war. An der linken Niere selbst wurde damals nichts Pathologisches konstatiert.

Die Bauchhöhle wurde wieder geschlossen. Am nächsten Tage entleerte der Kranke eine große Menge von Blutgerinnseln durch die Harnröhre. 2 Tage nachher gingen Winde und bald darauf auch Stuhlgang ab. Der Urin enthielt noch 6 Tage lang rote Blutkörperchen und etwas Albumen. Dann war auch der Urin normal. 5 Wochen nach der Laparotomie wurde der Patient entlassen; am Tage der Entlassung fühlte man an der Stelle des Tumors einen derben Strang, der absolut druckunempfindlich war.

Es ist anzunehmen, daß bei dem Unfalle irgendwie der linke Ureter dicht an der Blasenmündung verletzt worden war, daß an der Verletzungsstelle ein Passagehindernis, eine Striktur oder Knickung und daß ferner eine Neigung zu Urinverhaltung im Ureter mit Blutungen in denselben und zwar wahrscheinlich aus der Niere selbst zurückgeblieben waren.

Volle 7 Jahre nachher fühlte sich der Kranke völlig gesund und frei von Beschwerden. Im Februar 1902 acquirierte er eine Gonorrhöe, bekam dazu heftige Blasenbeschwerden und suchte im März 1902 unser Krankenhaus wieder auf.

Der gonokokkenhaltige eitrige Ausfluß aus der Harnröhre ließ bald nach, auch die akuten Erscheinungen des Blasenkatarrhs, Schmerzen beim Urinlassen, Blasentenesmen traten zurück, der vorher alkalische Urin wurde sauer. Doch blieb derselbe stark eiterhaltig, und es traten immer mehr die Symptome einer eitrig fibrinösen Ureteritis in den Vordergrund. Alle paar Tage gingen unter heftigen kolikartigen Schmerzen federkiel- bis kleinfingerdicke und ebenso lange Gerinnsel mit dem Urin ab.

Per rectum fühlte man wieder links neben der Blase an der Stelle des linken Ureters einen wurstförmigen Strang, welcher unter den Fingern hin und her glitt und besonders an einer Stelle neben einer erbsengroßen Lymphdrüse sehr druckempfindlich war.

Das Krankheitsbild besserte sich nicht, es traten heftige Schmerzen in der Gegend der linken Niere, die als vergrößert zu fühlen war, auf, Fieber trat hinzu, und der Kranke kam sehr herunter.

Am 28. Mai 1902 wurde von Herrn Geheimrat Hahn durch Schrägschnitt die linke Niere freigelegt, herausgelagert und durch Sektionsschnitt gespalten.

Die Niere war vergrößert, die Nierensubstanz derb, stark reduziert und von kleinen Cysten durchsetzt. In den Cysten fand sich, ebenso wie in dem erweiterten Nierenbecken hämorrhagischer Eiter. Beim Versuch, den Ureter zu sondieren, konnte die Sonde nur 10 cm weit eingeführt werden.

Da die Funktionsfähigkeit der rechten Niere wegen des starken Eitergehaltes des Urins vorher nicht festzustellen war, wurde die Niere tamponiert und zurückgelagert, und nachdem die rechte Niere durch den Harnleiterkatheterismus und die Phloridzinreaktion als intakt befunden war, wurde (durch den Israelschen verlängerten Schrägschnitt) am 21. Juni 1902 die linke Niere und der linke Ureter bis etwa 4 cm von der Blase entfernt exstirpiert.

Die Ureterwand war etwa 2 mm dick, das Lumen ließ sich bis etwa Handbreite von der Blase bougieren, dann stieß das Bougie auf ein unüberwindliches Hindernis, hinter welchem der Ureter eine etwa wallnußgroße ampulläre Erweiterung aufwies.

Der an der Blase zurückgebliebene Ureterstumpf war unterbunden worden, die ausgedehnte Wundhöhle wurde sorgfältig drainiert und tamponiert.

Trotzdem war es nicht zu vermeiden gewesen, daß sich im Anschluß an diese Operation, wahrscheinlich von dem Ureterstumpf aus, das Krankheitsbild einer schweren jauchigen Phlegmone des lockeren, zwischen Blase und Mastdarm befindlichen Gewebes entwickelte mit Fiebersteigerungen bis 40 und 41 Grad, Pulsfrequenzen bis 120 und 132, Benommenheit, Delirien und leichten peritonitischen Reizerscheinungen, Erscheinungen, die auch nach weiterer Albösung des Peritoneum von dem subperitonealen Gewebe nicht nachließen und erst besser wurden, nachdem der phlegmonösen Eiterung durch Eröffnung von der vorderen Rectumwand aus Abfluß geschaffen und ein Drain von der Bauchwunde in das Becken hineingeführt worden war.

Nun folgte ein 7monatliches Krankenlager, während welchem vergebens versucht wurde, der profusen Eiterung um den Ureterstumpf Herr zu werden. Die akuten Entzündungserscheinungen gingen vollkommen zurück, die große linksseitige Flankenwunde heilte bis auf den Kanal für das Drain vollkommen zu. Jedoch weder Spülungen mit allen möglichen Flüssigkeiten, auch nicht die permanente Irrigation durch das Drain, noch die Spaltung des Sphincter ani und die breite Erweiterung und Tamponade der Öffnung an der vorderen Rectumwand führten zu einer wesentlichen Verminderung der Eiterung. Urin floß nie durch das Drain ab. Doch sobald das Drain sich verstopfte oder verschob, oder aus Furcht vor der Usur der von demselben gekreuzten freiliegenden Iliacalgefäße vollkommen fortgelassen wurde, drangen fäculenter Eiter und fäculent riechende Gase in die Blase und durch die Harnröhre nach außen. Patient kam außerordentlich herunter, und es mußte unter allen Umständen Abhilfe geschaffen werden.

Die insufficient gewordene Ligatur des Ureterstumpfes neu anzulegen, war gewiß erwünscht, doch da kein Urin aus der Blase in die Absceßhöhle abfloß, nicht nötig. Es mußte genügen, den Absceß breit zu eröffnen, ohne ihn mit dem Mastdarmlumen in Kommunication zu bringen, die Absceßwand auszukratzen und die Höhle genügend zu tamponieren.

Wo lag nun genau der Absceß? Wenn wir das Bild des Becken-

querschnittes von Jössel und Waldeyer betrachten (Abbildung 1), so können wir uns über die genauere Lage des Abscesses orientieren.

Der Absceß mußte gelegen sein an der Stelle der hinteren Blasenwand um diejenige Strecke des Ureters herum, zwischen der Uretermündung in die Blase und derjenigen der Stelle, an welcher der Ureter auf der Abbildung 1 durchschnitten dargestellt ist.

Der wohl am meisten betretene Weg, um an diese Stelle des Ureters zu gelangen, ist der subperitoneale von einem lumbo-iliacalen Schrägschnitt her. Doch dieser Weg war in unserem Falle nicht mehr gangbar, weil das Peritoneum durch die monatelange Eiterung mit der Unterlage fest verwachsen war.

Eine einfache Erweiterung des Fistelganges daselbst aber, die versucht wurde, mußte wegen der callösen Wandungen desselben und der Gefahr der Eröffnung der Peritonealhöhle wieder aufgegeben werden.

Der Zugang vom Innern der Blase selbst her nach Ausführung der Sectio alta wäre möglich; doch man würde dann an Stelle einer gut schließenden Ureterblasenklappe eine Pforte in den Absceß schaffen, durch die der Urin frei in die Jauchehöhle eintreten könnte. Man würde aus dem paravesicalen Absceß ein jauchendes Blasendivertikel machen und damit eine jauchende Cystitis, die um so gefährlicher war, als der Patient nur noch einen Ureter und eine Niere hatte.

Von der Peritonealhöhle aus per laparotomiam den Absceß zu öffnen, war bei der ungünstigen Lage tief im Douglas ohne Gefahr einer tödlichen Peritonitis nicht angängig.

Auch der parasacrale Weg vom Foramen ischiadicum aus oder der sacrale nach Resection des Kreuzbeines schien zu gefährlich, einmal weil der Absceß von der Kreuzbeinoberfläche zu entfernt lag, vorn an der Vorderwand des Mastdarmes, und zweitens, weil der schwer vermeidbare Kontakt des inficierten Eiters mit der vielbuchtigen Wundhöhle eine septische allgemeine Infektion allzusehr befürchten ließ.

So blieb nur noch der perineale Weg übrig.

Bekanntlich waren es vor allen Dittel und Zuckerkandel, die diesen Weg methodisch ausgebaut haben. Auf demselben gelingt es, nicht nur die gesamte Prostata, sondern auch den unteren Teil der Samenblasen und den in dem Winkel zwischen den beiden Vasa deferentia liegenden Teil des Blasengrundes zugänglich zu machen. Doch war es mir in unserem Falle von vornherein sehr zweifelhaft, ob ich auf diesem Wege ohne Gefahr bis in den Absceß würde vordringen können.

Ich beschloß diesen Weg zu versuchen, und sollte er nicht zum Ziele führen, auf einem Wege weiter zu gehen, den ich in der Unfallpraxis des öfteren kennen gelernt hatte und der auch durch die anatomischen Verhältnisse vorgezeichnet war.

Wie ich[1]) bereits vor Jahren bei Gelegenheit der Besprechung der in unserem Krankenhause beobachteten Pfählungsverletzungen hervorgehoben habe, gehen die von der unteren Beckenapertur vordringenden Körper mit Vorliebe ohne die Bauchhöhle zu eröffnen, vom Damme her an der seitlichen Beckenwand entlang in die Muskulatur derselben. Dieses Verhalten der von unten andringenden pfählenden Körper wird in erster Linie bedingt durch die nach unten zu convergierenden Wände des knöchernen Beckenringes, wie ich damals ausgeführt habe, in zweiter Linie scheinen mir aber die pfählenden Körper, wenn sie den muskulösen Beckenboden des Trigonum urogenitale durchbohrt haben, deswegen so häufig in die Muskulatur der seitlichen Beckenwand abzuweichen, weil sie durch den eigenartigen Verlauf der consistenteren Fascien, nämlich der Fascien des M. obturator int. und des M. levator ani, gewissermaßen dahin geleitet werden.

Wenn wir auf das ebenfalls aus dem Atlas von Jössel und Waldeyer entnommene Bild (Abbildung 2) eines Frontalschnittes durch das Becken einen Blick werfen, so sehen wir folgendes:

Das Bild ist nach einem Gefrierschnitt gezeichnet. Der Schnitt geht frontal durch die Harnblase und den prostatischen Teil der Harnröhre. Am knöchernen Beckenring ist der Pfannengrund des Hüftgelenkes und das Foramen obturatorium getroffen. Dem knöchernen Beckenringe anliegend und das Foramen obturatorium von innen deckend, sieht man den M. obturator int., dessen oberer Ursprung weiter nach vorn, als es das Bild zeigt, an der Innenfläche des horizontalen Schambeinastes liegt. Nach innen von der unteren Hälfte des M. obturator int. liegt der M. levator ani, dessen dargestellter Querschnitt als stumpfwinkliges Dreieck gezeichnet ist, mit einem oberen spitzen Winkel, welcher der oberen Ansatzstelle des Muskels, seinem quer über die Innenfläche des M. obturator int. verlaufenden Arcus tendineus entspricht, einem äußeren unteren stumpfen Winkel und einem inneren unteren spitzen Winkel, welch letzterer der Spitze der Prostata benachbart ist und dem Rande des Schlitzes entspricht, welchen der Levatortrichter vorn für den Durchschnitt der Harnröhre frei läßt.

Die kurze, zwischen den beiden unteren Winkeln verlaufende Seite des Dreieckes ruht der Oberfläche des Trigonum urogenitale auf.

1) A. Neumann, Über die im Krankenhause im Friedrichshain von 1880 bis 1898 beobachteten Pfählungen. Deutsche med. Wochenschr. 1899. Nr. 33.

Uns interessiert hier vor allem das Verhalten der parietalen Beckenfascie. Wenn ich mich an die Darstellung von Jössel und Waldeyer halte, so ist die parietale Beckenfascie als die Fortsetzung der großen Fascia endoabdominalis anzusehen. Diese Fascie geht, wenn sie in das kleine Becken eintritt, über auf die Innenfläche des M. obturator int., mit der Eigenfascie dieses Muskels verschmelzend, teilt sich dann an der Stelle, an welcher der M. levator ani an der Innenseite des Obturator int. mit seinen Sehnenbogen quer entspringt, gewissermaßen in zwei Fascienblätter, von denen das eine als eigentliche Fortsetzung der parietalen Beckenfascie die Innenfläche des Levatortrichters bekleidet, das andere Blatt zwischen M. levator ani und M. obturator int. verlaufend, die sich berührenden Eigenfascien der beiden benachbarten Muskeln darstellt. „An der medialen unteren Ecke des M. levator ani ist ein wichtiger Punkt für die Beckenfascie. Sie trifft hier zusammen mit der unteren Fascie des M. levator ani, welche vorn dicht der Fascia obturatoria aufliegt; ferner mit der letzteren selbst, welche, auf der oberen Fläche des M. trigoni urogenitalis entlang, beim Manne bis zur Harnröhre und Prostata — — — sich hinzieht und dort, ebenso wie die parietale Beckenfascie, in die viscerale übergeht, wenigstens sich mit ihr verbindet". (S. 907 u. 908, Jössel und Waldeyer).

Ich faßte den Plan, für den Fall, daß es nicht gelingen sollte, einfach vom oberen Teil der Prostata her den Absceß zu eröffnen, olgendermaßen vorzugehen: In der Höhe der unteren Spitze der Prostata nach links vorn abzuweichen entlang dem Trigonum urogenitale und der dasselbe von oben bedeckenden Fascie und stumpf unter die Fascie des M. obturator int. einzudringen, zwischen dieser Fascie und dem M. obturator int. möglichst hoch nach oben vorzudringen und dann die so geschaffene Höhle von oben her durch einen flachen Hautschnitt längs des linken horizontalen Schambeinastes zu eröffnen. Es mußte so gelingen, die Stelle des Abscesses, der ich subperitoneal wegen der vorausgegangenen Eiterung nicht beikommen konnte, gewissermaßen subfascial freizulegen.

Stärkere Blutungen hatte ich nicht zu befürchten, wenn ich mich nach innen von den Iliacalgefäßen hielt, da, wie Jössel und Waldeyer besonders hervorheben, die von den hypogastrischen Gefäßen ausgehenden größeren Seitenäste alle nach innen von der Fascie liegen.

Nachdem ich mich durch Leichenversuche von der Gangbarkeit des Weges überzeugt hatte, schritt ich am 14. Februar 1903 zur Operation.

Als Hautschnitt wählte ich den Kocherschen queren Spitzbogenschnitt. Es gelang von diesem Schnitt aus leicht ohne erheblichen Blut-

verlust bis zum oberen Rande der Prostata vorzudringen. Dann aber stieß ich auf so derbes schwieliges Gewebe, daß ein Unterscheiden der einzelnen Gewebeschichten unmöglich war, und ich befürchten mußte, vor dem Abszeß die Blase oder die Peritonealhöhle zu eröffnen.

An der Vorderfläche der Wundhöhle markierten sich deutlich die quer verlaufenden Fasern des M. transversus perinei profundus als hintere Begrenzung des Trigonum urogenitale. Zwischen diesen und der Spitze der Prostata links an derselben vorbei war es ein leichtes, mit dem Finger stumpf gegen die charakteristische Muskelmasse des M. obturatur int. vorzudringen und von der Oberfläche dieses Muskels in der geschilderten Weise die Fascie abzulösen in einer Ausdehnung, daß ich bequem zwei Finger meiner rechten Hand hin und her und bis zum linken horizontalen Schambeinast nach oben schieben konnte. Der Kranke wurde dann aus der Steinschnittlage in die horizontale Rückenlage gebracht, der in den Abszeß führende Fistelgang sorgfältig mit Jodoformgaze austamponiert. Dann durchtrennte ich durch einen in der Richtung des Poupartischen Bandes verlaufenden Schnitt, welcher etwa 2 Querfinger breit nach unten von der Fistelöffnung, etwa an der Spina iliaca ant. sup. begann und bis zur Symphyse reichte, Haut und Muskulatur, vertiefte dann diesen Schnitt, mich medianwärts von den Iliacalgefäßen haltend, bis auf das Periost des horizontalen Schambeinastes. Einen kleinen Einriß des Peritoneums, den ich nicht vermeiden konnte, nähte ich sofort wieder zu und kam dann mit Leichtigkeit in die vorher geschaffene durch Gazetampons markierte Höhle. Nach stumpfer Erweiterung des oberen Zuganges der Höhle nach der Symphyse gelang es leicht, die von der Dammwunde eingeführten Finger mit denen von der Regio pubica eingeführten miteinander in Berührung zu bringen, an der lateralen Partie der Höhle die Beckenweichteile und in derselben den ganzen Verlauf des tamponierten Fistelganges und am unteren Ende desselben ganz in der Tiefe den als derbe Resistenz markierten, bis jetzt uneröffneten Abszeß in der Gegend des Ureterstumpfes abzutasten. Ich tamponierte die ganze große Höhle aus, wartete dann 14 Tage, bis sich die Wand derselben mit guten Granulationen ausgekleidet hatte und auch der genähte Peritonealriß genügend sicher verklebt war. Dann ging ich mit einer langen Kornzange durch den Fistelgang in den Abszeß ein, stieß die Spitze der Kornzange gegen den in die subfasciale Wundhöhle eingeführten Zeigefinger der linken Hand vor und erweiterte die so entstandene Öffnung durch ein Bruchmesser. Jetzt konnte ich, nachdem sich reichlich stinkender Eiter entleert hatte, bequem die ganze hühnereigroße Abszeßhöhle abtasten, sorgfältig curettieren, tamponieren und drainieren.

Der weitere Krankeitsverlauf war ein vollkommen glatter. Die Sekretion aus der Abszeßhöhle war von nun an gering. Der Urin war zwei Tage nach der Operation blutig, vom dritten Tage an vollkommen klar. 14 Tage nachher konnte das Drain fortgelassen werden, die Abszeß-Rectalfistel hatte sich vorher geschlossen. Am 6. Mai 1903, 2 Monate nach der Operation, konnte der Kranke, vollkommen beschwerdefrei, mit klarem, wenig Eiterkörperchen enthaltenden Urin, außerordentlich erholt, entlassen werden.

Er war später wegen einer leichten Trübung des Urins noch einmal einige Tage in unserer Beobachtung. Im übrigen ist er seit einem Jahre vollkommen gesund und ohne Beschwerden als Landwirt tätig gewesen.

# XX.

## Über Narkosen mit dem Roth-Drägerschen Sauerstoff-Chloroform-Narkosenapparat.

Von

Dr. **Oertel**

Oberarzt im Füsilier-Regiment General-Feldmarschall Graf Blumenthal (Magd.) Nr. 36, in Halle a. S.

Im Jahre 1901 berichtete Wohlgemuth [1]) auf dem 30. Kongreß der Deutschen Gesellschaft für Chirurgie über eine kombinierte Verwendung von Sauerstoff und Chloroform zu Narkosenzwecken. Er demonstrierte seinen ad hoc konstruierten Tropfapparat und gab eine tabellarische Übersicht über 182 mit seiner Methode durchgeführte Narkosen. Die von Wohlgemuth gesammelten Erfahrungen waren sehr ermutigend; er rühmte den glatten Verlauf der Narkose, den geringeren Verbrauch an Chloroform und das Fehlen unangenehmer Nachwehen.

In seiner Veröffentlichung gab Wohlgemuth an, daß schon Neudörffer in Wien, später (1887) Kreutzmann in San Francisco Sauerstoff und Chloroform, Hillischer in Wien (1886) Sauerstoff und Lustgas zu Inhalationsnarkosen kombiniert hätten.

Eine genaue Durchsicht der Literatur erwies, daß Ducroy [2]) 1850

---

1) Dr. H. Wohlgemuth, Eine neue Chloroform-Sauerstoffnarkose. Archiv f. klin. Chirurgie. 64. Bd. 1901. S. 664.

2) Ducroy, Emploi de l'oxygène contre les accidents du chloroforme et les asphyxies. Archives générales de médecine. Juni 1850. Académie des sciences. S. 228.

3) Zitiert nach Dieffenbach, Der Äther gegen den Schmerz. Berlin 1847. S. 33 u. 67.

4) Faivre und Gianetti, Oxygen dans l'asphyxie par le chloroforme, l'acide carbonique et la strangulation, zitiert nach Limousin: Contribution à la pharmacie et à la thérapeutique. Paris 1878—1879. S. 100.

5) Ozanam, Employ de l'oxygen contre l'asphyxie par l'oxyde de carbon, l'acide prussique, le chloroforme. Zitiert nach Limousin wie oben. S. 102.

zuerst die gleichzeitige Einatmung von Chloroform und Sauerstoff empfohlen hatte, während Jackson [3]) (Philadelphia) schon 1847 Sauerstoffeinatmungen gegen die üblen Zufälle der Äthernarkose anwandte. In ähnlichem Sinne rieten Faivre und Gianetti [4]), ferner Ozanam [5]), auf Grund ihrer Erfahrungen, Sauerstoffinhalationen bei Chloroformasphyxieen anzuwenden.

Da aber die Herstellung von reinem Sauerstoff sehr umständlich war und nur immer kleinere Mengen dieses Gases vorrätig gehalten werden konnten, so gelangte die Sauerstoff-Chloroformnarkose nicht zu allgemeinerer Verwendung.

Günstigere Bedingungen boten sich, als durch die Industrie Sauerstoff in beliebigen Mengen fabrikmäßig hergestellt und in komprimiertem Zustande in Stahlbomben auf den Markt gebracht wurde.

Ein amerikanischer Arzt, Northrop (Philadelphia), nahm die Narkose mit Sauerstoff-Chloroformgemischen wieder auf. Er berichtet [1]) über 100 Fälle von Sauerstoff-Chloroformnarkosen, die mittelst Durchleitung von Sauerstoff durch Chloroform erzielt wurden. Dazu benutzte er eine dicht anschließende Gesichtsmaske mit Klappe (Ventil), um Luft auszuschließen oder zuzulassen. Seine Resultate waren sehr günstige: Vollständige Anästhesie wurde in kürzerer Zeit erzielt als mit reinem Chloroform oder reinem Äther. Die kürzeste Zeit bis zum Eintritt tiefer Narkose variierte zwischen 1/2 und 10 Minuten, betrug im Mittel 4,7 Minuten. Auffallend war die rosige Gesichtsfarbe und besonders das hellrote Aussehen des aus der Wunde fließenden Blutes. Erbrechen nach der Narkose trat in 30 Proz. der Fälle ein, war aber stets nur von kurzer Dauer. Die Mischung von Chloroform und Sauerstoff verlangsamte den Puls gewöhnlich; je tiefer die Narkose, desto langsamer war der Puls, blieb aber voll und kräftig. Die Atmung zeigte keine Beeinflussung. Als Vorzug der Mischnarkose gibt Northrop noch die schnelle Wiederkehr des Bewußtseins an; 10—15 Minuten, nachdem die Patienten ins Bett gebracht waren, erwachten sie mit freiem Bewußtsein, ohne daß sich Delirien oder sonstige Zeichen von Intoxikation zeigten.

In einem späteren Heft derselben Zeitschrift [2]) liefert Northrop eine Beschreibung des von ihm konstruierten Sauerstoff-Chloroformapparates.

In einem hölzernen Kasten befindet sich ein Stahlcylinder mit 40 Gallonen reinem komprimierten Sauerstoff, eine graduierte Flasche für zwei Unzen Chloroform mit perforiertem Kork, Gummischläuche und eine Inhalationsmaske aus Metall, welche genau auf das Gesicht paßt. Man öffnet, nachdem der Stahlcylinder mit dem gefüllten Chloroformgefäß durch einen Schlauch und das Chloroformgefäß durch einen zweiten Schlauch mit der Inhalationsmaske verbunden ist, das Ventil des Cylinders und läßt Sauerstoff durch das Chloroformgefäß streichen; der mit Chloroform gesättigte Sauerstoff tritt dann in die Maske und wird inhaliert.

---

1) Reasons for the administration of oxygen with Chloroform when the latter is used as an anaestetic. By H. L. Northrop M. D. Philadelphia. The Hahnemannian Monthley. Vol. XXX. Febr. 1895. S. 81—88.

2) The Chloroform and oxygen combination as an anaestetic. By H. L. Northrop M. D. Philadelphia. The Hahnemannian Monthley. Vol. XXX. Nov. 1895. S. 710—713.

Im nächsten Jahre veröffentlichte Schall[1]), der sich ebenfalls mit der Sauerstoff-Chloroformnarkose beschäftigt hatte, neue ermutigende Ergebnisse. Der von ihm benutzte Apparat entspricht in den Grundzügen dem von Northrop angegebenen. Durch eine Vorrichtung an der zuführenden Röhre kann man an Stelle von Sauerstoff auch atmosphärische Luft zuströmen lassen. Seine Beobachtungen über den Verlauf der Sauerstoff-Chloroformnarkose decken sich mit den Angaben Northrops. Er fand ferner, daß die Mischnarkose auch in den Fällen ungefährlich ist, wo andere Narkosen kontraindiziert sind.

Schall stellte auch Tierversuche mit tödlicher Dosis von Chloroform und Sauerstoff an. Die Respiration wurde schwach und aussetzend, hörte zum Schluß vollständig auf. Der Puls wurde allmählich schwächer, hielt aber länger an, als die Atmung. Die linke Herzhälfte hörte zuletzt auf zu arbeiten. Der Tod trat durch Lähmung des Atemcentrums in der Medulla oblongata ein. Das Herz blieb auch nach Öffnen des Thorax noch lange in Bewegung, während die Atembewegungen schon 4 Minuten vorher aufgehört hatten. Schon leblose Tiere erholten sich schneller durch reinen Sauerstoff als mit künstlicher Atmung. Schall empfiehlt daher beim Kollaps auch beim Menschen reinen Sauerstoff und künstliche Atmung. Er ließ nach Beendigung der Narkose reinen Sauerstoff atmen, um die Lunge vom Chloroform zu reinigen.

Über diese Anwendung des Sauerstoffs hatte schon 1895 Prochownik[2]) berichtet. Er nahm an, daß Sauerstoff auf die im Blute kreisenden Zersetzungsprodukte der Betäubungsgase, sowie bei Kohlensäureüberladung des Blutes infolge ungenügender Exspiration günstig wirken müsse, und fand durch ausgedehnte Versuche seine theoretische Annahme bestätigt.

Einen weiteren Beitrag zu der Frage der Mischnarkose lieferte Dehart[3]). Er hat die Inhalationsmaske durch ein Kugelventil vervollkommnet, welches die Exspirationsluft entweichen ließ und bei Inspiration die Maske luftdicht abschloß. Die Maske selbst bestand aus vernickeltem Metall und war sterilisierbar.

Seine Resultate bestätigten das günstige Urteil von Northrop und Schall. Der Puls wurde bei der Narkose kräftiger, aber nicht beschleunigt. Schneller Puls wurde nach 15 Minuten dauernder Narkose um 5 bis 10 Schläge langsamer, nachher blieb er langsam, aber kräftig. Die Respiration war normal, das bei Chloroformnarkosen häufige Erstickungsgefühl fehlte.

Ebenso wie eine Mischung von Chloroform und Sauerstoff wurde von H. Bellamy Gardner[4]) für die Nasen- und Ohrchirurgie, sowie für

1) New-York Times. Vol. XXIV. No. 4. April 1896. S. 103—104. Oxygenated Chloroform. By J. Humbley Schall. D. Med. Brooklyn.

2) L. Prochownik, Die regelmäßige Anwendung von Sauerstoffeinatmung nach Narkosen. Münchner med. Wochenschr. Nr. 31. 1895. S. 721.

3) Dehart (Brooklyn), A report of surgical operations in the hospital of Boston and vicinity where anaesthesia was produced with ether or chloroform combined with oxygen gas. The Boston medical and surgical Journal Vol. CXXXV. Thursday. April 16. 1896. S. 387—389.

4) Lancet. 12. Juni 1896. The continuous administration of nitrouse oxyde

die Entfernung kleinerer Geschwülste, das Mobilisieren von Gelenken und schwierigen Katheterismus, eine Mischung von Lachgas und Sauerstoff empfohlen. Er kommt also auf Hillischers Angaben zurück.

Eine Mischnarkose von Äther und Sauerstoff verwandte Carter S. Cole[1]) mit sehr guten Resultaten. Sein primitiver Apparat war derart zusammengestellt, daß aus dem Sauerstoffcylinder Sauerstoff durch eine Äther enthaltende Waschflasche strömte und sodann, mit Äther angereichert, in die Inhalationsmaske gelangte.

In Deutschland fand die Sauerstoff-Chloroformnarkose trotz der günstigen amerikanischen Berichte zunächst keine Beachtung, obwohl man der wichtigen Frage, relativ ungefährliche Chloroformnarkosen zu erzielen, vollstes Interesse widmete.

Kappeler[2]) hatte die Methode der Chloroformierung mit meßbaren Chloroform-Luftmischungen eingehend studiert und gute Erfolge bei seinen Narkosen erzielt.

Gewisses Aufsehen erregte die von Geppert[3]) empfohlene Narkosenmethode. Er konstruierte einen automatisch wirkenden Apparat, welcher Luft von hohem genau bestimmten Gehalt von Chloroformdampf lieferte. Dieser Chloroformluftdampf wurde in Verdünnung infolge freier Atmung eingeatmet, sodaß nur relativ geringe Mengen des Gemisches zur Narkose nötig waren.

Der Geppertsche Apparat, so sinnreich und zweckmäßig er auch konstruiert war, hat sich nicht eingebürgert, er war zu kompliziert und zu teuer.

Eine erneute Empfehlung der Sauerstoff-Chloroformnarkose gab Schall[4]). Er hatte z. B. bei einem sehr anämischen Patienten mit starkem Mitralgeräusch, welcher einer Nephrectomie unterzogen wurde, eine zweistündige Sauerstoff-Chloroformnarkose mit bestem Erfolge angewandt. Der Northropsche Apparat war inzwischen durch ein am Sauerstoffcylinder angebrachtes Manometer, welches den Atmosphärendruck des komprimierten Sauerstoffes angab, verbessert worden.

Schall betonte wieder die seltenen und dabei geringen Störungen der Herz- und Atmungsfunktion, das Fehlen der Excitation und des Erbrechens, das schnelle Wiedererwachen.

Der erste Widerspruch gegen die Chloroform-Sauerstoffnarkose in der von Wohlgemuth empfohlenen Anwendungsweise wurde von

---

gas and oxygen during mimer surgical operations. Referat aus Münchner med. Wochenschr, 1897. Nr. 28. S. 784.

1) Medical Record. Vol. 48. No. 15. 1895. S. 505—508. Carter S. Cole, A preliminary report on the use of oxygen gas with ether for anaesthesia.

2) Dr. O. Kappeler, Über die Methoden der Chloroformierung, insbesondere über die Chloroformierung mit meßbaren Chloroformluftmischungen. Archiv f. klin. Chirurgie. 40. Bd. 1890. S. 844—868.

3) Dr. J. Geppert, Eine neue Narkosenmethode. Deutsche med. Wochenschr. Nr. 27, 28, 29. 1899.

4) Medical Times. Vol. XXVIII. No. 3. March 1900. S. 70. Oxygenated chloroform. By J. Humbley Schall.

Aronson[1]) im Verein für innere Medizin in Berlin erhoben. Aronson erklärte, daß er schon vor 9 Jahren im Laboratorium von Zuntz über Chloroform-Sauerstoffgemische zu Narkosenzwecken gearbeitet und physiologische Versuche angestellt habe. Zuntz habe aus theoretischen Gründen die Narkosengemische für aussichtslos gehalten.

Aronson fand, daß die Tiere bei Anwendung von Chloroform-Sauerstoff in derselben Zeit starben, wie wenn er sie mit Chloroform allein narkotisierte. Wenn nun die Resultate Wohlgemuths Bestätigung fänden, so würde nach Aronsons Ansicht die günstige Erfahrung infolge besserer Durchmischung des Chloroforms durch das unter Druck stehende Gas zu erklären sein, nicht aber als eine Folge der Sauerstoffanwendung. Ob man dann aber zu dem Gemisch Sauerstoff oder komprimierte Luft nehme, sei ganz gleichgiltig.

Ein zweiter Gegner entstand der Sauerstoff-Chloroformnarkose in Aron[2]), welcher bei der Debatte über die Wirkung des Sauerstoffs in der Berliner medizinischen Gesellschaft einen Nutzen des Sauerstoffs entschieden in Abrede stellte.

Bei dem Wohlgemuthschen Apparat, so führte Aron aus, wird jetzt ein Überdruck von 0,1 Atmosphäre, früher von 0,2 Atmosphäre, angewandt. Wenn dieser Druck wirklich in die Lunge in einseitiger Weise gelangte, würde diese zerreißen; auch könnte ein Mensch bei diesem Überdruck nicht exspirieren. In 2 Sekunden, soviel beträgt die Inspirationsdauer, entweichen bei 0,2 Atmosphäre 90 ccm Sauerstoff aus dem Cylinder, bei 0,1 Atmosphäre Überdruck also wohl 45 ccm. Bei der normalen Inspiration werden 500—600 ccm Luft eingesogen. Es würde also nur eine ganz ungenügende oberflächliche Atmung zustande kommen. Die 45 ccm Sauerstoff bekommt aber der Patient nicht vollständig, da bei 0,1 Atmosphäre Überdruck das Exspirationsventil dauernd offen stehen, also ein Teil des Sauerstoffs entweichen würde. Ferner schließt die Inhalationsmaske nicht luftdicht ab, ein Überdruck kommt also gar nicht zustande. Es handelt sich also bei der Mischnarkose nach Wohlgemuth nur um eine sauerstoffreichere Luft; nach Arons Ansicht könnte man mit gewöhnlicher Luft dasselbe erreichen. Ein Vorzug der Methode sei nur zweckmäßige Dosierung und die innige Mischung des Chloroforms mit Luft.

Auf dem nächstfolgenden 31. Chirurgenkongreß 1902 trat Dr. Roth[3]) mit einem verbesserten Sauerstoff-Chloroformapparat in

1) Über Narkosen mit Chloroform-Sauerstoffgemischen. Verein für innere Medicin in Berlin. Sitzung vom 25. Februar 1901. Sitzungsbericht Münchener med. Wochenschr. Nr. 11. 1901. S. 438.

2) Über Sauerstoffinhalation. Berliner medicinische Gesellschaft. Berliner klin. Wochenschr. Nr. 23. 1901. S. 637.

3) Dr. Roth-Lübeck, Über einen verbesserten Apparat zur Sauerstoff-Chloroformnarkose. Verhandlungen der deutschen Gesellschaft für Chirurgie. Berlin 1902. Teil 1. S. 118.

die Öffentlichkeit. Roth war mit dem Wohlgemuthschen Apparat nicht zufrieden, weil er zuviel Aufmerksamkeit in der Bedienung erforderte. Roths Apparat basiert zunächst darauf, daß nicht reiner Sauerstoff, sondern sauerstoffreiche Luft inhaliert wird. Es strömen aus dem Sauerstoffcylinder im Maximum 5 l Sauerstoff, der Mehrbedarf an Atmungsluft wird durch eine Öffnung in der Inhalationsmaske zugeführt. Die Konstruktion des Apparates ist in den oben zitierten „Verhandlungen der deutschen Gesellschaft für Chirurgie" genau beschrieben.

Eine Fehlerquelle für die Sauerstoff-Chloroformmischung, auf die Roth selbst hinweist, ist die starke Abkühlung, die das Chloroform infolge des Durchströmens von Sauerstoff erleidet; sie geht bis 0° und darunter. Für die Narkose selbst hat sie aber geringe Bedeutung.

Auch Roths Resultate waren sehr günstig. Die Narkose war leicht, da der Apparat, einmal eingestellt, keiner weiteren Regulierung bedarf, als der Dosierung der Chloroformmenge.

Beim Abschluß des Sauerstoffstromes hört sofort auch die Chloroformverdunstung auf.

Der von Roth angegebene Chloroform-Sauerstoffapparat wurde in der chirurgischen Klinik zu Kiel vom November 1902 bis Februar 1903 zu Narkosen benutzt, und die Resultate stimmten mit den von Wohlgemuth skizzierten im allgemeinen überein.

Ein Zwischenfall wurde nicht beobachtet.

Auch Kümmel[1]) war mit dem Apparat Dr. Roth-Dräger (die Drägerwerke-Lübeck waren die Konstrukteure) sehr zufrieden. Engelmann[2]), Kümmels Assistent, berichtete über 250 Narkosen; das Einschlafen erfolgte schnell und ruhig, ohne stärkere Excitation. Die männlichen Patienten erhielten $^1/_2$ Stunde vor der Narkose 1 cgr. Morphium. Tiefe Narkose wurde gewöhnlich nach 8—10 Minuten erzielt. Die Pulsfrequenz ging auf 60 Schläge oder noch weniger zurück. Die Atmung blieb ungestört. Das Erwachen erfolgte relativ schnell und ohne störende Nachwehen. Einmaliges Erbrechen nach der Narkose wurde in 40 Proz. der Fälle beobachtet.

Als ungünstiges Symptom erwähnte Engelmann, daß in mehreren Fällen bei ruhiger Atmung der Puls klein wurde, in einzelnen Fällen aussetzte, sodaß die Anwendung von Äther indiciert erschien.

---

1) Münchener med. Wochenschr. Nr. 24, 1902. S. 1025.

2) Dr. Fritz Engelmann, Über Erfahrungen mit dem Roth-Drägerschen Sauerstoffnarkosenapparat. Zentralbl. f. Chirurgie. 1902. Nr. 37. S. 966.

In der Regel genügte eine Strömungsgeschwindigkeit von 3 l Sauerstoff pro Minute.

Engelmann hält diese Mischnarkose für ungefährlicher, weil sie eine gleichmäßige Zufuhr genau dosierbarer Chloroformmengen gewährleiste und auch das Mischungsverhältnis zwischen dem Chloroform und der sauerstoffreichen Luft konstant bleibe. Ferner sei der Apparat zweckmäßig und solide konstruiert.

Die Konstruktion dieses Apparates wurde sehr bald Gegenstand heftiger Angriffe.

Wohlgemuth[1]) wies zunächst darauf hin, daß bei Durchströmung des Chloroforms mit Sauerstoff die Dosierung ungenau sein müsse, da die Temperatur des Chloroforms für die Verdunstung nicht unwesentlich sei.

Vor allem fürchtete er Zersetzung des Chloroforms infolge Durchschüttelns mit dem durchströmenden Sauerstoff. Ihm selbst ist es nicht gelungen, Zersetzungsprodukte im Chloroform nach der Behandlung mit Sauerstoff nachzuweisen; er führt aber Äußerungen verschiedener Chemiker und Chloroformfabriken an, welche darin übereinstimmen, daß Chloroform, auf welches Sauerstoff längere Zeit einwirke, zersetzt werden müsse, zumal da dem Sauerstoff ein gewisser Feuchtigkeitsgrad eigen sei.

In derselben Mitteilung veröffentlicht er ein verbessertes Modell seines Sauerstoff-Chloroformnarkosenapparates, indem er die Mängel des ersten Modells zugibt. Die Tropfmethode, als die exakteste Dosierung, ist beibehalten.

Wohlgemuth hat diesen Apparat vor der Veröffentlichung genau geprüft und gute Narkosen erzielt.

Der nächste war Dr. Michaelis[2]), welcher sich gegen den Roth-Drägerschen Apparat wandte und zunächst auf die leichte Zersetzbarkeit des Chloroforms hinwies. Gerade diese zwinge dazu, dasselbe vor jeder schädlichen Einwirkung zu schützen.

Der Rothsche Apparat vernachlässigt seiner Ansicht nach dieses Prinzip, indem das Chloroform nicht nur mit Sauerstoff durchgeschüttelt, sondern auch mit Metall und dem Korkstopfen einer organischen Substanz in Berührung gebracht würde. Ein Chemiker hatte auf seine Veranlassung Untersuchungen angestellt und Veränderungen des Chloroforms gefunden, die jedoch nicht als völlig einwandsfrei

1) Dr. H. Wohlgemuth, Zur Sauerstoff-Chloroformnarkose. Zentralbl. f. Chirurgie. Nr. 45. 1902. S. 1167—1170.

2) Dr. L. Michaelis, Zur Chemie der Sauerstoff-Chloroformnarkose. Deutsche Zeitschr. f. Chirurgie. 1902. 66. Bd. Heft 1—2. S. 213—217.

zu bezeichnen sind, da eine Untersuchung des Sauerstoffs nicht vorangegangen war.

Er gibt dann Auszüge einiger Mitteilungen der bekanntesten Chloroformfabriken, welche darauf hinweisen, daß Chloroform sehr leicht zersetzlich ist, und davor warnen, Chloroformreste wieder zu gebrauchen.

Ein Assistent des tierphysiologischen Institutes von Prof. Zuntz, Dr. Falk[1]), lieferte sodann einen neuen Beitrag zur Chemie der Chloroform-Sauerstoffnarkose. Er leitete Sauerstoff bei 15° C. und 25° C. durch Chloroform und fand schon nach 20 Minuten deutliche Zersetzung des letzteren; bei seinen 9 Proben zeigte sich in mehreren Fällen freie Salzsäure, in andern eine reduzierende Säure (Ameisensäure?). Daraufhin kommt Falk zu dem Schluß, daß durch den Roth-Drägerschen Apparat das Chloroform zersetzt und dem Patienten schon nach 20 Minuten zersetztes Chloroform gereicht wird.

Bei Falks Versuchen muß bemängelt werden, daß er einerseits nicht den Apparat von Roth-Dräger, sondern einen zusammengestellten Laboratoriumsapparat benutzt hat. Auch er hat ferner die vorherige Untersuchung des Sauerstoffs unterlassen.

Diese fast zu gleicher Zeit erfolgten Veröffentlichungen erregten berechtigtes Aufsehen bei allen, die sich für die Sauerstoff-Chloroformnarkose interessierten.

In der Kieler Klinik waren bei den zahlreichen, mit dem Roth-Drägerschen Apparat ausgeführten Narkosen Zwischenfälle nicht eingetreten, die Narkosen vielmehr glatt verlaufen. Die chemische Untersuchung der Mischgase, welche in der Weise vorgenommen wurde, daß der mit Chloroform gesättigte Sauerstoff je 20 Minuten lang durch Waschflaschen geleitet wurde, welche mit reiner Schwefelsäure, Silbernitratlösung, Lakmuslösung und Jodzinkstärkelösung gefüllt waren, blieb resultatlos, es zeigten sich keinerlei Veränderungen der Reagentien. Trotzdem wurde von der weiteren Anwendung des Apparates Abstand genommen, einerseits um auch eine nur mögliche Gefahr für die Patienten zu vermeiden, andererseits, weil die exakte Dosierung der Chloroformmenge durch den Apparat nicht zu erzielen war

Infolge der Durchströmung des Chloroforms mit Sauerstoff wird ersteres schon nach 6—8 Minuten so stark abgekühlt, bis auf 3° C., daß die Verdunstung erheblich nachläßt und man genötigt ist, größere Mengen Sauerstoff (4—5 l pro Minute) durchströmen zu lassen. Es erscheint nicht ausgeschlossen, daß auf dieser relativ hohen Strömungsgeschwindigkeit die von Engelmann beobachteten Erschei-

1) Dr. Falk: Beiträge zur Chemie der Chloroform-Sauerstoffnarkose Deutsche med. Wochenschr. 1902, S. 862.

nungen, Nachlassen und Aussetzen des Pulses, zurückzuführen sind. auch Wohlgemuth[1]) neigt sich dieser Ansicht zu.

Lauenstein[2]) erklärte, daß er zwar mit dem Roth-Drägerschen Apparat gute Narkosen erzielt habe, nach der Veröffentlichung von Dr. Michaelis ihn aber trotzdem nicht weiter verwende, da der Arzt verpflichtet sei, seine Patienten auch vor nur möglichem Schaden zu bewahren. Auch Prof. Müller in Rostock schränkte, wie aus einer Mitteilung von Dr. Wex[3]) hervorgeht, die Anwendung des Roth-Drägerschen Apparates auf die verschiedenen Veröffentlichungen hin ein.

Entgegen den vorerwähnten ungünstigen Berichten veröffentlichte Roth[4]) 1903 in der Deutschen medizinischen Wochenschrift Untersuchungsresultate verschiedener Chemiker. Diese fanden übereinstimmend, daß Zersetzungsprodukte im Chloroform selbst nach Durchströmung mit Sauerstoff bis zu 75 Minuten nicht nachzuweisen waren. Eine geringe Bläuung der Lakmuslösung wird von dem einen Chemiker auf Ozonspuren, von dem anderen auf Verunreinigung mit Kohlensäure zurückgeführt. Auch die Proben, Sauerstoff-Chloroformgas durch die einzelnen Reagentien, wie Silbernitratlösung usw. in Waschflaschen hindurchzuleiten, blieben resultatlos. Ferner ergab sich, daß auch die nach den Narkosen gesammelten Chloroformreste keine Zersetzung trotz der Berührung mit dem Metalleinleitungsrohr zeigten.

Auch in Rostock wurden im physiologischen Institut der Universität von Privatdozent Dr. Müller[5]) Versuche angestellt, ob mit Sauerstoff gesättigtes Chloroform auf Metall einwirke und zersetzt werde; es konnten keine Zersetzungsprodukte nachgewiesen werden.

Ebenso konnte J. Hahn[6]), welcher die nach längeren Narkosen

1) Zentralbl. f. Chirurgie. Nr. 45. 1902. S. 1168.

2) Dr. C. Lauenstein, Zur Frage der Sauerstoff-Chloroformnarkose. Zentralbl. f. Chirurgie. Nr. 6. 1903. S. 162.

3) Korrespondenzblatt des allgemeinen Mecklenburgischen Ärztevereins. Nr. 231. 1903. Separatabdruck S. 4: Neueres über die Sauerstoff-Chloroformnarkose. Vortrag, gehalten am 14. März 1903 im Rostocker Ärzteverein von Dr. F. Wex in Rostock.

4) Roth, Zur Chemie der Sauerstoff-Chloroformnarkose. Deutsche med. Wochenschr. Nr. 10. 1903. S. 468 u. 469.

5) Wex, Neueres über die Chloroform-Sauerstoffnarkose. Korrespondenzblatt des allgemeinen mecklenburgischen Ärztevereins. Nr. 231. 1903. Separatabdruck. S. 3.

6) Ugskrift for Laeger No. 15. 1903. Sonderabdruck. Om Jet-Chloroformnarcose ved Roth-Draeger Apparat, Foredrag i medicinik Selskab 16 de Dezember 1902.

übrig gebliebenen Chloroformreste nach den Vorschriften der Pharmarcopoe auf Zersetzung untersuchte, irgend welche positive Reaktion nicht feststellen. Er kommt zu dem Schluß, daß die von Michaelis gefundenen Zersetzungen Folgen der höheren Temperatur sind. Dr. Michaelis hatte die Proben bei 20° Réaumur vorgenommen, während Hahn seine Untersuchungen bei 8° Réaumur anstellte, der Temperatur, auf welche gewöhnlich das Chloroform bei Durchströmen mit Sauerstoff erniedrigt wurde.

Auch Hahn lobt die Resultate der Mischnarkose mit dem Roth-Drägerschen Apparate. Das zuerst beobachtete Heruntergehen des Pulses auf 50 Schläge führt er auf den stärkeren Sauerstoffstrom (4—5 l pro Minute) zurück; bei geringerem Sauerstoffverbrauch hielt sich der Puls zwischen 64—78 Schlägen, war immer kräftig und regelmäßig.

Im November 1902 erschien ein Bericht Roths, in dem er zunächst den Mangel genauer Dosierbarkeit bei seinem 1. Modell zugab und dann kurz ein 2. Modell veröffentlichte, welches auf dem Prinzip des Tropfenfalles beruht.

Wiederholte Nachprüfungen haben ergeben, daß bei genauer Einstellung des Sauerstoffstromes auf 3 l der Tropfenfall außerordentlich exakt auf Einstellung des Zeigers erfolgt.

Beide Apparate sind in verschiedenen Kliniken erprobt worden. Von dem 2. Modell des Wohlgemuthschen Apparates berichtete Hofmeier[1]) in der Fränkischen Gesellschaft für Geburtshilfe und Gynäkologie, daß besonders der Beginn der Narkose sehr ruhig sei, meistens auch der ganze Verlauf derselben. Der Puls wurde in der Narkose kräftiger, voller und ruhiger, das Blut auffallend hellrot. Eine Überdosierung des Chloroforms ist bei aufmerksamer Bedienung des Apparates und sorgfältiger Narkotisierung eher ausgeschlossen, als bei der gewöhnlichen Tropfmethode. Der Chloroformverbrauch betrug 15—25 g pro Stunde. Die Stunde Sauerstoffnarkose kostete bei 8 M pro 1000 l ungefähr 1 M. Es bedarf einiger Zeit, sich auf den Apparat einzuarbeiten.

Zahlreicher sind in der Literatur Angaben über die Anwendung des Roth-Drägerschen Tropfapparates.

Im ärztlichen Verein in Hamburg berichtete Kümmell[2]) bei der Demonstration des Roth-Drägerschen Apparates, daß er sich bei

1) Münchener med. Wochenschr. Nr. 12. 1903. S. 532. Sitzungsbericht der Fränkischen Gesellschaft für Geburtshilfe und Gynäkologie vom 31. Januar 1903.

2) Münchener med. Wochenschr. Nr. 9. 1903. Ärztlicher Verein in Hamburg. Sitzung vom 24. Februar 1903.

Narkosen außerordentlich bewährt habe. Wie chemische Untersuchungen ergaben, trat auch bei längeren Narkosen keine Zersetzung des Chloroforms ein. Die Narkosen verliefen gleichmäßig und ruhig: Atemstörungen, Cyanose, Herzerscheinungen wurden selten beobachtet. Die Handhabung des Apparates bezeichnete Kümmell als sehr einfach, die Tätigkeit desselben als sehr genau und sicher.

Auch Roth [1]) wies in einer kurzen Veröffentlichung an der Hand einer Untersuchung eines Chemikers darauf hin, daß Zersetzungen des Chloroforms bei dem Tropfapparat nicht eintreten.

In der Sitzung vom 16. Dezember 1902 demonstrierte M. Laborde [2]) in der Académie de Médecine den Roth-Drägerschen Tropfapparat. Er rühmte die exakte automatische Dosierung des Chloroforms und fügte hinzu, daß er zusammen mit Dr. Guglielminetti Tierversuche mit diesem Apparat angestellt habe, wobei sich derselbe sehr bewährte. Ebenso günstige Resultate erzielten Lucas Championnière und Pozzi bei Narkosen am Menschen.

Interessant ist die Mitteilung in diesem Bericht, daß von Raphael Dubois bereits nach den Prinzipien Paul Berts ein Apparat mit bestimmten Mischungen konstruiert worden sei, der sich jedoch nicht eingebürgert habe.

F. Jayle [3]) berichtete über den Apparat Roth-Dräger, daß er zuerst von seinem Lehrer, Prof. Pozzi, in der gynäkologischen Klinik in Anwendung gebracht, später auch von ihm zu Narkosen mit bestem Erfolge gebraucht worden sei.

Des weiteren berichtet Windrath [4]) über 100 Narkosen mit dem 2. Modell des Roth-Drägerschen Apparates. Sämtliche Narkosen verliefen bis auf eine vorübergehende Asphyxie glatt. Aussetzen des Pulses wurde nie beobachtet. In tiefer Narkose waren die Atemzüge kaum vermehrt, die Pulszahl fast immer vermindert.

Eine wesentliche Excitation kam nicht zur Beobachtung. Auch die üblen Nachwirkungen der Narkose, Übelkeit und Kopfschmerz, waren entschieden geringer bezw. selten.

Er weist dann noch an der Hand einer Tabelle auf die geringe Chloroformmenge hin, welche zur Erzielung und Unterhaltung tiefer Narkose nötig war.

1) Roth, Zur Chemie der Sauerstoff-Chloroformnarkose. Zentralblatt für Chirurgie. Nr. 12. 1903. S. 329—331.

2) Bulletin de l'Académie de Médecine. Nr. 41. 1902. Séance du 16. décembre 1902. S. 569.

3) La Presse Médicale Tome 11. Nr. 102. 1902. Abschrift.

4) Dr. F. Windrath, Ein Beitrag zur Narkosenfrage, speziell der Sauerstoff-Chloroformnarkose. Med. Blätter. Nr. 33. 1903. S. 387.

## Eigene Beobachtungen.

Für unsere Versuche ist der Tropfapparat Dr. Roth-Dräger ausschließlich benutzt worden, da eine vergleichende Prüfung desselben mit dem 2. Wohlgemuthschen Apparat die Überlegenheit des ersteren erwiesen hatte, sowohl in technischer Beziehung, als auch hinsichtlich der exakten Dosierung des Chloroforms und der einfachen Handhabung des Apparats während der Narkose.

Zur Beurteilung des Wertes der Mischnarkose waren folgende Feststellungen nötig:

1. Verhalten des Pulses vor und während der Narkose;
2. Verhalten der Atmung vor und während der Narkose;
3. Verhalten des Blutdruckes vor und während der Narkose;
4. der Zeitpunkt des Eintrittes völliger Narkose vom ersten Tropfenfall an, Dauer der Narkose und Chloroformverbrauch;
5. ob Excitation beim Beginn der Narkose eintrat;
6. ob Erbrechen nach der Narkose vorkam.

In weiteren Rubriken wurde Geschlecht, Stand, Diagnose nnd Art der Operation vermerkt, sowie angegeben, ob der Patient vor der Narkose eine Morphiumeinspritzung erhielt. Ebenso wurden besondere Erscheinungen, welche während der Narkose eintraten, notiert.

Bevor die Ergebnisse der Narkosen tabellarisch niedergelegt und verwertet wurden, war es nötig, möglichst zahlreiche Narkosen mit dem Apparat zu machen, um den Chloroformverbrauch auf das geringste Maß beschränken zu lernen und in der Methode zur Feststellung des jeweiligen Blutdruckes die nötige Übung zu erlangen. Die Blutdruckmessungen wurden mit dem Sphygmomanometer von Riva-Rocci ausgeführt. Das Prinzip des Apparates ist in der Habilitationsschrift von Dr. Hensen[1]) beschrieben und auch seine Modifikation[2]) dieses Apparates benutzt. Die von v. Recklinghausen[3]) gegen diesen Blutdruckmesser erhobenen Einwände berühren die Ergebnisse meiner Messungen nicht, da sie nicht absolute, sondern nur relative Werte feststellen sollen; die Blutdruckschwankungen prägen sich naturgemäß ebenso deutlich aus. Der Schlauch des Blutdruckmessers wurde am entblößten Oberarm des Patienten angelegt und der Arm auf einem Tischchen ausgestreckt so gelagert, daß der

---

1) Dr. H. Hensen, Beiträge zur Physiologie und Pathologie des Blutdrucks. Kiel 1900. S. 4.

2) Ebenda. S. 9.

3) v. Recklinghausen, Über Blutdruckmessung beim Menschen. Archiv f. experim. Pathologie u. Therapie. XLVI. 1902. S. 78.

Schlauch allseitig frei lag. Der wiederkehrende Puls wurde an der Arteria radialis kontrolliert, da die Arteria cubitalis [1]) bei der Narkose der Palpation häufig nicht zugängig ist.

Die Zählungen des Pulses und der Atmung, sowie die Blutdruckmessungen vor der Narkose wurden in der Regel am Abend vor der Operation zwischen 6—7 Uhr vorgenommen. Nur in einigen Fällen konnten diese Feststellungen erst kurz vor der Operation gemacht werden. Puls, Atmung und Blutdruck wurde in jedem Falle mehrmals geprüft und dann der niedrigste Wert notiert. Besonders bei Frauen bedurfte es fast stets oft wiederholter Messungen und beruhigenden Zuspruchs, um die Furcht vor dem Blutdruckmesser zu beseitigen. Denn bekanntlich steigert Aufregung den Blutdruck in hohem Maße.

Mit der Bestimmung der Puls- und Atemfrequenz und des Blutdrucks wurde bei der Narkose erst dann begonnen, wenn volle Anästhesie eingetreten war. Die einzige Ausnahme bildet Fall 8, bei dem eine tiefe Narkose nicht zu erzielen war. Die Messung wurde in Zwischenräumen von 3—5—10 Minuten wiederholt und mit dem Aufhören der Sauerstoff-Chloroformzufuhr beendet. Bei der Anlegung der beigefügten Tabellen wurden nur größere Operationen berücksichtigt, denn nur längere Narkosendauer kann ein möglichst genaues Bild von der Wirkung der Sauerstoff-Chloroformnarkose geben.

In den Tabellen sind die Ergebnisse von 50 Sauerstoff-Chloroformnarkosen niedergelegt. Sie betreffen 33 Männer, 14 Frauen und 3 Kinder unter 12 Jahren. Die Männer weisen Lebensalter von 16—70 Jahren, die Frauen von 18—54 Jahren, die Kinder von 6—10 Jahren auf. Es handelt sich zum Teil um sehr schwächliche Personen, für welche gerade die Mischnarkose bevorzugt wurde. Bei den 50 Narkosen, welche zusammen eine Zeitdauer von 2703 Minuten beanspruchten, wurden 1609 g Chloroform gebraucht, für die Minute also im Durchschnitt 0,63 g. Die längste Narkose dauerte 210 Minuten mit einem Verbrauch von 69 g Chloroform (Fall 18), die kürzeste 20 Minuten mit 13 g Chloroformverbrauch (Fall 1). Die relativ größte Chloroformmenge betrug 27 g in 24 Minuten (Fall 6), also 1,12 g pro Minute, die relativ geringste 14 g in 55 Minuten (Fall 10), also 0,25 g pro Minute. Während bei vielen nicht notierten Narkosen ½ Stunde vor Beginn derselben 0,01—0,02 g Morphium subkutan verabfolgt wurde, bekamen bei den 50 Narkosen nur 3 Patienten Morphium. Die Erfahrung hatte gelehrt, daß Morphiumgaben die Narkose wenig

1) Hensen, l. c S. 5.

beeinflußten, eher die exakte Beobachtung der Pupillenweite und Reaktion erschwerten.

Die Ergebnisse der 50 tabellarisch fixierten Narkosen sind folgende:

Der Puls ist in 80 Proz. der Fälle bei Eintritt tiefer Narkose langsamer, als vor der Narkose, in 4 Proz. gleich, in 16 Proz. frequenter. In 72 Proz. der Fälle ist er dauernd langsamer, als der vorher beobachteten Norm entspricht. Die Zahl der Pulsschläge hält sich in der Regel zwischen 52 und 80; die niedrigste Zahl zeigt Fall 3 mit 36 Schlägen in der Minute.

In 26 Proz. ist der Puls im Verlaufe der Narkose vorübergehend schneller gewesen, als vor derselben, wobei die höchste Zahl 240 Schläge gegen das Ende der Narkose hin betrug (Fall 13). Nur in einem Fall (Fall 9) war der Puls dauernd frequenter, als vor der Narkose. In drei Fällen war er zeitweise irregulär ohne weitere Folgezustände.

Seiner Qualität nach war der Puls im Beginn der Narkose zunächst voller, niemals auffallend klein.

Die Atmung zeigte bei fast allen Patienten eine ganz bedeutende Vermehrung bis auf das doppelte, in manchen Fällen sogar noch höher. In nur 2 Proz. der Fälle war die Zahl der Atemzüge dauernd geringer, als vor der Narkose, in 4 Proz. vorübergehend im Verlauf der Narkose höher, in 94 Proz. aber dauernd höher. Zahlen von 28 bis 40 Atemzügen bilden die Regel; der tiefste Wert ist 12 (Fall 3), mit dem eine Pulszahl von 48 korrespondiert, der höchste 72 (Fall 13), wobei 240 Pulse beobachtet wurden. Die Atmung war entsprechend der Vermehrung oberflächlich, aber regelmäßig, Stöhnen oder stertoröses Atmen wurde nicht beobachtet.

Ein bemerkenswertes Bild bieten die Blutdruckmessungen. Erwähnt sei, daß der Apparat von Riva-Rocci den maximalen Blutdruck mißt. In 74 Proz. der Fälle ist der Blutdruck dauernd niedriger, als vor der Narkose, in 10 Proz. ist er dauernd höher, in 16 Proz. teilweise höher.

Das Auffallende an den Blutdruckmessungen sind die verhältnismäßig geringen Schwankungen während der Narkose. Jähe Abstürze auf niedrige Werte kommen so gut wie gar nicht vor. Nur im Fall 49 sinkt der Blutdruck einmal von 140 mm auf 86 mm, der einzige Fall dieser Art unter den 50 Narkosen.

In 90 Proz. ergab die Blutdruckbestimmung nach Eintritt der Anästhesie niedrigere Zahlen, als der Blutdruck vor der Narkose betrug, in 10 Proz. war der Blutdruck höher. Bei diesen Fällen blieb

er auch während der Narkose in 8 Proz. höher, während er in 2 Proz. wenig unter den Normalwert herabsank.

Bei 90 Proz. der Fälle folgt aber dem zuerst vorhandenen Tiefstand ein langsames Ansteigen bis an fast normale Werte, unterbrochen von verhältnismäßig geringen Schwankungen, die bei 42,2 Proz. deutlicher sich ausprägen und sich innerhalb der Grenzen von 8—30 mm Quecksilber bewegen.

Die völlige Anästhesie wurde in dem Zeitraum von 2—15 Minuten erreicht, in den meisten Fällen betrug die Zeit der Chloroformzufuhr 6—10 Minuten.

Bezüglich der Excitation im Beginn der Narkose sind die drei Fälle auszuscheiden, welche Morphiumeinspritzungen bekamen (Fall 3, 39 und 43).

Von den 47 übrigen Fällen trat bei 28, also 59,6 Proz., keine Excitation ein, bei 10 Fällen, 21,3 Proz., wurde geringe, bei 7 Fällen, 14,9 Proz., mäßige, bei 2 Fällen, 4,2 Proz., starke Excitation festgestellt.

Würgbewegungen und Erbrechen nach der Narkose, zum Teil beim Erwachen, zum Teil im Laufe von Stunden, zeigten sich bei einer Reihe von Patienten. Störungen dieser Art wurden in 22 Proz. beobachtet. Davon waren 8 Männer, 6 Frauen und 1 Kind betroffen. Während der Narkose traten derartige Zufälle nicht ein.

Nachwehen der Narkose, Kopfschmerzen, Übelbefinden, lautes Schreien, wurden seltener wahrgenommen als nach gewöhnlicher Narkose, hysterische und andere Paroxysmen traten nach der Narkose in keinem Falle ein.

Das Aussehen der chloroformierten Patienten war vorzüglich. Die Wangen und sichtbaren Schleimhäute zeigten rosige Farbe.

Aus der Betrachtung der Tabellen lassen sich folgende allgemeine Gesichtspunkte bezüglich der Sauerstoff-Chloroformnarkose aufstellen:

Die Mischnarkose führt zunächst zwar eine Erschwerung des Circulationsmechanismus herbei. Das Verhalten ist also dasselbe, wie bei gewöhnlicher Chloroformnarkose. Bei letzterer zeigen aber Puls und Blutdruck im weiteren Verlauf sehr erhebliche Schwankungen, wie auch Blauel[1]) bei seinen Untersuchungen bezüglich des Blutdrucks festgestellt hat. Auf eine Erhebung über die normale Höhe kann plötzlich ein jäher Absturz folgen, ohne daß sich vorher Zeichen

1) C. Blauel, Über den Blutdruck während der Äther- und Chloroformnarkose. Beiträge z. klin. Chirurgie. Nr. 31. 1901. S. 271—314.

bemerken lassen; ein Beweis dafür, daß das Chloroform für den menschlichen Organismus hochgradig gefährlich werden kann.

Anders gestaltet sich der weitere Verlauf der Sauerstoff-Chloroformnarkose. Der Puls zeigt in den meisten Fällen nur leichte Schwankungen, welche die Grenze von 20 Schlägen nicht überschreiten, hält sich für gewöhnlich ungefähr auf der nach Eintritt der Anästhesie festgestellten Höhe. In etwa $^1/_5$ der Fälle zeigt er mäßige Zunahme der Frequenz, selten dauernde Abnahme derselben.

Der Blutdruck läßt bei $^4/_5$ der Fälle im Verlauf der Narkose ausgesprochene steigende Tendenz erkennen, von denen bei einem Teil geringe, bei dem andern, kleineren Teil mäßige Schwankungen sich zeigen. Fälle mit ausgesprochener Tendenz zum Abfall kommen nicht vor. Nur einmal wurde (bei Fall 49) ein plötzlicher Abfall um 74 mm beobachtet, der weitere Verlauf der Narkose zeigte aber wieder langsamen Anstieg.

Die Mischnarkose nähert sich also, abgesehen vom Befund bei Eintritt der völligen Anästhesie, in ihrem Charakter der Äthernarkose, welche, wie Blauel[1]) nachgewiesen hat, ruhig und ohne Störung verläuft und, wie die Blutdruckkurve zeigt, den Circulationsmechanismus durch Blutdruckerhöhung fördert. Denn diese Blutdruckerhöhung ist mit Rücksicht auf die Entspannung der Gefäße in tiefer Narkose auf erhöhte Herztätigkeit zu beziehen.

Bei der Mischnarkose wird also der Blutdruck in der Regel zunächst erniedrigt. Bald erholt sich der Circulationsmechanismus, und eine langsame, von geringfügigen Schwankungen unterbrochene Erhöhung des Blutdrucks tritt ein, das Herz arbeitet also kräftiger.

Auffällig ist das Verhalten der Atmung bei der Sauerstoff-Chloroformnarkose. Bei fast allen Fällen ist sie dauernd in der Frequenz vermehrt, bis auf das doppelte und darüber. Dabei ist sie oberflächlich, leicht, regelmäßig. Wodurch wird diese Erhöhung der Atemfrequenz, welche bei der gewöhnlichen Chloroformnarkose in der Regel nicht eintritt, bedingt?

Der gesunde Mensch atmet in der Minute 8—11 l Luft, also 1,6—2,2 l Sauerstoff. Durch den Apparat werden 3 l Sauerstoff pro Minute zugeführt, der Sauerstoffbedarf ist also reichlich gedeckt. Da bei dem Fehlen jeglicher cyanotischer Erscheinungen eine Vermehrung der Atemzüge infolge von Dyspnoe nicht anzunehmen ist, so ist an die Möglichkeit zu denken, daß die kürzere Dauer der einzelnen Atmungsphase einerseits die Folge concentrierter Sauerstoffzufuhr ist, andererseits wieder mit Rücksicht auf die Selbststeuerung des nicht

1) Blauel, l. c. S. 298.

gestörten Atmungszentrums [1]) zu einer Vermehrung der Atemzüge führt.

Diese zur Erklärung der Atmungsvermehrung angenommene Möglichkeit kann natürlich nur eine hypothetische sein, da auch die Theorie der Selbststeuerung des Atmungszentrums von einem Teil der Physiologen als nicht erwiesen erachtet und abgelehnt wird.

Es ist andererseits auch daran zu denken, daß die Oberflächlichkeit der Atmung durch den aktiv zu überwindenden Widerstand bedingt wird, welcher durch die Einschaltung von zwei Ventilen (am Kopf des Sparbeutels und in der Maske) gegeben wird. Bei der genügenden Sauerstoffzufuhr funktioniert aber das Atmungszentrum in normaler Weise und kompensiert die Oberflächlichkeit des Atmens durch ein Plus an Atemzügen.

Auch teleologisch betrachtet ist diese Vermehrung der Atemzüge eine nützliche, da sie möglichst rasche Entlüftung der Lunge von Kohlensäure und namentlich von Chloroformdämpfen gestattet.

Der Eintritt tiefer Narkose ist der gewöhnlichen Narkose gegenüber verlängert. Die Excitation tritt weniger häufig ein, wie bei der gewöhnlichen Narkose; die beobachteten Excitationsstadien erschienen milder und kürzer. Außerordentlich gering ist der Chloroformverbrauch, im Mittel 0,63 g pro Minute. Diese geringe Menge wird dadurch erklärt, daß der Verlust an unbenutztem Chloroform infolge der technischen Einrichtung des Apparates außerordentlich gering ist.

Eine wesentliche Verminderung des Brechreizes nach der Narkose konnte nur bei Männern festgestellt werden; bei 24,2 Proz. traten Würgbewegungen resp. Erbrechen ein. Bei den Frauen ist der Prozentgehalt mit 42,8 Proz. verhältnismäßig hoch, doch ist zu berücksichtigen, daß es sich gerade bei diesen in der Mehrzahl der Fälle um Bauchoperationen handelte. Alle Eingriffe, welche das Peritoneum mit betreffen, veranlassen mehr oder weniger eine Reizung desselben und haben dadurch leicht Brechreiz im Gefolge.

Nach den Erfahrungen, welche mit der Sauerstoff-Chloroformnarkose nicht nur bei den tabellarisch niedergelegten, sondern auch bei den übrigen Narkosen, ca. 200 an der Zahl, gemacht wurden, ist diese Mischnarkose jedenfalls bei längeren Operationen und Patienten mit nicht ganz normalem Herzen unbedingt zu empfehlen. Sie ist teurer als die gewöhnliche Narkose. 1000 Liter Sauerstoff, von der Fabrik Rommenhöller & C., Berlin, geliefert, kosten 7,20 Mark, 1 Liter also 0,0072 Mark. Bei einer Narkose von 30 Minuten würden 90 l

1) Landois, Lehrbuch der Physiologie des Menschen. 9. Aufl. Wien u. Leipzig 1896. S. 821.

Sauerstoff gebraucht werden, welche also 0,63 Mark kosten. Andererseits wird durch den verminderten Chloroformverbrauch eine gewisse Ersparnis erzielt. Diese Umstände können aber nicht in Frage kommen, gegenüber der Tatsache, daß die Sauerstoff-Chloroformnarkose eine erheblich größere Sicherheit gegenüber der gewöhnlichen Narkose gewährt. Während der sämtlichen Narkosen sind ernstere Zufälle überhaupt nicht beobachtet worden. Treten wirklich einmal bedrohliche Zustände ein, so werden sie durch Zufuhr von reinem Sauerstoff, wie sie der Apparat von Roth-Dräger durch einen einzigen Handgriff ermöglicht, leicht behoben. Es ist auch auf diese Weise möglich, zeitweise die Chloroformzufuhr zu unterbrechen und während der Pause Sauerstoff allein zuzuführen.

Aronson[1]) und Aron[2]) haben gegen die Sauerstoff-Chloroformnarkose den Einwand erhoben, daß sich mit komprimierter Luft dieselben Resultate erreichen ließen, da allein durch die genaue Dosierung des Chloroforms und die innige Mischung der Chloroformdämpfe mit der strömenden Luft die günstigen Resultate erzielt würden. Meine mit dem Chloroformapparat von Roth-Dräger unter Zuhilfenahme komprimierter Luft angestellten Narkosen gestatten kein abschließendes Urteil, da die Zufuhr von 3 l Luft statt Sauerstoff ungenügend ist und auch durch das Loch in der Maske nicht die nötige Luftmenge bei der Inspiration zuströmt. Infolge des dadurch entstehenden Sauerstoffmangels trat bei meinen Fällen nach kurzer Zeit Cyanose ein, sodaß statt der komprimierten Luft wieder Sauerstoff zugeführt werden mußte.

Nach entsprechender Modifizierung des Apparates wird es vielleicht möglich sein, diese Frage auf Grund genügender Beobachtungen lösen zu können.

---

## Casuistik.

1. H., Hans, 48 Jahre alt, Sekretär. Fistulae ani, Exstirpation. Puls vor der Operation 96, während derselben 64, 68, 72, 68. Atmung vor der Operation 16, während derselben 32, 30, 34, 30. Blutdruck vor der Operation 192, während derselben 184, 190, 198, 193. Excitation keine. Narkose: Eintritt nach 5 Minuten, Dauer 20 Minuten, Chloroformverbrauch 13 g, kein Erbrechen.

2. B., Heinrich, 36 Jahre alt, Schreiber. Hämorrhoiden, Exstirpation. Puls vor der Operation 68, während derselben 64, 60, 64, 62. Atmung vor der Operation 20, während derselben 28, 32, 30, 34. Blutdruck vor der Operation 190, während derselben 90, 125, 150, 140. Excitation gering.

---

1) Deutsche med. Wochenschr. 1901. Vereinsbeilage. Nr. 11. S. 81.

2) Berliner klin. Wochenschr. Nr. 23. 1901. S. 637.

Narkose: Eintritt nach 12 Minuten, Dauer 30 Minuten, Chloroformverbrauch 20 g, kein Erbrechen.

3. S., August, 58 Jahre alt, Schmiedemeister. Carcinoma pylori, Gastroenterostomie. Puls vor der Operation 76, während derselben 36, 48, 52, 50. Atmung vor der Operation 16, während derselben 14, 12, 20. Blutdruck vor der Operation 164, während derselben 125, 132, 148, 160. Excitation keine. Narkose: Eintritt nach 8 Minuten, Dauer 35 Minuten, Chloroformverbrauch 19 g, Würgen nach Erwachen. Arteriosklerose, 0,02 g Morph. subkut.

4. O., Wilhelm, 53 Jahre alt, Arbeiter. Bauchwandbruch, Radikaloperation. Puls vor der Operation 120, während derselben 64, 72, 65, 62, 68. Atmung vor der Operation 20, während derselben 36, 32, 40, 34, 36. Blutdruck vor der Operation 172, während derselben 132, 142, 120, 136. Excitation keine. Narkose: Eintritt nach 12 Minuten, Dauer 30 Minuten, Chloroformverbrauch 23 g, kein Erbrechen.

5. W., Lina, 22 Jahre alt, Dienstmädchen. Peritonitis tuberculosa, Laparotomie. Puls vor der Operation 76, während derselben 84, 76, 80, 72. Atmung vor der Operation 24, während derselben 28, 32, 26, 30. Blutdruck vor der Operation 174, während derselben 162, 167, 174, 186. Excitation keine. Narkose: Eintritt nach 4 Minuten, Dauer 29 Minuten, Chloroformverbrauch 16 g, Erbrechen 1 Stunde nach der Narkose einmal und am Abend wiederholt.

6. B., Friedrich, 35 Jahre alt, Lokomotivheizer. Fistulae ani, Exstirpation. Puls vor der Operation 60, während derselben 80, 64, 72, 80. Atmung vor der Operation 18, während derselben 24, 36, 32, 26. Blutdruck vor der Operation 152, während derselben 158, 168, 173, 186. Excitation mäßig. Narkose: Eintritt nach 10 Minuten, Dauer 24 Minuten, Chloroformverbrauch 27 g, kein Erbrechen. Irregulärer Puls.

7. N., John, 23 Jahre alt, Kaufmann. Genu valgum duplex, Osteotomie. Puls vor der Operation 60, während derselben 60, 52, 56, 52, 56. Atmung vor der Operation 20, während derselben 36, 28, 32, 28. Blutdruck vor der Operation 162, während derselben 115, 104, 125, 112, 103, 122. Excitation keine. Narkose: Eintritt nach 6 Minuten, Dauer 39 Minuten, Chloroformverbrauch 19 g, kein Erbrechen.

8. W., Johann, 36 Jahre alt, Weidenaufseher. Fistulae ani, Exstirpation. Puls vor der Operation 68, während derselben 52, 68, 120, 98. Atmung vor der Operation 16, während derselben 24, 26, 32, 28. Blutdruck vor der Operation 156, während derselben 211, 205, 214, 220. Excitation mittleren Grades. Narkose: Eintritt nach 13 Minuten, Dauer 45 Minuten, Chloroformverbrauch 50 g, kein Erbrechen. Tiefe Narkose auch mit 75 Trpf. Chloroform pro Minute nicht zu erzielen, Blutdruckwerte daher unsicher.

9. S., Heinrich, 10 Jahre alt, Landwirtssohn. Fungus genus, Resectio genus. Puls vor der Operation 60, während derselben 132, 104, 100, 96, 92, 96. Atmung vor der Operation 24, während derselben 60, 56, 52, 48, 56, 48, 52. Blutdruck vor der Operation 142, während derselben 122, 105, 120, 110, 134, 120, 111. Excitation keine. Narkose: Eintritt nach 4 Minuten, Dauer 46 Minuten, Chloroformverbrauch 24 g, kein Erbrechen.

10. N., Hans, 6 Jahre alt, Arbeitersohn. Perityphlitis abscedens, Radikaloperation. Puls vor der Operation 92, während derselben 84, 110,

120, 92, 100. Atmung vor der Operation 28, während derselben 20, 32, 36, 48, 40, 36. Blutdruck vor der Operation 132, während derselben 88, 110, 114, 120, 115, 128, 112. Excitation keine. Narkose: Eintritt nach 2 Minuten, Dauer 55 Minuten, Chloroformverbrauch 14 g, kurz nach dem Erwachen leichtes Würgen.

11. T., Wilhemine, 46 Jahre alt, Schneidermeistersfrau. Carcinoma mammae, Radikaloperation. Puls vor der Operation 72, während derselben 60, 54, 70, 66, 68. Atmung vor der Operation 20, während derselben 34, 30, 32, 38, 32. Blutdruck vor der Operation 132, während derselben 114, 126, 122, 128, 124. Excitation keine. Narkose: Eintritt nach 6 Minuten, Dauer 42 Minuten, Chloroformverbrauch 28 g, kein Erbrechen.

12. Br., Dietrich, 70 Jahre alt, Rentner. Carcinoma ventriculi, Gastroenterostomie. Puls vor der Operation 60, während derselben 54, 50, 56, 72. Atmung vor der Operation 14, während derselben 32, 28, 30, 36. Blutdruck vor der Operation 162, während derselben 140, 143, 156, 160. Excitation gering. Narkose: Eintritt nach 7 Minuten, Dauer 37 Minuten, Chloroformverbrauch 31 g, kein Erbrechen. Arteriosklerose mittleren Grades.

13. W., Sophie, 39 Jahre alt, Lokomotivführersfrau. Carcinoma pylori, Gastroenterostomie. Puls vor der Operation 80, während derselben 84, 72, 78, 80, 240. Atmung vor der Operation 18, während derselben 20, 28, 32, 44, 72. Blutdruck vor der Operation 158, während derselben 140, 158, 151, 142, 136. Excitation keine. Narkose: Eintritt nach 10 Minuten, Dauer 70 Minuten, Chloroformverbrauch 62 g, kein Erbrechen. Zur Narkose fast dauernd 60 Tropfen pro Minute.

14. v. M., 49 Jahre alt, Kapitän. Appendicitis recidiva, Radikaloperation. Puls vor der Operation 84, während derselben 76, 68, 76, 80, 76. Atmung vor der Operation 24, während derselben 36, 52, 52, 52, 44. Blutdruck vor der Operation 184, während derselben 156, 160, 153, 172, 174. Excitation keine. Narkose: Eintritt nach 8 Minuten, Dauer 90 Minuten, Chloroformverbrauch 62 g, 2 Stunden nach der Operation 1 maliges Erbrechen.

15. H., Joachim, 63 Jahre alt, Altenteiler. Carcinoma ventriculi, Gastroenterostomie. Puls vor der Operation 64, während derselben 60, 54, 58, 64. Atmung vor der Operation 24, während derselben 32, 28, 28, 30. Blutdruck vor der Operation 158, während derselben 148, 143, 147, 152. Excitation mäßig. Narkose: Eintritt nach 9 Minuten, Dauer 32 Minuten, Chloroformverbrauch 28 g, kein Erbrechen. Arteriosklerose mittleren Grades.

16. E., Martha, 18 Jahre alt, Rentnerstochter. Appendicitis recidiva, Radikaloperation. Puls vor der Operation 76, während derselben 80, 72, 66, 68, 66. Atmung vor der Operation 24, während derselben 32, 24, 48, 40, 38. Blutdruck vor der Operation 132, während derselben 130, 142, 151, 147, 134. Excitation keine. Narkose: Eintritt nach 6 Minuten, Dauer 49 Minuten, Chloroformverbrauch 32 g. Beim Erwachen Würgen, am Nachmittag 2 maliges Erbrechen.

17. W., Elisabeth, 41 Jahre alt, Milchfuhrmannsfrau. Carcinoma mammae, Radikaloperation. Puls vor der Operation 88, während derselben 76, 80, 68, 72. Atmung vor der Operation 24, während derselben 24, 48,

42, 38. Blutdruck vor der Operation 130, während derselben 150, 129, 123, 128. Excitation keine. Narkose: Eintritt nach 7 Minuten, Dauer 49 Minuten, Choroformverbrauch 26 g, kein Erbrechen.

18. B., Anna, 35 Jahre alt, Krankenschwester. Perityphlitis, Oophoritis dupl., Peritonitis; Radikaloperation. Puls vor der Operation 92, während derselben 60, 80, 76, 68, 72, 66, 68. Atmung vor der Operation 26, während derselben 32, 40, 44, 40, 40, 44, 40. Blutdruck vor der Operation 151, während derselben 132, 153, 170, 163, 158, 161, 156. Excitation keine. Narkose: Eintritt nach 5 Minuten, Dauer 210 Minuten. Chloroformverbrauch 69 g, kein Erbrechen. Leichte Irregularität des Pulses.

19. Fr., Elisabeth, 28 Jahre alt, Wärterin. Pylorusstenose, Gastroenterostomie. Puls vor der Operation 80, während derselben 60, 68, 76, 72, 68. Atmung vor der Operation 24, während derselben 34, 36, 32, 36, 36. Blutdruck vor der Operation 148, während derselben 112, 129, 135, 130, 141. Excitation keine. Narkose: Eintritt nach 7 Minuten, Dauer 65 Minuten, Chloroformverbrauch 46 g, am Abend 1 maliges Würgen.

20. J., Jürgen, 26 Jahre alt, Schlosser. Hernia ing. dupl., Radikaloperation. Puls vor der Operation 72, während derselben 60, 64, 62, 68, 60, 68. Atmung vor der Operation 22, während derselben 34, 40, 40, 36, 32, 38. Blutdruck vor der Operation 132, während derselben 116, 123, 119, 124, 128, 125. Excitation keine. Narkose: Eintritt nach 7 Minuten, Dauer 53 Minuten, Chloroformverbrauch 31 g, 10 Minuten nach der Narkose einmaliges Würgen.

21. P., Maria, 54 Jahre alt, Arbeitersfrau. Cholelithiasis, Cholecystectomie. Puls vor der Operation 84, während derselben 76, 68, 60, 60, 64. Atmung vor der Operation 24, während derselben 36, 34, 30, 32, 32. Blutdruck vor der Operation 134, während derselben 122, 110, 108, 120, 90, 108. Excitation keine. Narkose: Eintritt nach 6 Minuten, Dauer 70 Minuten, Chloroformverbrauch 62 g, kein Erbrechen. Puls, Atmung und Blutdruck direkt vor der Operation festgestellt.

22. St., Maria, 27 Jahre alt, Dienstmädchen. Appendicitis recidiva, Radikaloperation. Puls vor der Operation 80, während derselben 52, 52, 60, 56, 56. Atmung vor der Operation 24, während derselben 36, 44, 40, 42, 40. Blutdruck vor der Operation 134, während derselben 92, 90, 85, 97, 99, 104. Excitation keine. Narkose: Eintritt nach 5 Minuten, Dauer 41 Minuten, Chloroformverbrauch 21 g, 1 maliges Erbrechen 1 Stunde nach der Operation und am Abend 3 maliges Erbrechen.

23. B., Christian, 53 Jahre alt, Schiffszimmermann. Hernia epigastrica, Radikaloperation. Puls vor der Operation 64, während derselben 48, 52, 56, 56. Atmung vor der Operation 18, während derselben 42, 36, 36, 40. Blutdruck vor der Operation 156, während derselben 110, 118, 124, 131. Excitation keine. Narkose: Eintritt nach 7 Minuten, Dauer 25 Minuten, Chloroformverbrauch 20 g, kein Erbrechen.

24. Z., Wilhelm, 55 Jahre alt, Arbeiter. Carcinoma flexurae sigmoideae, Exstirpation. Puls vor der Operation 72, während derselben 60, 68, 72, 68, 64. Atmung vor der Operation 22, während derselben 36, 36, 42, 36, 40. Blutdruck vor der Operation 138, während derselben 121, 124, 130, 99, 112. Excitation gering. Narkose: Eintritt nach 6 Minuten, Dauer 94 Minuten, Chloroformverbrauch 42 g, kein Erbrechen.

25. B., Sophie, 10 Jahre alt, Gutsbesitzerstochter. Perforationsperitonitis, Laparotomie. Puls vor der Operation 84, während derselben 80, 76, 84, 86, 80. Atmung vor der Operation 18, während derselben 38, 42, 48, 40, 40. Blutdruck vor der Operation 118, während derselben 96, 98, 88, 94, 94. Excitation keine. Narkose: Eintritt nach 3 Minuten, Dauer 42 Minuten, Chloroformverbrauch 16 g, wiederholtes Erbrechen, wohl Folge der Peritonitis.

26. St., Ida, 23 Jahre alt, Kaufmannsfrau. Echinokokkencyste in der Leber, Ausschälung. Puls vor der Operation 84, während derselben 60, 62, 68, 62, 66. Atmung vor der Operation 24, während derselben 28, 32, 30, 34, 30. Blutdruck vor der Operation 132, während derselben 120, 125, 126, 141, 148. Excitation keine. Narkose: Eintritt nach 6 Minuten, Dauer 85 Minuten, Chloroformverbrauch 43 g; beim Erwachen 1 malige leichte Würgbewegung, 2 Stunden nach der Operation 2 maliges Erbrechen.

27. H., Georg, 16 Jahre alt, Schiffsbaulehrling. Osteoma tibiae sin., Abmeißlung. Puls vor der Operation 82, während derselben 64, 72, 80, 68, 74. Atmung vor der Operation 20, während derselben 40, 46, 48, 52, 48. Blutdruck vor der Operation 171, während derselben 120, 112, 116, 128, 136. Excitation keine. Eintritt nach 13 Minuten, Dauer 40 Minuten, Chloroformverbrauch 27 g, kein Erbrechen.

28. v. E., Georg, 17 Jahre alt, Fähnrich. Hernia ing. dupl., Radikaloperation. Puls vor der Operation 76, während derselben 56, 48, 52, 52, 72, 76. Atmung vor der Operation 20, während derselben 36, 40, 40, 44, 40, 40. Blutdruck vor der Operation 134, während derselben 106, 106, 104, 122, 115, 104. Excitation leicht. Narkose: Eintritt nach 4 Minuten, Dauer 50 Minuten, Chloroformverbrauch 30 g; 1 maliges Erbrechen gleich nach dem Erwachen. Bronchitis.

29. R., Katharine, 46 Jahre alt, Maurermeistersfrau. Mastitis purulenta, Incisionen. Puls vor der Operation 76, während derselben 68, 56, 68. Atmung vor der Operation 28, während derselben 54, 44, 40. Blutdruck vor der Operation 174, während derselben 140, 126, 132, 134, 156. Excitation keine. Narkose: Eintritt nach 8 Minuten, Dauer 20 Minuten, Chloroformverbrauch 18 g, kein Erbrechen.

30. E., Franz, 16 Jahre alt, Knecht. Genu valg. dext., Osteotomie. Puls vor der Operation 76, während derselben 60, 76, 64. Atmung vor der Operation 20, während derselben 30, 24, 24. Blutdruck vor der Operation 156, während derselben 111, 122, 124. Excitation keine. Narkose: Eintritt nach 10 Minuten, Dauer 25 Minuten, Chloroformverbrauch 27 g, kein Erbrechen.

31. St., Theodor, 46 Jahre alt, Kaufmann. Appendicitis purulenta, Radikaloperation. Puls vor der Operation 76, während derselben 72, 62, 60, 68, 64, 68, 68. Atmung vor der Operation 20, während derselben 52, 38, 56, 56, 48, 52, 40. Blutdruck vor der Operation 146, während derselben 104, 83, 110, 120, 124, 118, 121. Excitation gering. Narkose: Eintritt nach 8 Minuten, Dauer 90 Minuten, Chloroformverbrauch 44 g, 1 maliges Erbrechen $^1/_2$ Stunde nach dem Erwachen.

32. Gl., Karl, 52 Jahre alt, Arbeiter. Carcinoma oesophagi, Gastrostomie. Puls vor der Operation 108, während derselben 92, 102, 114, 110. Atmung vor der Operation 24, während derselben 30, 30, 28, 32. Blut-

druck vor der Operation 138, während derselben 118, 135, 150, 152. Excitation gering. Narkose: Eintritt nach 8 Minuten, Dauer 32 Minuten. Chloroformverbrauch 20 g, kein Erbrechen.

33. M., Viktor, 58 Jahre alt, Selterwasserfabrikant. Carcinoma ventriculi, Jejunostomie. Puls vor der Operation 64, während derselben 52, 52, 62, 60, 56, 60. Atmung vor der Operation 20, während derselben 28, 24, 24, 30, 30. Blutdruck vor der Operation 137, während derselben 126, 152, 143, 142, 136. Excitation mäßig. Narkose: Eintritt nach 6 Minuten, Dauer 38 Minuten, Chloroformverbrauch 15 g, kein Erbrechen. Arteriosklerose mittleren Grades.

34. O., Johann, 53 Jahre alt, Schiffer. Bauchwandhernie, Bauchwandplastik. Puls vor der Operation 88, während derselben 100, 80, 80, 86, 88, 74, 86. Atmung vor der Operation 22, während derselben 30, 28, 36, 32, 34, 36, 38. Blutdruck vor der Operation 142, während derselben 134, 128, 131, 132, 116, 114, 124. Excitation keine. Narkose: Eintritt nach 8 Minuten, Dauer 85 Minuten, Chloroformverbrauch 51 g, kein Erbrechen.

35. H., Friedrich, 50 Jahre alt. Carcinoma vesicae, Sectio alta, Exstirpation. Puls vor der Operation 116, während derselben 64, 72, 68, 68, 76. Atmung vor der Operation 22, während derselben 32, 32, 40, 32, 38. Blutdruck vor der Operation 164, während derselben 166, 172, 166, 165, 168. Excitation gering. Narkose: Eintritt nach 9 Minuten, Dauer 32 Minuten, Chloroformverbrauch 21 g, kein Erbrechen. Puls, Atmung und Blutdruck direkt vor der Operation bestimmt.

36. F., Gustav, 26 Jahre alt, Landmann. Ulcus varicos. cruris dext. Exstirpation. Puls vor der Operation 94, während derselben 78, 78, 72, 78, 78. Atmung vor der Operation 36, während derselben 50, 42, 30, 42, 38. Blutdruck vor der Operation 223, während derselben 190, 153, 157, 195, 176. Excitation mittelstark. Narkose: Eintritt nach 12 Minuten, Dauer 60 Minuten, Chloroformverbrauch 45 g, kein Erbrechen. Puls, Atmung und Blutdruck direkt vor der Operation bestimmt.

37. P., Nikolaus, 23 Jahre alt, Hausdiener. Hernia ing. dext. magna. Radikaloperation. Puls vor der Operation 60, während derselben 60, 66, 60, 60, 58, 56, 60. Atmung vor der Operation 20, während derselben 48, 50, 48, 42, 38, 42, 42. Blutdruck vor der Operation 134, während derselben 95, 110, 120, 122, 104, 113. Excitation keine. Narkose: Eintritt nach 6 Minuten, Dauer 52 Minuten, Chloroformverbrauch 38 g, kein Erbrechen.

38. P., Walter, 32 Jahre alt, Arbeiter. Bauchwandbruch, Bauchwandplastik. Puls vor der Operation 74, während derselben 66, 66, 72, 88, 76. Atmung vor der Operation 18, während derselben 33, 45, 40, 42, 40. Blutdruck vor der Operation 132, während derselben 122, 120, 125, 122, 123. Excitation keine. Narkose: Eintritt nach 6 Minuten, Dauer 53 Minuten, Chloroformverbrauch 35 g, 1 maliges Erbrechen, Würgen beim Erwachen.

39. v. K., Hans, 20 Jahre alt, Fähnrich. Appendicitis recidiva, Radikaloperation. Puls vor der Operation 60, während derselben 48, 44, 50, 48, 52. Atmung vor der Operation 16, während derselben 36, 36, 42, 46, 48. Blutdruck vor der Operation 138, während derselben 90, 102.

110, 115, 140. Excitation gering. Narkose: Eintritt nach 9 Minuten, Dauer 47 Minuten, Chloroformverbrauch 25 g, 1 maliges Erbrechen 1 Stunde nach dem Erwachen, 2 mal Würgen am Abend. 0,01 Morph. subkutan.

40. H., Klauß, 38 Jahre alt, Kaufmann. Fract. patellare, Patellarnaht. Puls vor der Operation 96, während derselben 60, 72, 68, 68. Atmung vor der Operation 18, während derselben 32, 36, 30, 34. Blutdruck vor der Operation 165, während derselben 146, 172, 164, 168. Exitation mittelstark. Narkose: Eintritt nach 7 Minuten, Dauer 31 Minuten, Chloroformverbrauch 28 g, kein Erbrechen.

41. J., Heinrich, 32 Jahre alt, Arbeiter. Cholelithiasis, Cholecystektomie. Puls vor der Operation 64, während derselben 60, 52, 58, 56, 58. Atmung vor der Operation 20, während derselben 34, 30, 32, 34, 34. Blutdruck vor der Operation 142, während derselben 112, 120, 123, 116, 125. Excitation gering. Narkose: Eintritt nach 15 Minuten, Dauer 135 Minuten, Chloroformverbrauch 54 g, 1 maliges Erbrechen nach 1 Stunde, 2-maliges Erbrechen am Abend.

42. L., Johann, 41 Jahre alt, Landmann. Hernia ing. incarcerat., Herniotomie, Radikaloperation. Puls vor der Operation 84, während derselben 72, 70, 64, 68. Atmung vor der Operation 24, während derselben 40, 36, 42, 40. Blutdruck vor der Operation 156, während derselben 121, 118, 132, 135. Excitation mittelstark. Narkose: Eintritt nach 8 Minuten, Dauer 50 Minuten, Chloroformverbrauch 48 g, kein Erbrechen. Puls, Atmung, Blutdruck direkt vor der Operation bestimmt.

43. U., Georg, 44 Jahre alt, Arzt. Appendicitis recidiva, Radikaloperation. Puls vor der Operation 92, während derselben 64, 60, 68, 68, 62. Atmung vor der Operation 16, während derselben 32, 36, 30, 32, 34. Blutdruck vor der Operation 186, während derselben 112, 106, 114, 116, 118. Excitation keine. Narkose: Eintritt nach 6 Minuten, Dauer 65 Minuten, Chloroformverbrauch 26 g, wiederholtes Erbrechen am Abend. Zeitweise irregulärer Puls. 0,02 Morph. subkutan. Puls, Atmung, Blutdruck direkt vor der Operation bestimmt.

44. M., Christian, 54 Jahre alt, Zugführer. Carcinoma recti, Exstirpatio recti. Puls vor der Operation 112, während derselben 82, 86, 92, 80. Atmung vor der Operation 18, während derselben 26, 30, 34, 30. Blutdruck vor der Operation 136, während derselben 118, 124, 131, 128, 121. Excitation gering. Narkose: Eintritt nach 7 Minuten, Dauer 69 Minuten, Chloroformverbrauch 46 g, kein Erbrechen.

45. E., Claus, 22 Jahre alt, Schreiber. Fungus genus sin., Resectio genus. Puls vor der Operation 70, während derselben 76, 66, 72, 78, 72. Atmung vor der Operation 14, während derselben 32, 36, 32, 32, 32. Blutdruck vor der Operation 120, während derselben 132, 130, 125, 127, 132. Excitation keine. Narkose: Eintritt nach 8 Minuten, Dauer 47 Minuten, Chloroformverbrauch 23 g, kein Erbrechen.

46. P., Agnes, 29 Jahre alt, Schlossersfrau. Hernia epigastrica, Radikaloperation. Puls vor der Operation 72, während derselben 72, 60, 66. Atmung vor der Operation 16, während derselben 24, 24, 22. Blutdruck vor der Operation 164, während derselben 148, 152, 154. Excitation stark. Narkose: Eintritt nach 15 Minuten, Dauer 33 Minuten, Chloroformverbrauch 33 g, kein Erbrechen.

47. K., Elsa, 44 Jahre alt, Uhrmachersfrau. Carcinoma sin. mammae. Radikaloperation. Puls vor der Operation 88, während derselben 56, 48, 52, 52, 56, 60, 60. Atmung vor der Operation 20, während derselben 36, 52, 48, 40, 42, 40, 36. Blutdruck vor der Operation 176, während derselben 98, 104, 110, 116, 122, 132, 131. Excitation keine. Narkose: Eintritt nach 9 Minuten, Dauer 37 Minuten, Chloroformverbrauch 22 g. 1 mal Würgen gleich nach dem Erwachen; 1 mal Erbrechen 1 Stunde nach dem Erwachen. Puls, Atmung, Blutdruck direkt vor der Operation bestimmt.

48. Sch., Therese, 26 Jahre alt, Landmannsfrau. Appendicitis recidiva, Radikaloperation. Puls vor der Operation 76, während derselben 84, 88, 84, 100, 84, 72, 76, 68. Atmung vor der Operation 22, während derselben 34, 36, 32, 52, 48, 40, 44, 40. Blutdruck vor der Operation 132, während derselben 124, 128, 132, 127, 124, 118, 116, 130. Excitation keine. Narkose: Eintritt nach 10 Minuten, Dauer 85 Minuten, Chloroformverbrauch 47 g, kein Erbrechen.

49. Br., Fritz, 64 Jahre alt, Schiffsbauer. Carcinoma coli ascend. Exstirpation. Puls vor der Operation 104, während derselben 48, 68, 90, 90, 84, 58, 58, 64. Atmung vor der Operation 24, während derselben 28, 20, 28, 30, 20, 32, 24, 24. Blutdruck vor der Operation 168, während derselben 84, 110, 140, 140, 86, 100, 110, 120. Excitation stark. Narkose: Eintritt nach 10 Minuten, Dauer 76 Minuten, Chloroformverbrauch 21 g, kein Erbrechen. Arteriosklerose, Myocarditis. 1 g Campher subkutan am Schluß der Narkose.

50. M., Jürgen, 60 Jahre alt, Altenteiler. Carcinoma ventriculi, Jejunostomie. Puls vor der Operation 88, während derselben 60, 60, 60, 56, 60. Atmung vor der Operation 24, während derselben 28, 24, 20, 24, 24. Blutdruck vor der Operation 154, während derselben 92, 92, 98, 106, 102. Excitation gering. Narkose: Eintritt nach 15 Minuten, Dauer 47 Minuten, Chloroformverbrauch 35 g, kein Erbrechen. Arteriosklerose.

# XXI—XXIV.

## Kleinere Mitteilungen.

### XXI.

Aus der chirurgischen Abteilung des städtischen Krankenhauses im Friedrichshain zu Berlin (Direktor Dr. Alfred Neumann).

### Über Situs viscerum inversus abdominis.

Von

Dr. **W. Riechelmann,**
Assistenzarzt.

(Mit 1 Abbildung.)

Die Regelwidrigkeiten des Darmsitus fallen nicht allzu häufig in das Gebiet des praktisch arbeitenden Arztes. Wenn auch anatomisch die Lageanomalien des Darmes nicht zu den ausgesprochensten Raritäten gehören, so ist doch für den Praktiker die Kenntnis derselben nicht immer so zur Hand, daß er im Falle schnellen Handelns stets einwandsfrei die Situation beherrschen könnte. Innere und Chirurgen haben schon des öftern auf die Wichtigkeit unserer Wissenschaft von den Darmanomalien hingewiesen; unter den neueren Veröffentlichungen seien nur genannt Curschmann, Eckehorn, Koch, Reinbach. Namentlich für den Chirurgen rücken bei dem emsigen Ausbau unserer Bauchchirurgie diese Gebiete vornehmlich mit in den Bereich des klinischen Interesses. Da immerhin noch wenig Fälle vom Situs inversus bekannt sind, dürfte die nachfolgende Mitteilung auch in klinischem Interesse gerechtfertigt sein, zumal der hier beobachtete Situs inversus partialis zu den am häufigsten zu beobachtenden Lageanomalien zählt.

Es handelt sich in unserm Falle um die Verflechtung einer kongenitalen Anomalie mit den Folgen einer chronischen Peritonitis, die als Strangileus zur Operation führten. Unsere Patientin, 51 Jahre alt, wurde am 27. Oktober 1903 in unser Krankenhaus auf die innere Station aufgenommen; sie war im Anschluß an ihre letzten Menses, die trotz ihres Alters bisher noch regelmäßig auftraten, vor 4 Tagen akut erkrankt mit heftigen Kopfschmerzen und spontanem Erbrechen reichlicher, dunkelgrüner Massen ohne jede Magen- oder Abdominalschmerzen. Während der viertägigen Beobachtung auf der inneren Station wurde zunächst kein Anhaltspunkt für Ileus gefunden, doch am 4. Behandlungstage trat eine bisher noch nicht vorhanden gewesene Spannung der Bauchdecken auf, die im Zusammenhang mit dem fortwährenden galligen Erbrechen zur Verlegung auf die äußere

Station führte. Patientin machte einen schwerkranken Eindruck; hochgradiges Emphysem; starke Myocarditis; Zunge trocken; Puls 100, klein: Temperatur normal. Abdomen ist kahnförmig eingezogen; die Haut in der Regio epigastrica erscheint ödematös; Bauchmuskeln sind stark gespannt. Der rechte Musculus rectus fühlt sich etwas unterhalb des Nabels

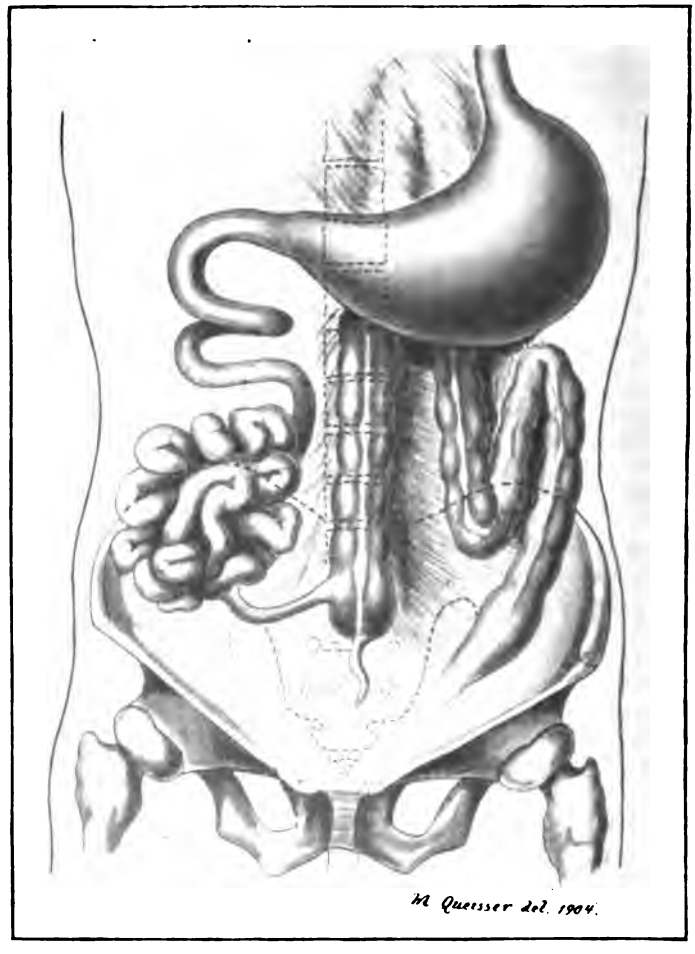


stärker an als der linke. Palpation nirgends schmerzhaft. Auf Eingießung erfolgt reichlicher, breiiger, tonfarbener Stuhl. Während der Untersuchung zweimal galliges Erbrechen. In Narkose fühlte man unterhalb des Nabels und rechts von der Mittellinie eine flache Vorwölbung, bei deren Betastung man deutlich oberhalb der Vorwölbung Gurren hörte. Im übrigen verblieb der Befund negativ. Es wurde wegen Verdachtes einer organischen Stenose des Duodenums unterhalb der Papilla Vateri die Laparotomie in

der Mittellinie gemacht. (Operation: Direktor Dr. Neumann.) Dabei fiel sofort die wie leer erscheinende Bauchhöhle auf. Man sah und fühlte gleich einen drehrunden, etwa bleistiftdicken Strang, welcher schräg von einem Punkt der linken hinteren Bauchwand in der Höhe etwa des zweiten Lendenwirbels nach rechts und unten zog nach einem Punkt, der in der Höhe des dritten Lendenwirbels etwa handbreit rechts von der Wirbelsäule lag. Das linke obere Ende setzte anscheinend an der hinteren Bauchwand an, das rechte untere an der Vorderfläche einer spitzwinklig abgeknickten Ileumschlinge. Der Strang zog scharf drückend über das Duodenum hinweg und preßte dieses an die hintere Bauchwand an. Unterhalb dieses Stranges lagen die Dünndarmschlingen kollabiert und zusammengefaltet bis in das kleine Becken hinein; im wesentlichen lag also der ganze Dünndarm in der rechten Bauchhöhle; Dickdarm bekam man nicht zu Gesicht. Oberhalb der bezeichneten Strangmarke am Duodenum ist dieses hypertrophisch in seiner Wandung. Der abführende Teil der durch den Strang fixierten Ileumschlinge ging von der Spitze des Winkels scharf nach unten und vorne zunächst hinter das Convolut der Dünndarmschlingen und kam dann unterhalb desselben nahe der Mittellinie wieder zu Gesicht. An der Darmansatzstelle des Stranges war der Darm von Serosa und zum Teil auch von Muscularis abgelöst; hier fand sich eine linsengroße mit schmierigem, fibrinösen Belag besetzte Partie. Im übrigen keine Zeichen einer eitrigen Peritonitis. Strang wurde reseciert, ebenso eine 10 cm lange Dünndarmschlinge, die der eben beschriebenen Partie entsprach. Zunächst erholte sich die Patientin leidlich, verfiel jedoch am dritten Tage nach der Operation ganz akut und kam so zum Exitus.

Bei der Sektion fand sich neben einer starken Myocarditis parenchymatosa, die wohl infolge der daraus resultierenden Insuffizienz des Herzens die eigentliche Todesursache war, folgender Situs der Darmschlingen. (Siehe Abbildung.) Das Duodenum machte anstatt einer zwei hufeisenförmige Windungen, von denen die zweite mit der Leber durch einen Strang verbunden war. Das Coecum lag, an dem gemeinsamen Mesenterium der Dünndarmschlingen hängend, im kleinen Becken, direkt vor der Wirbelsäule; von da ab stieg der Dickdarm, der zunächst noch ebenfalls an dem gemeinsamen Mesenterium hing, senkrecht vor der Wirbelsäule neben den Dünndarmschlingen in die Höhe und ging dann zwischen Magen und hinterer Bauchwand links von dem Duodenum nach oben, so daß es oberhalb der kleinen Curvatur des Magens zum Vorschein kam. Dort bog es sofort wieder um und zog links neben der Wirbelsäule senkrecht nach abwärts, schlug sich kurz vor dem Promontorium wieder nach oben, ging senkrecht neben der zweiten Dickdarmschlinge hinauf bis dicht unter die große Curvatur des Magens, bog auch hier wieder ganz scharf um und ging am Promontorium in das Rektum über. Von der oberhalb des Magens fixierten oberen Dickdarmschlinge an bis zum Rektum fand sich ein eigenes, an die hintere Bauchwand kurz fixiertes Mesenterium. Die Dünndarmschlingen lagen in der rechten Bauchhälfte und zum Teil im kleinen Becken, während der Raum links von der Wirbelsäule von den Dickdarmschlingen eingenommen wurde. Das Netz hing frei am Magen. Das parietale Peritoneum zeigte vielfach strangförmige Bildungen, und zwischen parietalem Peritoneum und Darmschlingen selbst fanden sich einzelne Verwachsungen.

Bei der Beurteilung dieses Falles handelt es sich um zwei Befunde, deren einer als Strangileus zu einer erworbenen Affektion gehört und deren zweiter als Lageanomalie hier das Hauptinteresse beansprucht. Klinisch war auch in diesem Falle der Verlauf des Ileus ein langwieriger, wie er meistens bei den operierten und den in der Literatur bekannten Fällen vorhanden war, und das zieht auf den klinischen Teil des Falles die besondere Aufmerksamkeit. Die Erklärung des Situs kann nur in der Entwicklungsgeschichte gefunden werden. Der in seiner ersten Anlage in der Körpermittellinie gerade vor der Wirbelsäule herunterziehende schlauchförmige Darmkanal bildet bald nach Auftreten der spindelförmigen Magenanlage in der ca. 6. Embryonalwoche die bekannte mit ihrer Konvexität nach vorne gerichtete Nabelschleife des Mitteldarms, deren Schenkel dicht neben und parallel zueinander liegen und in die Abdominalhöhle vorspringen. Der distale Schenkel dieser Schleife zeigt bald proximalwärts seiner Mitte eine kleine Anschwellung, und hieraus entwickelt sich das Coecum und der Proc. vermiformis. Der Enddarm geht dann unter scharfem Abknickungswinkel zum Mitteldarm senkrecht nach unten. Dieser scharfe Winkel entspricht der späteren Flexura lienalis des Dickdarms und liegt schon jetzt sehr hoch oben. (Merkel.) Der Magen, der ursprünglich oben hinter dem Herzen liegt, beginnt seine Drehung und steigt herab, und infolge der meist sehr frühen Fixierung der später zum Duodenum werdenden Darmpartie senkt sich vornehmlich der Fundus. Bevor sich jedoch diese Magensenkung abschließt, liegt der ganze Darm in der Sagittallinie des Körpers, einer Lage, die sich im wesentlichen erst ändert, wenn die Drehung der beiden Schenkel der Schleife beginnt. Diese Drehung vollzieht sich um die Achse der Art. mesenter. sup., die in dem zwischen beiden Schenkeln der Schleife ausgespannten Mesenterium liegt, derart daß der untere, zum größten Teil später zum Dickdarm werdende Schenkel sich über den oberen, den späteren Dünndarm legt, nach rechts wandert und dann allmählich den weiten, bekannten Bogen des Colon beschreibt. In der 7. Woche treten die Windungen am Dünndarm auf, dann verlängert sich der Dickdarm und nimmt seine definitive Lage ein, und der Magen senkt sich bei seiner Vergrößerung und nach endgültiger Gestaltung seiner Lage weiter zur Norm. Greift man nun zurück auf den Lagebefund beim 6wöchentlichen Embryo, wie er bei Toldt, Mall usw. festgelegt ist, so erkennen wir unseren Situs wieder. Die Nabelschleife ist gebildet, die dem Coecum entsprechende Anschwellung liegt vor der Wirbelsäule, die Drehung beginnt. Jetzt bleibt die Lageentwicklung stehen; der ganze Dickdarm liegt links, wesentlich oben, der ganze Dünndarm rechts. Auch noch bei beginnender Drehung (Embryo 24 mm, Mall) liegt ein guter Teil des Dickdarms, der hauptsächlich der späteren Flexura coli lienalis entspricht, hinter dem Magen; ebenfalls erwähnt Toldt, daß der aufsteigende Schenkel der Schleife eine kurze Strecke hinter den Magen tritt. Dasselbe findet sich bei dem Fall von Grönroos, bei dem ein großer Teil des Colons hinter dem Magen in der Nähe des Zwerchfells zu finden ist. Die bei uns hoch oben fixierte Dickdarmschlinge muß auch hiernach dem letzten Winkel der Schleife — der eigentlich späteren Flexura lienalis — entsprechen; und so hat das Wachstum des Dickdarms mehr den Enddarm betroffen, was infolge der ausgebliebenen Drehung und der Raumbeschränkung nach rechts ohne

weiteres denkbar ist. Da nun der Dickdarm nicht so bald und rasch in die Länge wächst wie der Dünndarm, so können wir ohne viel Zwang annehmen, daß der Dünndarm sich so rasch und intensiv entwickelt hat, daß er in dem Augenblick, wo der Dickdarm seine Drehung vollziehen wollte, die ganze rechte Bauchhöhle schon ausfüllte, und somit der Dickdarm gar keinen Platz hatte, zu seinem normalen Punkt zu kommen, aus rein mechanischen Hemmungsgründen. In der nun so festgelegten Stellung ist der Darm an Längenausdehnung weiter gewachsen und hat die üblichen Schlingenbildungen beendet und somit ein Bild hervorgerufen, wie wir es bei der Sektion gefunden haben. Abnormitäten in der Lage und Form des Duodenums sind bei Situs inversus verschiedentlich beobachtet (Treitz, Eckehorn usw.), jedoch gleicht wohl keine der unsern. Der Ursprung unseres abnormen Situs liegt bis in die 6. Embryowoche zurück, da zu dieser Zeit die Drehung der Schleife vor sich geht.

Über die Ätiologie der Abnormität sich Klarheit zu verschaffen, ist hier nicht der Ort, auch wäre es vielleicht ein nutzloses Unterfangen. Von einzelnen Autoren wurde versucht, eine fötale Peritonitis verantwortlich zu machen, dann müßten feste Adhäsionen den Situs zur Zeit der eben abgelaufenen Peritonitis fixieren. In unserem Falle waren Zeichen einer überstandenen Peritonitis da, doch eine fötale Peritonitis müßte hier in der 5. bis 6. Embryonalwoche liegen, und eine solche Annahme wäre doch sehr gewagt. Koch schreibt: „Bänder und Membranen, bisher fälschlich als Produkt fötaler Peritonitis erklärt, haften immer an typischen Punkten, sei es, daß sie vom Darm, seinen Anhängen und von den Geschlechtsdrüsen zur Bauchwand ziehen oder größere Darmstücke seitenständig miteinander verlöten.“ Könnte man nicht bei unserem Falle daran denken, daß die Darmansatzstelle des Stranges der Spitze der Nabelschleife entspräche? Die Entfernung der fraglichen Stelle vom Coecum würde dazu verwertet werden können. Doch ist dann schwer zu erklären, warum der Strang nicht am Nabel oder der vorderen Bauchwand, sondern an der hinteren Bauchwand endete. Wie weit die abnorme Gestaltung des Duodenums ätiologisch wirkt, ist nicht zu eruieren, doch schieben Treitz, Eckehorn u. a. dieser Anomalie eine große Wichtigkeit zu, die jedoch von ebensovielen Autoren (Koch usw.) bekämpft wird. Auf jeden Fall können wir unseren abnormen Situs als eine Hemmungsmißbildung bezeichnen, die das Fortbestehen eines embryonalen Situs bei Beginn der Drehung der Nabelschleife wiedergibt. Einen Grund aber, weshalb diese Drehung ausblieb, können wir nicht angeben.

## Literaturverzeichnis.

Curschmann, Topographisch-klinische Studien. Archiv f. klin. Medizin. 53.
Eckehorn, Die anatomische Form des Volvulus usw. Langenbecks Archiv. 72.
Grönroos, Über einen Fall von abnormer Lagerung des Darmkanals. Anat. Anzeiger. IX. 1894.
Gruber, Nachträge zu den Bildungshemmungen. Virchows Archiv. 44.
Handbuch der praktischen Chirurgie. 3. Bd.
Hausmann, Beitrag zu den Lageanomalien des Darms. Zentralbl. f. Chir. 1900.
Klaatsch, Zur Morphologie der Mesenterialbildungen. Morph. Jahrbuch. 1892.

Koch, Die angebornen gewöhnlichen Lagen usw. Deutsche Zeitschr. f. Chir. 50.
Mall, Über die Entwicklung des menschlichen Darms. Archiv f. Anat. u. Physiol. Anat. Abt. 1897. Supplementband.
Merkel, Handbuch der topographischen Anatomie. 1899.
de Quervain, Über Rechtslagerung des ganzen Dickdarms. Archiv f. klin. Chirurgie. 65.
Reinbach, Combination von congenitalem partiellen Defekt und Lageanomalie des Dickdarms. Beitr. z. klin. Chirurgie. XXX.
Stieda, Über Situs inversus abdominis. Dissertat. Königsberg 1898.
Toldt, Bau- und Wachstumsveränderungen. Denkschrift der kaiserl. Akademie der Wissenschaften. Wien.
Treitz, Hernia retroperitonealis. Prag 1857.
Weinreich, Ein geheilter Fall von Achsendrehung des Coecums. Zentralbl. f. Chirurgie. 1898.

---

## XXII.

Aus dem städtischen Krankenhause in Konstanz (dirigierender Arzt Dr. O. Kappeler).

# Stieldrehung eines soliden Ovarialtumors. Schwere peritoneale Reizung. Exstirpation. Heilung.

Von

Dr. **Robert Nadler,**
früherem Assistenten.

(Mit 1 Abbildung.)

Sowohl die Seltenheit des Vorkommens (über Stieltorsion solider Ovarialtumoren existieren nur wenige Publikationen) als auch die sehr große Schwierigkeit der richtigen Diagnosestellung rechtfertigen es, folgenden Fall einer weitern Öffentlichkeit zu übergeben.

Die Krankengeschichte ist folgende:

Die 16jährige E. G. aus St., welche früher viel an hochgradiger Bleichsucht litt und noch leidet und, ohne Molimina zu haben, noch nicht menstruiert ist, brach am Morgen des 18. Februar 1903, nachdem sie sich zwei Tage vorher nicht ganz wohl gefühlt hatte, auf dem Wege zur Schule ohnmächtig zusammen.

Der sofort herbeigerufene Arzt fand die wortkarge Patientin äußerst blaß und elend aussehend im Bette vor. Anfangs gab sie an, keine Schmerzen zu haben; bald aber traten solche auf, und zwar in der rechten Unterbauchgegend. Die Untersuchung ergab denn auch leichte Druckempfindlichkeit des Abdomens und leichten Meteorismus. Temperatur 38,7. Puls 120.

Verordnung: Bettruhe, absolute Diät, Opium.

18. Februar 1903, abends. Temperatur 39,6, Puls 136, klein. Vermehrte Druckempfindlichkeit des Abdomens, namentlich in der Ileocoecalgegend. Aussehen sehr schlecht. Weder Brechen, noch Stuhl, noch Flatus.

In der Ileocoecalgegend ist weder eine Resistenz, noch eine Dämpfung bemerkbar.

19. Februar 1903, morgens. Nacht sehr unruhig wegen der sich immer mehr steigernden Leibschmerzen. Temperatur 38,6, Puls 128. Status idem.

Im Laufe des Tages wird Herr Medizinalrat Dr. Kappeler zugezogen und konnte derselbe am 19. Februar 1903, mittags, folgenden Status praesens konstatieren:

Temperatur 38,7, Puls 128. Patientin liegt bewegungslos im Bett, da ihr offenbar die geringste Bewegung Schmerzen verursacht. Sieht sehr blaß und angegriffen aus, ist auffallend apathisch und wortkarg, etwas benommen. Behauptet fortwährende drückende Schmerzen im Bauche zu haben. Seit dem Beginn der Erkrankung weder Stuhl noch Flatus, aber auch kein Erbrechen. Puls klein. Respiration wenig beschleunigt, oberflächlich. Abdomen mäßig aufgetrieben und druckempfindlich, namentlich in der Ileocoecalgegend. Keine Resistenz oder Dämpfung daselbst bemerkbar, doch ist wegen Muskelspannung und großer Schmerzhaftigkeit bei der leisesten Berührung eine genaue Palpation nicht möglich. In beiden Hypochondrien tympanitischer Schall. Eine Vaginal- und Rektaluntersuchung ist voraussichtlich bei der großen Druckempfindlichkeit ohne Narkose resultatlos; eine Narkose aber bei dem elenden Allgemeinbefinden ohne anschließende Operation nicht zu rechtfertigen.

Da die Diagnose einer Peritonitis, respektive einer starken peritonealen Reizung ohne weiteres gegeben war und wegen der besonders großen Schmerzhaftigkeit der Ileocoecalgegend eine Erkrankung des Wurmfortsatzes am wahrscheinlichsten schien, wurde die sofortige Eröffnung der Bauchhöhle vorgeschlagen; doch wurde die Bewilligung hiezu seitens der abwesenden Eltern erst am folgenden Tage erteilt.

20. Februar 1903. Temperatur 38,1, Puls 134. Aussehen der Patientin noch blasser und angegriffener. Meteorismus in Zunahme begriffen. Druckempfindlichkeit wie gestern, am stärksten in der rechten Unterbauchgegend einwärts von der Spina ant. sup. Weder Stuhl noch Flatus. Kein Erbrechen. Ein Ölklysma entleerte einige wenige, harte Skybala.

Operation nachmittags 5 Uhr von Medizinalrat Dr. Kappeler.

Aethernarkose. Um möglichst Platz zu gewinnen und nachher eventuell drainieren zu können, wird der Schnitt zur Unterbindung der Iliaca interna gewählt. Beim Vordringen aufs Peritoneum findet man dieses ganz normal in Farbe und Transparenz, und auch nach dessen Eröffnung entleert sich kein Tropfen Sekret. Eine in die Wunde sich drängende Darmschlinge sieht, von der starken Blähung abgesehen, ebenfalls normal aus. Nach Reposition derselben werden das normale Coecum und der ganz normale Processus entwickelt. Nun wird das Abdomen abgetastet, wobei man alsbald auf einen vor dem Promontorium und rechts von demselben liegenden Tumor stößt. Seine Adhärenzen mit der hintern Beckenwand lassen sich manuell leicht und unter nur geringer Blutung lösen, so daß es in kürzester Zeit gelingt, die Geschwulst zur Wunde herauszuziehen, eine Geschwulst von der Größe und Form einer Niere mit einer stark verdickten und sehnig getrübten Kapsel. Doch erkennt man alsbald in

dem kurzen, straffen Stiel die stark gedrehte rechte Tube, und ein Probeschnitt in die Konvexität läßt die Struktur des Eierstockgewebes erkennen.

Die Diagnose eines rechtsseitigen Ovarialtumors mit Stieldrehung war somit festgestellt, die Exstirpation der rechten Adnexe sofort beschlossen und nach Unterbindung des Stieles und Übernähung des Stumpfes ausgeführt. Auch im kleinen Becken kein Exsudat. Schluß der Bauchwunde ohne Drainage mit 3 Etagen-Nähten.

Über den weiteren Verlauf ist zu melden, daß am Abend des Operationstages die Temperatur noch auf 38,6, die Pulszahl auf 138 stieg. Am 21. Februar 1903 dauerten die Unterleibsschmerzen noch an; auf ein Ölklysma entleerten sich viel Stuhl und Flatus. Kochsalzinfusion am rechten Oberschenkel. Temperatur 38,1, Puls 128.

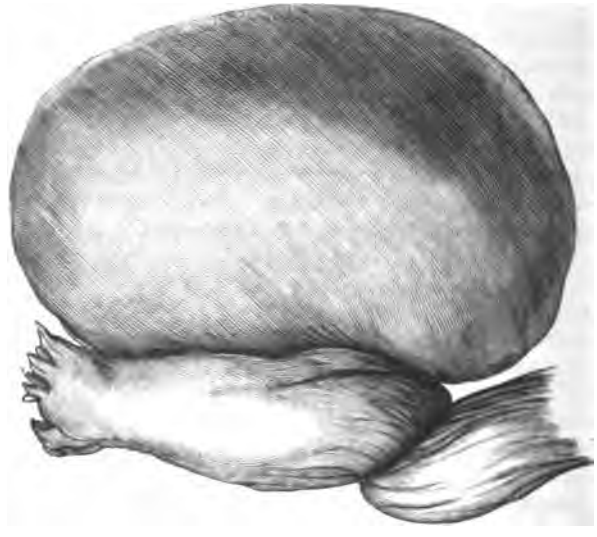

Vom 23. Februar 1903 an waren die Temperaturen wieder normal. Es stellten sich spontan Flatus und Stuhl ein, und die Unterleibsbeschwerden verschwanden ganz.

8 Tage nach der Operation wurde die Heilung der Wunde per primam konstatiert, und die Kranke erholte sich langsam im Verlaufe einiger Monate vollständig und erfreut sich seit Sommer 1903 des besten Wohlbefindens.

Leider hatte sich an der Stelle der Kochsalzinfusion eine kleine Hautgangrän als einzige Komplikation eingestellt.

Pathologisch-anatomischer Befund:

1. Das Ovarium hat die Form und Größe einer Niere, ist 8 1/2 cm lang, 5 cm breit und 2 1/2 cm dick. Es ist von einer bindegewebigen Kapsel umgeben, welche sich nur schwer abziehen läßt. Die Oberfläche ist feinhöckerig, ähnlich der bei einer genuinen Schrumpfniere. Die einzelnen Höckerchen variieren zwischen 1/2 bis 1 mm Radius.

Die Schnittfläche zeigt dunkelblauschwarze Färbung und deutlich

faserigen Bau. Das Gewebe ist von mittlerer Transparenz und zäher Konsistenz. In der Schnittfläche finden sich unregelmäßig zerstreut zahlreiche glattwandige Cystchen mit einem Durchmesser von 1 bis 6 mm. Ihr Inhalt ist blutige Flüssigkeit.

2. Die Tube, welche längs der vorderen Wand und der unteren Kante des Tumors verläuft, ist prall gespannt und hat einen Durchmesser von 2 cm. Das abdominale Ende ist normal. Die Schnittfläche sieht stark hämorrhagisch infiltriert aus.

3. Der Stiel des Ovariums ist sehr kurz und zeigt in der Ovarialnähe eine sehr starke Torsionsfurche, indem sich sein Durchmesser von 15 auf 8 mm reduziert. Die Torsion beträgt 180° und geschah im Sinne einer Linksspirale (Bestätigung des Küster-Carioschen Gesetzes).

Die mikroskopische Untersuchung geschah durch das pathologische Institut in Zürich. Seine Diagnose lautete auf Oophoritis chronica haemorrhagica.

Pathologisch-anatomisch hätten wir den Fall also wohl folgendermaßen aufzufassen: Infolge einer uns unbekannten Ursache kam es zu einer Oophoritis. Diese führte zur Vergrößerung des Organes und einer leichten Lageveränderung mit geringer Stieldrehung. Infolge dieser wurden Venen komprimiert, was zu Ödem mit konsekutiver Vergrößerung des Ovariums führte. Diese wiederum begünstigte die Torsion usw. usw. Schließlich war die venöse Abfuhr so gering, daß es zu Hämorrhagien kam. Der Fall auf dem Wege zur Schule vollendete die Torsion und schnitt, heftige Symptome verursachend, jede Zirkulation schließlich ab.

Es war mir nicht möglich, in der Literatur einen ähnlichen Fall ausfindig zu machen. Die Fälle von Stieltorsion bei soliden Tumoren, die Olshausen in seiner großen Monographie über Ovarialkrankheiten in der deutschen Chirurgie zusammenstellte, betreffen 4 Fibrome, ein faustgroßes von van Buren, 2 kindskopfgroße von Klob und Dannien, sowie ein mannskopfgroßes von Schröder und endlich ein 16pfündiges Cystosarcom bei einem 8jährigen Mädchen von Leopold.

Die Wahrscheinlichkeitsdiagnose war wegen der Schmerzhaftigkeit der Ileocoecalgegend und den sehr schweren Allgemeinerscheinungen, die als das Resultat einer beginnenden perakuten Peritonitis aufgefaßt wurden, fälschlich auf Appendicitis — diesem vielgestaltigen Krankheitsbilde — gestellt worden — ein Irrtum, der um so verzeihlicher ist, da eine genaue Palpation des Abdomens wegen Muskelspannung und enormer Schmerzhaftigkeit unmöglich war und die Anhaltspunkte für eine vorausgegangene Genitalerkrankung gänzlich fehlten.

# XXIII.

Aus der königl. chirurgischen Klinik zu Greifswald (Prof. Friedrich).

## Die Behandlung der Hydrocele nach einem neuen Verfahren.

Von

Dr. **Rudolf Klapp,**
Privatdozenten und Assistenzarzte.

In der Greifswalder Klinik hat man im großen und ganzen dieselben Erfahrungen mit den verschiedenen Methoden zur operativen Beseitigung der Hydrocele gemacht wie in vielen anderen Kliniken, aus denen Veröffentlichungen über dieselben schon vorliegen. Ich kann es mir deshalb versagen, auf eine Würdigung der einzelnen Verfahren einzugehen.

Ich möchte hier nur aus einer Reihe von Fällen, welche hier nach Winkelmann operiert wurden, 2 Fälle erwähnen, in denen sich ein Recidiv einstellte.

In dem ersten Falle[1]) trat eine Nahtinfection auf. Etwa 2 Jahre nach der Operation nach Winkelmann stellte sich der Patient bei seinem Arzte mit einem Recidiv vor. Das Vorhandensein eines solchen wurde auch bei einer Vorstellung in der Klinik bestätigt.

Leider hat sich der Patient bis jetzt nicht entschließen können, das Recidiv operieren zu lassen.

Wir bedauerten das um so mehr, als bei dem zweiten Recidivfalle ein Befund bei der Operation gemacht wurde, der bis jetzt nach den Veröffentlichungen der verschiedenen Fälle von Recidiv nach Winkelmannscher Operation nicht gemacht zu sein scheint.

Vergegenwärtigt man sich das Bild, wie es nach Ausführung der Winkelmannschen Operation sich darbieten muß, so hängt der freie Hoden an seinen mit der Serosaseite nach außen gestülpten Hüllen.

Der Befund bei dem zweiten Recidiv war folgender:

Die Ansammlung serösen Transsudates fand sich sowohl an der Außenseite, umspülte also die Serosaflächen und den in diesen See hängenden Hoden, wie innerhalb der Hüllen. Dieser gefüllte Binnenraum innerhalb des umgekrempelten Sackes stand durch die Lücke, durch welche der Hoden nach außen gestülpt war, mit dem außerhalb der Serosaflächen gelegenen See in Verbindung.

Die Bildung der neuen Hydrocele ist sicherlich ein Beweis dafür, daß die Annahme Winkelmanns nicht immer zutrifft, daß nämlich das von den Serosaflächen gelieferte Transsudat von der frischen Wundfläche der Tunica vaginalis comm. aufgesogen würde.

Das von der Serosafläche der Tunica vag. propria gelieferte Transsudat ist dann in unserem Falle durch den Schlitz in den genannten Binnenraum gelangt.

---

1) Die Casuistik dieser Fälle ist in der Dissertation von Alfred Heymann, Greifswald 1904, niedergelegt.

Die Auskleidung des letzteren hatte ganz serosaähnliches Aussehen bekommen.

Die Verhältnisse für eine Radicaloperation lagen in diesem Falle recht ungünstig.

An eine Radicaloperation nach Bergmann war nicht zu denken, da neben der Exstirpation der Tunica propria testis auch diejenige der Innenauskleidung des oben genannten Binnenraumes hätte ausgeführt werden müssen; das letztere wäre unumgängig gewesen, da diese serosaähnliche Auskleidung zum mindesten den Verdacht erweckte, daß jetzt auch sie an der Transsudation teilnahm.

In diesem wie in einer Anzahl von Fällen habe ich mit Genehmigung der Direktoren der Klinik, Herren Professor Bier und Friedrich, eine Methode angewandt, die ich im folgenden kurz beschreiben möchte.

Man spaltet den Hydrocelensack in seinem vorderen Umfange wie bei der Winkelmannschen Operation. Schon dabei kann man, wie das in der Eiselsbergschen Klinik geübt wird, die sichtbaren Gefäße vermeiden. Nachdem die Hydrocelenflüssigkeit abgeflossen ist, krempelt man sich den Sack aus der Hautwunde hervor und beginnt nun mit feinen Seidennähten, welche nur die Tunica vaginalis propria fassen, die Hüllen der Hydrocele zu reffen.

Man sticht zu diesem Zwecke mit der Nadel am durchschnittenen Rande derselben ein, in Abständen von ca. 1—2 cm aus, wieder ein etc., so daß eine richtige Reffnaht der Hüllen auf diese Weise zustande kommt.

Die einzelnen Fäden haben Abstände von etwa 2—3 cm und gehen vom durchschnittenen Rande bis zum Hoden oder zum Samenstrange.

Zweckmäßigerweise werden erst eine Reihe von Fäden gelegt — bei kleineren Hydrocelen erst sämtliche —, ehe man mit dem Anziehen der Fäden beginnt.

Durch das Zusammenziehen dieser Reffnähte werden die Hüllen der Hydrocele faltenartig zusammengezogen, und zwar in der Weise, daß die serösen Flächen der Tunica vag. propria aufeinander liegen und gegeneinander gepreßt werden.

Es entsteht so ein ähnliches Bild wie nach der von Storp angegebenen Methode. Jedoch besteht zwischen der letzteren und der von mir geübten Methode ein beträchtlicher Unterschied.

Während Storp die Tunica vag. propria wie bei der Bergmannschen Methode von den übrigen Hüllen löst, bleiben dieselben bei meiner Methode in Zusammenhang und werden durch die nur die Tunica propria fassenden Nähte mitgerefft.

Die Storpsche Methode vermeidet also den einen Übelstand der v. Bergmannschen Methode, der viele Chirurgen dazu geführt hat, dieselbe zu verlassen und sich einer anderen Methode zuzuwenden, nämlich die Abtrennung der Tunica vag. propria von den übrigen Hüllen, nicht. Infolgedessen werden sich nach der Storpschen wie nach der v. Bergmannschen Methode postoperative Haematome einstellen, zum mindesten sich nicht mit Sicherheit vermeiden lassen.

Dieser letzte Übelstand — die Haematombildung — wurde durch das Vermeiden der Ablösung und das Reffen der Hüllen unmöglich gemacht.

Nachdem die Reffnähte sämtlich zugezogen sind, wird das anfänglich

oft große Konvolut aus Hoden und gefalteten Hüllen in das Scrotum zurückgebracht und die Hautnaht angelegt.

Ich empfehle, möglichst kleine Schnitte zu machen.

Die Operation ist leicht ausführbar, erfordert allerdings etwas mehr Technik als die Winkelmannsche Methode; ich hoffe aber, Recidive sicherer vermeiden zu können als Winkelmann, unter dessen Operationen wir etwa 4,2 % Recidive herausgerechnet haben.[1])

Die Patienten können, wie bei der Winkelmannschen Methode, ambulant behandelt werden. Es empfiehlt sich, ein Suspensorium anzulegen.

Die Rückbildung auch sehr derber, gefalteter Hydrocelensackwülste gestaltet sich sehr schnell. Selbst bei einem 80jährigen Patienten konnte man bei der nach einem Jahre erfolgten Nachuntersuchung den Hoden der gesunden Seite kaum von der operierten unterscheiden, trotzdem bei dem Patienten eine alte Hydrocele von Kindskopfgröße mit derben Wandungen vorgelegen hatte.

Wir haben bis jetzt mit der beschriebenen Methode der Reffnaht der Tunica günstige Erfahrungen gemacht, so daß ich dieselbe zur Nachprüfung empfehlen möchte.

---

## XXIV.

## Zur Entstehung der Fußgeschwulst.

### Entgegnung auf die Veröffentlichung von Stabsarzt Momburg.

Von

Stabsarzt **Blecher**, Brandenburg a. H.

Im 73. Band dieser Zeitschrift bestätigt zwar Momburg einen großen Teil der Ergebnisse meiner früheren Arbeiten — daß Bruch und Knochenhautentzündung nur als gradweise verschiedene Befunde bei der Fußgeschwulst anzusehen seien, ferner daß das Marschieren in ermüdetem Zustand die Entstehung der Fußgeschwulst an sich und ihr häufiges Auftreten bei Soldaten erklärt — greift aber dafür anderes so scharf an, daß mir eine Entgegnung notwendig erscheint.

Momburg bekennt sich als Anhänger der v. Meyerschen Theorie über die Stützpunkte des Fußes; jedoch nicht der ursprünglichen, durch anatomische und statische Untersuchungen in gewisser Beziehung berechtigten: er hat sich eine Modifikation gewählt, mit der er sich der Beelyschen Auffassung nähert. Nach ihm sind 2. und 3. Mittelfußknochen ein Ganzes und ihre Köpfchen die vorderen Stützpunkte des Fußes.

Genau wie Muskat, Rittershausen, Hamann wandelt er die Meyersche Lehre um, nur um sie in den Rahmen der Fußgeschwulst hineinzuzwängen.

1) Unter 214 Fällen 9 Recidive. Die Casuistik meiner Fälle findet sich in der Dissertation von A. Heymann. Greifswald 1904.

Schon Muskat[1]) hat der von Momburg vertretenen Auffassung widersprochen. Die Gegengründe sind: 1. Wenn 2. und 3. Mittelfußknochen eine funktionelle Einheit bildeten, müßte man erwarten, daß sie wie die Unterarm- und Unterschenkelknochen meist zusammenbrechen würden, eine Fraktur eines einzelnen wie dort seltener sein würde. Muskat stellt nun aus der Literatur 2,5 Proz. gemeinsame, 94,4 Proz. isolierte Brüche zusammen; ich habe in den letzten 3 Jahren unter ca. 200 durchleuchteten Fällen von Fußgeschwulst niemals einen Bruch zweier Mittelfußknochen gesehen. Es spricht dies sicher auch gegen die von Momburg angenommene straffere Verbindung der 2. und 3. Mittelfußknochen gegenüber den andern. 2. Momburg nimmt — allerdings wohl nur nach dem Röntgenbild (S. 417 u. 429) an, daß der 2. Mittelfußknochen kräftiger entwickelt wie der 3.—5., daß sicher die Gesamtheit des 2. und 3. dicker sei wie der 1., und dadurch auch ein von mir erhobener Einwurf gegen die v. Meyersche Lehre hinfällig sei.

Meine Umfangmessungen, die sich auf 5 Fußskelette erstrecken, haben als Durchschnittsmaße der Mittelfußknochenumfänge ergeben

| 1. | 2. | 3. | 4. | 5. Mittelfußknochen |
|---|---|---|---|---|
| 4,6 | 2,66 | 2,76 | 2,8 | 3,2 cm |

wobei zu bemerken ist, daß ich in der Mitte der Länge gemessen habe und daß dies bei dem 1. der dünnsten Stelle entspricht, am 2.—4. Mittelfußknochen ist dagegen der Umfang an der nahe dem Köpfchen gelegenen dünnsten Stelle des Schaftes um 3—4 mm geringer. Berechnet man hieraus den für die Dicke und damit der Festigkeit allein maßgebenden Querschnitt, so erhält man unter Fortlassung des Nenners bei den Brüchen[2])

| 1. | 2. | 3. | 4. | 5. Mittelfußknochen |
|---|---|---|---|---|
| 5,29 | 1,78 | 1,9 | 1,96 | 2,56 qcm. |

Die Querschnittssumme des 2. und 3. Mittelfußnochens ist also wesentlich geringer als die des 1., dabei ist die Wanddicke des 1. Mittelfußknochens sicher stärker wie die der übrigen.

Momburg mißt ferner der Schwielenbildung im Gebiet des 2. und 3. Mittelfußknochens eine große Bedeutung bei. Ich habe schon früher bei 50 gesunden Soldaten die Fußsohlen auf Schwielenbildung untersucht, habe aber kein gleichmäßiges, in irgend einer Richtung verwertbares Resultat gehabt; unter dem Ballen der 1. Zehe fand sich mindestens genau so oft eine starke Schwiele. Schwielen sind ja sicher der Ausdruck mechanischen Reizes, aber wohl mehr der Reibung wie des Druckes, in der Handfläche z. B. finden sich Schwielen nicht über den Mittelhandköpfchen, sondern distal von ihnen über den Beugesehnen; an der Hacke findet man in der Mitte entsprechend dem Unterstützungspunkt sehr geringe Schwielenbildung, dagegen umgibt ihn eine starke halbmondförmige Schwiele am Rand.

1) Muskat, Sammlung klin. Vorträge. 258. S. 1399.

2) Da die Mittelfußknochen nicht genau rund sind, ist das Resultat nicht völlig mathematisch richtig, entspricht aber doch wohl mehr der Wirklichkeit, als eine Schätzung nach dem Röntgenbilde.

Es gibt aber nun in der Fußsohle Gebilde, die sicher als die Folge andauernden Druckes angesehen werden müssen: die Sesambeine; nach Gegenbaur[1]) finden sich in dem plantaren Teil der Gelenkkapsel des 1. Metatarsophalangealgelenks 2 Sesambeine, die mit dem Köpfchen des 1. Mittelfußknochens artikulieren, zuweilen findet sich eins am 5. Mittelfußknochen.

Bedenkt man nun, was wir sonst über die Entstehung der Sesambeine wissen[2]); ferner daß schon bei den Menschenaffen, denen die Gewölbebildung fehlt, und die infolgedessen einen platten Fuß haben, und ebenso bei den Landraubtieren sich in der Regel neben jedem Metatarsophalangealgelenk 2 Sesamknöchelchen finden[3]), so spricht der Umstand, daß beim Menschen die mittleren Metatarsophalangealgelenke keine Sesambeine besitzen, sondern nur das 1. und 5., mit Sicherheit dafür, daß diese und besonders die Mittelfußknochenköpfchen den stärksten und alleinigen Druck auszuhalten haben.

Sehr gezwungen ist auch die Erklärung, die Momburg von der Entstehungsweise der Brüche des 4. Mittelfußknochens gibt: „Wenn die Hauptstützen (2. und 3.) die auf sie wirkenden Insulte aushalten, so kann doch eine Nebenstütze brechen"; wenn wirklich 2. und 3. die Hauptstützen sind, so fangen sie, da sie, wie auch ein Blick auf die Momburgschen Typen lehrt, stets länger wie der 4. sind, alle Insulte auf, die Last des Körpers wird nur über sie hinweggehen, ein Bruch des geschützt liegenden 4. ist nur dann möglich, wenn die Hauptstützen gebrochen sind — dies ist aber nie der Fall. Alles dies spricht absolut dagegen, daß 2. und 3. Mittelfußknochen die vordern Stützpunkte des Fußgewölbes sind. In seinen weiteren Ausführungen erklärt nun Momburg das Auftreten der Fußgeschwulst — wie ich durch Ermüdung der das Fußgewölbe tragenden Muskeln — durch eine Ermüdung der Knochen selbst. Infolge der Ermüdung sollen sie ihre „Elastizität" einbüßen und schließlich zum „starren Körper" werden, der unter dem Körpergewicht zerbricht.

Zu bemerken ist hierzu zunächst, daß man nur von einer Ermüdung eines aktiv wirkenden Organs — z. B. des Muskels, der Sinnesorgane, des Zentralnervensystems — sprechen kann, aber nicht des Knochens, dessen Funktion eine rein passive ist. Wenn man ferner wirklich infolge stärkerer Beanspruchung eine wesentliche physikalische Veränderung des Knochengewebes annehmen will, so ist doch nicht zu verstehen, daß sie so rapid — innerhalb einiger Stunden — auftreten kann, während sonst zu Struktionsveränderungen führende Prozesse lange Zeit brauchen, um manifest zu werden.

Vor allem sind aber die physikalischen Anschauungen von Momburg nicht richtig.

---

1) Lehrbuch der Anatomie des Menschen. 1883. S. 290.

2) Eimer, Untersuchungen über das Skelett der Wirbeltiere. Leipzig 1901. S. 209. S. 212: An der Sohlenfläche des Mittelfußes in der Nähe des Fußgelenkes beschreibt Vogt bei Springmäusen zwei Sesambeine und zwar da, wo die Tiere auftreten.

3) Flower, Einleitung in die Osteologie der Säugetiere. Leipzig 1888. S. 314 u. 316. Eimer, l. c. S. 272.

Unter Elastizität[1]) versteht man „die Eigenschaft eines Körpers, auf Grund deren er befähigt ist, äußern Kräften, die seinen natürlichen Zustand verändern, innere Kräfte entgegenzusetzen, die die Wiederherstellung des natürlichen Zustandes erstreben". Wenn also ein elastischer Stab an Elastizität einbüßt, verringert sich in ihm die Kraft, Formveränderung wieder auszugleichen, die Folge wird bei Fortwirkung gleichstarker äußerer Kräfte sein, daß nach Überschreitung der Elastizitätsgrenze die bleibenden Änderungen größer werden — es werden also dauernde Formveränderungen, z. B. Verbiegungen bei Inanspruchnahme der Biegungselastizität eintreten; ein „starrer fester Körper" wird der elastische Stab durch die Verringerung der Elastizität ohne weiteres nicht.

Dasselbe gilt auch vom Knochen; Knochen, die z. B. durch pathologische Veränderungen ihre Elastizität zum großen Teil eingebüßt haben, finden sich bei Rhachitis und Osteomalacia; hier sehen wir Verkrümmungen an den unteren Extremitäten unter der Last des Körpers, Verbiegungen der Rippen infolge des Luftdruckes usw.

Ähnlich müßte sich also, wenn auf einem längeren Marsche die Elastizität der Mittelfußknochen durch Ermüdung geringer würde, bei weiterer Inanspruchnahme nicht eine Knochenhautentzündung einstellen, sondern bleibende Verbiegungen, die noch nach Tagen sicher festzustellen wären — aber nie beobachtet worden sind. Wenn man nun ferner bedenkt[2]), daß beim normalen Knochen Durchbiegungen, die mehr als ungefähr $^1/_5$ der zum Bruch führenden Biegung betragen, durch elastische Kräfte nicht mehr ausgeglichen werden, muß man wohl als feststehend betrachten, daß sich die gewöhnliche Beanspruchung der Elastizität innerhalb dieser Grenze hält, da ja bleibende Veränderungen, die jenseits der Elastizitätsgrenze auftreten müßten, bei normalen Knochen nicht beobachtet werden — dies würde auch für die Mittelfußknochen gelten. Es müßte danach angenommen werden — unter Zugrundelegung der Rauberschen[3]) Berechnung, daß die Elastizitätsgrenze durch eine Belastung, welche zwischen 1. und 2. Viertel des Bruchgewichts liegt, erreicht wird — daß für die Mittelfußknochen die Belastung: Körpergewicht und Gepäck, die ja in den ersten Stunden ohne weiteres ertragen wird, höchstens $^1/_3$ des Bruchgewichts beträgt[4]); es müßte dann zur Erklärung der doch schließlich durch die Anfangsbelastung herbeigeführten Brüche die enorme Herabsetzung der Festigkeit um $^2/_3$ angenommen werden.

Momburg setzt nun bei den Rekruten usw., welche an Fußgeschwulst erkranken, eine geringere Widerstandsfähigkeit der Mittelfußknochen voraus; es läßt sich dagegen nichts einwenden unter der Bedingung, daß für die übrigen Knochen der untern Extremität, die ja auch nicht an größere Anstrengungen gewöhnt sind, dasselbe gilt. Bei einem ermüdenden Marsche müßten dann aber auch diese ermüden und ihre Festigkeit entsprechend

1) Triepel, Einführung in die physikalische Anatomie. Wiesbaden 1902. S. 13.

2) Derselbe, l. c. S. 158.

3) Rauber, Elastizität und Festigkeit der Knochen. Leipzig 1876. S. 73.

4) Es gilt dies ja eigentlich nur für statische Belastung, doch ist die dynamische beim Abwickeln des Fußes ja gering.

einbüßen; es wäre dann nicht zu verstehen, warum bei der Unzahl von Mittelfußknochenbrüchen z. B. Brüche des Wadenbeins, des Oberschenkelhalses auf einem Marsche nie beobachtet werden, da auf sie ja dieselbe Belastung wie auf die Mittelfußknochen einwirkt Ihre größere Dicke kann kein Gegengrund sein, da sonst unter pathologischen Verhältnissen neben pes planus Verbiegungen der Unterschenkel und des Schenkelhalses (coxa vara) in genügender Häufigkeit unter dem Einfluß der Körperlast beobachtet werden. Natürlich kann man nicht jeden unaufgeklärten Spontanbruch bei einem Manne, bei dem sich ja eine einen oder mehrere Tage zurückliegende „Ermüdung" dann leicht feststellen läßt, hierher rechnen.

Die von Momburg angenommene Ermüdung der Mittelfußknochen erklärt also durch die daraus hergeleitete Verminderung der Elastizität nicht die Knochenhautentzündungen: durch eine allerdings enorme Abnahme der Festigkeit könnten sich die Brüche erklären lassen — mit dem unlöslichen Widerspruch, der in dem Unbeteiligtbleiben sämtlicher andern Knochen der untern Extremität liegt.

Die Tatsache, daß die mittleren Mittelfußknochen so außergewöhnlich oft durch eine fast nur physiologisch zu nennende Last, die jedenfalls auf die übrigen Knochen desselben Individuums nicht schädlich einwirkt, gebrochen werden, leitet in Verbindung mit den vielen anderen Gründen, die gegen die Meyersche Theorie und ihre Modifikationen sprechen, darauf hin, daß sie überhaupt nicht bestimmt sind, die Last des Körpers zu tragen, und daß erst nach Ermüdung gewisser Muskeln, infolge deren das Mittelfußgewölbe zum Einsinken kommt, sie beim Weitermarsch Schädigungen durch die Körperlast ausgesetzt werden und nun zerbrechen oder doch Knochenhautentzündungen erleiden.

# XXV.

## Besprechungen.

1.

Schlesinger, Die Indikationen zu chirurgischen Eingriffen bei inneren Erkrankungen. II. Teil. Jena 1903. Verlag von G. Fischer. 198 S. Preis 3 Mk.

Im vorliegenden II. Teil des kleinen Werkes werden bezüglich Anordnung und Inhalt der Kapitel ganz dem I. Bande entsprechend (cf. Referat Bd. 72 dieser Zeitschrift) die Erkrankungen von Leber, Milz, Pancreas, Nieren und Harnblase und die Indikationen zu ihrer chirurgischen Behandlung besprochen. Die Frage der Perityphlitis wird nicht erörtert.

Auch der II. Teil ist sehr übersichtlich geschrieben, enthält für seinen geringen Umfang einen reichen Inhalt und ist für schnelle Orientierung äußerst geeignet. Dr. Baum, Kiel.

2.

Handbuch der Urologie. Herausgegeben von A. v. Frisch und O. Zuckerkandl. Hölder, Wien 1903. Preis pro Abteilung 5 Mark.

Der 1. Band des Handbuchs der Urologie stellt ein hervorragendes Werk dar, ein Dokument der großen Fortschritte und Umwälzungen, welche dieses Gebiet in den letzten zwei Dezennien durch neue Untersuchungsmethoden und Forschungsergebnisse erlebt hat.

Die einzelnen Abschnitte: Anatomische Einleitung von E. Zuckerkandl, Physiologie der Harnabsonderung von H. Koeppe, Physiologie der männlichen Geschlechtsfunktionen von Sigm. Exner, Chemische Untersuchung des Harns von J. Mauthner, Die Bakterien der gesunden und kranken Harnwege von Rudolf Kraus, Die Asepsis in der Urologie von O. Zuckerkandl, Klinische Untersuchungsmethoden von A. von Frisch und Allgemeine Symptomenlehre von O. Zuckerkandl haben eine vollkommene und sehr ausführliche Darstellung gefunden.

Die „Anatomische Einleitung“ ist eine mit vielen schönen, instruktiven Abbildungen geschmückte Anatomie des Urogenitalapparates, wie sie wohl bisher noch nicht klarer und ausführlicher geschrieben worden ist.

Le Gendre, La cholélithiase infectée et son traitement.
Firket, Sur un carcinome épidermoïde de la vésicule biliaire.
Hérisset, Étiologie, pathogénie et anatomie pathologique des rinolithes.

The St. Paul Medical Journal. No. 7. July 1904.
Boeckmann, Chronic Pancreatitis.
Lankester, Pleuritic effusions.

La Clinica Chirurgica. No. 7. 1904.
Taddei, L'uretero-anastomosi con un sostegno tubulare di magnesio (Continuazione e fine).
Cecca, Contributo allo studio della metamorfosi neoplastica da piogeni comuni.
Viscontini, Contributo allo studio dei tumori connettivi della capsula fibrosa del rene.

Fig. 1.

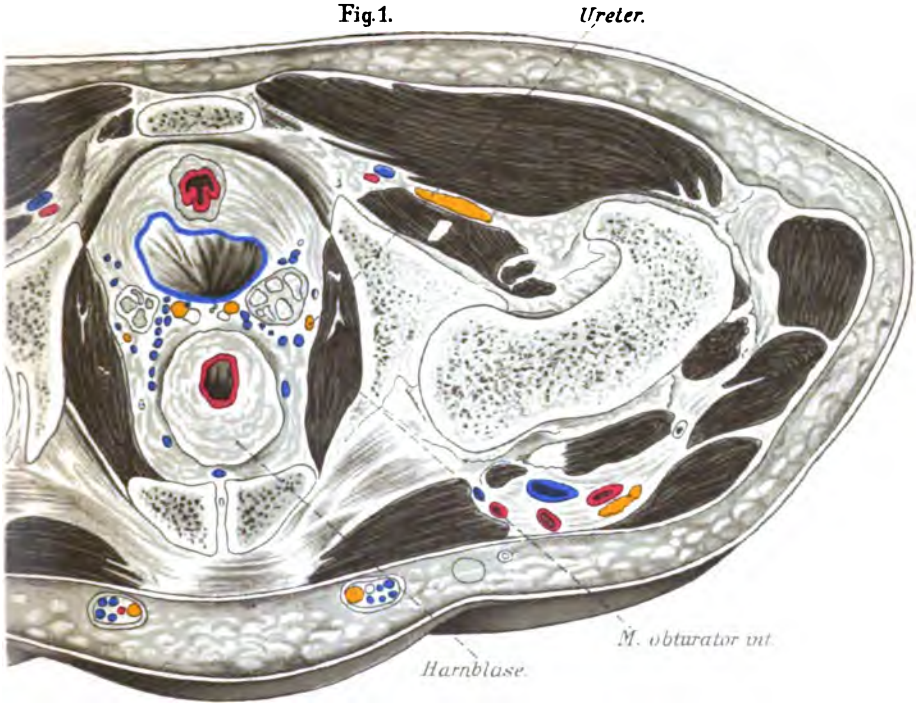


Fig. 2.

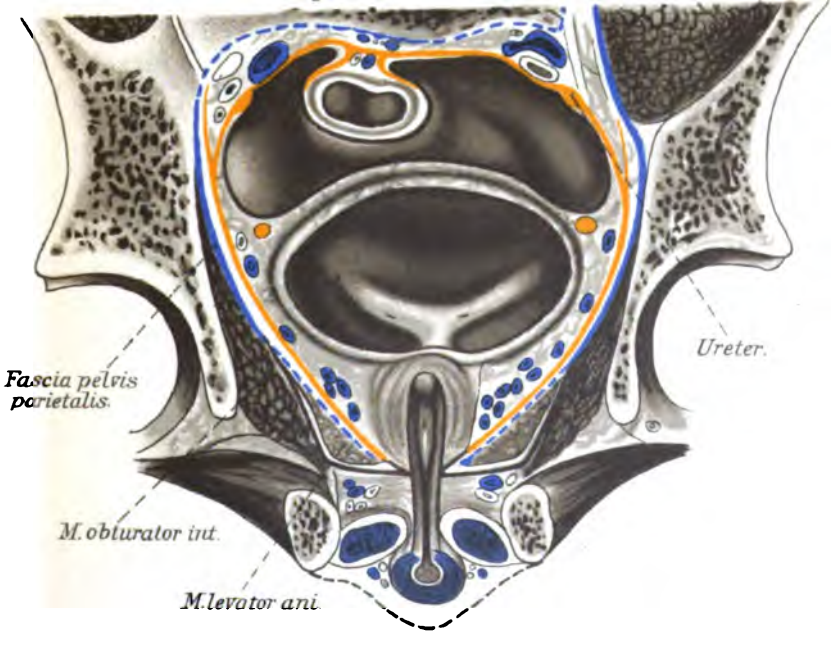


Neumann.

# XXVI.

## Exstirpation eines grofsen Myxofibrolipoms der Milzligamente mit gleichzeitiger Exstirpation der Milz.

Von

Dr. **H. v. Burckhardt**, Stuttgart.

Sehr große gutartige Unterleibsgeschwülste bei Männern sind außerordentliche Seltenheiten. Die Mitteilung eines solchen Falles gewinnt aber vielleicht erhöhtes Interesse durch die diagnostischen Schwierigkeiten, die er klinisch dargeboten hat, und wohl noch mehr dadurch, daß mit der Geschwulst gleichzeitig die gesunde Milz entfernt wurde.

Die Krankengeschichte ist kurz folgende:

Der 33jährige Mann, ein Glasschmelzer, war oder schien vollkommen gesund bis knapp 1/2 Jahr vor der Operation. Damals fiel ihm zuerst eine gewisse Spannung und allmählich auch ein Stärkerwerden seines Unterleibs auf. Dabei soll er damals schon etwas blasser und auch etwas magerer gewesen sein als früher, trotz gut gebliebenen Appetits und regelmäßiger normaler Stuhlentleerung. Seiner Arbeit ist er ohne auffallende Anstrengung bis ca. 3 Wochen vor der Operation nachgegangen; aber sein Unterleib hatte sich inzwischen sehr stark aufgetrieben, und seine Umgebung, von der er immer wieder wegen seines schlechten Aussehens berufen wurde, veranlaßte ihn endlich, sich an einen Arzt zu wenden. Dieser (Dr. Pressel, Zuffenhausen) fand eine große Unterleibsgeschwulst und gab ihm den Rat, sich zu weiterer Beobachtung und eventueller Operation in ein Spital aufnehmen zu lassen. Dieser Rat wurde aber erst 3 Wochen später befolgt, als mittlerweile der Leibesumfang noch weiter zugenommen hatte und dem Patienten selbst eine wesentliche Abnahme seines Kräftezustandes zum Bewußtsein kam.

Der Kranke hatte ein blasses, fast kachektisches Aussehen; seine ziemlich große Magerkeit stand in auffallendem Kontrast zu seinem hochgradig aufgetriebenen Unterleib. Dieser hatte in Nabelhöhe einen Umfang von 102 cm. Der Tumor lag, in das linke Hypochondrium weit hinaufreichend, mit seiner größeren Hälfte in der linken, mit seiner kleineren in der rechten Bauchhälfte, und zwar so, daß er die untersten Partien frei ließ. Sein unterer Rand reichte links bis nahe an die Spin. ilei sup., während er rechts noch 2 bis 3 Fingerbreiten von der rechten Spina entfernt war.

Unterhalb dieses unteren Randes der Geschwulst war der Perkussionsschall über der schmalen, von links nach rechts sich verbreiternden, von Geschwulst freien Bauchzone hell und voll, oberhalb, über der Geschwulst, leer, und der leere Schall setzte sich über das ganze linke Hypochondrium und die Lendengegend fort und ging vorne in die Leber- und Herzdämpfung über. Die Resistenz des Tumors war derb, seine Oberfläche glatt, und an dem rechten abgerundeten Rand war nirgends eine Andeutung einer Einkerbung zu bemerken, wie sie bei großen Milztumoren fast regelmäßig zu finden ist. Eine Verschiebbarkeit des Tumors unter den stark gespannten Bauchdecken war wenigstens nicht sicher nachweisbar. Der Urin war normal. Auffallen mußte, daß trotz der großen Einengung des Bauchraums durch den Tumor weder die Magen-, noch die Darmfunktionen in nennenswertem Grade gestört waren. Durch Einblasen von Luft in das Rectum und Colon konnte die Lage des letzteren nicht festgestellt werden.

Die Untersuchung des Blutes ergab normale Verhältnisse, namentlich ein normales Verhältnis der roten und weißen Blutkörperchen, 90 Prozent Hämoglobin, trotz des schlechten Aussehens.

Die eben mitgeteilten klinischen Erscheinungen reichten nach meiner Meinung nicht aus, um eine ganz unanfechtbare Diagnose des Tumors stellen zu können, und doch war eine solche schon aus dem rein praktischen Grunde von größter Wichtigkeit, weil die Exstirpierbarkeit des Tumors von der Frage seiner Malignität oder Nichtmalignität im histologischen Sinn abhing. Ein intraperitoneales Sarkom von der Größe der vorliegenden Geschwulst ist wohl noch nie mit Erfolg exstirpiert worden, noch weniger ein retroperitoneales. Wenn ich mich zu einem operativen Vorgehen entschloß, so geschah es in der Hoffnung, daß die Geschwulst trotz mancher bedenklicher Erscheinungen doch gutartiger Natur sein könnte. Nach ihrer Lage durfte angenommen werden, daß das linke Hypochondrium ihr Ausgangspunkt gewesen war, und in erster Linie mußte an die Milz gedacht werden; aber über mehr oder weniger bestimmte Vermutungen konnte man nicht hinauskommen. Schwer vereinbar mit der Annahme eines gutartigen Tumors war das außerordentlich rasche Wachstum und der ungünstige Einfluß auf das Allgemeinbefinden. Darüber noch nachher einige Bemerkungen.

Am 18. Februar 1903 Laparotomie in Äthernarkose. Zunächst Eröffnung der Bauchhöhle durch einen Medianschnitt, der groß genug war, um mit der Hand eingehen zu können. Es ließ sich nun sofort feststellen, daß der Tumor intraperitoneal gelegen und mit dem Konvolut der Dünndarmschlingen nicht verwachsen war. Seine Vorderfläche war mit der vorderen Bauchwand durch leicht ablösbare Adhäsionen verlötet. Die Herauswälzung der kolossalen Geschwulst aus der Bauchhöhle war aber auch nach Vergrößerung des Bauchdeckenschnitts bis zum Proc. xiphoid. und nach abwärts bis zur Symphyse noch sehr mühsam. Schließlich gelang

es aber, wobei Milz, Magen und ein Teil des Colons mit vorfielen. Es zeigte sich nun, daß die Milz hinten oben und außen der Geschwulst mit ihrer Hilusseite breit und fest aufsaß; sodann war der Magen breit mit dem hinteren oberen Umfang verwachsen in der Weise, daß die Serosa der vorderen und hinteren Fläche des Magens ohne Unterbrechung auf die Geschwulst überging; auch die Blätter des Mesocolons der Flexura lienalis und der linken Hälfte des Quercolons, welche beiden Darmabschnitte an dem hinteren inneren Umfang der Geschwulst lagen, setzten sich direkt auf sie fort, eine kleine Strecke weit über ihr verschiebbar. Der letztere Umstand ließ hoffen, daß sich die Geschwulst nach Durchtrennung der Serosa an der Übergangsstelle auf die Geschwulst nicht allein von dem Colon, sondern auch von dem Magen ablösen lassen würde. Dies war denn auch in der Tat der Fall. Von einem Abpräparieren und Zurücklassen der Milz wurde abgesehen, schon weil eine Erhaltung der großen, mit dem Tumor verwachsenen Milzgefäße nicht wohl möglich gewesen wäre, und so wurde sie mit entfernt. Außer den Milzgefäßen mußten zahlreiche, von dem Tumor nach dem Retroperitoneum zu verlaufende Gefäße abgebunden werden. Nach Entfernung der Geschwulst war eine ca. 3 fingerbreite Fläche an dem äußeren Umfange des Magens, entsprechend der Verwachsungsstelle mit der Geschwulst, von Serosa entblößt. Diese ging in eine breitere Wundfläche an der hinteren Bauchwand neben der Flexura coli und dem Colon descendens über. Die Geschwulst hatte sich offenbar in den Milzligamenten entwickelt und war, diese auseinanderdrängend, gegen den Magen und den retroperitonealen Raum hin gewachsen. Die den Tumor bedeckenden Peritonealblätter waren, soweit sie noch verschiebbar waren, von diesem abgelöst worden, und durch ihr Auseinanderweichen war nach Entfernung der Geschwulst die genannte Wundfläche entstanden. Bei der großen Verschiebbarkeit des Peritoneums der hinteren Bauchwand konnten die Peritonealwundränder dort leicht durch eine Naht in Berührung gebracht und durch Nähte vereinigt werden. Eine Annäherung und Vereinigung der Serosawundränder, welche den Serosadefekt am Magen begrenzten, war aber nur möglich durch eine Einstülpung der Magenwand an dieser Stelle. Die Vereinigung wurde gesichert durch eine doppelte Nahtlinie. Auf diese Weise wurde das Zurückbleiben einer Wundfläche im Peritonealraum vermieden. Nach Excision des Nabels wurde die Bauchwandöffnung durch Etagennähte geschlossen. Der Verlauf der Wundheilung bot nichts Bemerkenswertes dar. Es kam zu keiner Störung seitens des Magen- und Darmkanals. Am zweiten Abend stieg die Temperatur auf 38,0, am 6. und 7. auf 38,7 resp. 38,4, ohne nachweisbaren Grund hiefür. Die Bauchdeckenwunde heilte in der ganzen Ausdehnung per primam.

Der Tumor hatte ein Gewicht von $10^1/_2$ kg und erwies sich nach der Untersuchung von Professor v. Baumgarten (Tübingen) als Fibromyxolipom.

Es wird nicht zu bezweifeln sein, daß der Tumor von dem subserösen Gewebe der Milzligamente seinen Ausgang genommen hat. Myxome des subserösen Gewebs überhaupt sind wohl keine Seltenheiten, aber die ganz ungewöhnliche Größe unseres Tumors und

seine Entwicklung gerade in den Milzligamenten machen ihn vielleicht zu einem Unicum; wenigstens habe ich bei einer Umschau in der Literatur nichts ganz Ähnliches finden können. Nur in der Gaz. des hôpitaux vom Jahre 1870 Nr. 93 wird von Gijot ein Tumor beschrieben, der an den vorliegenden erinnert; es war ein „Myxome fibro-cartilagineux des enveloppes de la rate", das 5 Monate lang klinisch beobachtet worden war, und, nachdem es in raschem Wachstum von dem linken Hypochondrium aus in der linken Bauchhälfte bis herab zur Crista ilei sich vergrößert und nach rechts hin noch etwas die Mittellinie überschritten hatte, durch die Sektion als solches erkannt worden ist. Auch bei diesem Patienten hatte sich eine hochgradige Abmagerung entwickelt, aber im Gegensatz zu dem oben beschriebenen Fall sollen heftige Schmerzen bestanden und Diarrhöen mit Obstipation abgewechselt haben. Die Milz sei von dem Tumor wie umrahmt (enchatonnée) gewesen.

Das klinische Interesse, das unser Fall darbietet, sehe ich in erster Linie darin, daß er zeigt, daß ein rasches Wachstum auch bei ganz soliden Tumoren kein sicherer Beweis für ihre Malignität im histologischen Sinne ist. Wenn auch die ersten Anfänge der Geschwulst vielleicht schon sehr weit zurückliegen, so hat sich doch die Hauptmasse in weniger als einem halben Jahre entwickelt. Bei Cysten oder gutartigen Cystoiden ist ein rasches Wachstum nichts Außergewöhnliches, aber wir sind gewöhnt, ein solches bei ganz soliden Tumoren als ein Zeichen von Malignität anzusehen. Auch die starke Abmagerung des Kranken und sein übles, blasses Aussehen mußte von vornherein wenigstens den Verdacht, daß ein bösartiger Tumor vorliege, erwecken. Nachdem er sich als gutartig herausgestellt hat, ersehen wir daraus — und das wäre in zweiter Linie zu betonen —, daß der Ernährungszustand auch bei gutartigen, aber rasch wachsenden Tumoren schwer beeinträchtigt werden kann, selbst wenn die Nahrungsaufnahme und Verdauung keine wesentlichen Störungen erleidet. Der mitgeteilte Fall erinnert in dieser Beziehung an die nicht so ganz seltenen Fälle von rasch wachsenden gutartigen Ovarialcystoiden, bei denen die Frauen hochgradig abmagern und ein fast kachektisches Aussehen bekommen; auch in diesen Fällen ist zuweilen eine ganz sichere Diagnose erst nach der operativen Eröffnung des Abdomens möglich. Die Annahme liegt nahe, daß hier der enorme Verbrauch von Ernährungsmaterial zum Aufbau der Geschwulst der Grund der Schädigung des Ernährungszustandes ist. Erschwerend für die Diagnose war ferner der Umstand, daß große gutartige solide Unterleibstumoren bei Männern überhaupt zu den

allergrößten Seltenheiten gehören, während umfangreiche Abdominalsarkome, wenn auch vielleicht nicht in der Größe des vorliegenden Tumors, doch ab und zu beobachtet werden.

Auf der andern Seite waren es aber wieder besonders zwei Momente, die vielleicht in ähnlichen Fällen als ausschlaggebend für die Diagnose angesehen werden können. Ich kann mich nicht erinnern, je einen Fall von großem, den Bauchraum einnehmendem Sarkom oder Carcinom gesehen zu haben, bei dem das Allgemeinbefinden nicht außerordentlich viel schwerer gestört war, als in diesem Fall, und wo nicht schon ausgesprochene Zeichen einer schweren Kachexie bestanden haben. Zweitens müssen wir es wohl vielleicht als Regel betrachten, daß bei großen Sarkomen und Carcinomen der Bauchhöhle ausgedehnte Verwachsungen des Tumors mit den Gedärmen die Wegsamkeit des Darmtraktus immer mehr oder weniger schwer beeinträchtigen mit den bekannten Folgen der Darmkompression.

Bestimmt auszuschließen war angesichts des normalen Blutbefunds ein leukämischer Milztumor, der bekanntlich zuweilen einen großen Umfang erreichen kann. Aber auch die Annahme eines pseudoleukämischen Tumors war zurückzuweisen. Leukämische und pseudoleukämische Milztumoren lassen die bekannten Einkerbungen an ihrem nach rechts schauenden Umfang wohl nie vermissen, und abgesehen davon findet man bei pseudoleukämischen Milztumoren doch fast immer Lymphdrüsenanschwellungen an irgend einer zugänglichen Drüsenregion. Es mag auch daran erinnert werden, daß pseudoleukämische Milztumoren von der Größe des exstirpierten Tumors bis jetzt nicht bekannt geworden sind. Der größte unter den veröffentlichten Fällen soll ein Gewicht von 7 kg gehabt haben.

Ich komme nun zu der Besprechung der Folgen der gleichzeitigen Milzexstirpation. Die Milz, die, wie schon erwähnt, mit ihrer Hilusseite dem Tumor breit und unverschiebbar aufsaß und nur mit ihrer sogenannten Superficies diaphragmatica freilag, war etwas platt gedrückt, aber sonst in ihren Konturen, ihrer Farbe und Konsistenz nicht verändert. Wenn auch ihre Ablösung von dem Tumor vielleicht keine Schwierigkeiten gemacht hätte, so wäre doch schwerlich die Erhaltung der großen Milzgefäße möglich gewesen, die eine Strecke weit an der Oberfläche des Tumors unter seinem serösen Überzug, mit beiden fest verwachsen, verliefen. Ein solcher Versuch, die Milz und ihre Gefäße zu erhalten, hätte den ohnehin schon großen Eingriff allzusehr kompliziert, und dem damit verbundenen Risiko gegenüber kam der Nachteil der Entfernung der Milz sicherlich nicht wesentlich in Betracht. Es ist allmählich durch zahlreiche, über viele

Jahre hindurch sich erstreckende Beobachtungen sicher gestellt, daß Menschen, die ihrer Milz verlustig gegangen sind, sich vollständig wohl befinden können, und daß die Milz kein zum Leben absolut notwendiges Organ ist. Man darf annehmen, daß die Milzfunktionen durch eine gesteigerte Tätigkeit anderer Organe ersetzt werden können. So dunkel die Physiologie der Milz in vielen Punkten auch jetzt noch sein mag, so lassen doch die Untersuchungen der letzten Jahrzehnte kaum einen Zweifel darüber, daß eine ihrer Hauptfunktionen ihre Beteiligung an der Bildung der körperlichen Elemente des Bluts ist. Darauf weisen bekanntlich gerade auch die Veränderungen hin, welche sich mikroskopisch im Blut experimentell „entmilzter" Tiere eine Zeit lang mit großer Regelmäßigkeit nachweisen lassen. Wenn die verschiedenen neueren Experimentatoren auch nicht in allen Einzelheiten vollständig übereinstimmen, so herrscht doch darüber meines Wissens Einigkeit, daß die Milzexstirpation bei Tieren eine Abnahme der roten und eine Zunahme der weißen Blutkörperchen zur Folge hat, und daß das Knochenmark und vielleicht auch die Lymphdrüsen nach dem Wegfall der Milztätigkeit eine erhöhte Tätigkeit zeigen. Des Weiteren ist nicht mehr bestritten, daß diese pathologischen Veränderungen sich nach kürzerer oder längerer Zeit wieder vollständig verlieren. Auch das Blut entmilzter, aber sonst gesunder Menschen zeigt — darüber herrscht wieder keine Meinungsverschiedenheit — kürzere oder längere Zeit nach dem Verlust der Milz normale Verhältnisse.

Die sehr große Mehrzahl der Milzexstirpationen bei Menschen eignet sich aber naturgemäß nicht wie das Tierexperiment zum Studium der unmittelbaren Folgen der Ausschaltung der Milz aus dem Organismus. Sie betreffen in der Regel erkrankte Milzen, deren Funktionen zur Zeit der Operation entweder schon krankhaft verändert oder ganz aufgehoben waren. Bei langem Bestand der Krankheit können ihre Funktionen schon vollständig von andern Körperorganen übernommen worden sein, und die Entfernung der Milz würde sich im letzteren Fall selbstverständlich nicht notwendig durch eine Veränderung der Blutzusammensetzung bemerklich machen müssen. Auch die sehr große Zahl der Milzexstirpationen wegen schwerer Verletzung der Milz ist deshalb dem Tierexperiment nicht gleichzustellen, weil die Verletzung gewöhnlich von einem sehr schweren Blutverlust begleitet ist, welcher an sich schon die Zusammensetzung des Bluts verändert hat.

Diese Umstände erklären es vielleicht auch wenigstens zum Teil, weshalb die Beobachtungen über die unmittelbaren Folgen der Milz-

exstirpation bei Menschen bei den verschiedenen veröffentlichten Fällen so sehr voneinander abweichen. Nur diejenigen Fälle von Milzexstirpation bei Menschen können dem Tierexperiment annähernd gleichgestellt werden, bei denen gesunde Milzen bei normaler Zusammensetzung des Bluts operativ entfernt worden sind. Hierher gehören die Fälle, bei welchen die Milz nicht wegen einer Erkrankung des Milzparenchyms entfernt wurde, sondern weil es bei Operationen in der Bauchhöhle nicht möglich oder nicht ratsam schien, die Milz zurückzulassen, wenn man andere die Operation veranlassende krankhafte Zustände beseitigen wollte, so bei Fällen von Milzgeschwülsten, die aber einen großen Teil des Milzparenchyms intakt gelassen hatten, bei einigen Fällen von Wandermilz, von Vorfall der Milz nach Bauchwandverletzungen und ähnlichem. Aber nur in sehr wenigen derartigen Fällen liegen genauere Blutuntersuchungen nach der Exstirpation vor, und da ihre Ergebnisse vielfach nicht übereinstimmen, so erscheint es wohl gerechtfertigt, die Befunde in dem vorliegenden Fall, in dem eine offenbar ganz normale Milz entfernt werden mußte, mitzuteilen. Ich muß mich leider darauf beschränken, die Veränderungen des Hämoglobingehalts und die Ergebnisse der Zählung der weißen und roten Blutkörperchen anzuführen, und darauf verzichten, über die feineren histologischen Verhältnisse der festen Blutbestandteile, wie sie die moderne Blutuntersuchung verlangt, zu berichten. Sollen diese Angaben einen Wert haben, so müssen sie von gewiegten Histologen kontrolliert worden sein, und dies war aus äußern Gründen hier nicht durchführbar. Für die Zuverlässigkeit der Hämoglobinbestimmungen und der Zählungen der weißen und roten Blutkörperchen, welche nach den allgemein üblichen Methoden gemacht wurden, glaube ich einstehen zu können.

Der Hämoglobingehalt betrug, wie schon erwähnt, einige Tage vor der Operation 90 Proz.; im Kubikmillimeter Blut wurden 8000 weiße Blutkörperchen gezählt. Die Operation fand am 18. Februar 1903 statt.

| | Hämoglobingehalt (nach Fleischl) in Proz. | Zahl der roten Blutkörperchen (nach Thoma-Zeiß) in 1 cbmm | Zahl der weißen Blutkörperchen (nach Thoma-Zeiß) in 1 cbmm |
|---|---|---|---|
| 21. Februar 1903 | — | — | 11 300 |
| 23. " " | 74 | 5 940 000 | 19 500 |
| 25. " " | 80 | — | 31 900 |
| 27. " " | — | 5 650 000 | 39 500 |
| 2. März " | — | — | 40 000 |
| 4. " " | 61 | 4 860 000 | 37 400 |

| | Hämoglobingehalt (nach Fleischl) in Proz. | Zahl der roten Blutkörperchen (nach Thoma-Zeiß) in 1 cbmm | Zahl der weißen Blutkörperchen (nach Thoma-Zeiß) in 1 cbmm |
|---|---|---|---|
| 7. März 1903 | — | — | 31 400 |
| 11. " " | 65 | — | 15 400 |
| 17. " " | 55 | — | 20 000 |
| 21. " " | 60 | 5 500 000 | 22 000 |
| 8. April " | 70 | — | 11 800 |
| 6. Mai " | 63 | 6 064 000 | 11 400 |
| 21. Juni " | 90 | 6 200 000 | 10 000 |
| 19. " 1904 | 90 | 4 540 000 | 12 400 |

Aus den vorstehenden Zahlenangaben ergibt sich, daß in dem mitgeteilten Fall nach der Entfernung der Milz eine ziemlich lange anhaltende Verminderung des Hämoglobingehalts und eine Zunahme der weißen Blutkörperchen beobachtet wurde, während eine nennenswerte Abnahme der roten Blutkörperchen nicht nachzuweisen war. Die stärkste Leukocytose wurde gegen Ende der zweiten Woche nach der Operation gefunden; sie nahm dann wieder ab, um am Ende der 7. Woche ganz zu verschwinden. Sie erreichte indessen entfernt nicht den hohen Grad wie in dem bekannten Credéschen Fall aus dem Jahre 1882 und ging viel rascher vorüber: während bei diesem das Verhältnis der weißen und roten Blutkörperchen auf 1 : 3—4 herabsank — und zwar wurde dieses Maximum der Leukocytose erst nach 2 Monaten erreicht —, betrug es in unserm Falle — Ende der 2. Woche — nur ca. 1 : 130. Unter den übrigen veröffentlichten Fällen von Milzexstirpation beim Menschen, bei denen Blutuntersuchungen gemacht worden sind, finde ich nur noch einen Fall von Czerny, in dem nach Exstirpation einer hypertrophischen Milz eine erheblichere Leukocytose, ein Verhältnis der weißen und roten Blutkörperchen von 1 : 62 am 2. Tag beobachtet worden ist; in allen andern Fällen war die vorübergehende Leukocytose meist noch etwas geringer als in dem hier mitgeteilten Fall oder sie wurde sogar gänzlich vermißt. Max Jordan hat im vorigen Jahr in einer sehr eingehenden Arbeit über die „Exstirpation der Milz, ihre Indikationen und Resultate usw." [1]) die Ansicht ausgesprochen, daß es doch noch nicht über allem Zweifel erhaben zu sein scheine, daß die Leukocytose wirklich auf den Milzausfall selbst zurückzuführen sei; er beruft sich dabei auf Untersuchungen von White (Philadelphia), der nach Laparotomien aus den verschiedensten Ursachen in der Regel eine leichte Vermehrung der

1) Mitteilungen aus den Grenzgebieten der Medizin und Chirurgie. 11. Bd. Heft 3.

weißen Blutkörperchen, wahrscheinlich unter dem Einfluß der Narkose, gefunden hat. Es ist gewiß zuzugeben, daß zur ganz bestimmten Entscheidung der Frage „vergleichende Blutkörperchenzählungen bei größeren, insbesondere mit Organexstirpationen (Niere usw.) verbundenen Eingriffen angestellt werden müssen"; aber Tatsache ist doch, daß in vielen Fällen von Milzexstirpation eine sehr erheblich stärkere Leukocytose gefunden worden ist als in den Beobachtungen von White, und dann erinnere ich mich bestimmt, daß nach größeren Unterleibsoperationen, wo ich wegen schlechten Aussehens der Patienten gelegentlich das Blut habe untersuchen lassen, eine irgend nennenswerte Leukocytose nicht nachgewiesen werden konnte. Der negative Befund oder die oft ganz unbedeutende Leukocytose, welche in mehreren Fällen angegeben wird, erklärt sich vielleicht eher durch die schon oben erwähnte Möglichkeit, daß zur Zeit der Exstirpation der kranken Milz schon andere Organe vicariierend eingetreten waren, und dann fehlt in einer Anzahl der veröffentlichten Fälle eine häufige, während eines längeren Zeitraums vom Tage der Operation an regelmäßig vorgenommene Blutuntersuchung; es ist sehr wohl möglich, daß eine geringe und kurz dauernde Leukocystose übersehen worden ist; die Abnahme des Hämoglobingehalts hatte in der vierten Woche ihren Höhepunkt erreicht, hielt aber viel länger an als die Leukocytose; erst nach ca. 4 Monaten hatte auch sie sich ganz verloren.

Was den Einfluß der Milzexstirpation auf das Allgemeinbefinden betrifft, so schien es, als ob der ganze Eingriff auf die Patienten keinen andern Einfluß hatte, als jede andere Operation irgend eines größeren Unterleibstumors, im Gegensatz zu dem Credéschen Fall, bei dem sich im Anschluß an die Operation eine so große Schwäche entwickelte, daß der Operierte nach 4 Wochen kaum ein paar Schritte zu gehen vermochte. Indessen sah doch auch unser Patient in der 5. Woche noch recht hohläugig aus, und seine Magerkeit, die schon vor der Operation, wie erwähnt, sehr erheblich war, hatte noch weiter zugenommen. Vor der Operation hatte er ca. 73 kg gewogen, vier Wochen nachher 56 kg; rechnet man auch das $10^1/_2$ kg betragende Gewicht seines Tumors ab, so bleibt immer noch ein Gewichtsverlust von $6^1/_2$ kg vier Wochen nach der Operation trotz guter Ernährung in den vorangegangenen 2—3 Wochen und vollständigen subjektiven Wohlbefindens. In der Folge besserte sich aber dann der Ernährungszustand rasch, und am 6. Mai, also 11 Wochen nach der Operation wog der Patient fast so viel wie vor der Operation samt seinem Tumor, und er konnte jetzt schon seine frühere Arbeit in vollem

Umfang wieder aufnehmen. Seine Gesichtsfarbe war immer noch ziemlich bleich, und wie oben angegeben, war damals der Hämoglobingehalt des Bluts immer noch sehr vermindert (63 Proz.); dieser hatte, wie erwähnt, erst nach ca. 4 Monaten wieder seinen normalen Stand erreicht. Mithin waren die Folgen der Milzexstirpation für die Blutzusammensetzung doch erst nach diesem Zeitraum verschwunden, wenn auch die Arbeitsfähigkeit viel früher zurückgekehrt war. Der Operierte hat sich seitdem vollkommen wohl befunden; das Ergebnis einer Nachuntersuchung des Bluts am 19. Juni 1904 ist oben angegeben; er sah 1 Jahr 4 Monate nach der Operation blühend aus und machte den Eindruck eines gesunden, sehr kräftigen Mannes; sein Körpergewicht betrug 85 kg.

Zum Schluß ist noch besonders hervorzuheben, daß trotz genauer und wiederholter Untersuchung weder an den zugänglichen Lymphdrüsen, noch an den Knochen, noch auch an der Schilddrüse irgend welche Veränderungen nachzuweisen waren, welche auf eine gesteigerte Tätigkeit dieser Organe hätte bezogen werden können. Bekanntlich ist in dem Credéschen Fall 4 Wochen nach der Operation eine teigige Schwellung der Schilddrüse und in einem Fall von Czerny Schmerzhaftigkeit einiger Lymphdrüsen gefunden worden. Der mitgeteilte Fall reiht sich in dieser Beziehung den übrigen zahlreichen Fällen von Milzexstirpation am Menschen an, bei denen auch keine gröberen Veränderungen an denjenigen Organen gefunden wurden, von denen man angenommen hat, daß sie die Funktionen der Milz übernehmen könnten.

# XXVII.

Aus dem Frauenspitale und der patholog.-anatom. Anstalt Basel.

## Ein Fall von ungewöhnlich grofsem secundärem Lebertumor bei atypischem Schilddrüsencarcinom.

Von

Dr. **Alfr. Labhardt**, Oberassistenzarzt am Frauenspital. und Dr. **S. Saltykow**, I. Assistent an der patholog.-anatom. Anstalt.

(Mit 5 Abbildungen.)

Der hier zu beschreibende Fall bietet sowohl in klinischer als in pathologisch-anatomischer Beziehung Interessantes. So große Fortschritte die Diagnostik der Bauchtumoren in den letzten Jahrzehnten gemacht hat, so kommen auch dem Erfahrenen hin und wieder Fälle vor, bei denen sich unsere Kenntnisse als unzureichend erweisen und bei denen erst die Autopsie oder die Operation die nötige Klarheit verschaffen. Wenn das schon für die bekannteren Geschwülste des Unterleibes gilt, für die Myome, Cysten aller Art, Carcinome der Verdauungsorgane, so gilt es in noch viel höherem Maße für die selteneren Tumorbildungen, die nur vereinzelt oder gar als Unica zur Beobachtung kommen. Der folgende Fall dürfte nun ein solches Unicum vorstellen, und schon daher mag seine Schilderung im Interesse der Erweiterung diagnostischer Kenntnisse gerechtfertigt sein. Ist andererseits die Tatsache, daß gerade die Schilddrüsengeschwülste die Neigung haben, Metastasen zu bilden, welche viel größer als der primäre Tumor sind, zur Genüge bekannt, so wurde bis jetzt unseres Wissens eine solche Metastase und von dieser Größe in der Leber noch nicht beschrieben. Schließlich weicht die mikroskopische Zusammensetzung unseres Tumors wesentlich von dem Aussehen der typischen Schilddrüsencarcinome ab.

Frau G.-H. 41 Jahre.

Patientin stammt aus gesunder Familie, war früher nie wesentlich krank. Mit 16 Jahren wurde sie menstruiert; seither stets regelmäßig, 4wöchentlich, 3—4tägig, ohne Molimina. Letzte Periode: Anfang März 1903. — 5 normale Entbindungen, die letzte vor 3 Jahren.

Die jetzige Erkrankung begann im Februar 1903 mit diffusen Schmerzen im Unterleib. Im März bemerkte Patientin eine Geschwulst daselbst, die ziemlich rasch an Größe zunahm. Dabei wurde Patientin magerer und schwächer; auf Anraten ihrer Arztes trat die Frau am 25. Mai in das hiesige Frauenspital ein.

Status praesens: Magere Patientin mit leicht ikterischer Hautfarbe: am Hals eine geringe Struma; Atmung frei. Spitze der linken Lunge leicht gedämpft mit undeutlich bronchialem Atmen und verlängertem Exspirium; an der Herzspitze ein leises systolisches Geräusch. Leber und Milz zeigen normale Dämpfungsfiguren. — Der Unterleib ist durch einen von der Symphyse bis fast zum Rippenbogen reichenden Tumor aufgetrieben, in dessen Bereich der Perkussionsschall gedämpft ist. Von der Leberdämpfung ist die Tumordämpfung durch eine fast handbreite Zone tympanitischen Schalles getrennt. Die Oberfläche des Tumors ist unregelmäßig, großhöckerig. Die Konsistenz ist verschieden: an einzelnen Stellen weich, an anderen wieder härter; stellenweise ist deutliche Fluktuation vorhanden. Die Geschwulst ist in toto etwas verschieblich, macht jedoch die respiratorischen Exkursionen nicht mit. Eine Verbindung mit irgend einem Organe des Unterleibes ist nicht zu konstatieren. Der Uterus ist klein, anteflektiert; Portio unterhalb der Spinallinie; Adnexe nicht zu fühlen. Die Kuppe des Tumors ist von der Vagina aus nicht zu erreichen, erreicht aber den Beckeneingang. Die genaue Diagnose, bei der klinischen Besprechung von Prof. v. Herff besprochen und auf dem Wege der Exklusion gestellt, lautete: Kystoma ovarii multilocularis (malignum?).

28. Mai 1903 Operation (Prof. v. Herff): Eröffnung des Abdomens in der Medianlinie. Der vorliegende Tumor ist mit der vorderen Bauchwand durch leicht trennbare Adhärenzen verwachsen; die dunkelblaurote Färbung der Geschwulst läßt an eine Stieltorsion der Cyste denken. Die weitere Untersuchung ergibt jedoch, daß die Genitalorgane in keiner Beziehung zur Geschwulst stehen; beide Ovarien sind klein, atrophisch. Dagegen läßt sich eine Verbindung mit der Leber konstatieren, indem von deren linkem Lappen aus ein ca. 10 cm breites flaches Band zum Tumor sich hinzieht: dieses Band stellt die dünn ausgezogene Leberkante dar. Beim Herauswälzen der enormen Geschwulst setzt die Atmung aus (Zerrung des Zwerchfelles?), kehrt jedoch auf künstliche Atmung bald wieder zurück. Bei dem schlechten Zustand der Patientin wird auf eine genauere Orientation verzichtet und der bandförmige Stiel des Tumors mit dem Paquelin durchtrennt; Lösung von Adhäsionen, die der Tumor mit den Gefäßen der Leberpforte, dem Magen und dem Duodenum eingegangen hatte; Blutung aus dem Lebergewebe nicht sehr bedeutend; einzelne Gefäße werden isoliert unterbunden; im übrigen wird der Stumpf mit einigen Arkadennähten vernäht. Da es trotzdem noch etwas blutet, werden 4 Pincen angelegt und liegen gelassen. Tamponade des Stumpfes mit Xeroformgaze und Schluß der Bauchhöhle bis auf die Drainageöffnung. — Der exstirpierte Tumor hat ein Gewicht von 9 Pfund und zeigt die Gestalt einer allseitig vergrößerten Niere. Maße: 21/12/15. Über der Convexität ziehen seichte, unregelmäßig verlaufende Furchen; die Pole zeigen höckerige Configuration. Der ca. 1 cm dicke, aus Lebergewebe bestehende Stiel befindet sich an der konkaven Kante des Tumors. Aufgeschnitten bietet die Geschwulst

folgendes Aussehen: Das Zentrum besteht aus einer morschen, stark durchbluteten bröckligen Masse; diese wird gegen die Peripherie hin fester und nimmt eine grauweiße Farbe an. Von hier aus ziehen unscharf begrenzte Septen von erhaltenem Tumorgewebe nach innen; durch Brücken, die diese Septen verbinden, entstehen unregelmäßig gestaltete große Alveolen, in denen die oben beschriebene blutige Masse liegt. Die mikroskopische Struktur des Tumors wollen wir im Zusammenhang mit derjenigen des primären Tumors schildern. —

Der Wundverlauf war ein sehr guter, stets afebril. Am 31. Mai wurden die Klemmen entfernt und am 2. Juni die Gazestreifen herausgenommen. In der Folgezeit stießen sich häufig Fetzen von nekrotischem Lebergewebe ab; der Wundtrichter verkleinerte sich jedoch ziemlich rasch. Patientin nahm sichtlich zu und fühlte sich stets wohl. Da stellte sich am 10. Juli zum ersten Male leichte Atemnot ein; die vorgenommene Untersuchung zeigte, daß der beim Eintritt bemerkte Kropf seither etwas an Größe zugenommen hatte. Die Dyspnoe nahm rasch zu, und schon 3 Tage später mußte Patientin wegen hochgradiger Atemnot die Nacht auf dem Stuhl am Fenster sitzend zubringen. Es wurde daher ihre Überführung nach der chirurgischen Klinik zur eventuellen Tracheotomie angeordnet.

Die Wahrnehmung der rasch wachsenden Struma warf einiges Licht in das Dunkel der Genese jenes Lebertumors und ließ gleich die Vermutung aufkommen, daß wir damals die Lebermetastase eines malignen Schilddrüsentumors entfernt hatten. —

Den weiteren Verlauf entnehmen wir der uns gütigst von Herrn Prof. Hildebrand zur Verfügung gestellten Krankengeschichte der chirurgischen Klinik, wie folgt:

Beim Eintritt am 14. Juli fand sich am Hals eine kranzförmige Geschwulst, an der sich 2 seitliche von einem mittleren Teile durch seichte Furchen abgrenzen. Größter Umfang des Halses: 42 cm. Haut über dem Tumor überall verschieblich. Consistenz hart mit eingelagerten steinharten Knollen. Stridoröses Atmen.

15. Juli. Cricotracheotomie (Prof. Hildebrand), unter Herunterziehen der Neubildung, die bis an den Schildknorpel reicht. Nach Einführung einer Königschen Kanüle wird die Atmung wieder ruhig. —

Im Laufe der folgenden 4 Wochen war der Zustand, mit Ausnahme eines Bronchialkatarrhes, ein leidlicher. Beim Kanülenwechsel am 13. August trat plötzlich eine heftige Blutung aus der Trachealöffnung ein; das aspirierte Blut bewirkte innerhalb weniger Minuten den Tod durch Erstickung. —

Die von dem einen von uns am 14. August 1903 vorgenommene Sektion ergab im wesentlichen folgendes:

Mittelgroße (152 cm) weibliche Leiche in mäßigem Ernährungszustande (Gewicht: 36½ kg), von gracilem Knochenbau und gut entwickelter Muskulatur. Unter der Halshaut derbe Knoten fühlbar, welche den Hals in der unteren Hälfte beträchtlich verdicken. Oberhalb dieser Knoten eine querverlaufende Narbe mit einer für einen Katheter durchgängigen Wunde, welche in den Kehlkopf führt. Am Bauch eine Laparotomienarbe.

Herzbeutel von den Lungen bedeckt. Lungen frei von Verwachsungen, Pleurahöhlen leer. Im Herzbeutel 15 ccm klarer Flüssigkeit.

Herz entsprechend groß (233 g). Epicard mäßig fettreich. Muskulatur blaßbraungelblich. Höhle des l. Ventrikels erweitert, Klappen ohne Besonderheiten. — Die Lungen sehr voluminös, hochgradig flaumig, am Rande größere Emphysemblasen. Parenchym ziemlich blutreich und stärker durchfeuchtet. Die großen Bronchien mit flüssigem Blut und Blutgerinnseln gefüllt. Bronchial-Lymphdrüsen anthrakotisch.

Mundhöhle, Rachen, Oesophagus bieten nichts Nennenswertes, bis auf ein kleines Traktionsdivertikel des Oesophagus.

Im Larynx befinden sich reichliche Blutgerinnsel, in der Trachea spärliche Blutgerinnsel und flüssiges Blut. Die Laryngotomiewunde entspricht etwa der Mitte des Schildknorpels. Der Wundrand ist gerötet, verdickt, von mißfarbenen Auflagerungen bedeckt. Trachea seitlich bedeutend komprimiert; an der rechten Wand derselben, $1\frac{1}{2}$ cm unterhalb des ersten Ringknorpels beginnend, befindet sich eine 4 cm lange und 2 cm breite ulcerierte Stelle mit bloßliegenden, zum Teil zerstörten Knorpeln; das Geschwür ist von festhaftenden Blutgerinnseln ausgefüllt, in seinem Grunde liegt eine graurötliche weiche Tumormasse vor. An der hinteren Wand des Larynx zwischen dem oberen Rand des Geschwürs und dem unteren Rand des Schildknorpels ist eine 3 cm lange, $1\frac{1}{2}$ cm breite und 4 mm dicke Schleimhautverdickung zu sehen, welche auf Durchschnitten aus einem weichen, weißen Tumorgewebe besteht.

Die Schilddrüse ist bedeutend vergrößert: der rechte Lappen ist 12 cm lang, 8 cm breit und 6 cm dick; der linke Lappen 9/5/5, der Mittellappen ungefähr kugelig, hat 4 cm Durchmesser. Die Oberfläche des Organes ist flachhöckerig, die einzelnen Höcker sind bis haselnußgroß. Der linke Lappen zeigt vorne etwas festere bindegewebige Verwachsungen mit der Umgebung, ist sonst durch eine dünne bindegewebige Kapsel von den umgebenden Weichteilen abgegrenzt und läßt sich ziemlich leicht herausschälen. Der rechte Lappen fühlt sich bedeutend weicher an als die beiden anderen. Beim Durchschneiden desselben zeigt sich, daß die unteren drei Vierteile desselben von einem kugelförmigen ca. 8 cm im Durchmesser haltenden Tumorknoten eingenommen sind. Das Tumorgewebe ist weiß, markig, in den zentralen Partien graugelblich, stellenweise rot und gelb gefleckt, in den peripheren Partien mehr grauweiß. Im unteren Abschnitt ist der Tumor mit der Trachealwand fest verwachsen, durchbricht dieselbe und erscheint an der Stelle der oben erwähnten Ulceration an der Trachealinnenfläche. Oberhalb dieser Stelle steht der Tumor mit dem erwähnten Wandinfiltrate des Larynx und der Trachea im Zusammenhang. In der peripheren Zone des Tumorknotens läßt sich eine Zusammensetzung desselben aus kleineren bis erbsengroßen Knoten feststellen, zwischen welchen Bindegewebszüge verlaufen. Das erhaltene Schilddrüsengewebe am oberen Pol des rechten Lappens ist im ganzen kleincystisch, enthält etwa 5 linsen- bis erbsengroße weiße Tumorknoten von ähnlicher Beschaffenheit wie der Haupttumor und beiläufig ebensoviele kleine kolloide Knoten.

Der mittlere Teil des linken Lappens ist von einem kolloidreichen, bis $4\frac{1}{2}$ cm im Durchmesser haltenden Knoten eingenommen, welcher seinerseits wieder aus zahlreichen bis kirschgroßen Knoten zusammengesetzt ist. Das Gewebe dieses Knotens ist kleincystisch, vollständig durchsichtig. Das übrige Parenchym des linken Lappens ist auf dem Durchschnitt feinhöckerig.

weniger kolloidreich als dasjenige des rechten Lappens, schließt einen erbsengroßen kolloiden Knoten und einen etwas kleineren markigen weißen Knoten ein.

Der Mittellappen läßt nur am unteren Pol einige bis bohnengroße kolloide Knoten erkennen, ist sonst im ganzen von einer weichen breiigen gelblichweißen Tumormasse eingenommen, welche mit dem Hauptknoten des rechten Lappens im Zusammenhang steht.

Die Halsgefäße sind frei. Intima aortae zeigt geringe umschriebene Verdickungen. Die trachealen Lymphdrüsen sind unbedeutend vergrößert, grau pigmentiert, feucht.

In der Bauchhöhle kein abnormer Inhalt, Peritoneum im ganzen glatt. Die Milz ist vergrößert: 15/8/3 cm (232 g). Pulpa weich, dunkelrot, Follikel vergrößert. Nieren vergrößert (330 g), auf Schnitt ihre Zeichnung deutlich. In der Rinde der rechten Niere ein hanfkorngroßer, weißer Tumorknoten und mehrere kleinere Knötchen; in der linken Niere ein erbsengroßer und ein hirsekorngroßer, weißer Knoten.

Die Leber ist mit dem Zwerchfell locker verwachsen. Das Organ entsprechend groß: 26 cm breit, bis 14 cm hoch und bis 7 cm dick (Gewicht: 1445 gr). Der 4 cm breite vordere Rand des rechten Lappens ist durch eine Schnürfurche von dem übrigen Gewebe abgetrennt und ca. $1^1/_2$ cm dick. 4 cm nach rechts vom Lig. suspensorium zeigt dieser Rand in der Ausdehnung von ca. 10 cm einen $2^1/_2$ cm tiefen Defekt, welcher der Stelle der Abtrennung des Tumorstieles entspricht. Am rechten Rande des Defektes befindet sich ein haselnußgroßer, weicher, auf dem Durchschnitt weißer Tumorknoten. Die Operationsfläche zeigt in der Nähe dieses Knotens eine 2 cm lange und 1 cm dicke Infiltration durch Tumorgewebe, sonst ist sie von neugebildetem Bindegewebe bedeckt; Flexura hepatica coli und Duodenum sind hier ziemlich fest adhärent. Das Leberparenchym ist dunkelbraun, die acinöse Zeichnung deutlich, im Parenchym sind nur spärliche hanfkorn- bis linsengroße graurötliche Tumorknötchen eingelagert. Am Peritoneum der vorderen Bauchwand, in der Nähe der oben erwähnten Operationsstelle befinden sich ein hühnereigroßer und zwei kirschgroße Tumorknoten mit grobhöckeriger Oberfläche; auf dem Durchschnitt sind die kleineren Knoten weiß, der größere läßt nur an der Peripherie weiße Tumormasse erkennen, ist im übrigen dunkelrot, durchblutet.

An der Serosa des Colon transversum etwa 5 bis linsengroße blasse Tumorknoten. In dem nicht verdickten und von Verwachsungen freien Netz sieht man einen wallnußgroßen, weichen, auf dem Durchschnitt rötlich-weißen Tumorknoten.

Im rechten Ovarium ein hühnereigroßer Tumorknoten, am oberen Pole desselben ein geringer flacher Rest von Ovarialgewebe. Am linken Ovarium ein etwas kleinerer, aber besonders weicher Tumorknoten; nur die äußere Hälfte des Ovariums ist erhalten. Auf dem Durchschnitt ist das Tumorgewebe graugelb und dunkelrot marmoriert. In der Muskulatur der linken Incisura ischiadica major ein ähnlicher taubeneigroßer Knoten.

Das übrige Genitale, die Harnblase, der Darm bis auf eine Obliteration des Proc. vermif. ohne Besonderheiten. Magen stark dilatiert, enthält dunkelbraune, breiige Masse.

Pankreas, Nebennieren und Schädelhöhle bieten nichts Besonderes.

Die Schädelknochen, die Wirbelsäule, das Sternum, die Rippen, das linke Femur, der rechte Humerus auf Sägeschnitten frei von Metastasen.

Anatomische Diagnose: Struma maligna glandulae thyreoideae cum perforatione et haemorrhagia in cavum laryngis et tracheae, subsequente aspiratione sanguinis in bronchos. Tumores secundarii ovariorum, hepatis, renum peritonei, omenti majoris, pelvis. Status post laparotomiam et resectionem hepatis propter tumorem secundarium. Status post laryngotomiam. Obliteratio processus vermiformis. Diverticulum tractionis oesophagi.

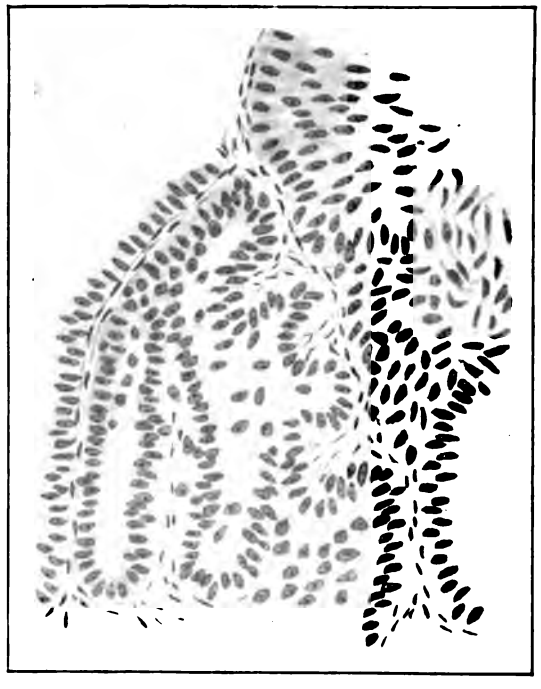

Fig. 1.

## Mikroskopische Untersuchung.

Schilddrüse. Es wurde ein größeres Stück aus der peripheren Zone des grossen Knotens des rechten Lappens und eines von den kleinen Knötchen zur Untersuchung genommen. Das erste Präparat bietet folgendes Bild (Fig. 1). Stellenweise besteht der Tumor aus kleineren Alveolen, welche durch ein zartes Bindegewebsgerüst von einander getrennt sind. Die Alveolen sind von epithelialen Zellen ausgefüllt, welche zum Teil deutliche unregelmäßige Schläuche mit einem engen Lumen bilden (Fig. 1, links), die Zellen sind in diesem Falle zylindrisch mit großen Kernen. Die epitheliale Wand der Schläuche wird oft bedeutend breiter, mehrschichtig, schließlich findet man Alveolen, deren Lumen von unregelmäßigen größeren Epithelzellen ausgefüllt ist; nur an der Peripherie der Alveole kann man manchmal noch eine reihenweise Anordnung der Epithelien erkennen.

Die schmalen Septen zwischen den Alveolen bestehen fast ausschließlich aus dünnwandigen Blutgefäßen. Vielfach werden aber die epithelialen Felder bedeutend größer, nehmen mehrere Gesichtsfelder des Mikroskopes bei schwacher Vergrößerung ein und bestehen aus dicht an einander gelagerten, unregelmäßig geformten Epithelzellen. Hie und da findet man noch kleine epitheliale Schläuche in der zelligen Masse. An einzelnen Stellen der Wand dieser großen Alveolen findet man noch eine continuierliche Schicht von ganz niedrigen kubischen kleinkernigen Zellen, welche den normalen Epithelien der Schilddrüse vollständig ähnlich sind, oder anderseits von sehr hohen schlanken Cylinderzellen (Fig. 1, rechts oben). Die frei in den größeren Hohlräumen liegenden Zellen werden gegen das Centrum der Höhle kleiner, schmaler, zum Teil spindelförmig (Fig. 1, rechts); ihre Kerne werden klein, dunkel. An einzelnen Stellen verschwinden die Kerne, nachdem sie in kleine Chromatinklümpchen zerfallen waren, gänzlich, das Protoplasma zerfällt ebenfalls und es entstehen verschieden große necrotische Herde, welche aus einer feinkörnigen Masse bestehen. Zwischen den Zellen der größeren Höhlen ist keine Spur von einer Zwischensubstanz zu finden, nur stellenweise sind noch Inseln von dichterem Bindegewebe erhalten, welche auf die Entstehung der großen Felder durch Zusammenfließen kleinerer Alveolen hindeuten.

An der Peripherie des Tumors sieht man zahlreiche Kanäle, welche von großen Tumorzellen ausgefüllt sind und offenbar den Lymphgefäßen entsprechen. Daneben sind aber auch zahlreiche verschieden weite Venen zu finden, in deren Lumen die roten Blutkörperchen mit zahlreichen Tumorzellen untermischt sind; stellenweise bilden diese Zellen auch dichtere Gruppen. Viele Tumorzellen zeigen hier ziemlich hochgradige degenerative Veränderungen. Mitosen sind mäßig reichlich in dem Schilddrüsentumor vertreten.

In dem kleineren Tumorknoten ist nur ein peripherer Saum von Tumorgewebe zu sehen, im übrigen besteht der Knoten aus einer geronnenen Masse, in welcher Fibrinnetze und stellenweise erhaltene rote Blutkörperchen zu sehen sind.

Das Tumorgewebe besteht aus einem ziemlich engmaschigen bindegewebigen Stroma; in den Maschen sind die zum Teil dieselben auskleidenden, zum Teil aber vollständig ausfüllenden Tumorzellen eingelagert. Diese Zellen sind groß, blasig, unregelmäßig eckig, mit sehr großen Kernen und Kernkörperchen. Daneben findet man zahlreiche noch größere Zellen mit einem großen unregelmäßigen buchtigen Kern oder mit mehreren Kernen; zum Teil sind es echte Riesenzellen mit

abgerundetem Protoplasma und zahlreichen Kernen, welche vielfach dicht aneinander liegen und fast das ganze Protoplasma ausfüllen oder auch peripher gelagert sind. Mitosen sind ungefähr in derselben Menge wie im Haupttumor vorhanden.

Das Schilddrüsengewebe zwischen den Tumorknoten besteht aus weiten mit Kolloid ausgefüllten Hohlräumen, welche von kubischem Epithel ausgekleidet sind, bietet also das typische Bild vom Struma colloides. Stellenweise sind bis hirsekorngroße ziemlich scharf begrenzte Knötchen zu sehen, welche mehr die Structur der Struma parenchymatosa besitzen; die Follikel sind kleiner, manche ganz klein und leer; die kleinen dunkelkernigen Epithelien sind bedeutend zahlreicher.



Fig. 2.

Großer, operativ entfernter Lebertumor. Es wurden 18 verschiedene Stücke untersucht, welche den verschiedensten, hauptsächlich besser erhaltenen Teilen des Tumors entnommen wurden. Grössere Partien des Tumors bestehen aus dicht neben einander liegenden, mittelgroßen und ziemlich gleichförmigen, rundkernigen Zellen. Nur die in der zelligen Masse verlaufenden Züge von Gefäßendothelkernen deuten einen alveolären Bau an (Fig. 2 unten). Hier und da werden die Zellen im Durchschnitt größer, vielgestaltiger, bekommen große kompliziert gebaute mit Knospen versehene Kerne, weisen Übergänge zu den Riesenzellen auf. Es entstehen Bilder, welche den bei dem Schilddrüsenknötchen beschriebenen entsprechen (Fig. 2, oben). Mitosen werden an solchen Stellen auffallend zahlreich, oft sieht man bis 15—20 Mitosen in einem Gesichtsfeld, bei starker Vergrößerung; manchmal liegen 3—4 Mitosen unmittelbar nebeneinander. An diesen Stellen ist die alveoläre Structur schon dadurch deutlicher, daß die peripheren Zellen der Alveolen dichter und die zentralen lockerer nebeneinander gelagert sind. Es fehlt auch nicht

an Stellen, wo der alveoläre Bau besonders deutlich wird; die Epithelien kleiden in einer oder mehreren Reihen kleinere Hohlräume aus. Es sind größere Felder vielfach anzutreffen, welche aus den beschriebenen polymorphen Zellen bestehen. Die größeren Zellen zeigen Riesenmitosen (Fig. 3, rechts), sehr zahlreich sind asymmetrische und multipolare Mitosen. Deutliche mehrschichtige epitheliale Schläuche mit einem Lumen sind verhältnismäßig spärlich zwischen den soliden Alveolen und in der diffusen zelligen Masse zerstreut.

In manchen Bezirken des Tumors werden die Riesenzellen besonders zahlreich und groß (Fig. 3), sie liegen manchmal dicht neben einander und besitzen zum Teil Hunderte von Kernen. Durch die Anwesenheit von spärlichen, verhältnismäßig kleinen Zellen zwischen den Riesenzellen wird das Ganze in hohem Grade Sarcom-ähnlich.



Fig. 3.

Ähnlichkeit mit Sarcom erhält der Tumor an anderen Stellen noch dadurch, daß das auffallend reichlich werdende Bindegewebe die Zellen zu schmalen länglichen Gebilden zusammendrückt, welche einzeln oder zu größeren Gruppen in faserigem Gewebe eingeschlossen an ein Spindelzellensarcom erinnern, besonders wenn man ihre zum Teil vielgestaltigen gelappten Kerne und ihre Anordnung um die zahlreichen fast nur endothelwandigen Gefäße berücksichtigt (Fig. 4). Manchmal sind die länglichen Tumorzellen senkrecht zu den Gefäßen angeordnet. Mitten in diesem Tumorgewebe findet man aber mäßig zahlreiche, im Bindegewebe eingeschlossene längliche und rundliche Alveolen, welche von großen epithelialen Tumorzellen ausgekleidet oder ausgefüllt sind, und ähnliche Zellen enthaltende Lymphgefäße (Fig. 4, unten).

An manchen Stellen ist der Tumor so reich an Bindegewebe, daß nur spärliche zellige Gruppen in einem fibrösen Gewebe eingeschlossen sind.

Die schon makroskopisch als necrotisch erkannten zentralen Partien bestehen zum Teil aus kernlosen, in Zerfall begriffenen Zellen, welche mit roten Blutkörperchen untermischt sind. An anderen Stellen besteht fast das Ganze aus Blut und Fibrin mit geringen zelligen Beimengungen.

Bei der Untersuchung des Stieles des Tumors zeigt sich, daß das Tumorgewebe an der Grenze des Lebergewebes mehr oder weniger isolierte durch Bindegewebe von einander getrennte Knoten bildet. Das Lebergewebe hat hier die Läppchenanordnung verloren, die kleinen, stark pigmentierten Leberzellen liegen dicht aneinander gepreßt. An anderen Stellen sind die Kapillaren des Lebergewebes erweitert und enthalten vereinzelte, zum Teil sehr große Tumorzellen.

Fig. 4.

Einer der kleinen bei der Sektion gefundenen Leberknoten ist durch Bindegewebssepten in eine geringe Anzahl großer Felder getrennt. Diese bestehen aus locker nebeneinander liegenden Tumorzellen. Die verschiedenen bisher beschriebenen Zellformen sind hier vertreten, und es liegen unregelmäßig durcheinander sowohl die kleinsten Zellen als die größten mehrkernigen Riesenzellen. Die Mitosen sind sehr zahlreich; in den meisten Gesichtsfeldern findet man asymmetrische und multipolare Mitosen. An den in Formol fixierten, 5 $\mu$ dicken Celloidinschnitten sind die achromatischen Figuren sowohl bei typischen als auch bei atypischen Mitosen aufs deutlichste zu sehen. In den Riesenzellen sind oft kleine einkernige Zellen eingeschlossen.

Ein dem eben beschriebenen sehr ähnliches Bild bieten der große Knoten am Omentum und die Ovarialtumoren, nur sind die

letzteren in größter Ausdehnung von Blut und Fibrin durchsetzt, sodaß die erhaltenen Tumorpartien wie im Blut eingelagert erscheinen.

Der große peritoneale Tumor besteht aus mittelgroßen Alveolen kleinerer Zellen von ziemlich gleichartigem Aussehen und läßt nur spärliche Mitosen erkennen. Dieser Knoten ist ebenfalls in größerer Ausdehnung durchblutet.

Bedeutend komplizierter und auf den ersten Blick unklarer ist die Struktur des Knotens in der Muskulatur des kleinen Beckens. Bei schwacher Vergrößerung scheint der Tumor aus Spindelzellenzügen zu bestehen, welche in verschiedener Richtung verlaufen. Bei der Untersuchung bei stärkerer Vergrößerung zeigt sich aber, daß diese Verteilung der Zellen in Zügen in erster Linie durch die ursprüngliche Anordnung der Muskelfasern und der Muskelbündel bestimmt wird. Man sieht, daß die Sarolemmschläuche und das Perimysium noch ziemlich gut erhalten und die ersteren vielfach von kleinen und größeren Tumorzellen ausgefüllt sind. Andere Schläuche zeigen noch Reste contractiler Substanz, Kernvermehrung und Wucherung der Sarcoblasten. An vielen Stellen liegen die Tumorzellen und die Muskelzellen neben einander und sind kaum aus einander zu halten, zumal die Tumorzellen vielfach durch Lagerung innerhalb der Schläuche eine längliche Form angenommen haben. An den Stellen, wo die allgemeine Anordnung nicht so regelmäßig ist, befinden sich typische Carcinomalveolaren und kleine diffuse Felder von einförmigen kleineren und polymorphen größeren Zellen. In der Tumormasse sind auch längere neugebildete Muskelspindeln und echte junge Fasern zu sehen. Auch Riesenzellen, welche an der Form, dem Zusammenhang mit den Schläuchen, der typischen säulenartigen Kernanordnung sicher als dem Muskelgewebe angehörend erkennbar sind, sind neben den Tumorriesenzellen nicht selten. An der Peripherie des Tumors findet man vollständig atrophische alte Muskelfasern. Der Knoten ist durch eine Schicht Bindegewebe von der umgebenden Muskulatur abgegrenzt, welche in der Nähe des Knotens hochgradige Atrophie der Fasern zeigt.

Ebenso kompliziert sind die Verhältnisse in einer Nierenmetastase. Zwei kleinere (hanfkorngroße) Knötchen der Niere bieten zwar nichts Auffallendes. Sie bestehen aus größeren von einförmigen kleinen Zellen zusammengesetzten soliden Alveolen und aus kleineren Alveolen, welche nur eine mehrschichtige Auskleidung aus größeren polymorphen Zellen bestehend aufweisen; zwischen den beiden Formen sind Übergänge zu finden. Das Stroma ist sehr spärlich, besteht fast ausschließlich aus dünnwandigen Gefäßen. Der

dritte untersuchte, etwa erbengroße Knoten zeigt dagegen nur stellenweise eine eben so einfache Struktur; in diesen Partien ist die Vielgestaltigkeit der Zellen noch größer, es kommen Riesenzellen vor, die Mitosen sind zahlreicher. An anderen Stellen ist der Knoten von ziemlich breiten längs- und quergetroffenen Bändern verschieden langer Spindelzellen durchzogen (Fig. 5). Diese Zellen gehen allmählich in unregelmäßig gestaltete Tumorzellen über. Daneben findet man Züge präexistierenden Bindegewebes, welches zum Teil die Reste atrophischer Harnkanälchen einschließt. Die Zellen dieses Bindegewebes zeigen Vergrößerung der Kerne und des Protoplasma und sehen zum Teil den eben erwähnten spindelförmigen Tumorzellen sehr ähnlich aus, was das Bild noch bunter und komplizierter macht.



Fig. 5.

Der mikroskopische Bau der Geschwulst bietet mancherlei Interessantes: Schon der primäre Tumor zeigt eine große Vielgestaltigkeit der zelligen Elemente und große Variabilität der Struktur. Man findet hier das Bild des typischen Adenocarcinoms (Fig. 1), ferner Partien mit der Struktur eines einfachen kleinzelligen Carcinoms, schließlich solche mit großer Polymorphie der Zellen bis zur Bildung von Riesenzellen. Die Hauptmetastase, der operativ entfernte Tumor der Leber und die meisten anderen Metastasen zeigten hauptsächlich die beiden letzteren Typen (Fig. 2 und 3).

Nun bieten aber einzelne secundäre Tumoren eine mikroskopische Zusammensetzung, welche an Sarcom könnte denken lassen: erstens bestehen manche Bezirke des großen Lebertumors im Wesentlichen aus Riesenzellen — diese Partien erinnern fast an ein Riesenzellensarcom. Man kann aber die Gleichwertigkeit dieser Riesenzellen mit den übrigen überall in dem Tumor zerstreuten Riesenzellen feststellen und ihre Entstehung aus den Carcinomzellen verfolgen. Andere Partien des Tu-

mors erhalten die Ähnlichkeit mit Sarcom durch die spindelige Form der Zellen (Fig. 4). In diesem Fall kann man aber die Formänderung infolge der Bindegewebszunahme feststellen, wobei man alle Übergänge von den losen Carcinomzellen zu den im Bindegewebe eingeschlossenen Spindelzellen wahrnimmt.

Die scheinbar hochgradige Beimengung von Spindelzellen in dem Tumor der Beckenmuskulatur läßt sich durch das Auftreten von Wucherungsformen der Muskelelemente erklären, welche in auffallender Menge mitten im Tumorknoten sich befinden.

Größere Schwierigkeit bietet einer der Nierenknoten mit spindelzelligen Partien (Fig. 5). Wenn man denselben ausschließlich morphologisch beurteilen wollte, müßte man ihn ohne weiteres Sarcom nennen. Doch halten wir auch diesen für carcinomatös aus folgenden Gründen: 1. er enthält Partien, welche vollständig mit der carcinomatösen Struktur der übrigen Tumoren (und zwar auch derjenigen der Nieren) übereinstimmen; 2. der primäre Tumor zeigte sicher nichts Sarcomatöses; man müßte also annehmen, daß das Sarcom sich erst in der Carcinommetastase entwickelt hat; da man aber 3. Übergänge zwischen den sicher carcinomatösen und den spindelzelligen Partien sah, so müßten die Sarcomzellen dazu noch aus den Carcinomzellen entstanden sein, was wir nicht annehmen können, wenn wir nicht nur auf die Zellform, sondern auch auf ihre Histogenese einigen Wert legen wollen; 4. warum sollten auch die so ungemein vielgestaltigen Zellen in unserem Tumor nicht eine Spindelform annehmen können?

Es handelt sich also in unserm Fall um ein außerordentlich polymorphzelliges und vielgestaltiges Carcinom. Nun ist es aber auch bekannt, daß gerade bei Schilddrüsentumoren die Unterscheidung zwischen Carcinom und Sarcom manchmal nicht unerhebliche Schwierigkeiten bietet; davon konnten wir uns auch durch anderweitige eigene Erfahrungen überzeugen und können deshalb Ehrhardt (S. 365) in keiner Weise beipflichten, wenn er diese Annahme für irrig und durch das Vorkommen von Endotheliomen hervorgerufen erklärt; weder der hier mitgeteilte noch andere unserer Fälle haben etwas mit Endotheliomen zu tun.

Es sind ferner Mischgeschwülste der Schilddrüse (Sarco-Carcinom) beschrieben worden; hierher gehört aber unser Fall, wie wir gezeigt haben, nicht. Wir bezweifeln aber das Vorkommen dieser Geschwülste um so weniger, als der eine von uns (Saltykow) über eine eigene hierher gehörende Beobachtung verfügt.

Daß in dem beschriebenen Falle die klinische Diagnose primär nicht gestellt wurde, trotzdem Professor v. Herff zufälligerweise diesen

Fall zur systematischen Besprechung der Differentialdiagnose von Eierstockstumoren und allen anderen möglichen Abdominaltumoren klinisch in Narkose eingehend verwertet hatte, ist nicht zu verwundern: kein einziges Symptom wies auf den Zusammenhang der Geschwulst mit der Leber hin, wenn man nicht die leicht icterische Hautfarbe in Betracht ziehen will. Am Abdomen fand sich zwischen Tumor und Leberdämpfung eine handbreite Zone tympanitischen Schalles, die dadurch entstand, daß Darmschlingen unter dem bandförmigen Stiel der Geschwulst lagen. Außerdem zeigte bei seiner Größe und der losen Verbindung mit der Leber der Tumor keine respiratorische Verschieblichkeit. Dagegen wies seine Consistenz auf ein cystisches Gebilde, und da die Ovarien sich nicht isoliert palpieren ließen, wurde die naheliegende Diagnose einer Ovarialcyste gestellt. Die Operation klärte z. T. den Sachverhalt auf; es wurde angenommen, es handle sich um einen primären Tumor der Leber, wahrscheinlich ein Sarcom. einige vorläufige mikroskopische Schnitte, im Frauenspital ausgeführt, hatten diese Diagnose wahrscheinlich gemacht; die spätere genauere Untersuchung in der pathologisch-anatomischen Anstalt erwies zwar ein Carcinom; es ist aber in der betreffenden Beschreibung (s. oben) die große Ähnlichkeit einzelner Partien mit Sarcomgewebe hervorgehoben. Als Sarcom wurde daher auch der Tumor von dem einen von uns (Labhardt) der medizinischen Gesellschaft Basel in ihrer Sitzung vom 4. Juni 1903 demonstriert.

Da die Heilung anfänglich glatt verlief und die Patientin zusehends wieder kräftiger wurde, hatten wir keinen Grund, an unserer Diagnose zu zweifeln. Erst 6 Wochen nach der Operation traten Symptome einer Larynx- resp. Trachealstenose ein, wobei zum ersten Mal auffiel, daß der Hals der Patientin etwas dicker geworden war. Von dem Moment an lag es nahe, den Lebertumor als die Metastase eines primären, kleinen, nicht beachteten Schilddrüsentumors aufzufassen. Der Ausfall der mikroskopischen Untersuchung, sowie die spätere Autopsie bewiesen die Richtigkeit dieser Annahme.

Die Schilddrüse, als Sitz primärer maligner Neubildungen, spielt, was den klinischen Verlauf anbelangt, eine eigenartige Rolle, indem relativ häufig die sekundären Geschwülste klinische Symptome machen zu einer Zeit, wo der primäre Tumor noch nicht in die Erscheinung getreten ist.

Eiselsberg erklärt dies in der folgenden Weise: „Bei der reichen Vascularisation und den relativ weiten Gefäßstämmen des Organes ist es begreiflich, daß ein Einbruch in die Venen noch innerhalb der Drüse selbst stattfindet. Auf diese Weise kann Metastasenbildung zustandekommen,

noch ehe die Kropfkapsel durchbrochen ist, und damit der maligne Charakter der Wucherung am Halse selbst hervortritt." Ferner sagt Eiselsberg, dieser Satz gelte speziell für die Adenocarcinome, „wo oft erst die Metastasen auf den Primärtumor aufmerksam machen". Noch weiter geht Rose, wenn er sagt: „Es unterliegt keinem Zweifel, daß man an primärem Krebskropf zu Grunde gehen kann, ohne daß der Kropf selbst bis zum Tode am Hals durchgefühlt werden konnte."

M. B. Schmidt erwähnt eine Anzahl von Fällen, in denen Metastasen von Schilddrüsentumoren erst nach der mikroskopischen Untersuchung als solche richtig erkannt wurden. Gierke stellt in seiner auch in mancher anderen Beziehung höchst interessanten Arbeit neben zwei eigenen Beobachtungen Fälle von Knochentumoren mit Schilddrüsenbau zusammen. Dabei kommt er S. 477 zu folgendem Schluß: „Fast alle Fälle sind bei der Operation oder bei der Sektion als primäre myelogene Knochensarcome aufgefaßt und erst nach der mikroskopischen Untersuchung in Beziehung zur Schilddrüse gesetzt worden." Eine Besonderheit dieser Fälle bildet der Umstand, daß die Tumoren nach Gierke erst in den Metastasen sollen malign geworden sein, da die Schilddrüse entweder einfache strumöse Veränderung zeigte oder gar normal war

Einen hierher gehörenden Fall hat auch der eine von uns (Saltykow 1902 in der pathologisch-anatomischen Anstalt Basel seciert und mikroskopisch untersucht.

Es handelte sich um eine 73jährige Frau, welche mit der Diagnose Tumor pelvis zur Sektion kam. Bei der Sektion fand sich ein überfaustgroßer Tumor der linken Beckenknochen, welcher in erster Linie das linke Acetabulum zerstörte und die Kapsel des linken Hüftgelenkes bis auf eine daumendicke Schicht infiltrierte; der Tumor infiltrierte auch die Muskulatur sowohl des Oberschenkels als des kleinen Beckens, indem er sich gegen die Höhle dieses letzteren vorwölbte. Auf Durchschnitten bestand der Tumor aus einem weichen, weißen Gewebe, welches stellenweise durchblutet war. In den beiden Lungen fanden sich ziemlich zahlreiche bis linsengroße weiße Tumorknötchen. Sonst war allgemeine Arteriosklerose und rechtsseitige lobuläre Pneumonie zu konstatieren. Der linke Schilddrüsenlappen war hühnereigroß, auf Durchschnitten blutreich, gleichmäßig feinkörnig, die einzelnen Körner waren mäßig durchscheinend. Der rechte Lappen war taubeneigroß und im ganzen verkalkt, der Mittellappen ebenfalls verkalkt. Trotz des ungewöhnlichen Sitzes des Tumors und des für solche Tumoren etwas vorgerückten Alters der Frau lag die Annahme eines Beckensarcoms mit Lungenmetastasen am nächsten. Bei der mikroskopischen Untersuchung des Beckentumors und der Lungentumoren stellte sich heraus, daß dieselben aus größeren Alveolen bestanden, welche von gleichförmigen kleinen rundlichen epithelialen Zellen ausgefüllt waren. Daneben fanden sich ziemlich zahlreiche kleinere Alveolen, welche nur an der Peripherie solche Zellen zeigten, im Lumen aber eine homogene kolloidartige Masse enthielten. Das Ganze war für ein Schilddrüsencarcinom sehr typisch. Da aber die Schilddrüse das Aussehen eines gewöhnlichen, zum Teil sogar verkalkten parenchymatös-kolloiden Kropfes zeigte (eine

mikroskopische Untersuchung derselben hat, da sie ganz gewöhnlich aussah, allerdings nicht stattgefunden), so paßt auch auf diesen Fall am besten die Erklärung Gierkes. Und zwar müßte man annehmen, daß eine Metastase des adenomatösen Schilddrüsengewebes in die Beckenknochen stattgefunden hat, daß dieses Gewebe hier einen Tumor entstehen ließ, welcher erst die Eigenschaften eines malignen angenommen und dann Metastasen in die Lungen gemacht hat. —

Die Leber wird — um auf unseren Fall zurückzukommen — relativ nicht allzu selten als Sitz von Metastasen maligner Schilddrüsentumoren gefunden; da aber bösartige Geschwülste an sich nicht sehr häufig sind (nach Winiwarter kommen z. B. nur 0,73 Proz. aller Carcinome auf die Schilddrüse), wird dadurch die absolute Seltenheit der Lebermetastasen erklärt. Nach Schmalbach macht die Struma maligna in 10 Proz. der Fälle Lebermetastasen; C. Kaufmann fand unter 23 Fällen von Schilddrüsenkrebs 2 mal secundäre Lebertumoren. Limacher gibt folgende Statistik:

Bei 38 Fällen von Kropfkrebs fanden sich 35 mal Metastasen, und zwar:

| | |
|---|---|
| in den Knochen . . . . . | 14 mal |
| „ „ Lungen . . . . . | 18 „ |
| „ „ Nieren . . . . . | 8 „ |
| „ der Leber . . . . . | 8 „ |
| im Gehirn . . . . . | 4 „ |

Bei 44 Fällen von Kropfsarcom fanden sich folgende Metastasen:

| | |
|---|---|
| in den Lungen . . . . . | 27 mal |
| „ „ Knochen . . . . . | 8 „ |
| „ der Leber . . . . . | 7 „ |
| im Gehirn . . . . . | 3 „ |
| in der Haut . . . . . | 3 „ |
| „ „ Milz . . . . . | 1 „ |

Nach dieser Zusammenstellung wären also die Lebermetastasen häufiger, als die oben erwähnten Autoren es annahmen, nämlich zirka 19 Proz. Bevorzugt sind jedenfalls bei der Metastasenbildung die Lungen (namentlich für Sarcome) und die Knochen (namentlich für Carcinome). Im allgemeinen stimmen im Gegensatz zu der obigen Tabelle die Autoren darin überein, daß Sarcome größere Neigung zeigen, in die Leber zu metastasieren, als die Carcinome (Eiselsberg, Langenbuch). Ob die Carcinome oder Sarcome der Schilddrüse häufiger sind, darüber besteht zur Zeit noch keine Einigung (Eiselsberg).

Bemerkenswert war in unserem Falle der gestielte Sitz der Neubildung; sonst pflegen die Metastasen maligner Tumoren im Parenchym der Leber zu sitzen und höchstens die Oberfläche des Organs in unregelmäßigen Buckeln vorzutreiben. Hier hatte sich offenbar der Secundärtumor am äußersten Rande der Leber etabliert, war dann, ohne weitere Leberpartien zu invahieren, in sich selbst weitergewachsen und hatte dabei den Rand der Leber als bandförmigen Stiel ausgezogen. Dies Verhalten ist bei malignen Tumoren ein sehr seltenes, ist dagegen hauptsächlich den gutartigen Geschwülsten eigen (wir brauchen nur an die subserösen Uterusmyome und an gestielte Myome und Lipome des Gastrointestinaltractus zu erinnern).

Was die Größe des von uns beobachteten metastatischen Lebertumors anbelangt (9 Pfund schwer), so dürfte er als Unicum betrachtet werden. Meist handelt es sich um kleinere, bis kindskopfgroße Geschwülste, die in der Ein- oder Mehrzahl in der Leber sitzen (H. Braun, Pinner, Morell Makenzie, Socin, Hochgesand, Carranza, Jäger, von Winiwarter, Hinterstoisser, Lebert). Von einem größeren Tumor berichtet C. Kaufmann: es handelte sich um ein einfaches Carcinom der Schilddrüse bei einer sehr großen Struma: am linken Leberlappen saß ein kindskopfgroßer Tumor, der bis 7 cm an die Symphyse herabreichte; unregelmäßige Oberfläche, im Innern eine große Cyste.

Rose beobachtete ein Spindelzellensarcom eines Kropfes; Halsumfang: 66 cm; Lungen- und Lebermetastasen; „Leber mindestens $^1/_3$ größer als normal; im rechten Lappen ein Fungus medullaris von drei Fäusten Größe, überall von Leberparenchym umgeben und diesem nur leicht anhängend; kleine Fungi im ganzen übrigen Parenchym zerstreut."

Die sonst so häufigen Knochenmetastasen fehlten in unserem Falle gänzlich. Dagegen ist bemerkenswert die Metastasierung in die beiden Ovarien, die zur Zeit der Operation für Auge und Betastung sicher als gesund anzusehen waren.

Was die klinische Diagnose anbelangt, so wurde sie in dem beobachteten Falle nicht richtig gestellt, indem der Lebertumor als Ovarialcyste imponierte und als solcher sogar zur klinischen Vorstellung kam. Die Differentialdiagnose der cystischen Bauchtumoren ist bekanntlich eine sehr schwierige, wenn die Geschwülste von dem einen Organ hinreichen bis zu einem anderen, das ebenfalls als Ausgangspunkt cystischer Neubildung bekannt ist. Und nun war gar noch in unserem Falle die Leber von dem Tumor durch eine Zone tympanitischen Schalles getrennt. Albert macht auf die mögliche

Verwechslung von Echinococcengeschwülsten der Leber mit Ovarialcysten aufmerksam: sobald bei einer Bauchcyste die Tumordämpfung in die Leberdämpfung übergeht, so muß die Möglichkeit eines Lebertumors in Betracht gezogen werden. Bei langgestielten großen Cysten der Leber dürfte aber die Diagnose nicht ohne Laparotomie zu stellen sein.

Die Therapie hat, wie es in der Natur der Sache liegt, nur dann bei sekundären Lebertumoren operativ einzugreifen, wenn dieselben an sich schwere Symptome machen; die sehr heftigen Schmerzen hätten in unserem Falle, auch bei richtig gestellter Diagnose, ein operatives Eingreifen erheischt.

Die Operation an sich bot keine wesentlichen Schwierigkeiten: die Adhärenzen waren durchweg leicht zu trennen. Die Resektion des Stieles, der, wie gesagt, aus Lebergewebe bestand und an der Durchtrennungsstelle ca. 2 cm dick war, geschah mit dem Paquelin. Da die Wundfläche keine sehr große war, konnte man erwarten, die Blutung durch Unterbindung und Umstechungen zum Stehen zu bringen. Dies gelang jedoch nicht, und es mußten daher intrahepatische Massenligaturen angelegt werden in Form von Arkadennähten. Dieses Verfahren entspricht ungefähr der von Anschütz für größere Leberresektionen sehr empfohlenen Methode von Kousnezoff und Pensky.

Sei es nun, daß die Fäden nicht genügend geschnürt waren, sei es, daß die intrahepatische Massenligatur als repressives Verfahren weniger leistet wie als präventives — die Blutung stand nicht vollkommen; da aber der Allgemeinzustand der Patientin ein längeres Operieren nicht zuließ, wurde zu einem anderen repressiven Verfahren gegriffen, der Anlegung von Dauerklemmen, kombiniert mit der Tamponade — daraufhin stand die Blutung sofort.

Die Patientin überstand den Eingriff ordentlich, nahm später sogar an Gewicht zu, und erst die später hinzugetretenen Symptome von seiten der Primärgeschwulst gaben dem Krankheitsbild die entscheidende Wendung. Die Laryngotomie vermochte zwar noch für einen Monat das Leben der Patientin zu erhalten; beim Kanülenwechsel trat aber eine tödliche Blutung in die Luftwege ein aus einer in die Trachea durchgebrochenen Tumorpartie, auf welcher gerade die Kanüle lag.

## Literaturverzeichnis.

Albert, Chirurgische Diagnostik. Wien 1900.
Anschütz, Über Resection der Leber. Volkmanns klin. Vorträge. Nr. 356/357. Leipzig 1903.
H. Braun, Beiträge zur Kenntnis der Struma maligna. Archiv f. klin. Chirurgie. 28. Bd.
Carranza, Über maligne Tumoren der Schilddrüse. Dissertat. Straßburg 1897.
Ehrhardt, Zur Anatomie und Klinik der Struma maligna. Bruns Beiträge z. klin. Chirurgie. 35. Bd.
Eiselsberg, Die Krankheiten der Schilddrüse. Deutsche Chirurgie. Lieferg. 38. Stuttgart 1901.
Gierke, Über Knochentumoren mit Schilddrüsenbau. Virchows Archiv. 1902. 170. Bd.
Hinterstoisser, Beiträge zur Lehre vom Schilddrüsenkrebs. Festschrift für Billroth. 1892.
Hochgesand, Die Kropfoperationen an der chirurgischen Klinik zu Heidelberg. Bruns Beiträge. 6. Bd.
Jäger, Über Struma-Metastasen. Bruns Beiträge. 19. Bd.
C. Kaufmann, Die Struma maligna. Deutsche Zeitschr. f. Chirurgie. 11. Bd. 1879.
Kousnezoff et Pensky, Sur la résection du foie. Revue de chirurgie. 1896.
Labhardt, Sitzungsbericht der med. Gesellschaft Basel. Korrespondenzblatt f. Schweizer Ärzte. 1903. Nr. 23.
Langenbuch, Chirurgie der Leber. Deutsche Chirurgie. Lieferung 45.
Lebert, Die Krankheiten der Schilddrüse. 1862.
Limacher, Über Blutgefäßendotheliome der Struma. Virchows Archiv. 1898. 151. Bd. Supplementheft.
Rose, Die chirurgische Behandlung der carcinomatösen Struma. Archiv f. klin. Chirurgie. 23. Bd.
Schmalbach, Beitrag zur Kasuistik der Struma maligna. Dissertat. Würzburg 1893.
M. B. Schmidt, Über Secretionsvorgänge in Krebsen der Schilddrüse und der Leber und ihren Metastasen. Virchows Archiv. 1897. 148. Bd.
v. Winiwarter, Beiträge zur Statistik der Carcinome. Stuttgart. 1878.

## Erklärung der Abbildungen.

Sämtliche Figuren sind bei der Vergrößerung 300 gezeichnet.

**Fig. 1.** Aus dem primären Schilddrüsentumor. Links Adenocarcinom-Struktur, rechts mehr solider Krebs mit zum Teil spindelförmigen Zellen.

**Fig. 2.** Aus dem großen Lebertumor. Unten gleichartige kleine Zellen, nach oben Übergang zu größeren polymorphen Zellen. Drei Mitosen.

**Fig. 3.** Aus dem großen Lebertumor. Partie mit zahlreichen Riesenzellen. Rechts Riesenmitose.

**Fig. 4.** Aus dem großen Lebertumor. Sarcomähnliche Partie mit reichlichem Bindegewebe und zahlreichen Blutgefäßen. Unten ein Lymphgefäß mit Carcinomzellen.

**Fig. 5.** Aus einer sarcomähnlichen Nierenmetastase. In der Mitte ein Zug von Spindelzellen. Links unten und rechts oben je ein quergetroffener ähnlicher Zug. Sonst polymorphe Zellen. Oben vier kleine Mitosen.

# XXVIII.

Aus der chirurgischen Abteilung des städtischen Krankenhauses im Friedrichshain zu Berlin (Direktor Dr. Alfred Neumann).

## Beiträge zur Hirnchirurgie.

Von

Dr. **A. Nast-Kolb,**
Assistenzarzt.

(Mit 2 Abbildungen.)

(Nach einem Vortrage in der „Freien Vereinigung der Chirurgen Berlins" am 13. Juni 1904.)

Auf der chirurgischen Abteilung des Krankenhauses im Friedrichshain wurden in den letzten zwei Jahren drei Fälle von kortikaler Epilepsie beobachtet, deren klinischer Verlauf und deren Operationsbefund so viel Interessantes bieten, daß eine Mitteilung trotz der kurzen Beobachtungszeit wohl berechtigt erscheint. Die Fragen der operativen Behandlung der Epilepsie sind noch nicht völlig geklärt, vielfach noch umstritten, so daß jeder Beitrag, mag er einen Erfolg oder einen Mißerfolg bringen, erwünscht ist.

Die Operationen sind sämtlich von Herrn Direktor Neumann ausgeführt worden, der mich mit der Bearbeitung der Fälle beauftragt hat.

Drei Punkte waren den Fällen gemeinsam und ließen die Indikation zum operativen Eingriff stellen:

1. Ein vorausgegangenes Kopftrauma.

2. Die jedesmal in einem und demselben bestimmten Körperabschnitt beginnenden, von da sich verallgemeinernden Krämpfe, anderen Verlauf auf eine Affektion eines bestimmten motorischen Centrums geschlossen werden konnte.

3) Die erfolglose medikamentöse Behandlung.

1. Fall: Der 9jährige Knabe W. P. hatte vor 5 Jahren einen schweren Fall auf den Hinterkopf erlitten; über die Verletzung waren Einzelheiten nicht zu ermitteln. Über Nervenkrankheiten oder Alkoholismus in der

Familie war nichts bekannt. Nachdem der Knabe 2 Jahre lang die Schule besucht und sich normal entwickelt hatte, traten im Alter von 8 Jahren, 4 Jahre nach der Verletzung, zum ersten Male Kriebeln und Zittern im linken Arme auf. Schon nach weiteren 2 Monaten zeigten sich epileptische Anfälle, die stets mit Zuckungen im linken Vorderarm begannen, von da aus sich verallgemeinerten, mit allgemeinen Konvulsionen endeten. Das Bewußtsein in den Anfällen war nicht getrübt. Die Anzahl der Anfälle in 24 Stunden betrug anfangs 10—15, nach Einsetzen einer innern Medikation 1—2.

Bei der Aufnahme in das Krankenhaus am 18. Juni 1903 wurde eine völlige Lähmung der linken oberen Extremität, eine Lähmung der Streckmuskulatur des linken Fußes und eine doppelseitige Stauungspapille festgestellt. Geistig war der Knabe ganz rege. Er klagte viel über die heftigsten Kopfschmerzen. Spuren einer Verletzung wurden am Schädel nicht gefunden. Dagegen war das rechte Os parietale bei Perkussion außerordentlich schmerzhaft. Durch Druck konnten aber keine Anfälle ausgelöst werden.

Es wurde eine raumbeengende Affektion der rechten motorischen Region, vielleicht eine Cyste, angenommen. Trepanation am 23. Juli 1903: Die Lage der Zentralfurche wurde nach der Krönleinschen Methode bestimmt. Bildung eines Wagnerschen Knochenlappens, der nach oben bis fast an die Mittellinie heranreichte. Der Schädel war auffallend dünn. Die Dura war äußerst gespannt, ohne Pulsation. Kreuzförmige Spaltung der Dura: Es finden sich den Zentralwindungen aufsitzend 5 dicht aneinanderliegende, haselnußgroße Cysten. Diese werden soweit möglich exstirpiert und die Stelle tamponiert. —

Schon jetzt hatte das Gehirn große Neigung zu prolabieren, so daß auf einen Verschluß sowohl der Dura wie des Weichteilknochenlappens verzichtet werden mußte.

Die mikroskopische Untersuchung (Professor von Hansemann) erwies die Cysten mit größter Wahrscheinlichkeit als traumatische.

Der Verband mußte wegen der starken Durchtränkung mit Liquor cerebro-spinalis häufig gewechselt werden. Allmählich entwickelte sich ein faustgroßer Hirnprolaps, der mit Kompression, Spaltung, Abtragung, Ventrikeldrainage erfolglos bekämpft wurde. Ende der 6. Woche nach der Operation gesellte sich eine eitrige Meningitis hinzu, der der Knabe in wenigen Tagen erlag.

Bei der Autopsie fand sich eine starke Dilatation des rechten Seitenventrikels, insbesondere noch eine pflaumengroße, mit Flüssigkeit erfüllte Höhle, welche einen Teil des mit dem Prolaps vorgestülpten Seitenventrikels darstellte.

Der Erfolg der Operation war ein sehr geringer gewesen: Nur die Kopfschmerzen verschwanden; Krämpfe traten in der kurzen Beobachtungszeit nicht mehr auf. Aber die Lähmungen und die Stauungspapille blieben völlig unbeeinflußt. Daß die entfernten Cysten die Ursache der lokalisierten Krämpfe waren, ist nach ihrem Sitz in der motorischen Region der Gehirnrinde und dem Aufhören

der Krämpfe nach ihrer Exstirpation mit Sicherheit anzunehmen. Die Krämpfe bildeten aber nur eine Teilerscheinung in dem schweren Krankheitsbilde, dessen Grundlage, wie die Autopsie gezeigt hat, ein allgemeiner Hydrocephalus internus war.

Zur Vermeidung des Hirnprolapses wäre es von Wichtigkeit gewesen, die Schädellücke möglichst bald zum Verschluß zu bringen. Gleich nach der Operation war es des andrängenden Gehirnes wegen unmöglich, den osteoplastischen Lappen wieder fest einzufügen, in den nächsten Tagen verhinderte der starke Ausfluß von Liquor cerebro-spinalis den Verschluß des Schädels, und der ausgebildete Hirnprolaps widerstand allen Versuchen, ihn zu beseitigen. Trotzdem war das Allgemeinbefinden des Knaben, hauptsächlich wohl wegen des Aufhörens der quälenden Kopfschmerzen, ein ganz gutes, bis ihn die Meningitis von seinem hoffnungslosen Zustande erlöste.

---

Ungünstig war die Prognose für eine Dauerheilung der Epilepsie in einem zweiten Falle wegen des langjährigen Bestehens der Krämpfe. Interessant ist er aber erstens durch die Excision des Centrums für die Drehbewegnng des Kopfes, das, soweit ich die Literatur kenne, erst einmal zum Zwecke der Excision aufgesucht worden ist[1]), und zweitens durch den eklatanten, momentanen Erfolg der Trepanation, durch die zwar keine Heilung, wohl aber ein Sistieren der Anfälle für Monate erreicht wurde.

II. Fall: 12jähriger Knabe, der mit der Zange geholt worden ist Familienanamnese ohne Belang. 3 Tage nach der Geburt die ersten Krämpfe, vom 4. Lebensjahr an Krämpfe, die besonders im Frühjahr und Herbst sich gehäuft haben sollen. Die Anzahl betrug bis zu 60 täglich. Vor der ersten Operation wurden 87 Anfälle beobachtet.

Die einzelnen Anfälle glichen sich vollkommen: Sie begannen stets mit einer Drehung des Kopfes und der Augen nach rechts, verbreiteten sich dann erst über die rechte, dann über die linke Körperseite und endeten mit allgemeinen Konvulsionen. Das Bewußtsein war nur leicht getrübt. Der Intellekt hatte gelitten: Der Knabe war entschieden geistig zurückgeblieben, stumpf und teilnahmslos.

Am Schädel war eine äußere Verletzung nicht vorhanden: Es fand sich kein Druckpunkt, es bestand keine Stauungspapille. Dagegen war eine Lähmung des rechten unteren Facialis und des rechten Armes nachweisbar. Sensibilitätsstörungen waren nicht vorhanden.

Trepanation am 12. Mai 1903 (Direktor Neumann): Über den mittleren Teil der linken Zentralfurche: Schädel, Dura und Gehirnoberfläche ohne Veränderungen. Mit dem faradischen Strome wird das Zentrum

1) Minin, Wratsch. 1895. S. 439 (bei Matthiolius, Zeitschr. f. Chirurgie. 52. Bd. Fall 50).

für die Drehbewegung des Kopfes aufgesucht. Es liegt in der mittleren Stirnwindung, da, wo diese an die vordere Zentralwindung angrenzt. Es erfolgte sofort eine Drehung des Kopfes nach der entgegengesetzten Seite. Diese Stelle der Gehirnrinde wurde in Ausdehnung von 6:9:11 mm excidiert, tamponiert, die übrige Wunde vernäht. Die Heilung erfolgte per primam.

Vom 5. Tage nach der Operation an blieben die Anfälle vollkommen aus. Die Lähmungen verschwanden. Im Juni vorigen Jahres entlassen.

Nach 6 Monaten wieder Krämpfe und dieselben Lähmungen. Die Anfälle folgten so rasch hintereinander, daß sie nicht mehr zu zählen waren. Die Schädelwunde war völlig geschlossen, und es wurde angenommen, daß eine Verwachsung des von Dura entblößten Schädels mit der Gehirnoberfläche die Ursache der wiederkehrenden Krämpfe sei.

2. Trepanation am 24. November 1903 (Direktor Neumann): In der alten Trepanationsstelle wird der Schädel wieder eröffnet: An der Innenseite des Knochens, genau entsprechend der Stelle, an welcher bei der 1. Operation der Hirndefekt gesetzt war, fand sich eine fast pfennigstückgroße, flache Knochenprominenz. Die Dura war verdickt, pulsierte gar nicht. Die Stelle des früher angelegten Hirndefektes wurde ausgedehnt excidiert; dieses Mal der Knochen mit der erwähnten Prominenz aus dem Lappen ausgelöst bis auf eine 1 cm breite Spange an der Spitze des Lappens, die sicher gesunder Dura gegenüber zu liegen kam.

Der Erfolg war der gleiche, prompte: Die Anfälle verschwanden, die Lähmungen gingen zurück: 7 Monate ist er anfallsfrei geblieben. Jetzt Mitte Juni keinen epileptischen Anfall, aber wieder leichte Zuckungen im Kopfe.

III. Fall: 24jähriger Arbeiter, bisher stets gesund, erhielt vor zwei Jahren einen Schlag über die rechte Kopfseite, nach dem er sofort einen heftigen Schmerz im linken Bein empfand. Ein Jahr danach traten epileptische Krämpfe auf, die stets mit Zuckungen im linken Unterschenkel begannen. Die Krämpfe traten etwa alle 8 Tage auf, das Bewußtsein war nicht erloschen. Vater ist Potator. Ein Bruder soll ebenfalls an Krämpfen leiden.

Motilitäts- und Sensibilitätsstörungen waren nicht vorhanden. Stauungspapille bestand nicht. Am Schädel waren Spuren einer äußeren Verletzung nicht sichtbar. Die Perkussion der Schädelknochen war nirgends schmerzhaft.

1. Trepanation am 10. März 1904 (Direktor Neumann): Die Gegend der rechten vorderen Zentralwindung wird durch Wagnerschen Knochenlappen freigelegt. Es fand sich in der Dura am unteren Rande der Trepanationsöffnung eine kirschgroße Cyste, die augenscheinlich mit dem Knochen verwachsen war, da sie beim Aufklappen des Lappens einriß. Reizung der Hirnoberfläche an dieser Stelle mit dem faradischen Strome löste Zuckungen im linken Arme aus. Da aber nach dem Verlauf der Anfälle das Beinzentrum als der Sitz der Erkrankung vermutet wurde, wurde die Trepanationsöffnung nach oben erweitert. Es fand sich weiter oben in der vorderen Zentralwindung in den weichen Hirnhäuten eine

flache, hämorrhagisch verfärbte, etwa pfennigstückgroße Stelle, die sich außerordentlich derb anfühlte, das Aussehen einer Narbe hatte und der Gehirnoberfläche fest anlag. Reizung an dieser Stelle löste Zuckungen am linken Unterschenkel aus. Diese Narbe wurde ausgedehnt excidiert, die Stelle der Cyste tamponiert. Aus dem Knochen im Lappen wurden die oberen $^2/_3$ entfernt und der Rest vernäht. Die Wunde war in 3 Wochen vernarbt. Bald aber traten die Krämpfe in der gleichen Weise wieder auf.

Fig. 1.

2. Trepanation am 13. Mai 1904: Der Operationsplan war, die vordere Zentralwindung, besonders den Lobus paracentralis, den Treffpunkt der beiden Zentralwindungen in der Mittellinie, der nach Oppenheim in inniger Beziehung zu der unteren Extremität steht, freizulegen, hier mit dem faradischen Strom das gesuchte Zentrum zu bestimmen und zu excidieren. Wagnerscher Knochenlappen, der oben bis über die Mittellinie hinüberreicht. Nach Spaltung der 1 mm dicken Dura zeigte sich die Gehirnoberfläche unverändert. Bei Palpation der Oberfläche fühlte man dicht an der Mittellinie in der Tiefe eine Resistenz. Dir. Neumann drang an der Falx stumpf in die Tiefe und fühlte hier der Falx pilzförmig aufsitzend einen Tumor (Fig. 1 u. 2), der sofort stumpf ausgelöst wurde. Dabei entstand eine profuse Blutung, zum Teil aus dem Gehirn, zum Teil aus dem angerissenen Sinus sagittalis. Die Blutung stand bald auf Tamponade. Zunächst trat eine vollständige Lähmung der linken Extremitäten auf, welche zeitweise leichten Spasmen wich. In den ersten Tagen nach der Operation wurden außerdem krampfartige, schmerzhafte Kontraktionen der Bauchmuskulatur und zwar beschränkt auf die linke Seite beobachtet. Nach 7 Wochen war die Wunde geheilt. Es

Fig. 2.

besteht nur noch eine geringe Bewegungsbeschränkung der linken Schulter, die sich aber ebenfalls stetig bessert. Der Tumor hatte der Falx aufgesessen, genau gegenüber der Stelle, wo die beiden Zentralwindungen zusammenstoßen, dem Lobus paracentralis. Er war von etwa Walnußgröße, glatter Oberfläche, fühlte sich derb an. Die mikroskopische Untersuchung (Prof. v. Hansemann) erwies den Tumor als ein Fibrom. (Der Tumor ist auf der Tafel in natürlicher Größe dargestellt.)

In dem ersten und in dem zweiten Falle war ein sicheres Trauma auf den Kopf vorhergegangen. In Fall II kann es zweifelhaft erscheinen, ob wir die Zangenentbindung wirklich als die Ursache für die Epilepsie ansprechen dürfen. Dafür spricht die Angabe, wenn sie richtig ist, daß der erste Anfall 3 Tage nach der Geburt bereits auftrat. Irgend welche dahingehenden Veränderungen am Schädel oder dessen Inhalt wurden nicht gefunden.

Die Heredität ist nur bei dem 24jährigen Arbeiter (Fall III) von Bedeutung, dessen Vater starker Potator gewesen sein soll. Bei den andern zwei Fällen fehlen dahingehende Angaben vollkommen.

Der Zeitraum zwischen der Verletzung und dem Auftreten der ersten Erscheinungen ist ein sehr verschiedener. 4 Jahre, 1 Jahr und in dem zweiten Falle, wenn die Angaben richtig sind, nur 3 Tage.

Zwischen dem Beginn der Anfälle und der Operation liegen zweimal je ein Jahr, im zweiten Falle 12 Jahre, ein langer Zeitraum, der für die Prognose der Dauerheilung außerordentlich ungünstig ins Gewicht fällt.

In keinem unsrer Fälle vermochten wir durch Druck auf den Schädel oder auf eine andere Körperstelle Krämpfe auszulösen. In 2 Fällen war der Schädel an der dem befallenen Centrum entsprechenden Stelle druckempfindlich, ohne daß eine Veränderung am Schädel nachweisbar gewesen wäre.

Ob die Einwirkungsstelle des Traumas genau dem betroffenen Hirnrindenbezirke entsprach, vermag ich nicht zu entscheiden, da die Angaben der Kranken zu unsicher sind und wir Narben am Kopf oder Veränderungen an der Schädeldecke nicht gefunden haben.

In zwei unserer Fälle beobachteten wir Lähmungen und zwar dauernde Lähmungen. Nach Oppenheim[1]) verbinden sich mit der Rindenepilepsie häufig dauernde Lähmungszustände und zwar in dem vom Krampf zuerst und am meisten betroffenen Muskelgebiete. Die Lähmungen sind anfangs nur temporäre, ein Ausdruck der Erschöpfung der motorischen Centren. Die dauernde Excitation führt aber mit der Zeit zu einer Zerstörung der Centren, und daraus resul-

1) Oppenheim, Nervenkrankheiten.

tieren dann Lähmungen, welche nicht mehr zurückgehen. Dafür spricht auch unsere Beobachtung bei dem 26jährigen Manne, der seit 2 Jahren erst an Krämpfen litt, und bei dem sich eine Lähmung noch nicht herausgebildet hatte, während die anderen beiden nach 12 und 5jähriger Erkrankung dauernde Lähmungen aufwiesen. Sensibilitätsstörungen konnten wir nicht feststellen.

Das Operationsverfahren war bis zur Eröffnung der Dura immer das gleiche. Die Lage der Centralfurche wurde nach der Krönleinschen Methode bestimmt und, wie es Krause empfohlen hat, schon am Tage vorher mit Argent. nitr. auf dem rasierten Schädel bezeichnet. Der Knochenlappen wurde in der Größe von etwa 6 : 4 cm herausgemeißelt. Wir haben — was Kocher (Chirurg. Kongr. 1899)[1] als so wesentlich hervorgehoben hat — in jedem Falle die Dura kreuzförmig gespalten. Nach Kocher ist ja die Hauptursache der Epilepsie in der intracraniellen Drucksteigerung zu suchen. Unsre Befunde können dies nur bestätigen: Wir haben auch an der nicht verwachsenen Dura nur einmal Pulsation wahrgenommen, die sich nach Spaltung der Dura jedesmal sofort einstellte. Dem Prinzipe der Druckentlastung Rechnung tragend, haben wir außerdem zweimal aus dem Knochenlappen den größeren Teil der Knochenplatte entfernt, um dadurch für die Druckschwankungen ein Ventil zu schaffen. Kocher[1]) hat bei der Nachuntersuchung seiner Fälle gefunden, daß die geheilten Epileptiker ein Ventil beibehalten hatten, während bei den nicht geheilten die Schädelöffnung ganz oder zum größten Teile knöchern oder durch stramme Narbenmassen geschlossen waren. Fast den gleichen Effekt schreibt er der bloßen Duraspaltung zu, wie z. B. die Fälle von Schede beweisen, in denen von einer Excision des Gehirnes Abstand genommen wurde, da das Centrum elektrisch nicht bestimmt werden konnte, und doch Heilung eintrat.

Dies führt uns zur Bestimmung des Centrums auf der Gehirnoberfläche. Braun[2]) hat auf dem vorjährigen Chirurgen-Kongresse betont, daß es außerordentlich schwierig, ja unmöglich ist, bei der kleinen Trepanationsöffnung sich genau über den Punkt der Hirnoberfläche, an dem man sich befindet, zu orientieren. Man kann sich deshalb zur Feststellung des gesuchten Centrums nicht auf die anatomischen Einzelheiten der sichtbaren Hirnoberfläche verlassen, sondern muß durch den faradischen Strom den gesuchten Punkt zu bestimmen

1) Kocher, Verhandlungen der deutschen Gesellschaft für Chirurgie (28. Kongreß, 1899) S. 13.

2) Braun, Verhandlungen der deutschen Gesellschaft für Chirurgie 32. Kongreß, 1903) S. 149.

suchen. Braun hat dazu die Zweipolreizung angewandt, wir sind mit dieser nicht zum Ziele gekommen. Ebenso hat auch Krause mit der Zweipolreizung keinen Erfolg gehabt. Dagegen erhielten wir gute Resultate, wenn wir die eine Elektrode auf das Sternum aufsetzten. Auch wir fanden nicht jedesmal das gesuchte Centrum in der angelegten Trepanationsöffnung, sondern waren in dem einen Fall genötigt, die Knochenwunde nach oben zu erweitern. Ein Nachteil ist das nicht, da dieser Bezirk dann die im Knochen beabsichtigte Ventilöffnung ergänzen hilft.

Ob die excidierten Centren sich sicher im Gyrus praecentralis befanden, in welchem, wie Krause[1]) nach den Untersuchungen von Sherrington und Grünbaum hervorgehoben hat, die motorischen Centren liegen, wage ich nach dem Operationsbefunde und der schwierigen Orientierung nicht zu entscheiden. Jedenfalls erscheint die elektrische Bestimmung der Centren als eine unerläßliche Forderung und wird, soweit ich die Literatur durchgesehen habe, wohl auch meist angewandt, sobald keine offenbaren pathologischen Veränderungen sich finden.

Die von Horsley zuerst angegebene und von Bergmann empfohlene Excision des Rindencentrums haben wir zweimal ausgeführt. Leider hat die Horsleysche Excision die hohen Erwartungen, die auf sie gesetzt wurden, nur zum kleinsten Teile erfüllt. Denn auch durch sie wird eben nicht die Ursache der Epilepsie entfernt, die wir nicht kennen, sondern sie greift nur eines der Symptome an: Das erste in der Reihe der uns bekannten. Warum dadurch in einem Falle Heilung erzielt wird, in vielen anderen nicht, welche Rolle dabei die gleichzeitige Druckentlastung des Gehirns durch die Trepanation, auf welche Kocher das Hauptgewicht legt, spielt, das zu entscheiden, reichen die bisherigen Erfahrungen noch nicht aus.

Die Befürchtung, daß durch die Excision des Zentrums eine dauernde Lähmung resultieren könnte, hat sich nicht bestätigt. Früher oder später hat sich die Funktion meistens wieder hergestellt. In unserem Falle (Fall II) wurden Ausfallserscheinungen überhaupt nicht beobachtet. Es war auffallend, wie rasch, nach nicht ganz 24 Stunden schon, die vorher bestehende Lähmung zurückzugehen begann.

Warum in diesem Falle der völlige Erfolg ausgeblieben ist, läßt sich mit Bestimmtheit nicht sagen. Jetzt, acht Monate nach der Operation besteht an der Trepanationsstelle noch eine fast talergroße Lücke im Schädelknochen, welche deutlich pulsiert. Die von Kocher geforderte

1) Krause, Verhandlungen des 32. Chirurgenkongresses. 1903. S. 144.

Ventilöffnung ist demnach vorhanden. Vielleicht ist die Excision aus der Gehirnrinde doch noch nicht in genügender Ausdehnung gemacht worden, obwohl besonders bei der zweiten Operation in ausgiebigster Weise die Gehirnrinde bis in die weiße Substanz hinein entfernt worden ist. Wahrscheinlich ist die „epileptische Veränderung" (Jolly) eben doch schon so ausgebreitet, daß die Entfernung des Lokalreizes nicht mehr im Stande ist, das Leiden dauernd zu bessern. Trotzdem würde bei Wiederkehr häufigerer, epileptischer Anfälle eine abermalige Trepanation in Erwägung gezogen werden müssen, denn es sind mehrere Fälle bekannt, in denen nach drei- und mehrmaliger Operation doch noch definitive Heilung erzielt worden ist.

Daß auch tiefere Veränderungen des Gehirns sich zunächst der Beobachtung entziehen und die Diagnose außerordentlich erschweren können, zeigt der dritte Fall, in welchem erst bei der zweiten Operation der Tumor entdeckt worden ist. In dem Krankheitsbilde sprechen keinerlei Symptome für die zwingende Annahme eines Tumors. Daß bei der ersten Operation die Geschwulst übersehen worden ist, erklärt sich ohne weiteres aus den vorhandenen pathologischen Veränderungen der Hirnhäute, welche eine genügende Ursache für die Epilepsie zu sein schienen. Die Lokalisation des Tumors und die dadurch bedingten Erscheinungen bestätigen die Richtigkeit der Annahme von der Bedeutung des Lobus paracentralis für die untere Extremität.

Fibrome der Dura sind nur selten Gegenstand operativer Eingriffe geworden. In der Zusammenstellung operierter Hirntumoren Bergmanns[1]), welche 273 Fälle umfaßt, finden sich nur fünf Fibrome, darunter nur ein Fibrom der Dura, das dem Niveau des Armzentrums aufsitzend exstirpiert und bei dem Heilung erzielt wurde.[2])

Wie weit in unserem Falle die Entfernung des Tumors von Einfluß auf die Heilung der Epilepsie sein wird, muß die weitere Beobachtung lehren.

Die Prognose für die Dauerheilung der Epilepsie ist immer noch eine wenig günstige. Kétly[3]) hat unter 66 Fällen Jacksonscher Epilepsie nur drei Dauerheilungen gefunden. Nach den Zusammenstellungen von Braun[4]), Matthiolius[5]) und Graf[6]), welche die in der Literatur niedergelegten Fälle bis zum Jahre 1898 berücksichtigen.

---

1) Bergmann, Chirurgische Behandlung von Hirnkrankheiten. 1899.
2) Seydel, Zentralblatt für Chirurgie. 1896.
3) Mitteilungen aus den Grenzgebieten. 5. Bd.
4) Braun, Deutsche Zeitschrift für Chirurgie. 48. Bd.
5) Matthiolius, Deutsche Zeitschrift für Chirurgie. 52. Bd.
6) Graf, Archiv für Chirurgie. 56. Bd.

ergeben sich, wenn man nur die mindestens ein halbes Jahr lang beobachteten als geheilt betrachtet, etwa 17 Proz. Heilungen. Schär[1]) berichtet über 20, von Kocher operierte Fälle mit acht, zum Teil mehrere Jahre beobachteten Heilungen.

Ich habe mich bemüht, die seit dem Jahre 1899 veröffentlichten Fälle zusammenzustellen. Über einzelne Fälle ist schon früher einmal berichtet worden, sie sind aber noch einmal erwähnt, z. T. weil die Heilung noch nach Jahren wieder festgestellt worden ist, z. T. weil nach früher berichteter Heilung sich doch wieder ein Recidiv eingestellt hat. Soweit mir die Literatur zugänglich war, habe ich die Originalarbeiten benützt, ein Teil ist Referaten des Zentralblattes für Chirurgie und des Neurologischen Zentralblattes entnommen.

1. Bayerthal. 34jähriger Mann. Krämpfe beginnen mit einer Drehung des Kopfes und der Augen nach links. Vermutet wurde eine luetische Affektion. Bei der Trepanation nichts gefunden. Tod nach 8 Tagen im Collaps. Obduktion: Gummöse Meningo-encephalitis am Pole des rechten Stirnhirnes.

2. Beck berichtet über 11 Fälle (davon 8 von Czerny in Heidelberg operiert). 7 traumatischer Natur, davon 3 geheilt (4—6 Jahre beobachtet). Keine Rindenexcision. Die Dura wurde zurückgeschlagen, nicht genäht. 5 sind ungeheilt: Der Mißerfolg wird auf die feste Einheilung des osteoplastischen Knochenlappens zurückgeführt. Die 3 letzten sind erst 1—1 1/2 Jahre in Beobachtung: Hier wurde nur die Schädelweichteilwunde durch Naht geschlossen. Einer von diesen hatte ein Trauma erlitten mit Zertrümmerung des Hinterhauptlappens. Zuerst Lösung der Duraverwachsungen: ohne Erfolg; dann Drainage des Seitenventrikels: Darauf 6 Monate frei von Epilepsie.

3. Burr (von Taylor operiert). Seit 6 Jahren ohne Ursache links Krämpfe. Lähmungen und Sensibilitätsstörungen fehlten. Oeteoplastische Resektion. Ein Tumor wurde nicht gefunden, daher ein hühnereigroßes Stück der Hirnrinde excidiert. Nach 1/4 Jahr Verschlimmerung und Tod.

4. Braun: 1884 Kopfverletzung. 4 Jahre später Krämpfe beginnend im linken Arm. 1. Operation 1. Dezember 1889: Entfernung eines deprimierten Knochenstückes und Öffnung einer hühnereigroßen Cyste. 2. Operation 9. März 1890: Gehirnoberfläche normal. Verwachsungen von Pia und Dura gelöst. Stück des Schädelknochens ausgelöst. 3. Operation am 15. November 1890: Exzision des Centrums für die Hand. Darnach angeblich 7 Jahre geheilt.

Auf dem Chirurgenkongreß 1903 berichtet Braun, daß der Patient ihn getäuscht hatte. Die Heilung war keine vollständige. Er hat jetzt wieder Krämpfe.

5. Bregmann und Odenfeld. 34jähriger Mann. Zuckungen anfallsweise in der linken Gesichtshälfte seit einem Jahre. Nach mehreren erfolglosen Inunctionskuren Trepanation am 18. Februar 1901. Im Status

1) Schär, Archiv für Chirurgie. 59. Bd.

epilepticus: Krämpfe begannen mit einer Drehung des Kopfes und der Augen nach links. Gehirnoberfläche unverändert. Nach 3 Tagen Exitus. Sektion ergab zwei große Gummata am rechten Frontallappen.

6. Breton. 14jähriges Mädchen. 11 Jahre nach Sturz aus dem Fenster Krämpfe, lokalisiert auf die linke Seite. Trepanation: Fissur der rechten Parietalgegend und darunter kleine Blutcyste. Heilung $1\frac{1}{2}$ Jahre beobachtet.

7. Donath berichtet über 4 Schädelresektionen ohne Excision der Hirnrinde. Ein 10jähriges Kind ist seit einem Jahre geheilt. Ein 51jähriger Mann (traumatische Epilepsie) gebessert. Einmal fand sich faustgroße Encephalomalacie, und es wurde Besserung der Krämpfe erzielt. Ein Fall ist gestorben.

8. Drinkwater. 34jähriger Mann mit Krämpfen im rechten Arm. Trepanation April 1895. Am Knochen fanden sich Spuren einer alten radiären Fraktur der Tabula externa. Dura war normal. Seit einem Jahre nach der Operation anfallsfrei und dann 5 Jahre geheilt beobachtet.

9. Engelhardt. a) 26jähriger Mann; epileptische Krämpfe in der linken Hand beginnend. Exstirpation eines in der Gegend der motorischen Zentren subkortikal gelegenen, kavernösen Angioms. Heilung. 7 Monate beobachtet.

b) 10jähriger Knabe. Traumatische Jacksonsche Epilepsie beginnend mit Zuckungen in der linken Hand. Trepanation: Narbig veränderte Dura mitsamt dem darunter liegenden ödematösen und von Narbenmassen durchzogenen Hirn abgetragen. 12 Jahre Heilung beobachtet.

c) 28jähriger Mann. Im zehnten Lebensjahre eiternde Kopfwunde. Krämpfe beginnend mit Zuckungen im rechten Arm. Trepanation: Entleerung einer walnußgroßen Cyste. Nach 5jähriger Heilung Recidiv.

Fall b und c in der Münch. Med. Wochenschrift 1896 als geheilt veröffentlicht.

10. Gettling. Vor 9 Jahren Kopftrauma. Krampfanfälle ausgehend vom rechten Bein und rechten Arm. Trepanation. Geheilt. Nur 2 Monate beobachtet.

11. Keen. a) 19jähriger Mann. 7 Jahre nach komplizierter Schädelfraktur allgemeine Epilepsie, beginnend mit Drehung des Kopfes nach links. Trepanation am 17. April 1901: Nach Incision der Dura kommt man in eine Höhle, die sich als der Seitenventrikel erweist. Tamponade, Wunde geheilt. Nur 3 Wochen beobachtet, in diesen keine Anfälle.

b) 21jähriger Mann. Kopfschuß. Nach 6 Wochen Epilepsie, besonders der linken Seite. Lähmung derselben. Trepanation: Es wird ein Abszeß entleert. Heilung nur 3 Wochen beobachtet.

12. Kétly. 44jähriger Mann. Krämpfe seit einem Jahr, Beginn im rechten Arm. Operation am 18. Februar 1898 (Dollinger): Excision eines kleinen veränderten Stückes Gehirnsubstanz. Über 1 Jahr geheilt beobachtet.

13. Krause. a) 30jähriger Mann. Im 16. Jahre Nephritis mit Hemiplegie. Vor 4 Jahren Epilepsie, vom linken Arme ausgehend. Trepanation: Elektrische Reizung der Hirnoberfläche zur Bestimmung des Armcentrums. Punktion hier ergibt Flüssigkeit. Trotzdem Exstirpation des Armcentrums. Zuerst Ausfall von Motilität und Sensibilität, die sich bis auf den durch die frühere Hemiplegie bewirkten Ausfall wiederherstellten. Anfälle blieben aus. Noch zu kurz beobachtet.

b) 16jähriges Mädchen. Im zweiten Lebensjahr schwere Gehirnentzündung. Seit dem 4. Lebensjahr Epilepsie, ausgehend von der linken Gesichtshälfte. Operation am 16. November 1893: Facialiszentrum faradisch bestimmt, darunter große Cyste, Incision, Drainage. Heilung seit 9 1/2 Jahren.

c) 14jähriges Mädchen. Krämpfe seit 9 Jahren, im linken Facialisgebiet beginnend. Narbe im Facialisgebiet. Excision. Heilung seit 1 1/2 Jahren.

d) 23jähriger Mann. Seit dem 13. Lebensjahre Krämpfe, ausgehend von der rechten Hand und rechtem Vorderarme (Insolation im 4. Lebensmonat). Operation am 19. Februar 1903: Subarachnoideale Cyste. Heilung.

14. Kühn. 35jähriger Mann. Vor 5 Monaten Trauma, allgemeine epileptische Krämpfe. Der rechte Arm atrophisch, sehr schwach. Trepanation: Im Gehirn über der Rolandoschen Furche haselnußgroße Höhle, mit einer dicken, schmierigen, gelben Masse ausgefüllt. Anscheinend nicht weiter beobachtet.

15. Kümmell. Jacksonsche Epilepsie. Vor 11 Jahren Trauma. Operation Anfang 1902. Taubeneigroße Cyste gefunden. Noch zu kurz beobachtet.

16. Lauenstein. Mann Mitte der 20. Seit 8 Jahren Epilepsie, die immer im linken Arme begann. Stauungspapille, Lähmung des linken Armes. Trepanation 1895: Dura gespalten, nichts gefunden. Vorübergehender Hirnprolaps. Knochenlappen liegt fingerbreit über dem Niveau des Schädels. Heilung 4 Jahre beobachtet.

17. Lunz. a) 53jährige Frau. Kein Trauma. Seit 2 1/2 Jahren Krampfanfälle, in der linken unteren Extremität beginnend. Trepanation im August 1899: Dura mit der Gehirnoberfläche verwachsen. Diese unverändert. Verwachsungen gelöst. Heilung. Nur 4 Monate beobachtet.

b) 22jähriges Mädchen. Seit 1 Jahre Krämpfe, beginnend in der rechten Gesichtshälfte. Trepanation: walnußgroßer, tuberkulöser Tumor im unteren Drittel der vorderen Zentralwindung. Exstirpation. Nach der Operation wieder Anfälle. 2 Monate nach der Operation entlassen.

18. Matthiolius. a) 32jähriger Mann. Krämpfe seit 5 Jahren. Beginn der Krämpfe im linken Gesicht. Trepanation am 3. August 1892. Excision des Centrums für die Gesichtsbewegung Ungeheilt.

b) 42jährige Frau, Krämpfe seit 4 Jahren. Beginn im linken Daumen und Zeigefinger. Stauungspapille. Trepanation am 19. September 1896: Sarkom der Dura. Operation abgebrochen. Ungeheilt.

c) 28jähriger Mann. Krämpfe seit 3 Jahren. Vor 10 Jahren Kopftrauma. Beginn der Krämpfe im rechten Arm, aber nicht konstant. Trepanation am 19. Dezember 1896: Mit der Dura verwachsenes Knochenstück entfernt. Heilung 1 Jahr beobachtet.

d) Traumatische allgemeine Epilepsie. 14 1/2jähriges Mädchen. Vor 7 1/2 Jahren Verletzung an der Stirn. Schmerzen hier in der Narbe. Trepanation an der Stelle der Verletzung. Nichts gefunden. 4 Wochen lang blieben die Anfälle aus. Weitere Nachrichten fehlen.

19. Penguez. Epilepsie nach Kopfverletzung. Lokale Meningitis, deren Herd reseciert wurde. Von den Anfällen befreit. Beobachtungszeit ?.

20. Poelchen. 21jähriger Mann. Epilepsie vor 4 Jahren traumatisch erworben. Krämpfe beginnend im rechten Fuße. Dreimal trepaniert: Ventilbildung. An der Gehirnoberfläche wurde nichts gefunden. 2 Jahre Heilung beobachtet.

21. Raw. 25jähriger Arbeiter. Sturz auf die Stirn. Nach 1/2 Jahr Anfälle, beginnend im linken Daumen. Trepanation: Große Depressionsfraktur. Der größere Teil des rechten Stirn- und die vordere Partie des rechten Scheitelbeines wird entfernt. Dura wird nicht eröffnet. Heilung 1/2 Jahr beobachtet.

22. Rasumowsky berichtet über 9 operierte Fälle.

a) Depressionsfraktur. Depression gehoben, Knochen entfernt. Verwachsungen von Pia und Dura gelöst. 8 Jahre Heilung beobachtet.

b) Porencephalie, mit Ventrikeldrainage behandelt, gestorben.

c—i) Kortikale Epilepsie, 2 Fälle traumatisch. Keine Veränderungen gefunden. Stets wurde das betreffende Gehirncentrum excidiert, das leicht gefunden wurde. Keine dauernden Lähmungen darnach beobachtet. Zwei davon geheilt. Beobachtungszeit 3 und 5 Jahre.

23) Rybalkin. 35jähriger Mann, Lues. Seit zwei Jahren Krämpfe, beginnend mit Drehung des Kopfes und der Augen nach links. Nach mehreren erfolglosen Inunctionskuren Trepanation im November 1899: Starke Verdickung und Verwachsung der Dura mit Pia und Hirnoberfläche in der Gegend des rechten Lobus paracentralis. Ein Teil der Verdickung wird exstirpiert. 2 1/2 Monate ohne Anfälle, dann Tod an Lungentuberkulose. Sektion ergibt eine Pachymeningitis chronica syphilitica.

24. Spisharney. a) 10jähriger Knabe. Hufschlag an den Kopf vor 7 Jahren. Krämpfe seit mehreren Jahren, beginnend in der linken Hand. Trepanation: Verdickte Dura excidiert. Hautknochenlappen wieder vernäht. Nach 13 Monaten wieder Anfälle. Ungeheilt.

b) 22jähriger Mann. Kopftrauma vor 15 Jahren. Empfindliche Narbe auf dem linken Scheitelbein. Krämpfe seit 14 Jahren. Dura intakt, gespalten. Hautknochenlappen zurückgeklappt. Heilung 1 3/4 Jahre beobachtet.

26. Schulze-Berge. a) 31jähriger Mann. Komplizierter Bruch des linken Scheitelbeines. Nach 6 Jahren Krämpfe, ausgehend von der rechten Hand. Trepanation 1890: Exstirpation des anatomisch bestimmten Centrums der rechten Extremitäten, Heilung der Epilepsie, 13 Jahre beobachtet. Paresen in Arm und Bein zurückgeblieben.

b) 13jähriges Mädchen, Zangengeburt. Unregelmäßiger Defekt am linken Stirn- und Scheitelbein. Nach Schreck Jacksonsche Epilepsie, von Zuckungen der rechten Hand eingeleitet. Trepanation im Juli 1895: Defekt im Schädel durch Königschen Hautperiostknochenlappen bis auf 2 10pfennigstückgroße Lücken geschlossen. Gänseeigroße, parencephalische Cyste, in deren Tiefe der Boden des linken Seitenventrikels freiliegt, eröffnet. Heilung der Epilepsie. 8 Jahre beobachtet.

c) Ein Steiger erleidet komplizierten Bruch des rechten Scheitelbeines mit Depression und Lähmung der Finger der linken Hand. Depression entfernt, Lähmung geht zurück, Sensibilität der Finger bleibt gestört. 6 Monate später Jacksonsche Epilepsie mit Aura im linken Daumen. Trepanation im September 1897: Exstirpation des elektrisch bestimmten Centrums der linken Hand. Heilung der Epilepsie, 6 Jahre beobachtet.

d) Arbeiter. Epilepsie nach Messerstich in das linke Gehirn. Exstirpation der Narbe, Trepanation: Gehirn durch Schlitz in der Dura mit dem Schädeldach verwachsen. Schluß des Duradefektes durch Plastik. Ungeheilt.

26. Schwartz. 18jähriger Patient. Trauma vor 4 Jahren. Allgemeine Krämpfe beginnend in der rechten Seite. Dreimal trepaniert. Entfernung einer Knochenscheibe mit Exostose bei der ersten Operation. Bei der dritten Operation Duraspaltung und Lappen nach außen umgeschlagen. Besserung.

27. Vincent. 56jähriger Patient. Epilepsie. Trepanation und Resektion der verdickten Dura erzielten völlige Heilung. Die Epilepsie hatte sich nach Influenza und Spitzenpneumonie entwickelt. Heilung 1 Jahr beobachtet.

28. Höfer. a) 24jähriger Mann. Krämpfe seit 4 Jahren beginnend mit Zuckungen des rechten Beines. Trepanation am 2. September 1893: Duraspaltung. Dura wieder genäht. Nichts gefunden. Ungeheilt.

b) 23jähriger Mann: Seit 6 Jahren Krämpfe, beginnend in der rechten Hand. Trepanation am 4. Oktober 1893: Dura gespalten, sulziges Ödem der weichen Hirnhäute. Naht der Dura und des Lappens. Ungeheilt. Nach 3 Jahren an Lungentuberkulose gestorben.

c) 37jähriger Mann. Seit 8 Jahren Krämpfe, beginnend im linken Arm, zuweilen im linken Fuß. Operation am 26. Februar 1896: Dura gespalten. Nichts gefunden. Ungeheilt.

d) 18jähriger Mann. Seit 5 Jahren Krämpfe beginnend im linken Facialis und linken Arm. Operation am 7. August 1896: Nichts gefunden. Ungeheilt.

e) 25jähriger Mann. Epilepsie nach Depressionsfraktur seit einem Jahr, beginnend in den Fingern der linken Hand. Operation am 23. Aug. 1895: Abmeißelung der gesplitterten Lamina interna. Ungeheilt.

f) Epilepsie nach Hieb auf die rechte Scheitelgegend, beginnend in der linken Gesichtshälfte. Seit einem Jahre bestehend. Trepanation am 25. Juli 1896: Depression am Schädel. Verdickung und Verwachsung der Dura. Auf der Hirnrinde Erweichungsherd. Gestorben an Nachblutung und Gehirnkompression.

29. Rushton Barker. 38jähriger Mann, vor 18 Jahren Schädelfraktur, wegen welcher mit Erfolg trepaniert worden war. 3—4 Jahre nach der Verletzung epileptische Anfälle, die wieder verschwanden. 1895 wurde die Narbe excidiert, und die von dem Knochen gelösten Weichteile über der Schädelöffnung gereinigt. Nach 6 Jahren wieder zunehmende epileptische Anfälle. Man fand an der letzten Operationsstelle eine pulsierende, weiche, auf Druck nachgebende Narbe. Trepanation: Adhäsion der alten Narbe mit dem Gehirn. Dura mit den Rändern der alten Trepanationsöffnung verwachsen. Lösung der Adhäsionen. Zwischen Dura und Kopfhaut wurden steife Stückchen Blattgold eingelegt. Aufhören der Gehirnpulsation an der Operationsstelle.

30. Panchet. Verletzung des linken Scheitelbeines. Deutliche Zeichen einer Gehirnerschütterung, die aber nach einiger Zeit verschwanden. Es blieb eine Fistel des Schädels. Diese verschwand, aber damit trat wieder schwere Epilepsie mit motorischer Aura im rechten Arme auf. Trepanation

3 Monate nach der Verletzung: Eiterherd über dem Sulcus Rolando entleert. Nach 10 Tagen geheilt entlassen.

31. Marson. 10jähriger Knabe. Vor 8 Jahren infolge eines Falles auf die rechte Schädelhälfte linksseitige Hemiparese. Seit drei Monaten Jacksonsche Epilepsie der linken Körperhälfte. Es fand sich an einer der motorischen Region entsprechenden Schädelstelle eine leichte Depression. Trepanation: Das entfernte Knochenstück war rauh. Bei der Operation und in den nächsten Tagen entleert sich aus einer dem Knochen adhärenten Cyste klare Flüssigkeit. Allmähliche Besserung. Nach 3 Monaten Hemiparese fast gänzlich verschwunden.

32. Boissier. 23jähriges Mädchen. Tochter eines schweren Potators. Seit 14 Jahren infolge einer schweren Verletzung an heftigen epileptiformen Krämpfen leidend. Trepanation: an der Stelle der Verletzung. 3 Monate geheilt, dann wieder Anfälle.

33. Bramwell berichtet über 2 Fälle Jacksonscher Epilepsie, hervorgerufen durch Gliom. Bei der Trepanation erschien die Gehirnoberfläche normal. Faradische Reizung auf der Gehirnrinde rief keine Muskelkontraktionen hervor. Tumor erst bei der Sektion gefunden.

34. Hoppe. 32jähriger Mann. Jacksonsche Epilepsie im linken Arm und linken Bein seit 3 Jahren, öfters in allgemeine Konvulsionen übergehend. Trepanation: hühnereigroßer, leicht ausschälbarer Tumor über dem rechten Arm- und Beinzentrum, wahrscheinlich von der Pia ausgehend. Epilepsie ungeheilt.

35. Graff. 20jähriger Mann. 1896 Schlag an den Kopf. Später Entzündung in der Narbe. Incision ergab eine komplizierte Schädelfraktur, Entleerung eines Stirnhirnabszesses. Nach einem Jahre epileptische Anfälle, die meist im linken Arm begannen, Lähmung der linken Körperhälfte. Trepanation: Dura an der Narbe adhärent, kein Abszeß gefunden. Allmähliche Besserung.

36. Weinlechner. 28jähriger Mann. Vor 3 Jahren Schlag auf die linke Stirnhälfte. Nach dem Schlag linker Arm und linkes Bein gelähmt. Nach einigen Monaten Anfälle, beginnend mit Zuckungen im linken Facialisgebiet. Trepanation: am Fuße der Zentralwindung halbwalnußgroße Cyste. Elektrische Reizung ergab, daß die Cyste im Facialiscentrum saß. Seit 21 Tagen kein Anfall.

37. Mirallié. 30jähriger Arbeiter. Verletzung der linken Stirn. Nach 4 Jahren Krampfanfälle. Trepanation an der Stelle der Narbe ergab eine Depression von 4 mm. Zweite Trepanation über dem Armcentrum ergab nichts Abnormes. Ungeheilt.

38. Tubenthal. Invalide durch Überfahren, 1894 komplizierte Schädelfraktur der linken Stirnseite. Nach 2 Jahren allgemeine epileptische Krämpfe mit Bewußtseinsverlust. Trepanation am 24. September 1898: an der Stelle der Narbe. Eröffnung einer birnförmigen Cyste. Epilepsie geheilt. 10 Monate beobachtet.

39. Bergmann. 26jähriger Mann. Phlegmone der rechten Schläfengegend im Anschluß an Schußverletzung. Nach einigen Wochen Krämpfe beginnend am linken Mundwinkel. Vorübergehende Lähmung im linken Arm. Nach Eröffnung eines Gehirnabszesses 1897 wieder Krämpfe. Juli 1897 abermals Abszeß entleert. Wieder Krämpfe. Dritte Trepanation

(von Bergmann) Juli 1898: Knochensequester entfernt. 12 Monate geheilt beobachtet.

40. James. Traumatische Epilepsie infolge einer vor 11 Jahren erlittenen Schädelfraktur. Trepanation: Ersatz des eingesunkenen und entfernten Knochens durch eine Silberplatte, die glatt einheilte. Patient anscheinend völlig geheilt.

41. Olsson. 24jähriger Mann. Nach einem Schlag über das linke Auge vor 3 Jahren Jacksonsche Epilepsie. Krämpfe, beginnend mit Zuckungen der rechten Hand. Trepanation: über dem Armcentrum. Dura gespannt. Armcentrum durch elektrische Reizung bestimmt. Heilung. Mehrmals Recidive, aber dann durch Brombehandlung geheilt.

42. Farkas. 19jähriger Mann. 1899 Fall ohne sichtbare Verletzung. 3 Wochen später Konvulsionen. Diagnose schwankt zwischen Hysterie und Epilepsie. Mai 1900 wurde am linken Scheitelbein eine Stelle gefunden, deren Drücken einen Anfall hervorrief. Trepanation: alle Gewebe normal. $3^1/_2$ Jahre anfallsfrei beobachtet.

43. Nachtrag: Delbet. 32jähriger Mann. Im Alter von 13 Jahren Kopfverletzung. Nach 4 Jahren die ersten Anfälle. Seit Juni 1903 häufige Anfälle, beginnend in der rechten Hand. Lähmung der rechten Extremitäten. Trepanation: Entfernung eines in der Pia gelegenen markstückgroßen, grauen Herdes. Heilung 3 Monate beobachtet.

Das sind im Ganzen 84 Fälle. Von diesen sind mindestens ein ganzes Jahr lang geheilt beobachtet 25 (= 29, 7 Proz.); weniger als ein Jahr beobachtet, aber in dieser Zeit anfallsfrei, sind 20. Als gebessert bezeichnet werden 6, gestorben sind 5, ungeheilt 28.

Von traumatischer Jacksonschen Epilepsie sind es 35 Fälle, von diesen sind geheilt 14 (= 40 Proz.) Zur nicht traumatischen Jacksonschen Epilepsie gehören 35 Fälle mit 8 (= 22, 8 Proz.) Heilungen. — Die Horsleyschen Rindenexzision wurde 14mal ausgeführt mit 5 Heilungen (= 35 Proz.) Die Heilungen sind 3—12 Jahre beobachtet. Das gesuchte Zentrum wurde 11mal elektrisch bestimmt. Diesen Zahlen stehen 15 Fälle allgemeiner Epilepsie gegenüber mit nur 3 Heilungen. Von diesen waren 13 traumatischer Natur.

Es wird durch alle diese Beobachtungen die schon früher festgestellte Tatsache bestätigt, daß die traumatische Jacksonsche Epilepsie für die operative Heilung die besten Aussichten bietet.[1]) Um über den Wert der Horsleyschen Excision urteilen zu können, bedarf es noch weiterer Beobachtungen.

1) Delbet berichtet auf dem französischen Chirurgenkongreß, Paris 1903, über 280 Fälle traumatischer Jacksonscher Epilepsie mit 12 Todesfällen und nur 57 völligen Mißerfolgen. Von letzteren sind weitere 10 noch durch eine 2. Operation später geheilt.

## Literaturverzeichnis.


1) Bayerthal, Münchener med. Wochenschr. 1904. Nr. 3.
2) Beck, Verhandlungen des 28. Chirurgenkongresses. S. 24.
3) Burr, American journal. 1902. Juli.
4) Braun, Zeitschr. f. Chirurgie. 48. Bd.
5) Bregmann und Oderfeld, Mitteilungen aus den Grenzgebieten. 10. Bd.
6) Breton, Soc. centr. de méd. du Départ. du Nord. 1901.
7) Donath, Wiener klin. Wochenschr. Nr. 46. 1903.
8) Drinkwater, Brit. med. journal. 1900. Januar.
9) Engelhardt, Deutsche med. Wochenschr. 1904. Nr. 3.
Derselbe, Ebenda. 1903. 5. Bd. S. 387.
10) Gettling, Chirurgia (Russisch). 5. Bd. p. 443. 1899.
11) Keen, Americ. journal of the med. sciences. 1901. Juli.
12) Kétly, Mitteilungen aus den Grenzgebieten. 5. Bd.
13) Krause, Verhandlungen des Chirurgenkongresses. 1903.
14) Kühn, Liecnicki viestnik. No. 10. 1901.
15) Kümmell, Vorstellung im ärztlichen Verein in Hamburg. Sitzung am 27. Mai 1902.
16) Lauenstein, Verhandlungen des 28. Chirurgenkongresses. S. 21.
17) Lunz, Deutsche med. Wochenschr. 1900. Nr. 28.
18) Matthiolius, Zeitschr. f. Chirurgie. 52. Bd.
19) Penguez, Französischer Chirurgenkongreß. 1901.
20) Poelchen, Verhandlungen des 29. Chirurgenkongresses. 1900.
21) Raw, Brit. med. journ. 1899. Mai.
22) Rasumowski, Archiv f. Chirurgie. 67. Bd. 1902.
23) Rybalkin, Botkins balnitschnaja gazeta. 1900. Nr. 24.
24) Spisharney, Russ. Archiv für Chirurgie. 19. Bd. Heft 2.
25) Schulze-Berge, Versammlung deutscher Naturforscher und Ärzte. 1903.
Derselbe, Archiv f. klin. Chirurgie. 72. Bd.
26) Schwartz, Bullet. mém. de la société de chirurg. de Paris. 25. S. 755.
27) Vincent, Arch. prov. de chirurg. 1899.
28) Höfer, Mitteilungen aus den Grenzgebieten. 4. Bd. 1899.
29) Rushton Barker, Brit. med. Journal. 1902. 24. Mai.
30) Pauchet, Travaux de neurol. chirurg. 1901. No. 1.
31) Marson, Brit. med. Journal. 1900. S. 1341.
32) Boissier, Archives de neurologie. 1900.
33) Bramwell, Brit. med. Journal. 1900. 22. Dezember.
34) Hoppe, Journal of the American Med. association. 1901. Februar.
35) Graff, Deutsche med. Wochenschr. 1899. Nr. 33. V. B.
36) Weinlechner, Wiener klin. Wochenschr. 1899. Nr. 13.
37) Mirallié, Archives de neurologie. 1900. S. 226.
38) Tubenthal, Deutsche med. Wochenschr. 1899. Nr. 31.
39) Bergmann, Sitzung der Berliner med. Gesellschaft am 14. Juni 1899 (Ref. M. med. Wochenschr. 1899. Nr. 25.
40) James, Lancet. Juli 1899.
41) Olsson, Hygiea. 1903. S. 375.
42) Farkas, Orvosi het: lap. 1903. No. 44.
43) Chipault, Travaux de neurolog. chirurg. 1900. No. 2 u. 3.
44) Derselbe, Gazette des hôpitaux. No. 61. 1902.
45) Putnam, Transactions of the association of Americ. physic. 1901.
46) Gowers, Epilepsie. Deutsche Ausgabe von Dr. Weiß. 1902.
47) Navratil, Pester med.-chirurg. Presse. 1903. Nr. 18.
48) Delbet, Note sur l'épilepsie Jacksonienne post-traumatique. Nach einem Vortrag auf dem 16. Chirurgenkongreß. Paris 1903.

# XXIX.

## Weiterer Beitrag zur Kenntnis der Stauungsblutungen nach Rumpfcompression.

Von

Prof. Dr. **Heinrich Braun** in Göttingen.

(Mit Tafel III.)

Seitdem ich in der medizinischen Gesellschaft in Göttingen am 6. Dezember 1900 eine dritte eigene Beobachtung von ausgedehnten Stauungsblutungen nach Rumpfcompression mitgeteilt habe [1]), sind mir noch 2 weitere analoge Beobachtungen vorgekommen. Nur über den letzten der beiden Fälle möchte ich kurz berichten, hauptsächlich auch um ein Bild von dem Aussehen eines derartig Verletzten zu bringen.

Am 13. Mai 1904 wurde der 39 Jahre alte Landwirth Gustav H. aus Ahrenborn, der in einer Kiesgrube in nach vorn übergebeugter Stellung stand, durch von hinten auf ihn einstürzende Erdmassen verschüttet, nach wenigen Minuten aber wieder ausgegraben. Nach dem Unfall war kein Erbrechen erfolgt und das Sensorium frei. Bei der einige Stunden nach der Verletzung erfolgten Aufnahme des Mannes in die chirurgische Klinik klagte derselbe über heftige Schmerzen in der Gegend der Schulterblätter und der Wirbelsäule, ohne daß dort, oder an einer andern Körperstelle eine Verletzung gefunden werden konnte. Auffallend war jedoch die starke Anschwellung des Kopfes und die auf beiden Seiten, besonders aber rechts bestehende Protrusio bulbi. Die Lidspalten waren durch die stark angeschwollenen Augenlider fest geschlossen und nur gewaltsam zu öffnen, dabei zeigten sich die Conjunctivae durch Blutergüsse stark geschwellt, die Sclerae mit Blut unterlaufen, das Sehvermögen normal, jedoch konnte zunächst eine ophthalmoskopische Untersuchung nicht vorgenommen werden. In dem blaurot aussehenden Gesicht fanden sich überall dicht zusammenstehende kleine und größere Blutungen, während zuf dem behaarten Kopfe dieselben nur in geringerer Zahl vorhanden waren. Ähnliche Ecchymosen zeigten sich auch in der Schleimhaut der Lippen, der Wangen und des weichen Gaumens. An dem Halse fanden sich bis auf einen etwa $2^1/_2$ cm breiten rings um den Hals herumlaufenden weißen Streifen — entsprechend

1) Ref. in Deutsche med. Wochenschr. 1901. Vereinsbeil. Nr. 2. S. 15.

dem Hemdenkragen — ebenfalls sehr zahlreiche Blutergüsse, die sich symmetrisch in dreieckiger Form auf die Brust erstreckten (vgl. Taf. III). Der Puls und die Temperatur waren normal, der Urin enthielt kein Eiweiß.

Der weitere Verlauf dieser Verletzungen bot keine Besonderheiten. Nach 3 Tagen war die Anschwellung der Augenlider bedeutend geringer geworden, so daß dieselben spontan wieder geöffnet werden konnten, der Exophthalmus fast vollkommen geschwunden und die Blutungen im Gesicht wesentlich abgeblaßt. Eine jetzt vorgenommene ophthalmoskopische Untersuchung zeigte keine Veränderungen im Auge, weder im Glaskörper, noch in der Netzhaut. Vom fünften Tage an verschwanden allmählich die Blutungen des Halses und der Brust; am achten Tage war die Haut des Gesichtes und des Halses wieder gleichmäßig, während die Conjunctiva bulbi et palpebrarum noch eine tiefrote, die Augenlider außen eine leicht bläuliche Verfärbung zeigten. Am 16. Mai wurde am rechten Bein eine isolierte Lähmung der Mm. peronaei festgestellt, zu der sich am folgenden Tage noch eine solche des M. tibialis anticus gesellte. Am 24. Juni konnte der Verletzte, der bis vor wenigen Tagen wegen einer doch möglichen Verletzung der Wirbelsäule im Bette gehalten war, aus der Klinik entlassen werden. die Blutungen im Gesicht und am Halse waren spurlos verschwunden, nur die Conjunctiva bulbi zeigte beiderseits, als letzten Rest der vorhanden gewesenen Blutung, noch eine leicht gelbliche Verfärbung. Die Lähmung des M. tibialis anticus am rechten Bein war vollkommen zurückgegangen, während die Bewegungen der Mm. peronaei noch beträchtlich geschwächt erschienen.

Dieser Beobachtung möchte ich nur einige wenige Bemerkungen zur Ergänzung meiner früheren Mitteilungen über denselben Gegenstand hinzufügen.

Während Perthes, der bekanntlich neuerdings zuerst die Aufmerksamkeit auf die uns hier interessierenden Erscheinungen am Kopfe, Halse, Rumpfe und an den oberen Extremitäten wieder gelenkt hat und sie als Folge eines starken Druckes auf den Thorax ansah, zeigte ich in meiner ersten Publikation[1]) über diesen Gegenstand, daß dieselben ebenso auch durch Kompression des Unterleibes hervorgerufen werden können. Von früheren Beobachtungen waren mir damals nur diejenigen von Vogt und Hüter bekannt, die letzterer selbst kurz und Willers ausführlicher mitgeteilt hatte. Nach einer neueren Veröffentlichung von Pichler[2]) hat aber bereits schon Ollivier d'Angers 1837 diese multiplen Blutungen in der Gesichtshaut bei 23 Personen beobachtet, die bei einem Gedränge auf dem Marsfelde zu Paris um das Leben gekommen waren.

1) H. Braun, Über ausgedehnte Blutextravasate am Kopfe, Halse, Nacken und linken Arme infolge von Compression des Unterleibes. Deutsche Zeitschr. f. Chirurgie. 1899. 51. Bd. S. 599.

2) H. Pichler, Bemerkungen über „Stauungsblutungen" insbesondere infolge eines epileptischen Anfalles. Zentralblatt für innere Medizin. 1903. Nr. 4.

Ferner hatte Tardieu[1]) über analoge Blutungen verschiedenen Grades berichtet, die Hardy bei 8 Frauen gefunden hatte, welche das Opfer eines blinden Feuerlärms geworden waren und Tardieu[2]) selbst bei 8 Toten, die am Napoleonstage 1866 zu Paris an der Konkordiabrücke im Menschengedränge verunglückt waren.

In allen diesen Fällen hat wohl die durch äußere Gewalt hervorgerufene gleichzeitige Compression des Rumpfes diese Blutungen veranlaßt. Daß aber ohne eine solche, allein durch starke Anspannung der Bauchmuskulatur ebenfalls die gleichen Blutungen hervorgerufen werden können, zeigen dieBeobachtungen von Wagenmann[3]), Pichler (l. c.) und Hoppe[4]). Ersterer hatte die Blutungen, die auffallend weit nach abwärts bis zum Nabel herabreichten, bei einem 19 Jahre alten Manne gesehen, der sich kräftig gegen einen auf seinen Rücken gefallenen Fahrstuhl gestemmt hatte. Da in diesem Falle der Mann bestimmt nicht durch diese Last gegen einen Gegenstand angedrückt wurde, so kann die Blutstauung nur durch eine übermäßige Anspannung der Bauchmuskulatur und durch Hinaufdrängen des Zwerchfells zu stande gekommen sein. Pichler hatte analoge Blutungen in der Gesichtshaut bei einem 25jährigen Epileptiker beobachtet, bei dem ebenfalls nur die starke Anspannung der Muskulatur Schuld gewesen sein kann. Eine analoge Beobachtung hatte auch Tardieu gemacht. Hoppe sah die Blutungen bei einem Manne, der in vornübergebeugter Stellung heftig erbrochen hatte. Anzuschließen wären hier auch noch die aus gleicher Ursache zu stande kommenden Blutungen in der Bindehaut des Auges und der Haut des Gesichts, welche nach Tardieu bei Frauen bei langdauernden und schweren Entbindungen nicht selten sein sollen. Ob bei Keuchhusten außer den gewiß häufig vorkommenden Blutungen in die Conjunctiva und den später noch zu erwähnenden Blutungen in das Gehirn, manchmal auch solche in der Haut des Gesichtes und Halses vorkommen, ist mir nicht bekannt, aber wahrscheinlich.

Ohne auf alle einzelnen Erscheinungen, welche nach der Rumpfcompression bei dem zuletzt von mir beobachteten Kranken gefunden worden, einzugehen, möchte ich mir nur einige allgemeine Bemerkungen über die Blutungen in dem Auge und Gehirn und die Albuminurie erlauben. Auffallend stark war in diesem Falle die Protrusio bulbi, und

1) A. Tardieu, Mémoire sur la mort par suffocation Annales d'hygiène publique et de méd. légale. 1855. 2. serie. T. IV. p. 371.

2) Derselbe, Ebenda. 1866. T. 26. p. 338.

3) Wagenmann, A., Multiple Blutungen der äußeren Haut und Bindehaut kombiniert mit einer Netzhautblutung nach schwerer Verletzung. Archiv der Ophth. von Gräfe. 1903. 51. Bd. S. 550.

4) Hoppe, Über multiple Gesichts- und Bindehautblutungen. Deutsche med. Wochenschr. 1901. Nr. 30. S. 505.

sicherlich hat es sich dabei nicht um eine Täuschung gehandelt, die Pichler für möglich hielt, der meinte, daß diese Erscheinung zum Teil vorgetäuscht sein könnte, durch subkonjunktivale Blutergüsse, die Blutwülste bildeten. Wie ein früher von mir mitgeteilter Sektionsbefund beweist, kommen bei der Compression des Körpers Blutungen und Ödeme in das hinter dem Bulbus gelegene Fettgewebe vor, welche den Augapfel direkt nach vorn drängen. Mir scheint deshalb auch die Annahme von Hoppe nicht zutreffend, der den Exophthalmus als die Folge der übermäßigen Dehnung der intraocularen Venennetze und der zahlreichen und erweiterten Anastomosen derselben mit den Gesichtsvenen ansieht. Blutungen im Innern des Auges wurden trotz genauster Untersuchung bei meinem letzten Kranken ebenso wie in den 3 früher von mir beobachteten Fällen nicht gefunden. Dieselben müssen überhaupt sehr selten sein und sind, soweit mir bekannt, bis jetzt nur von Wagenmann und Neck[1]) gefunden worden. Ersterer sah bei seinem Kranken eine Blutung in dem Hintergrund des rechten Auges, die so klein war, daß man anfangs über die Bedeutung des in der Netzhaut unterhalb der Pupille gefundenen kleinen senkrechten roten Streifens im Zweifel sein konnte, so daß erst am 2 Tage angegeben wird, daß es sich unzweifelhaft um eine kleine Blutung handelte, die in ihrer Ausdehnung unverändert geblieben und nur etwas dunkler geworden wäre. Bei dem von Neck beobachteten Kranken ergab die am 5. Tage nach der Verletzung vorgenommene ophthalmoskopische Untersuchung auf dem linken Auge kleine frische Blutungen in der Macula und im Glaskörper, deren Spuren noch nach 7 Monaten vorhanden waren.

Die öfters unmittelbar im Anschluß an die Verletzung festgestellten Sehstörungen werden demnach nicht durch materielle, sondern nur durch funktionelle Veränderungen der Netzhaut, welche die Folge der momentanen starken Blutstauung sein müssen, bedingt. Die Ursache für das Fehlen der Blutungen im Innern des Auges liegt gewiß in dem auf den kleinsten Gefäßen ruhenden intraocularen Druck. Hinzukommen soll nach den Auseinandersetzungen von Hoppe, der infolge der Rumpfcompression nicht nur eine Steigerung des venösen, sondern auch des arteriellen Blutdruckes annimmt, der hohe Widerstand, den die arterielle und venöse Blutwelle beim Eintritt in die Schädelkapsel finden, und durch den dieselben größtenteils rückläufig werden und nur mit sehr geringer Kraft in das Schädelinnere eintreten sollen.

In dem oben von mir mitgetheilten Falle fehlten ferner auch wieder

1) K. Neck, Über „Stauungsblutungen nach Rumpfcompression". Deutsche Zeitschr. f. Chirurgie. 1900. 57. Bd. S. 163.

alle krankhaften Erscheinungen von seiten des Gehirns. Die Bewußtlosigkeit, welche bei manchen der Kranken erwähnt wird, ist gewiß manchmal hervorgerufen durch die direkte Verletzung des Kopfes, die nicht ganz selten vorkommt, manchmal vielleicht auch durch den Schreck und den Shoc, welche die plötzliche schwere Verletzung hervorruft. Blutungen in das Gehirn scheinen nicht die Ursache für die Bewußtseinsstörungen zu sein, da sie sonst von längerer Dauer sein müßten. An und für sich wird man daraus, daß nach der Rumpfcompression keine Störungen der Gehirnfunktionen vorkommen, nicht schließen können, daß überhaupt keine Blutungen in die Gehirnsubstanz vorgekommen seien, da Blutungen in die Hirnhäute und in Gehirnteile, deren Verletzung keine Ausfallserscheinungen bedingen, überhaupt keine sichtbaren Erscheinungen hervorrufen werden. Die Möglichkeit des Vorkommens von Blutungen in das Gehirn durch starke Steigerung des Blutdruckes in der oberen Hohlvene scheint mir erwiesen durch die Beobachtungen, welche man bei Keuchhusten gemacht hat. Wiesinger[1]) stellte in seiner Dissertation eine große Anzahl von Autopsien bei Personen, welche nach Keuchhusten gestorben waren, zusammen, in denen sowohl größere Blutergüsse, als auch zahlreiche capillare Blutungen in den Gehirnhäuten, in der Rinde und in der weißen Gehirnsubstanz gefunden wurden. Ein strikter Beweis dafür, daß bei der Compression des Rumpfes keine Gehirnblutungen vorkommen, kann nur durch Sektionsbefunde gegeben werden, und in dieser Hinsicht liegt die eine von mir früher gemachte Mitteilung vor, nach der trotz ausgedehnter Blutungen in die Haut des Gesichtes und Rumpfes, in die Schleimhaut der Mundhöhle, des Kehlkopfes, der Oberkiefer und Stirnhöhle bei der von Orth vorgenommenen genausten Sektion nicht die geringsten Blutungen in dem Gehirn oder in den Gehirnhäuten gefunden werden konnten. Auch Tardieu fand bei 2 Autopsien nicht die geringsten Blutungen im Gehirn, während Ollivier d'Angers[2]) einmal blutige Flüssigkeit über einer Gehirnhemisphäre sah. Als Ursache für das Ausbleiben von Blutungen in die Schädelhöhle sah ich den intracraniellen Druck an. Neuerdings äußerte Orth[3]) gelegentlich einer in der medizinischen Gesellschaft in Berlin gemachten Vorstellung eines Falles von Stauungsblutungen aus der v. Bergmann'schen Klinik durch Borchardt, daß ihn diese Annahme nicht befriedige. Meiner Ansicht nach genügt die von mir gemachte Annahme, wenn wir sehen, daß sowohl der intraoculare Druck,

1) Wiesinger, Hirnblutungen bei Keuchhusten. Inaug.-Diss. Göttingen 1898.
2) Ollivier d'Angers, Annal. d'hygiène publ. et de méd. légale 1. serie. T. XVIII. p. 485.
3) Berliner klin. Wochenschr. 1904. Nr. 25. S. 683. Anmerkung.

als auch der Gegendruck eines Hemdenkragens, oder eines anderen Kleidungsstückes, das in der Norm noch weit vom Halse absteht, genügt, um eine Blutung der Hautgefäße an der Stelle, an welcher er anliegt, zu verhindern. Dahingestellt lasse ich es, ob nicht doch auch die Hirnsinus bei verschieden starkem Blutdruck eine verschiedene Menge Blutes aufzunehmen und dadurch auch zur Schwächung der Blutwelle beizutragen im stande sind. Nach der schon erwähnten Ansicht von Hoppe würde sich das Ausbleiben der Gehirnblutungen auch aus der geringen Kraft, mit welcher die venöse und arterielle Blutwelle in das Schädelinnere eindringen soll, erklären. Angenommen wird von Hoppe, wie dies früher auch schon von Willers geschehen war, daß bei älteren Personen mit atheromatösen Gefäßen durch die infolge der Rumpfcompression eintretende Blutstauung eine Zerreißung der kleinen Gehirngefäße und der Tod eintreten könnte. Diese Annahme ist mir nicht wahrscheinlich, vor allem deshalb, weil bei dem früher von mir mitgeteilten Sektionsbefunde eines 45 Jahre alten Mannes trotz der nachgewiesenen Verkalkung der Gehirngefäße doch keine Blutungen in dem Gehirn gefunden wurden. Jedenfalls sind bis jetzt keine Beobachtungen bekannt, aus denen die Richtigkeit dieser von Willers und Hoppe gemachten Annahme hervorgeht.

Noch besonders hervorheben möchte ich, daß auch bei dem zuletzt von mir beobachteten Verletzten trotz der sofort nach der Compression des Körpers vorgenommenen Untersuchung des Harns keine Albuminurie gefunden wurde. Dieselbe kam, soweit ich die Literatur kenne, überhaupt nur in meinem ersten Falle zur Beobachtung. Die Trübung des Urins, welche Morian bei seinem Verletzten fand, kann nicht sicher als Folge der Gewalteinwirkung angesehen werden, da die Untersuchung nicht sofort nach der Verletzung, sondern erst später, nach mehrmaligem Katheterisieren des Kranken, vorgenommen wurde. Hoppe, der bei einer starken Kompression der Brust und des Bauches auch erhebliche Circulationsbeeinflussungen im Gebiete der unteren Hohlvene nicht für ausgeschlossen hält, meint, daß diese auch die Ursache für die vorübergehende Albuminurie ebenso wie für die von ihm bei seinem Kranken in der Nacht nach der Verletzung eingetretenen dünnen Stuhlentleerungen sein könnten.

Zuletzt nur noch ein Wort über die Bezeichnung der in Rede stehenden Verletzung. Perthes hatte die Bezeichnung: „Kopfblutungen nach Thoraxkompression“ nicht für präzis genug gehalten, weil es sich auch um Blutergüsse in die Haut des Halses und der Brust handelte, und deshalb die Bezeichnung „Druckstauung“ kurzweg vorgeschlagen.

Perthes selbst erachtete diese Bezeichnung aber nicht als ganz zutreffend, da durch dieselbe weniger die Blutstauung selbst, als der dadurch hervorgerufene Folgezustand bezeichnet würde. Zur Rechtfertigung der Einführung seines Vorschlags führt er die Gehirnerschütterung an, bei der es sich ebenso verhielte. Meiner Meinung nach soll man aber bei Einführung einer neuen Bezeichnung eine solche wählen, die möglichst prägnant ist, und es schien mir „Stauungsblutungen nach Rumpfcompression“ [1]) besser, weil darin zugleich die am meisten in die Augen fallende Erscheinung und auch die Ursache derselben enthalten ist; auch jetzt noch möchte ich deshalb diese Bezeichnung zur allgemeinen Annahme empfehlen. Gewiß wird auch jemand, der die nach einer Compression der Brust oder des Bauches entstehenden Symptome nicht kennt, sich eher bei der Bezeichnung Stauungsblutung eine Vorstellung von den zustande kommenden Erscheinungen machen können, als bei der Bezeichnung Druckstauung. In den späteren Publikationen wurde bald die eine, bald die andere Bezeichnung gewählt. Morian hält die Bezeichnung Stauungsblutungen nach Rumpfcompression für zu lang und Hoppe für nicht ganz zutreffend; letzterer meint, man würde besser von multiplen Hautblutungen durch plötzliche hohe Drucksteigerung in zusammenhängenden arteriellen und venösen Bahnen sprechen. Dem gegenüber ist hervorzuheben, daß man bei der Annahme des Wortes „Druckstauung“ doch auch hinzufügen müßte, durch was dieselbe verursacht wurde. Einseitig wäre es, diese Bezeichnung nur für die durch Compression des Rumpfes zustande kommenden Blutungen anzuwenden, nicht aber auch für solche, die nach starker Anspannung der Bauchmuskulatur, bei Epilepsie, bei Keuchhusten usw. eintreten, die ihrem Wesen nach doch alle als gleichwertig angesehen werden müssen. Gegenüber Hoppe möchte ich nur hervorheben, daß seine Bezeichnung, abgesehen von der Länge, auch insofern ungenau ist, als man gelegentlich, wenn auch gewiß selten, die gleichen Blutungen in Fällen findet, in denen es sich bestimmt nur um Stauung des Blutes in den Venen handelt, z. B. nach Anlegung einer elastischen Binde zur Herbeiführung der Blutstauung nach Bier. Vor etwa 1/2 Jahre sah ich bei einem 37jährigen Arbeiter, dem wegen verzögerter Callusbildung ein gefensterter Gipsverband gemacht war, daß nach Anlegung einer Gummibinde zwischen derselben und dem Anfange des Gipsverbandes zikulär um das Bein unzählige, dicht gedrängt stehende kleinste Blutergüsse in die blaurot verfärbt aussehende Haut hinein zustande gekommen waren

1) H. Braun, Stauungsblutungen nach Rumpfcompression. Deutsche Zeitschr. f. Chirurgie. 1900. 56. Bd. S. 184.

# XXX.

Aus dem Bürgerhospital zu Köln. (Oberarzt: Geheimer Sanitätsrat Prof. Dr. Bardenheuer.)

## Osteoplastischer Verschluſs einer Hernia obturatoria nach dreimaliger Einklemmung im Foramen obturatorium sin.

Von

Dr. **Moritz Schwarzschild** (Köln).

Der Gedanke, große Bruchpforten osteoplastisch zu schließen, wurde zuerst im Jahre 1891 von Trendelenburg[1]) mit Erfolg ausgeübt. Gleichzeitig und unabhängig von ihm machte auch Kraske[2]) Mitteilung von nach dieser Methode behandelten Fällen. Die Methode Trendelenburgs besteht darin, daß er aus dem Becken des Bruchkranken selbst einen Periostknochenlappen bildet, den er mit seiner Basis an der Ursprungsstelle mit dem Becken in Verbindung läßt und dann nach oben in die Bruchpforte hineinklappt. Dies Verfahren erklärt Trendelenburg als geeignet für sehr große Schenkelhernien, während er es bei Inguinalhernien für zu eingreifend und schließlich doch nicht sicher genug hält. Viel mehr ist Kraske für das Verfahren eingenommen. Derselbe hat wiederholentlich längere Zeit nach der Operation gesehen, daß ein Verschluß der Bruchpforten durch das eingenähte Knochenstück in vollkommener Weise zuwege gebracht wird. Über das Resultat der von Trendelenburg selbst operierten Hernien berichtet Hackenbruch.[3]) Es handelte sich um fünf Schenkelhernien. Bei dreien derselben war das Resultat ein befriedigendes. Eng an die Methode Trendelenburgs schloß sich Körte[4]) an. Die von ihm operierten vier Fälle wurden von Borchardt[5]) zusammengestellt. Es handelte sich zweimal um eine Inguinal-, zweimal um eine Cruralhernie. Es gelang in allen vier

1) Verhandlungen der deutschen Gesellschaft für Chirurgie. 1893.
2) Ibidem.
3) Bruns' Beitr. z. klin. Chirurgie. 11. Bd. S. 777.
4) Deutsche med. Wochenschr. 1895. Vereinsbeilage. Nr. 10.
5) Bruns' Beiträge z. klin. Chirurgie. 20. Bd. S. 305.

Fällen, die großen Bruchpforten zu verschließen, was auf anderem Wege kaum möglich gewesen wäre. Jul. Wolff[1]) benutzte zur Verschließung einer Inguinalhernie eine aus der Symphyse abgemeißelte Periostknochenlamelle, die von der knöchernen Unterlage vollständig gelöst war und nur an der vorderen Fläche mittels des Periosts an der Haut adhärent blieb. Das Knochenstück heilte ein. Ebenso bedienten sich mit Erfolg des osteoplastischen Verfahrens Jaffé[2]) und König[3]), und zwar beide bei Schenkelbrüchen. Einer ähnlichen, wenn auch modifizierten Methode bediente sich Nicoll.[4]) Er hebt zur Verkleinerung des Femoralringes das Periost vom Os pubis ab, durchbohrt dasselbe mittels des Drillbohrers und bringt das Lig. Poupartii durch Nähte an dasselbe heran. Auf ganz andere Weise suchten zwei französische Autoren die Bruchpforte osteoplastisch zu verschließen. Sie bedienten sich dabei einer Methode, die 1890 auch von Trendelenburg, allerdings mit negativem Erfolge, ausgeführt worden war. Chaput[5]) erzielt einen Abschluß des Schenkelkanals, indem er ein Stück Rippenknorpel bei dem Bruchkranken resezierte und die Pforte damit schloß. Nach 4 Wochen war eine vollständige Einheilung eingetreten. Weniger Erfolg hatte Delbet.[6]) Er benutzte zur Deckung des großen Defektes die Knochen eines während der Operation getöteten Kaninchens, die er zwischen Haut und Peritoneum aneinander reihte. Anfänglich war das Resultat ein gutes. Nach kurzer Zeit entstand jedoch eine Fistel, aus der einzelne Knochen ausgestoßen wurden. Der Rest wurde resorbiert, so daß der Bruch in seinem vollen, früheren Umfang wieder auftrat.

Bei den im vorstehenden zusammengestellten Fällen osteoplastischen Verschlusses von Hernien handelt es sich also hauptsächlich um Cruralhernien. Bis auf drei Fälle war der Erfolg der Methode ein durchaus zufriedenstellender. Ebenso bewährte sich das Trendelenburgsche Verfahren bei den beiden Fällen von Inguinalhernie, die Borchardt beschreibt. Es sei mir nun gestattet, einen Fall von osteoplastischem Verschluß einer Hernia obturatoria hier anzuführen. Der Fall gewinnt dadurch noch an Interesse, als es sich um eine Frau handelt, bei der dreimal eine Hernie im linken Foramen obturatorium vorlag. Es handelt sich hier um denselben Fall, den

1) Berliner klin. Wochenschr. 1894. Nr. 9. S. 224.
2) Deutsche med. Wochenschr. 1896. Vereinsbeilage. S. 44.
3) Ibidem. 1896. Vereinsbeilage. S. 230.
4) Brit. med. Journal. 1902.
5) Societé de Chirurg. XXVI. 1900.
6) Ibidem.

vor drei Jahren A. v. Meer[1]) nach der zweiten Operation veröffentlicht hat. Ich lasse hier, der besseren Übersicht wegen, kurz die Krankengeschichte folgen:

Die 62jährige Ph. Schneider trat zuerst in der Nacht vom 2. bis 3. November 1899 in das Bürgerhospital ein. Über erbliche Anlagen in der Familie kann sie keine Angaben machen. Sie will früher nie krank gewesen sein. Nur einmal habe sie an eingeklemmtem Bruch gelitten. Jetzt bietet die Patientin die Erscheinungen des Ileus: Seit 3 Tagen ist kein Stuhlgang mehr abgegangen, häufiges Erbrechen hat sich eingestellt. Ob letzteres fäculent war, läßt sich nicht eruieren. Die Frau ist stark abgemagert, aber sonst gesund. Die Bruchpforten sind frei; Untersuchung per rectum und per vaginam resultatlos. Der Leib ist aufgetrieben, tympanitisch. In der Annahme einer Incarceratio interna wurde am 3. November die Laparotomie gemacht. Es fand sich eine linksseitige Hernia obtur. Durch Zug läßt sich die eingeklemmte Darmschlinge leicht lösen, worauf die Bauchhöhle geschlossen wird. Die Wunde heilt primär.

Am 4. April 1901 stellte sich Patientin zum zweiten Male vor. Seit 8 Tagen hat sie Schmerzen im Leib, zu gleicher Zeit Erbrechen und Obstipation. Am Abend des 4. April war das Erbrechen kotig. Der Leib der decrepiden Frau ist aufgetrieben, namentlich in der oberen Hälfte. Alle Bruchpforten waren frei, per rectum und per vaginam wurde das kleine Becken leer gefunden; in der Gegend des linken Foramen obturatorium ist nichts Besonderes zu fühlen. Besondere Schmerzen, vornehmlich in den linken Oberschenkel ausstrahlende, wurden nicht angegeben. In der Annahme einer Wiedereinklemmung des Darmes im linken Foramen obturatorium wurde zur Laparotomie geschritten. Die Annahme bestätigte sich. Die Dünndarmschlingen in der oberen Hälfte des Abdomens sind gebläht, in der unteren collabiert. Eine geblähte Darmschlinge geht an das linke Foramen obtur. heran und kommt als contrahierte zurück. Die Einklemmung läßt sich durch Zug leicht lösen. Der eingeklemmte Darmteil gehört dem Ileum an, sieht gut aus und wird versenkt. Außerdem bestand aber noch ein Volvulus der zuführenden Darmschlingen um 360°. Nach Beseitigung desselben wird die Bauchhöhle geschlossen. Eine Radikaloperation wurde dadurch unmöglich gemacht, daß der Zustand der Patientin sich zusehends verschlechterte. Der Verlauf der Heilung war vollständig reaktionslos. Am 31. Mai 1901 erfolgte die Entlassung.

Es stand zu erwarten, daß bei geeigneter Gelegenheit die Einklemmung sich wiederholen würde.

Am 16. Mai 1904 kam Patientin zum dritten Mal ins Krankenhaus. Seit ihrer letzten Operation im Jahre 1901 will Patientin öfters sehr heftige Leibschmerzen gehabt haben, gleichzeitig stechende Schmerzen im linken Oberschenkel, die sich bis zum Knie erstreckten. Kurz vor Ostern litt sie an heftigem Erbrechen, das sie veranlaßte, das hiesige Augustahospital aufzusuchen, in dem sie 4 Wochen verblieb. In der Nacht vom 14. zum 15. Mai stellten sich abermals sehr starke Leibschmerzen ein. Dieses Mal empfand jedoch Patientin keine Schmerzen im linken Oberschenkel. Gleich-

1) Deutsche Zeitschr. f. Chirurgie. 60. Bd. S. 583.

zeitig trat Erbrechen ein. Das Erbrochene war stark sauer, aber nicht fäculent. Am 14. hatte Patientin noch Stuhlgang, seitdem nicht mehr. Patientin sieht sehr verfallen aus. Puls 120 in der Minute, bisweilen aussetzend. Der Leib ist wenig aufgetrieben. Nirgends eine Dämpfung konstatierbar. In der Linea alba findet sich ein ca. 4 cm breiter, vom Nabel bis zur Symphyse reichender Bauchbruch. Die hier vordringenden Därme lassen sich leicht reponieren. Bei der großen Abmagerung der Patientin markieren sich die bekannten Bruchpforten sehr deutlich, eine Geschwulst daselbst ist nicht zu erkennen, auch eine genaue Palpation zeigt den Inguinal- wie Cruralring auf beiden Seiten frei und schmerzlos. Die Untersuchung per rectum und per vaginam ergab nichts Anormales. In der Adductorengegend keine Vorwölbung, Druckschmerz im Trigonum scarpae besteht nicht. Es wurde sofort zur Laparotomie übergegangen. Nach der Durchtrennung der dünnen Bauchdecken und des Peritoneum durch einen am Nabel beginnenden und bis zur Symphyse reichenden Schnitt in der Mittellinie liegen Netz und unterhalb desselben mäßig geblähte Dünndarmschlingen vor. In der linken Beckenhälfte findet sich ein dichtes Convolut von Schlingen. Die Wand einer derselben steckt in dem Canalis obturatorius. Dieser ist für das Endglied des Zeigefingers gut durchgängig. Durch mäßigen Zug läßt sich die Einklemmung beseitigen. Der eingeklemmte Darmteil gehört dem Ileum an, zeigt eine kleine Schnürfurche, sieht aber sonst gut aus.

Es handelte sich jetzt darum, den Canalis obturatorius zu schließen. Schon während des Verlaufs der letzten Operation hatte Herr Geheimrat Bardenheuer den Plan geäußert, durch einen Periostknochenlappen von der hinteren Fläche des Schambeins den Bruchkanal zu verschließen. Zu diesem Zwecke wurde jetzt auf der Innenfläche der Symphyse, und zwar hauptsächlich auf dem Ramus descendens des linken Os pubis ein Periostknochenlappen von ca. 4 cm Breite umschnitten. Mit dem Meißel wird die oberflächliche Schicht des Knochens abgetrennt und derart nach der Seite auf die Bruchöffnung geklappt, daß die Knochenwundfläche auf die Bruchpforte zu liegen kommt. Die Platte wird hier durch tiefe Catgutnähte an die Muskulatur befestigt, darüber das Peritoneum geschlossen. Fascie, Muskulatur und Haut werden dann schichtweise genäht.

Abends beträgt der Puls 80, die Temperatur 36°. Während der ganzen Zeit ihres jetzigen Krankenlagers hat Patientin nie wieder erbrochen. Am 7. Tage nach der Operation erfolgte spontan Stuhlgang. Patientin befindet sich stets wohl und verträgt die ihr gebotenen Speisen sehr gut. Bis zum 9. Tage, an dem der erste Verbandwechsel erfolgte, war Patientin stets temperaturfrei. Nach dem ersten Verbandwechsel stieg die Temperatur abends auf 38,2°. Der Leib ist nicht aufgetrieben, auf Druck nicht schmerzhaft. Die Wunde selbst sieht bis auf einzelne ganz geringe Hautnekrosen gut aus. Eine Sticheiterung ist nicht wahrzunehmen. Da 2 Tage später die Morgentemperatur 37,8° beträgt, so wird der Verband zum zweiten Male revidiert, doch bietet die Wunde keine Anomalien. Von jetzt an zeigt Patientin keine Temperatursteigerungen mehr. Am 31. Mai er-

folgte abermaliger Verbandwechsel, die Wundränder sind primär verklebt. Am 1. Juli verläßt Patientin das Bett.

Um eine Anschauung über den Erfolg der Operation zu haben, ließ ich nach Verlauf von 6 Wochen ein Röntgenbild aufnehmen. Auf diesem sieht man deutlich am Ramus descendens des linken Os pubis einen hellen Flecken, entsprechend der weggenommenen Knochenpartie, ferner in der medialen oberen Ecke des Foramen obturatorium einen scharfen Schatten, der von der eingelagerten Knochenplatte herrührt.

Sehen wir uns zunächst das Auftreten dieser dreimaligen Einklemmung an, so ist es merkwürdig, daß jedesmal gerade die Symptome, auf deren Vorhandensein sich die Diagnose der Hernia obturatoria stützt: Rombergs Phänomen, Vorwölbung in der Adductorengegend, localer Druckschmerz im Scarpaschen Dreieck, nicht vorhanden waren. Es handelte sich demnach in allen drei Fällen um die von Rose[1]) aufgestellte „latente Form". Es sei mir hier gestattet, daran zu erinnern, daß Schmerzhaftigkeit bei Druck auf die Gegend des Foramen obturatorium, ausstrahlende Schmerzen am Oberschenkel, Stuhlverstopfung eine Hernia obturatoria auch vortäuschen können. So fand z. B. A. Landerer[2]) und Eichel[3]) obige Symptome bei Osteomyelitis in der Gegend des Hüftbeinlochs. Einen ähnlichen Irrtum erlebten Krönlein[4]) und Schmidt[5]) bei je einer Patientin, bei der ein intraperitoneales Beckenexsudat einen Hüftlochbruch vortäuschte. Da also in unserem Falle kein Symptom die Hernia obturatoria anzeigte, so wurde auch bei der ersten Untersuchung die Diagnose auf innere Einklemmung gestellt, und auch die Annahme einer Hernia obturatoria vor der letzten Operation war nur eine Wahrscheinlichkeitsdiagnose.

Bemerkenswert sind die eigentümlichen Anfälle, die Patientin seit der zweiten Operation des öfteren gehabt hat. Das wiederholte Erbrechen mit gleichzeitigem Auftreten von Schmerzen im linken Oberschenkel legt die Vermutung nahe, daß es sich hierbei um wiederholte Einklemmung einer Darmwandhernie gehandelt hat, die sich immer wieder gelöst hat. Derartige Anfälle fand ich in der Literatur auch bei anderen Fällen verzeichnet. (Fall 2, 18 und 19 meiner Tabelle.)

---

1) Deutsche Zeitschr. f. Chirurgie. 35. Bd.
2) Chirurgische Beiträge. Festschrift für Benno Schmidt. Leipzig 1896.
3) Verhandlg. d. deutschen Gesellsch. f. Chirurgie. 29. Kongreß. 1900. I. S. 172.
4) Beitr. z. klin. Chirurgie. VI. S. 195. (1890.)
5) Inaug.-Dissert. Göttingen 1900.

Was nun die Therapie anbetrifft, so dürfte es sich wohl empfehlen, in allen Fällen von diagnostizierter Hernia obturatoria die Laparotomie zu machen, wenn der Zustand der Patientin es nur eben zuläßt. Zwar empfiehlt Englisch[1]) den Femoralschnitt zu machen, und auch König[2]) hält es nicht für richtig, von dieser gewöhnlichen Methode abzugehen. Indessen lassen sich doch eine ganze Reihe von Gründen angeben, die einer Laparotomie das Wort sprechen. Man hat gelernt, die Gefahren, die eine Laparotomie in sich birgt, auszuschalten. Daher kommt es, daß gerade aus der letzten Zeit eine ganze Reihe von Fällen bekannt geworden sind, bei denen Hernia obturatoria durch die Laparotomie geheilt wurde. Während nach der Englischschen Arbeit die drei Laparotomierten, die ihm bekannt geworden sind, sämtlich starben, konnte ich unter 21 Laparotomien neun Erfolge konstatieren (42,85 Proz.). Ich habe diese Fälle mit einigen kurzen Bemerkungen hier zusammengestellt. Nicht besser sind die Erfolge der Herniotomien.

Nach der Zusammenstellung von Englisch (22 Herniotomieen, 9 Erfolge), Dehner[1]) 4 Herniotomieen, 2 Erfolge) und Schmidt (2 Herniotomieen, 1 Erfolg) gestaltet sich das Verhältnis wie 28 : 12 (42,88 Proz.).

1. Hilton: London. med. chirur. Transact. 1848. Tome XXX, 1, p. 323. Weiblich, 36 Jahre alt. Linker Canalis obtur. Diagnose vor der Operation: Innere Einklemmung. Gestorben. 4 Monate vorher schon Einklemmungserscheinungen.

2. Coulson: Gaz. hebdomad. de méd. et de chirurg. 1863 p. 774. Weiblich, 60 Jahre alt. Linker C. obt. Diagnose vor der Operation: Innere Einklemmung. Gestorben. Pat. litt dauernd an Schmerz, Erbrechen und Stuhlverstopfung und verfiel fortschreitend.

3. Godlee: The Lancet, 1885, 11. April. Weiblich. Linker C. obt. Diagnose vor der Operation: Man schwankt zwischen innerer Einklemmung und Hernia obt. Gestorben.

4. Anderson, The Lancet 1892, 2. April. Weiblich, 75 Jahre alt. Linker C. obt. Diagnose vor der Operation: Incarceratio interna. Gestorben. Die Frau zeigte die Symptome eines akuten Darmverschlusses. Die Untersuchung ergab eine Einklemmung im linken Schenkelkanal. Bei der Operation fand sich in diesem nur Netz, aber kein Darm. Die Wunde wurde verschlossen. Anfangs Besserung. Dann erfolgte wieder Erbrechen, auch von kotigen Massen. Deshalb Laparotomie. Es fand sich eine incarcerierte gangränöse Hernia obtur.

5. Fürth, Inaug.-Diss., Freiburg 1893. Weiblich, 84 Jahre alt. Rechter Can. obt. Diagnose vor der Operation mit großer Wahrscheinlichkeit auf Hernia obtur. gestellt. Gestorben. Man machte den Femoralschnitt,

1) Über Hernia obturatoria. Wien und Leipzig 1891 bei F. Deutike.

2) Spezielle Chirurgie. II. 483.

findet aber nur einen Fettklumpen, der einen normal aussehenden, stielförmigen Fortsatz in den Can. obt. ausschickt. Vom eingeklemmten Darm ist nichts zu sehen. Dann Laparotomie zur Abtastung der inneren Bruchpforten. Dieselben sind frei. Anlegung eines künstlichen Afters. Bei der Sektion findet sich ein kleiner fingergliedgroßer Bruchsack im rechten Foram. obtur., an dessen Grunde eine deutliche, strahlige Narbe sich findet.

6. Rose 1893: D. Zeitschr. f. Chirurg. Bd. 35, S. 26. Weiblich, 56 Jahre alt. Linker Can. obt. Diagnose vor der Operation: Innere Einklemmung. Lebt.

7. Borck: Archiv f. klin. Chirurg. Bd. 46 S. 369. Weiblich, 59 Jahre alt. Rechter Can. obt. Diagnose vor der Operation: Innere Einklemmung. Gestorben. Der eingeklemmte Darmteil war völlig gangränös, Resektion eines 10 cm langen Darmstückes. Tod im Collaps.

8. Rose: Centralbl. f. Chirurg. 1895 S. 396. Weiblich, 58 Jahre alt. Rechter Can. obt. Diagnose vor der Operation: Innere Einklemmung. Gestorben. Es handelte sich hier um dieselbe Pat. wie in Fall 6. Nach der Operation brach die Bauchwunde auf. Es zeigte sich, daß der Darm edrforiert war. Trotz Übernähens Tod.

9. Bennett: The Lancet 1895 May 4. Weiblich, 78 Jahre alt. Linker Can. obt. Diagnose vor der Operation: Innere Einklemmung. Lebt. Decrepide Frau.

10. Godlee: The Lancet 1897 June 26. Weiblich, 74 Jahre alt. Diagnose vor der Operation: Innere Einklemmung. Gestorben. Resektion des mehrmals perforierten Darms.

11. Godlee, ibid. Weiblich, 47 Jahre alt. Diagnose vor der Operation: Innere Einklemmung. Gestorben. Explorative Laparot. Darm riß ein, war aber nicht gangränös.

12. Eix: Centralbl. f. Chir. 1897 S. 1131. Weiblich. Linker Can. obtur. Diagnose vor der Operation: Innere Einklemmung. Lebt. Beim Hervorziehen riß der Darm ein. Die Umgebung der eingeklemmten Stelle, welche dunkelblaurot erscheint, wird weit im gesunden reseciert.

13. v. Meer 1899: D. Zeitschr. f. Chir. Bd. 60. Weiblich, 62 Jahre alt. Linker Canalis obtur. Diagnose vor der Operation: Innere Einklemmung. Lebt.

14. v. Meer, ibid. Weiblich, 63 Jahre alt. Linker Can. obt. Diagnose vor der Operation: Innere Einklemmung oder Hernia obturat. Lebt. Es handelt sich um dieselbe Pat. wie in Fall 13. Recidiv nach fünf Monaten.

15. Körte: Verhandl. d. d. Ges. f. Chirurgie 1900 I S. 170. Weiblich, 72 Jahre alt. Rechter Can. obt. Diagnose vor der Operation: Darmverschluß durch Tumor. Gestorben. Es fand sich ein torquierter Ovarialtumor, der abgetragen wurde. Außerdem fand sich eine gangränöse H. obtur. Dieselbe wurde gelöst und reseciert. Tod im Collaps. Bei der Sektion fanden sich bei der Pat. 2 Herniae obtur.; 2 Herniae ing., 1 Hernia crur., 1 tiefe Fossa ovarica, 1 Rec. intersigmoid., 1 Rec. duodeno-jejunalis.

16. Poelchen, ibid. I. S. 172. Weiblich. Diagnose vor der Operation: Hernia obt. Lebt. Zuerst Femoralschnittt, da aber das eingeklemmte Stück des Darmwandbruches abriß, Laparotomie und Darmresektion.

17. Sprengel, ibid. I. S. 171. Weiblich, 80 Jahre alt. Die Diagnose wurde auf Darmtumor gestellt. Lebt. Bei der Laparotomie konnte der

Darm leicht zurückgezogen werden. Die Heilung kam glatt zustande. Einige Zeit nach der Entlassung erkrankte die Frau abermals unter den Erscheinungen der Darmocclusion und starb schnell, da sie eine Operation verweigerte. Sprengel nimmt an, daß es sich hier um eine zweite Einklemmung im Foramen obturat. gehandelt hat, und rät, die Laparotomie zur Schließung des For. obtur. zu benutzen.

18. Schmidt, Inaug.-Diss. Göttingen 1900. Fall 1. Weiblich, 49 Jahre alt. Linker Can. obt. Diagnose vor der Operation: Innere Einklemmung. Lebt. Pat. fühlt sich seit 3 Jahren krank und klagt über häufige, seit dieser Zeit aufgetretene Schmerzanfälle in der Magengegend.

19. Schmidt, Fall 2. Männlich, 66 Jahre alt. Rechter Can. obt. Diagnose vor der Operation: Innere Einklemmung. Gestorben. Seit zwei Jahren hat Pat. hin und wieder heftige Schmerzanfälle im Unterleib. Erbrechen war nie vorhanden. — Bei dem Versuche, die Darmschlinge aus dem For. obtur. herauszuziehen, reißt diese ein, da der Darm an dieser Stelle in der Ausdehnung eines 50 Pfennigstückes gangränös war. Resektion einer 7 cm langen Darmschlinge. Die beiden Darmenden werden vernäht und durch seitliche Anastomosen wieder miteinander verbunden.

20. Schmidt, Fall 3. Weiblich. Rechter C. obt. Diagnose vor der Operation: Innere Einklemmung. Gestorben.

Sprechen schon diese Zahlen nicht gegen die Laparotomie, so spricht anderseits der Umstand, daß in einzelnen Fällen nach Herniotomie die Laparotomie noch nötig wurde, für dieselbe. Gerade die Darmwandbrüche im Foramen obtur. sind es, die infolge der Straffheit des einschnürenden Ringes schnell gangränös werden. Die Resektion eines Darmabschnittes nach Herniotomie ist aber überaus schwierig — mir ist nur ein Fall einer solchen Operation bekannt (Bernhart[2]); der Patient überlebte die Operation nur wenige Tage — meist sogar unmöglich, da einmal die Wunde sehr tief liegt, dann aber auch der Kanal sehr eng ist. Die Erweiterung der Bruchpforte ist nun ebenfalls mißlich, da die Gefäße hier sehr leicht verletzt werden können. Schon Rose macht darauf aufmerksam, daß bei ordentlicher Entklemmung des Hüftlochbruchs die Blutung eine häufige, mit Sicherheit nicht zu vermeidende Belästigung bildet. Bei den 5 „eigentlichen Bruchschnitten", die er anführt, kam es stets zu Blutungen, die, wenn man ihrer auch Herr wurde, den Gang der Operation überaus erschwerten. In den meisten Fällen wurde daher bei Gangrän des Darms nicht die Resektion nach der Herniotomie vorgenommen, sondern man legte einen Anus praeternaturalis an. Wie häufig eine Gangraen des Darmes eintritt, zeigt unsere Tabelle, in der 7 derartige Fälle verzeichnet sind (Fall 4, 7, 10, 12, 15, 16, 19).

1) Inaug.-Dissertat. Freiburg 1897.
2) Deutsche Zeitschr. f. Chirurgie. 55. Bd.

Unsere Tabelle lehrt aber nun noch ein weiteres. Sie zeigt, daß nicht so selten Recidive vorkommen. Sprengel (Fall 17) sah kurze Zeit nach einer Herniotomie ein Recidiv auftreten, das zum Tode führte. Und in unserem Falle recidivierte der Hüftlochbruch gar dreimal innerhalb 4 Jahre. Es ist daher angebracht, an die Lösung der Einklemmung gleich die Radicaloperation anzuschließen. Sicherlich läßt sich diese nach Laparotomie viel leichter und exacter ausführen wie nach Herniotomie. Der einzige Weg einer Radikaloperation nach Herniotomie dürfte wohl nur in der Naht der Membrana obturatoria bestehen. Und ein solcher Verschluß des Foramen obturat. durch die Naht würde sich wohl nur mit Mühe durchführen lassen, da infolge der Derbheit der Membran eine Vereinigung der Bruchpfeiler mit Schwierigkeiten verbunden sein dürfte. Ich habe auch in der mir zugänglichen Literatur eine derartige Radikaloperation nicht beschrieben gefunden. Dagegen fordert der gute Erfolg, der in unserem Falle durch den osteoplastischen Verschluß erzielt worden ist, sehr zur Nachahmung auf.

Die angeführten Gründe lassen es wohl geboten erscheinen, bei Hernia obtur. die Laparotomie zu machen. Auch Dehner empfiehlt in jedem Falle, wo der Verdacht einer Einklemmung im Hüftbeinloch besteht, gleich die Laparotomie vorzunehmen. Ebenso hält Poelchen[1]) die Laparotomie für das beste und wohl meist einzig mögliche Operationsverfahren, doch will er vorher den eingeklemmten Bruch durch den Bruchschnitt freigelegt haben. Gegen die Laparotomie führt man den Umstand an, daß die Kranken meist in einem Zustande zur Operation kommen, der für die Laparotomie gefährlich ist. Selbstverständlich wird man in dem Falle, daß die peritonitischen Reizerscheinungen allzu heftige sind, von einer Laparotomie absehen. Das Alter allein sollte aber nicht gegen eine Laparotomie sprechen. Bennett operierte eine 78jährige, sehr decrepide Frau mit Erfolg, und auch Sprengels Patientin ertrug trotz ihrer 80 Jahre gut die Laparotomie. Unsere Patientin war, als sie jetzt zur Operation kam, überaus herunter, — ihre Heilung ging glatt von statten. Ein Recidiv ist bis heute noch nicht eingetreten. Auch an Erbrechen hat Patientin seit der Operation nicht mehr gelitten.

Zum Schlusse ist es mir eine angenehme Pflicht, Herrn Geheimrat Bardenheuer für die gütige Überlassung dieses Falles meinen herzlichen Dank auszusprechen.

1) Verhandlg. d. deutschen Gesellsch. f. Chirurgie. 1900. I. S. 172.

# XXXI.

Aus dem städtischen Krankenhause in Konstanz. (Dirigierender Arzt Dr. O. Kappeler.)

## Myositis ossificans traumatica mit spontanem Zurückgang der Muskelverknöcherungen.

Von

Dr. **Robert Nadler,**
früherem Assistenten.

(Mit 4 Abbildungen.)

Das nicht gerade häufige Vorkommen der Myositis ossificans traumatica veranlaßt mich, einen solchen während meiner Assistentenzeit im städtischen Krankenhause in Konstanz beobachteten Fall zu veröffentlichen und demselben einen ganz ähnlichen beizufügen, der im Kantonsspital Münsterlingen beobachtet und behandelt, mir von Herrn Dr. Brunner gütigst zur Publikation überlassen wurde.

Fall 1. Der 32jährige Zimmermann M. H. aus R. fiel am 11. Sept. 1899 von einem 8 m hohen Gerüst auf die ebene Erde und wurde alsbald ins Konstanzer Spital verbracht. Die Diagnose seiner Verletzung lautete auf Fractura subtubercularis humeri dextri, und die Behandlung bestand in Reposition der Fragmente und Extension.

10. Oktober. Narkosenuntersuchung. Fragmente in richtiger Stellung konsolidiert. Bewegungen im rechten Schultergelenk alle frei; desgleichen im rechten Ellbogengelenk incl. Pronation und Supination. Mitella.

27. Oktober. Untersuchung in Narkose. Schultergelenk normal. Ellbogen versteift, doch können bei ganz erschlaffter Muskulatur und nach Überwindung eines ziemlichen Widerstandes alle Bewegungen gemacht werden. Verordnung: Massage, Faradisation, Übungen am Gewichtsseil.

9. November. Rechter Ellbogen versteift. Vorder- und Oberarm bilden einen Winkel von 130—140°. Passive Bewegungen im Ellbogen äußerst schmerzhaft. Im Triceps knochenharte Massen zu fühlen. Man hat das Gefühl, wie wenn man einen sogenannten Exerzierknochen zwischen den Fingern hätte. Im Biceps ist nichts zu fühlen, doch zeigt er eine etwas härtere Konsistenz als normal. Seine Sehne fühlt sich etwas verdickt und hart an.

11. November. Auf starke faradische Ströme reagiert der Biceps ziemlich gut; der Triceps nur in einzelnen Teilen.

19. November. Dem Patienten wird vorgeschlagen, wegen drohender Ankylose das Ellbogengelenk in rechtwinklige Stellung zu bringen. Vorschlag wird abgelehnt.

13. November. Die heute gemachte Röntgenaufnahme ergibt einen deutlichen Knochenschatten in der Sehne des M. triceps.

Fig. 1.

19. November. Im ganzen Stat. idem. Der M. triceps läßt sich vom Oberarm abheben; man fühlt ganz deutlich, namentlich in seinen distalen Partien, knochenharte Stellen, ebenso in seiner Sehne gerade hinter dem Olekranon. Den gleichen Befund weist die Bicepssehne auf. Im Ellbogen sind nur Bewegungen von 5° möglich, und zwar sowohl aktiv als passiv unter sehr heftigen Schmerzen. In den Vorderarmmuskeln sind Ossifikationen nicht nachweisbar. Hand- und Fingerbewegungen frei, Händedruck mäßig stark.

20. November. Aufnahme eines Röntgenbildes. Leider wurde die Platte

zerbrochen und muß nun an Stelle der Originalaufnahme eine genaue, nach dem Original von Herrn Dr. Brugger, Augenarzt in Constanz, dem ich hier dafür nochmals meinen besten Dank ausspreche, angefertigte Reproduktion treten, Fig. 1.

22. November. Auf starke Ströme reagiert der Triceps nur in den oberen Partien; der Biceps zeigt nur mit den oberflächlichsten Fasern Reaktion.

An der Basis des Tricepsbauches fühlt man nun deutlich eine sich auf die Sehne fortsetzende knochenharte Verdickung. Auch am Übergang vom Bauche des Biceps auf seine Sehne fühlt man eine Art Knochenkern.

23. November. Patient hat immer noch heftige Schmerzen. Stat. idem. Der rechte Vorderarm $1^1/_2$ cm magerer, als der linke. Verordnung: Täglich ein Vollbad, ein Armbad, Massage, Übungen am Gewichtsseil, Faradisation.

1. Dezember. Die Tricepssehne wird beweglicher; sein Bauch weicher.

7. Dezember. Bicepssehne dünner. Sehne des Triceps seitlich viel beweglicher.

12. Dezember. Die aktive Beweglichkeit hat um $5^0$ zugenommen und beträgt nun $10^0$. In der Mitte des Triceps ist nur noch eine knochenharte Stelle fühlbar; seine Sehne ist bedeutend weicher. Die Sehne des Biceps ist immer noch stark kontrahiert und verdickt.

20. Dezember. Untersuchung in Narkose. Nach Lösung einiger Adhäsionen läßt sich der Arm bis zu einem Winkel von $160^0$ strecken. Beim Versuche, den Arm bis zu einem spitzen Winkel zu flektieren, hört man plötzlich einen Krach; der Arm läßt sich nun beugen. Oberhalb des Olekranon fühlt man eine Delle und bei gestrecktem Arm an der betreffenden Stelle Crepitation. Es handelt sich wohl um eine Lostrennung der verknöcherten Tricepssehne vom Olekranon. Mitella.

23. Dezember. Schmerzen geringer als früher. Der rechte Vorderarm kann aktiv bis $90^0$ gebeugt werden, passiv noch mehr. Forzierte Extension macht im Gegensatz zu passiver Beugung über $90^0$ keine Schmerzen.

12. Januar 1900. Arm steht fast rechtwinklig. Aktive Beweglichkeit $30^0$ betragend. Triceps entschieden weicher. Patient wird mit der Weisung, fernerhin Bäder und Übungen am Gewichtsseil zu machen, aus dem Spital entlassen.

10. Februar. Härte in der Basis des Triceps vollständig verschwunden; rechter Triceps ebenso weich sich anfühlend, wie der linke. Verdickung der Bicepssehne auf ein Minimum reduziert. Aktive Beweglichkeit $35—40^0$ betragend, die passive beträgt nicht mehr. Vorderarmmuskulatur kräftig. Auf stärkere faradische Ströme reagieren Bi- und Triceps wieder gut. Im unteren Ende des Triceps bestehen noch reißende Schmerzen.

3. März. Untersuchung in Narkose. Die Beweglichkeit im rechten Ellbogengelenk ist eher etwas zurückgegangen. Nach Lösung einiger Adhärenzen unter Krachen gelingt die vollständige Flexion bis zum spitzen Winkel. Dagegen kann der Arm nicht über einen Winkel von $130—140^0$ gestreckt werden.

Das gemachte Röntgenbild läßt erkennen, daß sich im Ansatzteil der Tricepssehne, dicht über dem Olekranon, immer noch eine Knochenneubildung findet, die gegen früher an Massigkeit zugenommen hat und mit dem Olekranon verlötet scheint.

6. Mai. Keine Atrophie der rechten Vorderarmmuskulatur. Im rechten Biceps fühlt man bei Erschlaffung desselben, und zwar dicht unter der Haut, also wahrscheinlich in der Fascie, flache, resistentere Partien (Schwielen) während in der Sehne keine Verdickung mehr zu fühlen ist. In den Bäuchen des Triceps sind harte Stellen nicht mehr vorhanden, dagegen ist noch immer in seiner Sehne, dicht über dem Olekranon, ein knochenharter Tumor, der mit diesem Fortsatz verwachsen ist und scheinbar demselben angehört, deut-

Fig. 2.

lich zu palpieren. Der Vorderarm bildet mit dem Oberarm in ruhender Stellung einen Winkel von 120°. Aus dieser Stellung kann er aktiv noch um weitere 10° extendiert und bis zu 90° flektiert werden, und zeigt somit eine Exkursionsfähigkeit von 40°. Pronation und Supination sind nicht wesentlich beeinträchtigt. Bi- und Triceps reagieren nur auf mittelstarke faradische Ströme.

27. Oktober. Aktive Beweglichkeit des rechten Ellbogengelenks 45°. Triceps- und Bicepsbäuche ganz normale Verhältnisse zeigend. Die Ver-

dickung am Insertionspunkt der Tricepssehne geht zurück; die Gelenkskonturen treten besser hervor. Subjektiv bestehen noch leichte Schmerzen im Gelenk bei Bewegungen.

5. Oktober 1902. Patient geht seiner früheren Arbeit nach. Aktive Beweglichkeit des rechten Ellbogengelenks 50°. Olekranon mit Ansatz der Tricepssehne noch deutlich verdickt, bei Bewegungen deutliche Crepitation im Gelenk. Bewegungen leicht schmerzhaft.

3. März 1903. Bewegungen nun völlig schmerzlos. Größte Beugung 65°, größte Streckung 125°; größte Exkursionsfähigkeit des Gelenkes 60°. Crepitation im Gelenk. Eine Atrophie der rechten Vorderarmmuskulatur be-



Fig. 3.

steht nicht, und Patient gibt an, alle Arbeit verrichten zu können, nur gehe es etwas umständlicher.

Das gemachte Röntgenbild (Fig. 2) zeigt das rechte Ellbogengelenk des geheilten Kranken. Die Knochenneubildungen im M. bi- und triceps sind größtenteils verschwunden, und an Stelle der Olekranonfraktur zeigt sich ein massiger Knochenkallus, der vermutlich noch zum großen Teil resorbiert werden wird.

Fall 2. (Aus dem Kantonspitale Münsterlingen.) Der 20jährige Monteur J. M. aus G. fiel am 12. April 1902 aus einer Höhe von 10 m durch das Glasdach eines Gewächshauses und zog sich dabei eine Luxatio posterior antibrachii sinistri zu. Reposition nach Roser. Fixationsverband.

28. April. Entfernung des Verbandes, vorsichtige passive Bewegungen.

5. Mai. Passive Bewegungen im linken Ellbogengelenk nur noch wenig behindert, aktive mit ziemlichem Widerstande verbunden.

5. Juni. Linkes Ellbogengelenk sowohl aktiven als passiven Bewegungen heftigen Widerstand entgegensetzend. Aktive Beweglichkeit höchstens 40° betragend. Verordnung: Massage, Turnen.

27. Juni. In der linken Ellbogenbeuge ein länglicher, knochenharter Tumor fühlbar, dem Verlaufe der Bicepssehne entsprechend. Aktive Beweglichkeit 40°, passive nicht mehr. Das Röntgenbild (Fig. 3) ergibt abnorme Knochenbildung im M. biceps und brachialis internus.

Fig. 4.

1. Februar 1903. Nach einer mündlichen Mitteilung von Herrn Dr. Brunner soll der funktionelle Zustand des Patienten sich in ganz auffallender Weise gebessert haben. Die aktive Beweglichkeit habe bedeutend zugenommen, und die Verknöcherungen seien enorm zurückgegangen. Das Röntgenbild (Fig. 4) läßt denn auch eine sehr merkliche Abnahme des Knochenschattens sowohl im Biceps als auch im Brachialis internus erkennen.

Beide Kranke lehnten einen operativen Eingriff ab und konnten sehr lange Zeit beobachtet werden. Auffallenderweise zeigen sie beide

denselben Verlauf, nämlich den eines spontanen Rückgangs der Verknöcherungen in den davon befallenen Muskeln und Schritt für Schritt damit eine Besserung der Gebrauchsfähigkeit der erkrankten Extremität. Ein gewiß interessantes Ergebnis!

Neu ist dieser Ausgang der Myositis ossificans traumatica zwar keineswegs; er wurde bisher nur nicht genügend gewürdigt. Gehen wir nämlich die nun schon ziemlich stark angewachsene Literatur über die genannte Krankheit durch, so finden wir zwei von Rasmussen (zit. bei Rothschild, Beitr. z. klin. Chir. Bd. 28. Heft 1) mitgeteilte Fälle, welche spontan in Heilung übergegangen sind.

Aus unsern Fällen ist gewiß zu entnehmen, daß die Prognose der Myositis ossificans traumatica auch ohne jeden chirurgischen Eingriff eine sehr gute sein kann, weshalb denn auch die Behandlung nach unsern Erfahrungen in erster Linie eine konservative und nicht eine operative sein sollte.

Nochmals mag hervorgehoben werden, daß der Verlauf unserer beiden Fälle ein gutartiger war, daß mit der Zeit, während der die von Myositis ossificans traumatica befallenen Kranken ihrer gewohnten Arbeit nachzugehen versuchten, allmählich, ohne jede besondere, angewandte Heilmethode die Verknöcherungen zurückgingen, die Funktionsfähigkeit der Muskeln zunahm, die Schmerzen total verschwanden und die Extremitäten wieder gut brauchbar wurden. Der Grund, weshalb dieser gutartige Verlauf nicht häufiger beobachtet wurde, ist wohl ein doppelter. Einmal machen alle frühzeitig vorgenommenen operativen Eingriffe eine weitere Beobachtung des spontanen Verlaufes unmöglich, und zweitens werden manche Fälle zwar diagnostiziert, können aber nicht weiter in ihrem Fortgang verfolgt werden, so daß ein allfälliger spontaner Rückgang der Verknöcherungen nicht kontrolliert werden kann. Ist aber die Prognose der Myositis ossificans traumatica im allgemeinen eine wirklich so gute, wie in unsern beiden und Rasmussens Fällen, so fallen die Indikationen zu einem operativen Eingriffe weg, um so mehr, als jede Operation neue Muskel-, Nerven- und Gefäßläsionen setzt und so an und für sich schon die spätere Funktion beeinträchtigt. Zudem ist, auch wenn der Rückgang der Verknöcherungen ein verhältnismäßig langsamer ist, bei der exspektativen Behandlung, wo keine Muskeln exzidiert werden, das Endresultat ein doch wohl entschieden besseres, als bei der operativen.

# XXXII.

Aus dem chirurgisch-poliklinischen Institut der Universität Leipzig
(Direktor Prof. Perthes.)

## Wird die Giftigkeit des Cocain durch Combination mit Adrenalin herabgesetzt?

Von

Dr. J. Thies,
früherem Volontärarzt des Instituts, z. Z. Assistenzarzt der Universitäts-Frauenklinik in Leipzig.

Bei der Combination von Cocain- und Adrenalinwirkung, die nach Brauns[1]) Arbeiten der lokalen Anaesthesie einen so wesentlichen Fortschritt gebracht hat, sind nach Braun zwei Umstände von besonderer Bedeutung: Das Adrenalin erhöht die anaesthesierende Kraft des Cocains nach Zeit, Ausdehnung und Intensität. und zweitens setzt es die Giftigkeit der injizierten Cocainmenge für den Gesamtorganismus herab. Während der erste Satz als bewiesen mit Dank von jedem Chirurgen anerkannt werden muß, kann der zweite Satz weder als bewiesen gelten, noch steht es fest, inwieweit er — seine Richtigkeit vorausgesetzt — zu praktischen Folgerungen berechtigt. Braun selbst, der früher auf die entgiftende Wirkung des Adrenalin Wert legte, betont in seiner neuesten Publikation eindringlich „daß die unter gewissen Bedingungen nachweisbare, theoretisch ganz interessante Herabsetzung der Toxicität des Cocains durch Adrenalin nicht etwa gestattet, beim Menschen die Normaldosis des Cocains und die übliche möglichst niedrige Concentration seiner Lösungen zu überschreiten".

Zur theoretischen Begründung der Verwendung des Adrenalin für die Lumbalanaesthesie zieht jedoch Dönitz[2]) ganz besonders die Wirkung des Adrenalin, die Giftigkeit des Cocains herabzusetzen, heran und sucht sie durch Versuche an Katzen, denen Cocainlösungen mit Adrenalinzusatz injiziert wurden, speziell für die subduralen Injektionen zu beweisen. Das Ergebnis widerspricht den Resultaten, die ich bei

1) Archiv f. klin. Chirurgie. 69. Bd. 71. Bd. Zentralblatt f. Chirurgie. 1903 Nr. 58. Berliner Klinik. 1904. Heft 187. Läwen, Arch. f. klin. Chir. 72. Bd. Heft 2.

2) Münchener med. Wochenschr. 1903. Nr. 34.

meinen früheren Versuchen an Kaninchen erhalten hatte.[1]) Da nun die sichere Entscheidung der Frage: Wird durch Adrenalinbeigabe die Giftigkeit einer injicierten Cocaindosis herabgesetzt, nicht nur wegen ihrer praktischen Consequenzen wichtig, sondern auch vom theoretischen Standpunkt bedeutungsvoll ist, so wurde ich von Herrn Prof. Perthes aufgefordert, diese Frage nochmals einer experimentellen Prüfung zu unterziehen.

Zur Ergänzung der früher veröffentlichten Versuche mit subkutaner Injektion an Kaninchen wurden in dieser Untersuchung ebenso, wie es von Dönitz geschah, Versuche mit subduraler Injektion bei Katzen gemacht. Wir glaubten aber in einem wesentlichen Punkte von den Versuchen Dönitz' abweichen zu sollen. Dönitz kommt zu dem Schlusse, daß die Giftigkeit des subdural applicierten Cocains bei gleichzeitigem Adrenalingebrauch auf ein Drittel, bei vorherigem Adrenalingebrauch auf ein Fünftel, der von Eden ermittelten, für die Katze tödlichen Menge des Cocains herabgedrückt wird. Diese von Eden[2]) ermittelte Dosis, deren Richtigkeit Dönitz nicht nachprüfte, ist die Grundlage der Dönitzschen Schlußfolgerung. Nun gibt aber Eden nicht direkt an, für welches Körpergewicht der Katze die von ihm ermittelte Zahl tödlich sei. Es sind bedeutende Gewichtsunterschiede zwischen den diesbezüglichen Katzen Edens und denen, die Dönitz zu seinen Versuchen, anwandte vorhanden. Daher schien es mir unbedingt notwendig, bei meinen Versuchen mich nicht auf die Richtigkeit der von Eden mitgeteilten Zahl zu verlassen, sondern dem Versuch mit der lumbalen Injektion von Cocain-Adrenalin auch den entsprechenden Controllversuch durch Injektion von Cocain ohne Adrenalin an annähernd gleichschweren Katzen parallel gehen zu lassen. Diese gleichzeitigen Controllversuche sind der wesentliche Unterschied meiner Versuchsreihe von der von Dönitz angegebenen, und auf diese Differenz führe ich die Differenz unserer Resultate zurück.

Die nachfolgenden Versuche sollen die Frage lösen, ob Cocain an sich giftiger ist wie Cocain-Adrenalin oder umgekehrt, oder ob kein Unterschied in der Giftigkeit der Lösungen besteht. Es mußten daher Cocaindosen gegeben werden, die eine Wirkung auf den Tierkörper äußern, und zwar eignen sich am besten zur Kontrolle der Wirkung die akuten Symptome, weil sie allein eine genaue Beobachtung zulassen und der Unterschied in der Wirkungsweise am deutlichsten ist.

1) J. Thies, Erfahrungen bei der Verwendung des Adrenalin zur Unterstützung der lokalen Anästhesie. Inaug.-Dissert. Leipzig 1903.

2) Deutsche Zeitschr. f. Chirurgie. 67. Bd.

Die Versuche sind in zwei Tabellen wiedergegeben. Tabelle A enthält die Versuche, in denen Cocain-Adrenalin gemischt in den Lumbalkanal, oder in einzelnen Fällen subkutan, injiciert wurde. Tabelle B die Versuche, in denen Adrenalin etwa 5—7 Minuten vor dem Cocain eingespritzt wurde. Die letzte Injektion ist an und für sich schon günstiger für das Leben des Versuchstieres, weil durch die voraufgehende Injektion von 1 ccm eine Verdünnung der Cocainlösung und so schon dadurch eine Herabsetzung der Giftwirkung zustande kommt. Handelt es sich, wie in den Versuchen von Dönitz, um Einzelinjektionen von 1 ccm Cocainlösung, so wird durch die vorhergehende Injektion von 1 ccm verdünnter Adrenalinlösung eine Verdünnung der Cocainlösung herbeigeführt. Gesetzt den Fall, nach 5 Minuten wäre noch der größte Teil der Adrenalinlösung, die schwer resorbiert wird, an der Injektionsstelle vorhanden, so würde das schon eine bedeutende Herabsetzung der Giftwirkung des Cocains bedeuten, da das Cocain bis zu 50 Proz. dadurch verdünnt wird. Namentlich bei vorhergehender Injektion ist dieser Unterschied wichtig; denn daraus folgt für den Controllversuch die Forderung, daß vorher dieselbe Menge physiologischer Kochsalzlösung in den Lumbalkanal gebracht werden muß Dann erst tritt im Kontrollversuch derselbe Grad der Verdünnung ein wie im Versuch. Ganz gleich sind die Versuchsanordnungen dann auch noch nicht, weil die physiologische Kochsalzlösung rascher resorbiert werden wird als die Adrenalinlösung. Wird nach derselben Zeit nun in beiden Fällen die gleiche Menge Cocainlösung gleich 1 ccm Flüssigkeit injiziert, so wird der Verdünnungsgrad noch zu Ungunsten des Controllversuchs ausfallen, weil schon mehr physiologische Kochsalzlösung resorbiert sein wird. Jedenfalls werden auf diese Weise im Versuch und Controllversuch die gleichen Mengen Flüssigkeit und das gleiche Quantum Cocain injiziert. Sonst würde schon die Verdünnung der nachfolgenden Cocainlösung durch die vorher injizierte Adrenalinlösung wesentlich im Versuch die Giftwirkung des Cocains herabdrücken.

Zu den Versuchen wurde die Original-Adrenalinlösung gebraucht. Für den Menschen ist die Dosis 0,0005 nach Braun ohne Grund nicht zu überschreiten, eine Dosis, die im Tierversuch keine Erscheinungen machen soll. Diese Dosis wurde in den Versuchen nur einmal überschritten. Wurde 1 ccm injiziert, dann wurde das Adrenalin mit physiologischer Kochsalzlösung, beide in gleichen Mengen, verdünnt und davon 1 ccm injiziert. Die Cocainlösungen wurden direkt vor dem Gebrauch fertig gestellt und zwar durch Auflösung von Cocainpulvern in physiologischer Kochsalzlösung. Dieselbe Cocainlösung

wurde im Versuch wie zum Kontrollversuch gebraucht, um dem Präparat anhaftende, mögliche Fehler auszugleichen.

Zu diesen Versuchen wie Controllversuchen wurden, wie erwähnt, möglichst gleichschwere Katzen genommen. Wenn einzelne Tiere am Leben blieben, so wurden sie nach 4—6 Wochen nochmals verwandt, was ja auf die Versuche nach der langen Zeit keinen Einfluß hat. Curven von Klapp[1]) zeigen, daß die Ausscheidung von Milchzucker durch den Harn unter Einfluß des Adrenalin um Stunden verzögert wird, aber meist nach 8—12 Stunden gleich Null ist. Nach dieser Zeit dürfte die Adrenalinwirkung ihr Ende erreicht haben. Auch Dönitz sah keinen Grund, überlebende Tiere nicht nochmals zu verwenden.

Die Versuchsanordnung war folgende: In den Versuchen der Tabelle A wurde Cocainlösung mit Adrenalinlösung vermischt und diese Lösung in den Lumbalkanal injiciert. Dafür, daß der Lumbalkanal erreicht ist, sind verschiedene, ziemlich sichere Symptome vorhanden. Am sichersten ist es natürlich, vor der Injektion Cerebrospinalflüssigkeit zu aspirieren, was mir im größeren Teil der Fälle möglich war. Ist der Lumbalkanal gefunden, so bleibt die Kanüle liegen, und es folgt die Injektion. Genau so wird bei vorheriger Injektion von Adrenalin verfahren; auch hier entfernt man die Kanüle erst nach der Injektion von Cocainlösung. Mit großer Sicherheit kann man aus dem raschen Eintritt der lokalen Symptome und den Fernwirkungen, wie Mydriasis, Salivation, Aufgeregtheit, Atmungsstörungen, Krämpfen usw. schließen, ob die Lösung subdural injiciert ist oder nicht.

Tabelle A und B geben die Versuchsprotokolle wieder. Tabelle A enthält neben den Lumbalinjektionen einige Fälle, in denen die Lösung subkutan eingespritzt wurde.

### Tabelle A.

### Versuche mit gleichzeitiger Injektion von Adrenalin.

5. A. 6½ Pfund schwere Katze, erhielt 0,02 Cocain und 0,0005 Adrenalin, lebt. Injektion in den Lumbalsack. 4 Proz. Coc.-Adrenalin. Von dieser Mischung wurde 1 ccm injiciert. 5 Minuten nach der Injektion sind die Pupillen weit, das Tier fällt um, bekommt einen klonischen Krampfanfall und Salivation. In der nächsten Stunde tritt spontaner Kotabgang und starkes Erbrechen auf, die Atmung stark beschleunigt. 8 Minuten nach der Injektion 200. Nach 12 Stunden war die Katze ohne Beschwerden.

C. 6 Pfund schwere Katze, erhielt 0,02 Cocain, lebt. Dasselbe nur Cocain 4 Prozent mit physiologischer Kochsalzlösung. 3 Minuten später sind die Pupillen weit, die hinteren Extremitäten sind 5 Minuten später pare-

1) Deutsche Zeitschr. f. Chirurgie. 71. Bd.

tisch. Die Katze ist aufgeregt, kann nicht laufen, doch vergehen die Erscheinungen schon nach 1/2 Stunde.

7. A. 4 1/2 Pfund schwere Katze, erhielt 0,02 Cocain und 0,0005 Adrenalin, lebt. Injektion von 1 ccm Cocain 4 Proz. + Adrenalinlösung in den Lumbalsack.

C. 4 1/2 Pfund schwere Katze, erhielt 0,02 Cocain, lebt. Injektion von 1 ccm Cocain 4 Proz. + physiologischer Kochsalzlösung āā. 5 Minuten nach der Injektion werden Krämpfe beobachtet, bei der Katze C nicht. Die Parese der hinteren Extremitäten war bei Katze A deutlicher als bei C, die Katze fiel um — im übrigen wurden bei beiden Katzen die gleichen Erscheinungen, Speichelfluß und Steigerung der Atemfrequenz, auf 160 bezw. 150 beobachtet.

12. A. 6 Pfund schwere Katze, erhielt 0,02 Cocain- und 0,0005 Adrenalin, tot. Versuchsanordnung wie in den vorhergehenden Versuchen. Die Pupillen wurden schon 3 Minuten nach der Injektion weit, Speichelfluß, beschleunigte Atmung. Sitzt stille im Käfig, den Kopf halb schräg nach der Decke gerichtet und ist aufgeregt. Am folgenden Tag ist sie tot.

C. 6 1/2 Pfund schwere Katze, erhielt 0,02 Cocain, lebt. Versuchsanordnung wie in den vorhergehenden Versuchen. Zeigt ungefähr dieselben Erscheinungen, mit Ausnahme der Steifheit des Halses. Nach 1 Stunde frei von jeden Vergiftungssymptomen.

9. A. 4 1/2 Pfund schwere Katze, erhielt 0,03 Cocain und 0,0005 Adrenalin, lebt. Versuchsanordnung wie in den vorhergehenden Versuchen. Die Erscheinungen waren denen in Versuch 7 sehr ähnlich.

C. 4 1/2 Pfund schwere Katze, erhielt 0,03 Cocain, lebt. Versuchsanordnung wie in den vorhergehenden Versuchen.

8. A. 7 1/4 Pfund schwere Katze, erhielt 0,04 Cocain und 0,0005 Adrenalin, lebt. Versuchsanordnung wie in den vorhergehenden Versuchen.

C. 7 Pfund schwere Katze, erhielt 0,04 Cocain, lebt. Versuchsanordnung wie in den vorhergehenden Versuchen. Beide Tiere bekommen Krämpfe, doch war die Zahl derselben und die Erscheinungen etwas schwerer bei Katze A.

13. A. 6 Pfund schwere Katze, erhielt 0,04 Cocain und 0,0005 Adrenalin, tot. Injektion von Cocain 8 Proz. + Adrenalin in den Lumbalsack. Vor der Injektion wurde Flüssigkeit aus dem Lumbalkanal aspiriert, dann in die Kanüle injiciert. 2 Minuten nach der Injektion sind die Pupillen weit. 5 Minuten später Lähmung der hinteren Extemitäten, 10 Minuten später auch der vorderen. 13 Minuten nach der Injektion ein starker Anfall klonischer Krämpfe, dem noch zwei andere folgten. Spontane Harnentleerung. Nach 2 Stunden unter beschleunigter Atmung Exitus.

C. 6 Pfund schwere Katze, erhielt 0,04 Cocain, lebt. Injektion von Cocain 8 Proz. + physiologische Kochsalzlösung. Bekommt ähnliche Erscheinungen wie A., kommt aber mit dem Leben davon.

11. A. 4 Pfund schwere Katze, erhielt 0,05 Cocain und 0,0005 Adrenalin, tot. Cocain 10 Proz. + Adrenalin. Erscheinungen ungefähr wie in Versuch 3.

C. 4 1/2 Pfund schwere Katze, erhielt 0,05 Cocain, lebt. Cocain 10 Proz. + physiologische Kochsalzlösung.

6. A. 7 Pfund schwere Katze, erhielt 0,05 Cocain und 0,0005 Adrenalin, lebt. Dieselbe Versuchsanordnung wie bei 11. Es wurde auch in diesem Falle Flüssigkeit aus dem Lumbalsack aspiriert.

C. 9 1/2 Pfund schwere Katze, erhielt 0,05 Cocain, lebt. Dieselbe Versuchsanordnung wie bei 11. Es wurde auch in diesem Falle Flüssigkeit aus dem Lumbalsack aspiriert. Bei A ließen sich bedeutend schwerere Erscheinungen konstatieren, unter anderem viel stärkere Krämpfe und eine viel beschleunigtere Atmung. Beide Tiere sind am folgenden Tage ohne besondere Erscheinungen.

10. A. 4 1/2 Pfund schwere Katze, erhielt 0,06 Cocain und 0,0005 Adrenalin, tot. Es wurde hier ebenfalls Flüssigkeit aspiriert bei A und C. Zu beiden Versuchen wurde dieselbe 12 prozent. Lösung genommen. Diese Reihe ist 11 und 13 ähnlich. — Das Adrenalintier hatte aber 30 Anfälle von klonischen Krämpfen von kurzer und längerer Dauer. Stirbt nach 2 Stunden.

C. 5 Pfund schwere Katze, erhielt 0,06 Cocain, lebt. Versuchsanordnung wie in den letzten Versuchen. Hat auch etwa 9 Anfälle, kommt aber mit dem Leben davon, hat schon nach 3/4 Stunde keine Anfälle mehr.

15. A. 4 1/2 Pfund schwere Katze, erhielt 0,08 Cocain und 0,0005 Adrenalin, tot. Die Versuchsanordnung ist wie bei den letzten Fällen. Zu beiden Tieren wird eine 16 proz. Cocainlösung verwandt.

C. 4 Pfund schwere Katze, erhielt 0,08 Cocain, tot. Die Symptome waren in beiden Fällen ungefähr dieselben.

14. A. 12 Pfund schwere Katze, erhielt 0,1 Cocain und 0,0005 Adrenalin, tot. Aspiration. Nach 3 Minuten schon starker tonischer Anfall. Exitus nach 9 Minuten.

C. 8 Pfund schwere Katze, erhielt 0,1 Cocain, tot. Aspiration. Stirbt nach 1/2 Stunde, wird nur durch künstliche Atmung solange am Leben erhalten.

2. A. 4 1/2 Pfund schwere Katze, erhielt 0,1 Cocain und 0,0005 Adrenalin, tot. Injektion in die Muskulatur. Injektion von 20 proz. Cocainlösung + Adrenalin. Die ersten Symptome traten nach 10 Minuten ein, und zwar Pupillenerweiterung, Erbrechen, Zittern am ganzen Körper und beschleunigte Atmung, erst nach 1/4 Stunde. Starke klonische Krämpfe von 1/4—1 Minute Dauer traten erst nach 45 Minuten ein, dann aber sehr heftig und zugleich mit stark beschleunigter Atmung und Salivation. Die Katze starb nach 3 Stunden, in den letzten 1 1/2 Stunden zeigte sich nur Lähmung, aber keine Krämpfe mehr.

C. 4 1/2 Pfund schwere Katze erhielt 0,1 Cocain, tot. Injektion in die Muskulatur. Injektion von 20 Prozent Cocain-Lösung + physiologischer Kochsalzlösung. Die Symptome treten schon nach 2 Minuten ein und zwar gleich Pupillenerweiterung und klonische Krämpfe von etwa 5 Sekunden Dauer und etwa alle 1/2 Minuten und eher wiederkehrend. Nach 20 Minuten schon Exitus.

1. A. 5 Pfund schwere Katze erhielt 0,2 Cocain- und 0,0015 Adrenalin, tot. Injektion von Cocain 20 Prozent + Adrenalin in die Bauchhöhle, um eine Verteilung der Flüssigkeit zu bewirken.

C. 5 Pfund schwere Katze erhielt 0,2 Cocain, lebt. Ebenfalls Injektion in die Bauchhöhle von Cocain 20 Prozent + Kochsalzlösung. Der Zeitraum von der Injektion bis zum Eintritt der Wirkungen ist in beiden Fällen gleich, in beiden Fällen treten die Krämpfe erst ziemlich spät ein, doch sind beim Versuch A viel stärkere Symptome bemerkbar. Das Tier stirbt nach 7 Stunden, die Krämpfe werden zuletzt seltener und kürzer. Das Controlltier hat nur etwa 10 Anfälle von 10—15 Sekunden Dauer. Lebt.

3. A. 4 3/4 Pfund schwere Katze erhielt 0,2 Cocain und 0,001 Adrenalin, tot. Subkutan am hinteren Oberschenkel wurde eine 10 proz. Cocain-Adrenalin Mischung injiziert. Die Krämpfe treten erst nach 17 Minuten ein. 3 starke Anfälle. Exitus nach 28 Minuten.

C. 5 Pfund schwere Katze erhielt 0,2 Cocain, tot. Injektion von Cocain 10 Prozent + Kochsalzlösung am hinteren Oberschenkel. Krämpfe nach 7 Minuten. Exitus nach 33 Minuten.

4. A. 10 Pfund schwere Katze erhielt 0,25 Cocain und 0,0005 Adrenalin, tot. Injektion von 50 Prozent Cocain + Adrenalin subkutan. Nach 10 Minuten Krämpfe von kurzer Dauer. Atmung 160. Nach 15 Minuten Exitus.

C. 7 Pfund schwere Katze erhielt 0,25 Cocain, tot. Injektion von 50 Prozent Cocain + Kochsalzlösung subkutan. Nach 4 Minuten Krämpfe von kurzer Dauer. Atmung 60. Nach 12 Minuten Exitus.

| Injektion von Adrenalin-Cocain. | | | Injektion von Cocain. | |
|---|---|---|---|---|
| Versuch: | Dosis: | Erfolg: | Dosis: | Erfolg: |
| 5 | 0,02 C + 0,0005 A | lebt | 0,02 C | lebt |
| 7 | 0,02 C + 0,0005 A | lebt | 0,02 C | lebt |
| 12 | 0,02 C + 0,0005 A | + | 0,02 C | lebt |
| 9 | 0,03 C + 0,0005 A | lebt | 0,02 C | lebt |
| 8 | 0,04 C + 0,0005 A | lebt | 0,04 C | lebt |
| 13 | 0,04 C + 0,0005 A | + | 0,04 C | lebt |
| 11 | 0,05 C + 0,0005 A | + | 0,05 C | lebt |
| 6 | 0,05 C + 0,0005 A | lebt | 0,05 C | lebt |
| 10 | 0,06 C + 0,0005 A | + | 0,06 C | lebt |
| 15 | 0,08 C + 0,0005 A | + | 0,08 C | + |
| 14 | 0,1 C + 0,0005 A | + | 0,1 C | + |
| 2 | 0,1 C + 0,0005 A | + | 0,1 C | + |
| 1 | 0,2 C + 0,0015 A | + | 0,2 C | lebt |
| 3 | 0,2 C + 0,001 A | + | 0,2 C | + |
| 4 | 0,25 C + 0,0005 A | + | 0,25 C | + |

## Tabelle B.

### Versuche mit vorheriger Injektion von Adrenalin.

16. A. 4 1/2 Pfund schwere Katze erhielt 0,06 Cocain und 0,0005 Adrenalin, tot. Injektion von 1c cm Adrenalin-Kochsalzlösung in den Lumbalkanal. 6 Minuten später wird in die Kanüle, die liegen geblieben ist, 1 ccm einer 6 prozent. Cocainlösung injiziert. 2 Minuten nach der Injektion Pupillen weit, Erbrechen, das sich nach 3 weiteren Minuten noch wiederholt. Nach einer Stunde war die Atmung 200, das Tier aufgeregt und hatte Salivation. Die beschleunigte Atmung bestand noch den folgenden Tag früh, es waren noch starke Krampfanfälle vorhanden, die alle 5 Minuten wiederkehrten. Exitus nach 12 Stunden.

C. 3 3/4 Pfund schwere Katze erhielt 0,06 Cocain und Kochsalzlösung, lebt. Injektion von 1 ccm physiologischer Kochsalslösung. Die Kanüle bleibt liegen. Nach 6 Minuten wird 6 prozent. Cocainlösnng injiciert in den Lumbalkanal. 5 Minuten nach der Injektion Pupillen weit. nach 9 Minuten Salivation. Nach 11 Minuten Erbrechen. Nach 21 Minuten fällt die Katze um und bekommt nach 24 Minuten starke klonische Krämpfe. dann noch 1 Anfall. Nach einer Stunde ist sie ohne besondere Erscheinugen. Die Katze starb nach 3 Wochen.

17. A. 4 1/4 Pfund schwere Katze erhielt 0,08 Cocain und 0,0005

Adrenalin, tot. Verfahren wie in Versuch 16. Aspiration. Injektion von 8 prozent. Cocainlösung 7 Minuten nach der Adrenalininjektion. 2 Minuten später Erbrechen und darauffolgende Salivation. Nach 8 Minuten tonische Krämpfe. In der nächsten Viertelstunde etwa 15 heftige Anfälle. Diese werden allmählich schwächer, die Atmung wird langsamer. Das Tier stirbt in den folgenden Stunden.

C. 4 Pfund schwere Katze erhielt 0,08 Cocain und Kochsalzlösung, tot. Aspiration von Flüssigkeit aus dem Lumbalkanal vor der Injektion. Verfahren wie in 16 C. 1 cm. 8 prozent. Cocainlösung. 3 Minuten nach der Cocaininjektion treten Krämpfe und Pupillenerweiterung auf, die Atmung ist langsam und schwer. Häufige, kurz dauernde Krampfanfälle in der folgenden Stunde. Exitus nach 1 Stunde 8 Minuten.

18. A. 6 Pfund schwere Katze erhielt 0,08 Cocain und 0,0005 Adrenalin, tot. Aspiration. Injektion von 1 ccm. Adrenalin verdünnt mit physiologischer Kochsalzlösung. 5 Minuten später Injektion von 1 ccm. 8 prozent. Cocainlösung. Die ersten Erscheinungen treten nach 5 Minuten ein und zwar Erweiterung der Pupillen, Salivation und Erbrechen. Der erste Krampfanfall 7 Minuten später. Die Atmung ist sehr beschleunigt, hat noch 8 Stunden später heftige Krämpfe. Exitus fast 12 Stunden nach der Injektion.

C. 3 1/2 Pfund schwere Katze erhielt 0,08 Cocain und 1/2 ccm Kochsalzlösung, tot. Aspiration. Injektion von 1/2 ccm. Kochsalzlösung in den Medullarkanal. Injektion wie bei A. 5 Minuten später. Nach 3 Minuten treten schon die ersten Krämpfe auf; sie hat dann noch etwa 40, längere oder kürzere Anfälle. Exitus nach 1/2 Stunde.

| Injektion von Adrenalin-Cocain. | | | Injektion von Cocain. | | |
|---|---|---|---|---|---|
| Versuch: | Dosis: | Erfolg: | Dosis: | | Erfolg: |
| 16 | 0,06 C + 0,0005 A | + | 0,06 C + | phys. Kochsalzlösung | lebt |
| 17 | 0,08 C + 0,0005 A | + | 0,08 C + | " " | + |
| 18 | 0,08 C + 0,0005 A | + | 0,08 C + | " " | + |

Aus den Versuchen geht einwandfrei hervor, daß die Giftigkeit des Cocains nicht absolut durch das Adrenalin herabgedrückt wird. Bei noch nicht tödlichen Dosen zeigte das Controlltier, dem Cocain-Kochsalzlösung injiciert war, gleiche oder auch leichtere Erscheinungen, jedenfalls keine schwereren, als das mit Adrenalin oder Cocain behandelte Versuchstier. Siehe Versuchsreihe 5, 6, 7, 8 und 9. In den folgenden Fällen blieb das Controlltier am Leben, während das Versuchstier zum Exitus kam. Siehe Versuchsreihe 13, 11, 10, 12 und 1. Diese Versuchsreihen geben den klarsten Beweis. In anderen Fällen kamen beide Tiere zum Exitus, weil die Dosis sowohl von Cocain wie von Cocain-Adrenalin bereits zu groß gewesen war. Nie konnte aber in einem solchen Falle das Adrenalin die tödliche Wirkung des Cocains verhindern. Siehe Versuchsreihen 15, 14, 2, 3 und 4.

Die Tabelle B zeigt drei Versuchsreihen mit vorheriger Injektion des Adrenalin im Versuch, der physiologischen Kochsalzlösung im Controllversuch. Aus den Versuchen ist zu entnehmen, daß die

Symptome bei vorheriger Adrenalininjektion später auftreten, aber auch hier waren Dosen von 0,08 absolut tödlich in beiden Fällen. In Versuchsreihe 16 bleibt bei einer Cocaindosis von 0,06 in den Lumbalkanal injiciert das Controlltier am Leben. Dönitz fand die tödliche Dosis bei 0,11. Daß einzelne große Katzen mehr vertragen, ist anzunehmen; aber dadurch ist der Beweis nicht erbracht, daß in einem solchen Falle einfache Cocainlösungen in demselben Verdünnungsverhältnis nicht dieselbe Wirkung gehabt haben würden.

Inwieweit diese Versuche zu Schlüssen auf die praktische Verwertung des Adrenalin berechtigen, soll hier nicht erörtert werden. Sicher haben, wenn große Dosen Cocain-Adrenalin giftiger wirken, auch kleinere Gaben eine stärkere Giftwirkung. Daß diese trotzdem nicht so zur Geltung kommt, liegt an der die Resorption verlangsamenden Wirkung des Adrenalin. Dadurch werden dauernd dem Kreislauf nur kleine Dosen zugeführt, das circulierende Gift wird verdünnt und ausgeschieden oder zerstört, und nur ein kleiner Teil des Giftes kann eventuell Allgemeinsymptome entfalten. Klapp fand in seinen Versuchen, in denen er Milchzucker dem Versuchstier subkutan injicierte, daß bei Zusatz von Adrenalin im Laufe der ersten Versuchsstunde meist kein, im übrigen ganz minimale Mengen Milchzucker resorbiert und ausgeschieden werden. Die meisten Vergiftungssymptome treten aber im Verlaufe der ersten Stunde nach der Injektion auf. Es ist daher möglich, daß das Adrenalin auch auf die Ausscheidung des Milchzuckers gewirkt und diese verlangsamt hat.

Wenn eine solche Verlangsamung der Ausscheidung durch die Wirkung des Adrenalin auch für das Cocain besteht, dann ist die stärkere Giftwirkung bei der combinierten Verwendung des Adrenalin-Cocain, die in unseren Versuchen zum Ausdruck kommt, trotz der durch das Adrenalin bedingten Resorptionsverlangsamung wohl zu erklären.

Zum Schluß möge betont werden, daß mit den vorstehenden Mitteilungen nicht der praktische Vorschlag, die Lumbalanästhesie durch gleichzeitigen Gebrauch von Adrenalin zu verbessern, bekämpft oder die von Bier und Dönitz auf diesem Gebiete erzielten Erfolge bestritten werden sollen. Hier haben praktische Erfolge, über die ja Bier und Dönitz bereits in mehrfacher Weise berichteten, das entscheidende Wort. Bei einer so wichtigen Frage aber erscheint es mir notwendig, daß auch die theoretischen Grundlagen durchgearbeitet werden. Zu diesem Zwecke sollen meine Versuche einen Beitrag liefern.

# XXXIII.

## Beitrag zu den Affektionen, namentlich der Tuberkulose, der Schleimbeutel in der Becken-Hüftgegend.

Von

Dr. J. Wieting,

Chefarzt der chirurg. Abteilung des kaiserl. ottomanischen Hospitals Gülhane in Konstantinopel.

(Mit 1 Abbildung.)

Es ist eine der sehr mißlichen Eigenschaften tuberkulöser Prozesse, daß sie in ihren allerersten Anfangsstadien häufig sich der exakten Diagnosenstellung und darum frühzeitig einsetzender, richtiger Behandlung entziehen. Vage Beschwerden, unbestimmte Schmerzen und leichte Funktionsstörungen in den betroffenen Körperteilen verschleiern oft lange das Bild, das dem anatomisch blickenden Auge schon schwere und umfangreiche Zerstörungen darbieten würde. Erst wenn bestimmte Zeichen dem tastenden Finger und dem Auge wahrnehmbar werden oder gut lokalisierbare Schmerzen und Funktionsstörungen sich entwickelt haben, erfährt die vorher schwankende Diagnose positive Stützen, und unser Handeln kann den richtigen Weg beschreiten. Aber auch dann noch, wenn schon die tuberkulöse Natur eines Leidens gesichert ist, entstehen nicht selten Schwierigkeiten, die selbst das Röntgenbild oder die Tuberkulininjektion nicht beseitigen können, Schwierigkeiten, die nicht in der Erkennung der Natur des Leidens liegen, sondern in seiner anatomischen Lokalisation. Eines der sichersten Zeichen tuberkulöser Affektionen ist ja der sogenannte kalte Absceß und leicht ist es, den Ausgangsherd zu finden, wenn der Absceß, über dem Orte seiner Entstehung verharrt, mag er auch diesen in seiner Ausdehnung meist weit übergreifen und verdecken. Die Franzosen nennen einen solchen Absceß bezeichnend „Abscès ossifluant". Wenn er aber wandert und weit entfernt von seinem Herde zum Vorschein kommt, still und heimlich, anfangs unbemerkt, dann ist nicht immer das Suchen von Erfolg begleitet, und oft bedarf es außerordentlicher Hilfsmittel, den Ausgangs-

punkt festzustellen: die Injektion von Jodoform-Glycerin und die Festlegung der Injektionsablagerung im Wanderungskanal durch das Röntgenbild, Sondenuntersuchung, lokale Tuberkulininjektion, ja selbst die operative Öffnung und Verfolgung können einmal im Zweifel lassen. Da muß dann wieder die Erfahrung und die Fixierung unserer klinischen Beobachtungen, häufig doch das entscheidende Wort sprechen, wie so oft, wenn unsere exakten und objektiven Untersuchungsmittel versagen.

Es sind vornehmlich die Abscesse im Becken und um das Becken, sowie in den oberen Teilen der Oberschenkel, die manchmal die Lokalisation des primären, d. h. örtlich primären Herdes nicht leicht machen. In Königs Lehrbuch der Chirurgie, das eine so reiche, persönliche Erfahrung gesammelt enthält, sind die Wanderungswege der Abscesse am Becken und seiner Umgebung sehr klar und eingehend abgehandelt; und wenn man sich danach die anatomischen Beziehungen stets vor Augen hält, wird man recht häufig aus dem Heraustreten der fluktuierenden Schwellungen und den Fisteldurchbrüchen sichere Schlüsse auf deren Ursprungsart machen können. In weitaus den meisten Fällen ist mit Recht eine primäre Affektion des Knochensystems und seiner Verbindungen, d. h. der Gelenke, der Synchondrosen oder Syndesmosen zu vermuten; wir untersuchen die Wirbelsäule, die Rippen, das Becken und die Hüftknochen und werden, selbst wenn wir daran objektiv nichts Pathologisches finden, dennoch eine primäre Knochenaffektion nicht ausschließen können. Schneiden wir solche Eiterherde auf, dann finden wir oft die langen, tiefen Fistelgänge, die doch schließlich zu einem Knochenherde führen, der unserer tastenden Hand unerreichbar war. Nun gibt es aber zweifellos auch primär in den Weichteilen entstandene Eiterherde der verschiedensten Ätiologie. Die akuten Eiterungen werden meistens keine großen diagnostischen Schwierigkeiten machen, die chronischen aber sind nicht immer klar in ihrer Entstehung und beanspruchen eine größere differenzialdiagnostische Bedeutung. Es liegt kein Grund vor, warum nicht in jedem blutgefäßhaltigen Gewebe — und Blutgefäße enthalten ja mit verschwindender Ausnahme alle — einmal ein primärer d. h. hämatogener Eiterherd, etwa ein tuberkulöser, entstehen sollte. Wir sehen dabei ganz ab von den durch Kontinuitätsinfektion oder Wanderung entstandenen Abscessen. Bei denjenigen Formen der Tuberkulose, bei welchen multiple Herde an den verschiedensten Stellen, vornehmlich im Stütz- und Bewegungsapparat auf hämatogenem Wege entstehen, beobachten wir die subkutanen, subfascialen und inter- wie intra musculären Herde (es sind auch in

der Literatur, namentlich der französischen, hinreichend Beispiele dafür gesammelt) ja garnicht selten. Warum sollte also die erste und alleinige Lokalisation nicht auch einmal an gleicher Stelle sich etablieren oder doch allein manifest werden?

Anatomische, physiologische und biologische Faktoren spielen — neben den oft von außen kommenden Veranlassungen die entscheidende Rolle für die Ansiedlung der Mikroben und erzeugen vor allem die enorme Prädilektion z. B. der Tuberkelbazillen für das Knochensystem. Gegen dieses treten die übrigen Bestandteile des Stütz- und Bewegungsapparates weit zurück. Ich habe für das in unserem Krankenhause während 2½ Jahren behandelte Material statistisch berechnet, daß von 1244 Tuberkulosen überhaupt 672 auf das Knochengelenksystem fallen, also 54 Proz. Demgegenüber fällt die Weichteiltuberkulose kaum ins Gewicht; die tuberkulöse Affektion der Sehnenscheiden wird mit Vorliebe an dem langen Sehnenapparat der Hand und des Fußes beobachtet. Für die Umgebung des Beckens dürften darüber Beobachtungen kaum zahlreich sein; und dasselbe scheint für die Schleimbeutel der Fall zu sein, die doch sonst chronischen Entzündungen nicht allzu abhold sind.

In den gebräuchlichen Lehrbüchern findet die Tuberkulose der Schleimbeutel in der Becken-Hüftgegend nur nebenbei einige Erwähnung. König handelt die Schleimbeutelerkrankungen unter der Diagnose der Coxitis ab: „Von weniger Belang sind die entzündlichen Prozesse in den subkutanen Schleimbeuteln des großen Trochanter. Dagegen sind solche in der Bursa troch. prof. sowohl klinisch als auch in Bezug auf differenzielle Diagnose von Bedeutung. Es sind hier akute Hämatome und Abscesse aber auch Hygrome und fungöse resp. fungös eitrige Erkrankungen beobachtet worden. Viel häufiger sind freilich die kalten Abscesse der Bursa troch. prof. bereits Senkungsabscesse von einem tuberkulösen Herde des Trochanter. Selten sind selbständige Erkrankungen der Bursa iliaca usw.“ — Hoffa erwähnt im „Handbuch der prakt. Chir.“ 1. Auflage unter der Ätiologie der Schleimbeutelerkrankungen an der Hüfte, besonders der B. iliaca und der B. troch. prof., die Tuberkulose unter den ätiologischen Momenten nicht weiter, er führt Typhus, Gonorrhoe, Syphilis auf. Doch scheint von ihm die tuberkulöse Ätiologie aus dem, was er zur Unterscheidung von den Affektionen der Hüftknochen und -Gelenke sagt, stillschweigend vorausgesetzt zu sein. Die spezielle Literatur über diesen Gegenstand ist keine umfangreiche. Einzelne Autoren wie H. Riesel, C. Goldmann und H. Ottiger befassen sich vornehmlich mit der Genese der Reiskörperchen, wie sie sich bei

den verschiedenen chronischen Entzündungszuständen der Schleimbeutel finden, für die Tuberkulose aber nicht charakteristisch sind. O. Ehrhardt (Arch. f. klin. Chir. Bd. 60, 1900) berichtete aus der v. Eiselsbergschen Klinik „Über einige seltene Schleimbeutelerkrankungen"; unter den 7 Fällen (1 Hämatom der Bursa am unteren Scapulawinkel, 3 Hygrome der Bursa subdeltoidea, 1 Hygrom der Bursa sacralis, 1 Hygrom der Kniekehle und 1 sekundäres Hygrom der kommunizierenden Schleimbeutel bei primärer Kniegelenks-Synovialtuberkulose) findet sich keine Affektion der Hüftgegend; interessant ist aber, daß Ehrhardt in 5 Fällen sichere und in 1 Falle wahrscheinliche Tuberkulose nachweisen konnte, sodaß er zu dem Schlusse kommt: „Es scheint, als ob der Tuberkelbacillus in der Ätiologie der Schleimbeutelentzündungen das Hauptmoment darstellt, ebenso, wie er in der Entzündung der serösen Häute im allgemeinen das größte Kontingent der Erkrankungen stellt." Die Literatur ist am sorgfältigsten zusammengestellt von R. Zülzer (Deutsche Zeitschrift f. Chir. Bd. 50, 1899) aus der Hoffaschen Klinik, und diese Zusammenstellung ist ergänzt worden von Lipffert bis zum Jahre 1903. Für die Erkrankung der Bursa troch. prof. findet Zülzer 45 Fälle, darunter Hygrome 26, und er konnte die verhältnismäßige Häufigkeit der Tuberkulose nach seinen Zusammenstellungen betonen. Lipffert (Bruns Beiträge z. klin. Chir. Bd. 40, 1903) fügt 4 weitere Fälle aus der Literatur hinzu und 3 aus der v. Brunsschen Klinik; die letzten 3 waren nach dem markroskopischen Ansehen sicher tuberkulöse. Danach ist die Zahl der wirklich erwiesenen tuberkulösen Bursitiden keine allzu große.

Bei dem hiesigen reichlichen tuberkulösen Material nun fand ich sie so häufig vertreten, daß mir selbst anfangs die Richtigkeit der Diagnose zweifelhaft war, und ich stets an einen primären Knochenherd als Ausgangspunkt dachte. Erst nachdem ich mehrere Fälle operiert hatte, und wirklich nichts anders fand als eine reine Weichteiltuberkulose und erst, als diese Herde nach operativer Beseitigung völlig ausheilten, mußte ich die primäre tuberkulöse Bursitis anerkennen und sie unter die als differenzialdiagnostisch wichtigen Ausgangspunkte der Absceßbildungen aufnehmen. Die große Skepsis war angebracht, denn es hätte doch einmal ein aus der Tiefe kommender Fistelgang vom Knochen her temporär obliterieren und so ein primärer Schleimbeutelabsceß vorgetäuscht werden können. Es mögen kurz die Fälle hier angeführt werden:

Fall I. Tuberkulose der Bursa trochanteria prof.

N., 18 Jahre alte türk. Frau aus Saloniki, hat angeblich in ihrer Kind-

heit an Vereiterungen der inguinalen Lymphknoten gelitten, die incidiert wurden; in der Folge bestand für 6 Jahre eine Fistel in der Leistengegend, die erst nach Curettage des Knochens (?) ausheilte. 3 Jahre nach dieser Heilung entstand langsam eine fluktuierende Schwellung auf dem rechten großen Trochanter. Eines Tages fiel die Frau von einer Treppe, wobei der Tumor platzte und große Mengen Eiters entleerte. Seit der Zeit floß die Fistel, die sich bildete, unaufhörlich und sehr reichlich.

Bei der Aufnahme in unser Hospital finden sich zahlreiche Narben an der Vorderseite des rechten Schenkels, von der Inguinalgegend bis zum mittleren Drittel desselben hinabziehend. Mitten in diesen, sich vielfach kreuzenden Narben führt eine Fistel an der Vorderseite, unterhalb der Spin. ant. inf. in die Tiefe gegen die Haut auf der Gesäßmuskulatur. Die Bewegungen der Füße sind frei.

Operation: Die Fistel wird quer gespalten, und es zeigt sich, daß sie einer großen Tasche angehört, die auf dem Trochanter major unter der Fascie gelegen und allseitig geschlosseu ist. Die Wandung der Höhle, die sehr derb und innen mit tuberkulösen Granulationen bedeckt ist, wird exstirpiert und dann die Wunde nach Jodoformglyceringacetamponade geschlossen. Im Verlauf der Nachbehandlung stellt sich eine sehr heftige akute Jodoformvergiftung ein, die nach 4 Tagen vorübergeht. Nach drei Monaten ist mit langsam sekundärer Granulationsbildung die Wunde vernarbt und kann die Patientin geheilt entlassen werden.

(Für die Tamponade der großen Wunde wurde ein in reichlicher Jodoform-Glycerin-Emulsion getränkter Gacestreifen verwandt. Am folgenden Tage, 13. Februar treten alarmierende Zeichen einer Jodoformvergiftung auf; die Patientin verlor das Bewußtsein, nachdem sie einige abgerissene Worte ausgestoßen hatte: „Meine Augen wollen nicht mehr sehen, sie verwirren sich; ich ersticke". Dabei hatte sie fortwährend die Hand an der Kehle, als wollte sie gewaltsam ein Hindernis entfernen. Der Puls wird schnell, unregelmäßig, elend. Die Augenbewegungen sind ungeordnet, sie werden verdreht, weit geöffnet und wieder geschlossen. Pupillenreflex ist vorhanden. Das Minenspiel wechselt fortwähreud, bald drückt es Trauer aus, bald Freude. Spontanes Urinieren unmöglich; nach dem Katheterisieren lassen die Symptome etwas nach; am Abend kann sie sagen, daß sie fortwährend ein Zerren an ihrer Kehle verspüre. Bald aber wird der Puls kleiner und schwach. Nun werden die Nähte gelöst, die Tamponade entfernt, die Wunde gewaschen und sterile Gace eingeführt. Nach einer Kochsalzinfusion erholt sich der Puls bald, und Schlaf tritt auf Morphium ein. Am 14. Februar besteht enormer Durst, häufiges Erbrechen, kaltes Überlaufen. Der Urin enthält Jod, Uribilin, Bilirubin, Biliverdin und Indican in erheblicher Menge, ferner hyaline Cylinder. Am 15. September ist der Allgemeinzustand erheblich besser, spontanes Urinieren noch nicht möglich; im Urin hyaline und granulierte Cylinder; Indican- und Jodreaction erheblich schwächer. Am 17. Februar ist der Urin normal und das Allgemeinbefinden gut).

Fall II. Tuberkulose der Bursa troch. prof.

Der 25 Jahre alte Türke B. H. klagt seit 3 Monaten über Schmerzen in der rechten Hüftgegend, besonders beim Sitzen, während das Stehen

und Gehen ohne wesentliche Beschwerden ist. Fieber besteht nicht, keine sonstigen Erscheinungen einer tub. Affektion. Es besteht eine flache ovale Schwellung in der Gegend des Troch. major, welche etwa mit der leicht hohl geformten Hand bedeckt werden kann, sie reicht nach oben bis nahe an die Spin. iliac. ant. sup., nach unten verhüllt sie den Troch. major: sie steht unter ziemlich starker Spannung, doch gibt sie deutliche Fluktuation. Das Hüftgelenk ist vollkommen frei. Druckschmerzen bestehen nur auf Druck gegen den Troch. und zwar auf diesem selber, nicht im Gelenk.

Operation: Ein Längsschnitt auf der Trochantergegend führt unter dem subkutanen Fett auf eine straffe bindegewebige Schicht; nach deren Spaltung quillt Eiter und tuberkulöse, graue Granulation in ziemlich großer Menge hervor, sie füllen eine Tasche an, die sich bis an die Spin. ant. sup. einerseits und 5 cm distal von der Spitze des Troch. maj. andrerseits ausdehnt nach beiden Enden spitz auslaufend, nach beiden Seiten aber flach abschneidend, etwa 8 cm breit. Durch Ausräumung der Granulation liegt die derbe hintere den Knochen bedeckende Kapselwand bloß und nach vorn zu der Bauch des M. tensor femoris latae. Nirgendwo in der glattwandigen Höhle ist ein Fistelgang zu verfolgen. Zur Vorsicht wird die Gewebsschicht auf dem Troch. maj. gespalten. Auswaschen der Wunde mit 1 Proz. Sublimatlösung, Auswischen mit Jodoformpulver. Naht mit Einlegung eines Gazestreifens. Die Wunde heilt rasch per prim. und ohne Funktionsstörung.

Fall III. Tuberkulose der Bursa trochanterica profunda.

D., 35 Jahre alter Türke, Lastträger. Vorgeschichte ohne Besonderheit. Vor 2 Jahren bildete sich, angeblich mit Frösteln, Fieber und Rötung ein Abseß auf der äußeren Seite des Oberschenkels; der Abszeß wurde geöffnet und eine Menge Eiter entleert. Seit jener Zeit besteht eine weit offene Fistel am Orte der Incision.

Befund: Es befindet sich eine Fistel etwa 12 cm unterhalb des rechten Troch. maj.; die Fistel ist 2 cm lang, die Ränder aufgeworfen ohne Rötung. Die Sonde dringt subkutan bis zum Troch. maj. vor, ohne dort auf rauhen Knochen zu stoßen. Die übrigen Organe sind gesund. Kein Fieber, kein Eiweiß.

Operation: Es wird durch einen Längsschnitt und durch einen senkrecht nach hinten darauf gesetzten Querschnitt die große Tasche freigelegt und gereinigt, die Wandungen nach Möglichkeit exstirpiert. Die Tasche sitzt zum großen Teil subkutan, indem die Fascie durchbrochen ist; nirgendwo ist ein Gang in die Tiefe zu finden. Die Wunde wird genäht und nach außen durch Gazestreifen drainiert, indessen ist die Innenfläche so inficiert, daß die Nähte gelöst werden müssen. Heilung langsam per sec. int.

Fall IV. Tuberkulose der Bursa trochanterica dextr. prof.

M., 35 Jahre alter Türke, Feldscheer. M. leidet seit seiner Jugend an Bronchitiden und Lungenkatarrhen, seit einigen Jahren an „Rheumatismus" der beiden Schultern. Vor 2 Monaten bekam er heftige Schmerzen in der rechten Hüftgegend, die nach 14 Tagen wieder abnahmen; es entwickelte sich dann eine Röte und Verhärtung in der rechten Trochanter-

gegend unten — hinten. Vor einigen Tagen nahm die Schwellung dann ab, mit dem Spontandurchbruch eines Abscesses in der Hüftgegend: der Inhalt soll blutig eiterig serös gewesen sein und weißlich käsige Flocken enthalten haben.

Befund: Der Mann zeigt schwache Constitution. Man sieht 10 cm unterhalb des Troch. major etwas nach hinten an der Femurachse eine Fistelöffnung mit aufgeworfenen Rändern, aus der blutig gefärbter Eiter tritt. Die Sonde dringt nach oben gegen die Spitze des Troch. major frei vor. Der Gang des Patienten ist nicht behindert, das Hüftgelenk ist frei, auch sonst bestehen zur Zeit keinerlei Beschwerden außer der Absonderung aus der Fistel (der Eiter enthält als sekundäre Verunreinigung Staphylococcen und Diplococcen). Die Lungen zeigen an der rechten Spitze rauhes Atmen, kein Husten, kein Auswurf. Kein Fieber, kein Eiweiß.

Operation: Von der Fistel aus Einschnitt nach oben zum Troch. major. Man gelangt in eine große, vollkommen abgeschlossene, teils subfasciale, teils subcutane Tasche, die mit Granulation ausgefüllt ist, oben begrenzt von der Spitze des Troch. major. Tamponade mit in Jodoformglycerin getränkter Gaze. Nach Überstehen eines Jodoformekcems Heilung p. sek. int.

Fall V. Tuberculosis bursae mucosae trochant. prof.

T. M., 20 Jahre alter Kurde, Arbeiter in einer Buchdruckerei. Sonstige Anamnese ohne Belang. Vor 8 Jahren erschien in der rechten Hüftgegend eine Schwellung, die langsam, wie sie entstanden war, zunahm, ohne besonders zu schmerzen. 5 Monate nach dem ersten Auftreten der Affektion wurde eine kleine Öffnung angelegt, der Eiter entfernt und ein Drain eingelegt. Der Kranke kehrte dann in sein Land zurück, wo sich die Fistel nach 6 Monaten schloß. Später kehrte er dann nach Konstantinopel zurück, ganz geheilt. 2½ Jahr später aber begann die Schwellung an derselben Stelle von neuem, sie wurde incidiert. Doch schloß sich eine akute Eiterung an. So kam Patient zu uns.

Befund: Auf dem rechten Troch. major findet sich eine Längsnarbe, die in ihrer Mitte eine Fistel trägt; aus dieser tritt blutig eiteriger Inhalt.

Operation: Durch einen Längsschnitt wird die Eiterhöhle geöffnet, die subkutan und subfascial liegt und die ganze Trochantergegend einnimmt. Die mit tuberkulösen Granulationen bedeckte Kapsel wird exstirpiert, die Wunde mit Jodoformglycerin ausgerieben und bis auf ein Drainloch am distalen Winkel durch die Naht geschlossen. Nach 3 Wochen vollständige Heilung.

Fall VI. Tuberculosis bursae muc. troch. prof.

Ch., 15 Jahre alter Türke aus Batum; Student der Medizin. Sonstige Anamnese belanglos. Nach Aussage einiger Ärzte soll vor 1 Jahr Ascites bestanden haben (?), wovon augenblicklich keinerlei Spuren nachweisbar sind. Seit einem Monat bildete sich außen auf dem großen Trochanter eine Schwellung, die auf Druck schmerzhaft war, von Tag zu Tag an Größe zunahm und anfing, dem Patienten beim Gehen hinderlich zu werden.

Befund: Hals und Brustorgane bieten nichts Besonderes, vielleicht ist das Exspirium rechts etwas verlängert. Die Ileocoecalgegend ist auf Druck leicht schmerzhaft. Es besteht rechts eine halbkugelige, flache Schwellung am rechten Darmbeinkamm, bis zur Basis des großen Trochanters reichend, nach vorn begrenzt durch den Rand des M. sartorius, nach hinten flach verlaufend gegen die Glutaealmuskulatur. Der Trochanter ist am untern Rande durchzufühlen. Druck gegen die obere Kante des Darmbeines, bis wohin die Schwellung reicht, leicht schmerzhaft. Das Hüftgelenk ist frei, es besteht beim Gehen leicht Rechtsskoliose durch Senkung des Beckens. Temperatur 38,5 intermittierend.

Operation: Incision 5 cm parallel auf die Crista ilei bis zur Spina und dann abwärts bis zur Basis des großen Trochanters. Es wird der tuberkulöse Eiter mit käsig fibrinösen Fetzen aus der großen Höhle entleert, die hauptsächlich subkutan sitzt. Doch es führen ziemlich ausgedehnte breite Kommunikationen in die Muskelinterstition durch den M. glut. maxim. zwischen die äußern Oberschenkelmuskeln (M. sartorius u. M. rectus ext.) und vorn unter den M. glut. medius. Alle Winkel werden freigelegt und ausgeräumt, nirgendwo Knochen erreicht. Da ein Fistelgang bis vor die Spina ant. sup. führt, wird hier ein Stück vom Darmbein weggemeißelt, um nach einem Herde zu fahnden. Doch ist auch hier alles in Ordnung. Die Wunde wird nach gründlicher Reinigung vernäht mit Drainage durch eine Gegenincision. Die Wunde verheilt langsam, und allmählich durch Regelung der Diät schwinden auch die Schmerzen in der linken Unterbauchgegend. Andauernd für 6 Wochen besteht indessen noch intermittierendes Fieber bis zu 39°. Dann nach Jodkalimedikation schwindet auch dieses.

Patient hat sich gut erholt und wird mit kleiner Fistel entlassen, kommt aber schon nach 1 Monat wieder, da sich eine Verhaltung gebildet hatte. Es wird von neuem incidiert und die Eiterhöhle nun offen tamponiert. Nach 2 Monaten, während welcher Zeit auch kein Fieber bestand, Heilung, die von Dauer bleibt.

Fall VII. Tuberculosis bursae mucosae troch. prof.

B., 18 Jahre alter Türke, Student der Medizin, aus Sivas. Lungen gesund.

I. Vor 4 Monaten bekam der Patient ziehende Schmerzen in der rechten Trochantergegend, Bäder und Jodtinktur blieben ohne Erfolg. Dann wandte er sich an die alte Medizinschule, wo man ihn operierte. Von dort wurde er, der Ferien wegen, mit fistelnder Wunde zu uns geschickt. — Es befindet sich eine kleine Narbe mit Fistel auf dem Troch. major. Die Narbe wird längs geöffnet, und man gelangt unter der Haut und Fascie in eine etwa 8 cm lange, mit tuberkulöser Granulation ausgekleidete Höhle, die sich nach oben und vorn in die tiefere Muskulatur fortsetzt. Nach Auskratzung der Wandungen und Abreiben mit Jodoformglycerin wird die Wunde bis auf ein Drainloch geschlossen, das sich auch bald schließt.

II. 2 Monate nach der Heilung aber kehrte der Patient mit einem Recidiv zurück, es wird die Narbe mit der Fistel exstirpiert, die Höhle reicht bis zum mittleren Drittel des Oberschenkels weit zwischen die Muskeln. Die Wandungen werden nach Möglichkeit exstirpiert, die Wunde

geschlossen mit Drainage. Nach 3 Wochen wird der Patient geheilt entlassen; ein Recidiv trat nicht ein.

Fall VIII. Tuberkulose der Bursa mucosa troch. prof.

Der 26 Jahre alte Türke M. Dj., Militärschüler, gibt an, seit 6 Monaten krank zu sein; zuerst fielen Schmerzen auf unter der Leistenbandgegend und dann nach einigen Wochen ebendaselbst eine langsam zunehmende Schwellung. Der sonst gut genährte Mann sieht etwas hektisch aus, doch lassen sich weitere Affektionen nicht feststellen. Bei der Aufnahme klagt er über eine Schwellung in der Innenseite seines Oberschenkels. Diese Schwellung, halbhühnereigroß, längsoval in der schrägen Richtung des M. sartorius, reicht mit ihrem oberen Pole nach der Fossa ovalis zu; Fluktuation ist deutlich, die Spannung ziemlich hochgradig, das Bein wird leicht gebeugt gehalten. Die Gegend über dem Lig. Poup. ist frei. Die Wirbelsäule und das Hüftgelenk sind intakt, wenigstens weisen keinerlei Symptome auf eine Affektion desselben hin. Das einzige, was sich feststellen läßt, ist eine starke Druckempfindlichkeit auf dem Troch. major, vornehmlich seinem hinteren Teile. Es wird anfangs, da keine Schwellung dort vorhanden ist, kein großer Wert darauf gelegt. Die Entleerung des Abszesses unter der Leistenbeuge und seine Anfüllung mit Jodoformglycerin läßt auf dem Röntgenbilde nur verwaschene Schatten zurück, die indessen das Lig. Poup. nach oben hin nicht überschreiten. Die Temperatur ist leicht febril. Das Bein steht im Außenwinkel und leichter Beugestellung, doch ohne fixiert zu sein, aktive und passive Bewegungen sind möglich.

Die Diagnose bleibt unsicher, es wird die Wahrscheinlichkeit einer Affektion des Os pubis ausgesprochen. Der Patient wünscht durchaus eine Operation.

Operation: Um nun doch die Ursache für die Schmerzen am Troch. major festzustellen, werden diese als Leitpunkt gewählt. Der Schnitt dringt durch die Haut und Fascien auf die hintere Kante des Troch. major ein direkt bis auf den Knochen. Unter dem Ansatz des M. glut. maxim. kamen nun reichlich glasig schwammige Granulationen zutage, die den Troch. major hinten bedecken, seine Oberfläche liegt an einer Stelle in kleinster Ausdehnung rauh, hier wird weggemeißelt, doch der Knochen als gesund befunden. Sofort als die Sehne des M. glut. max. als mehr abgetrennt und der vordere Wall des Granulationsgewebes durchbrochen war, quoll massenhafter tuberkulöser Eiter (mit Jodoformpartikelchen untermischt) hervor, und der Finger gelangt in eine weite Höhle um den Troch. major herum dicht am Knochen führend in jenen inguinalen Abszeß, der gleichzeitig sich entleert hat. Der Knochen ist nicht vom Periost entblößt, seine Konturen sind glatt zu fühlen. Es wird das tuberkulöse Gewebe, soweit es erreichbar ist, exstirpiert und ausgelöffelt, dann Jod-Pulv. eingerieben und die Wunde bis auf ein kleines Drainloch genäht. Die Wunde schließt sich bei aseptischem Verlauf in kurzer Zeit, und Patient verläßt nach 3 Wochen gesund das Hospital.

Die Zahl der um die Beckenhüftgegend beschriebenen Schleimbeutel ist eine große, es sind über 20 beobachtet, doch ist die Mehr-

zahl nicht konstant. Die Schleimbeutel stellen ja in den meisten Fällen überhaupt keine anatomisch ausgeprägten Gebilde dar. Köl-liker sagt in seinem „Handbuch der Gewebelehre“ (Bd. II 1896): „Wo Muskeln oder Sehnen an Hartgebilden (Knochen, Knorpeln) oder an andern Muskeln, Sehnen und Bändern sich reiben, finden sich zwischen den betreffenden Gebilden, mit ein wenig zäher Flüssigkeit, die nach Virchow nicht Schleim, sondern einen der kolloiden Substanz sehr ähnlichen Körper enthält, erfüllte Räume welche die Anatomen als von einer besondern Membran, einer Synovialhaut ausgekleidet, zu betrachten gewohnt sind. Das Wahre an der Sache ist das, daß nur die wenigsten dieser Räume von einer zusammenhängenden Haut überzogen sind, die meisten an vielen Stellen einer solchen entbehren. Die Schleimbeutel anlangend, so sind die der Muskeln noch am ehesten als zusammenhängende Säcke zu betrachten. Die der Sehnen lassen dagegen nur stellenweise eine besondere Hülle vorkommen und ermangeln gerade an den sich berührenden Stellen der aneinander hingleitenden Teile einer solchen fast ganz ..... demgemäß bedarf hier, wie an so vielen andern Orten die alte Lehre von dem Vorkommen zusammenhängender Säcke einer gründlichen Verbesserung.“

Da die Schleimbeutel sich dort finden, wo sie eben nötig sind, ist es bei ihrer anatomisch histologisch einfachen Struktur leicht verständlich, daß sie sich auch eben an solchen Orten bilden, wo sie durch besondere Inanspruchnahme z. B. bestimmter Sehnen Bedarf werden, ohne daß sie dort konstant wären. So kommt die größte Variabilität zustande, nicht nur in numerischer Beziehung der inkonstanten, sondern auch in der anatomischen und morphologischen Beschaffenheit der mehr konstanten Schleimbeutel. In der Subcutis traten mit besonderer Vorliebe an Stellen stärkeren Druckes kleine Synovialräume auf, wie wir sie so häufig beobachten unter den Clavusbildungen der Zehen und den Schwielen der Hand, oder wie sie bestimmten Berufen zukommen als „Hygrome der Reiter“ an deren Condyl. int. des Femur oder als „Hygrome der Schneider“ an den äußeren Knöcheln. Und wie sich durch den Bedarf hier vollständig neue, sonst nicht vorhandene Schleimbeutel bilden, vergrößern sich andererseits die konstanten bei häufiger Inanspruchnahme oder gehen in chronisch entzündliche Zustände über wie die präpatellaren Schleimbeutel bei Leuten, die häufig knieen. In manchen Fällen mag auch eine besondere individuelle Veranlagung zu Schleimbeutelerkrankungen vorkommen; ich habe hier einen jungen Menschen von 20 Jahren beobachtet, der außer an Gelenkganglien über beiden Handgelenken an chronischen Reizzuständen

d. h. Hygromen der Schleimbeutel an beiden Ellenbogen, einem subdeltoiden und beiden subiliacalen litt; ein spezieller Grund dafür konnte nicht ermittelt werden; mag sein, daß auch hier im Sinne Ehrhardts Tuberkulose dahinter steckte.

An der Hüfte sind, wie es gemeiniglich beschrieben wird, am konstantesten die Bursa subiliaca, die meistens mit dem Gelenk kommuniziert, und die auf dem Troch. major sich findenden Schleimbeutel. Unter der Haut, über dem großen Rollhügel liegt die nicht konstante Bursa trochanteria subcutanea, also zwischen Cutis und Fascie. Unter dem M. glutaeus maximus liegt die Bursa trochanterica M. glutaei maximi, die einen ziemlich großen Umfang hat und nach unten zu sich fortsetzt, in die etwas kleinere Bursa glutaeo-femoralis, unter dem Ansatz des M. glut. max. am Femurschaft; bisweilen sind die Räume getrennt, meist aber stellen sie einen Schleimbeutel dar, den wir mit König als Bursa troch. profunda bezeichnen wollen: in den tuberkulös erkrankten Schleimbeuteln habe ich eine Differenzierung nicht mehr machen können. Zwei weitere kleine Schleimbeutel finden sich unter dem M. glut. med. die als Bursa mucosa M. glut. med. ant. und post. bezeichnet werden. Am konstantesten von diesen Gebilden ist die B. troch. prof. Nun verhält sich meistens die Sache wohl so, daß, wenn an einer jener Stellen aus irgend welcher Ursache sich eine Reizung etabliert, der Schleimbeutel erst sich zu einem mehr geschlossenen anatomischen Gebilde entwickelt, das eine festere Kappe mit Synoviaauskleidung bekommt. Ätiologisch finden wir als Reizmoment immer noch am häufigsten das chronische Trauma, und akute Infektionen entwickeln sich nicht selten in solch chronisch gereizten Schleimbeuteln wie wir es bei der Präpatellabursitis kennen. Es ist nicht von der Hand zu weisen, daß ein ähnliches Verhalten auch bei den chronischen Infektionskrankheiten des öfteren zu Grunde liegt, und für die Tuberkulose der Trochanteren-Schleimbeutel halte ich dies in meinen Fällen für wahrscheinlich. Ich möchte den eigenartigen Sitz der Türken als einen chronischen Reiz für die Entstehung der Schleimbeutelaffektion am großen Rollhügel verantwortlich machen. Die Türken sitzen, die Oberschenkel und Kniee stark gebeugt, die Oberschenkel zugleich abduciert und stark nach außen rotiert. Es liegen in dieser Stellung, wie ich mich durch den Augenschein überzeugt habe, die hinteren oberen Ränder der Trochanteren der Unterlage, die durchaus nicht immer weich ist, direkt auf, und zudem müssen besonders die vorderen Abschnitte des M. glut. maxim durch die starke Rotation bei Beugestellung über den Knochen ziemlich stark gespannt werden.

Somit würden Belastungs- und Spannungsdruck zusammenwirken, einmal zum Selbstschutz überhaupt den Schleimbeutel zu einer gewissen Ausbildung zu bringen und zweitens ihn durch den chemischen Reiz zur Ansiedlung des Tuberkelbacillus zu prädisponieren.

Daß die Trochantergegend in besonderer Weise durch Beanspruchung hier zu Lande mehr zu leiden hat als anderswo, dafür scheinen mir einige weitere Beobachtungen zu sprechen, für die ich Analogie in der Literatur nicht finden konnte. Es ist das eine eigenartige Fibrombildung in dem subfascialen Gewebe direkt auf und etwas hinter dem Troch. major: richtige etwa haselnußgroße, mehr dreieckig geformte harte Fibrome, die ganz circumscript unter der Fascie sitzen und dieser bei der Bewegung der Muskeln mehr folgen als der Haut. Ich füge die Befunde, die ich machte, ohne besonders danach zu fahnden, kurz an: 3 Fibrome der Bursa mucosa troch. prof.:

1. Der sonst gesunde, 30 jährige Mann N., Arbeiter, trägt außer einer ligamentösen, halb hühnereigroßen Geschwulst auf dem Steißbein, eine gut kirschengroße sehr harte Geschwulst am oberen hinteren Rande des Troch. major links: die Geschwulst ist nicht sehr verschieblich, sondern fester mit der Fascie vereinigt; so ist sie bei starker aktiver Adduktion kaum tastbar. Die Form ist rundlichdreieckig, die Oberfläche anscheinend glatt. Rechts ist ein gleiches Gebilde nicht nachweisbar. Die Geschwulst soll seit einigen Jahren sich gebildet haben, ohne Beschwerden zu machen.

2. Der 53jährige Hodscha (Geistliche) M. will seit etwa 2 Jahren seine jetzigen Veränderungen tragen, sie hätten besonders in den letzten Monaten, wo er im Ramasan (türkische Fastenzeit) viel gebetet habe, zugenommen, verursachten ihm aber keine wesentlichen Beschwerden, nur beim Knieen geringe Schmerzen.

Es besteht beiderseits, genau symmetrisch auf beiden Trochantern an ihren oberen und hinteren Kanten je ein über haselnußgroßer, entschieden dreieckiger knorpelharter Tumor, der ziemlich beweglich, anscheinend in der Fascie gelegen ist.

Eine ganz ähnliche, mehr rundliche Bildung besteht vorn unter dem Ansatz des Lig. patellare an der Tibia; dieselbe ist kaum beweglich. Links besteht an gleicher Stelle eine scharf ausgesprochene Tuberositas mit schwieliger Haut.

3. Bei dem 45jährigen Hodscha hatte sich im Laufe langer Jahre langsam auf beiden großen Trochanteren je eine gut kirchgroße harte Schwellung gebildet, die ihn beim Sitzen (im Türkensitz) geniert, im übrigen bestehen keinerlei Beschwerden.

Es findet sich etwas nach hinten an der Trochanterenbasis je ein harter dreieckig kantiger Tumor, der nicht mit der Haut, wohl aber mit der Fascie verschieblich ist und bei starker Kontraktion der Glutäalmuskeln flach verschwindet, nur als Resistenz tastbar. Die beiden Tumoren werden herausgeschnitten, sie sitzen unter der Fascie resp. dem Ansatz der Glutäalsehne damit in festerer Verbindung, und lassen sich ziemlich leicht herauslösen. Auf dem Durchschnitt zeigen sie dichtes fibröses Gewebe ohne sonstige Einlagerung.

Es ist kein Zweifel, daß diese der Fascie fest aufsitzenden Gebilde an der Stelle des subglutäalen Schleimbeutels sitzen und durch den Reiz des Türkensitzes enstanden sind. Zweimal waren Hodschas d. h. Geistliche damit behaftet, in dem einen Falle wurde von dem Patienten selber die Geschwulstbildung auf das viele Beten während der türkischen Fastenzeit zurückgeführt, die Analogie mit einer ähnlichen Affektion auf dem Schienbeinhöcker macht obige Ätiologie noch wahrscheinlicher und spricht andererseits wieder für eine gewisse, individuelle Disposition. Hervorheben möchte ich noch, daß auch diese an der vordern Tibiakante sich findenden Folgezustände des häufigen Knieens durchaus hier nicht selten sind, entweder als Exostosen oder als mehr fibröse Neubildungen oder als Schleimbeutel oder auch als Kombination dieser einzelnen Affektion. Es besteht darin ein Unterschied von den präpatellaren Hygromen z. B. der Dienstmädchen oder der Straßenpflasterer, der durch die verschiedene Art des Knieens (bei letzterem mit starkem Vornüberbeugen des Körpers verbunden, bei ersterem in mehr aufrechter Haltung) bedingt ist.

Daß also in den Schleimbeuteln am Troch. major sich eine tuberkulöse Infektion einstellt, ist nicht wunderbar. Die von mir beobachteten Fälle zeigten nun alle sehr ausgedehnte und mit allen Produktionen des tuberkulösen Prozesses ausgestattete Höhlen: serös flockigen Eiter, typische Granulationen mit deutlich erkennbaren Tuberkeln, und als festeren Schutzwall eine mehr oder weniger derbe, bindegewebige Kapsel. Das könnte einigermaßen auffällig erscheinen gegenüber den Angaben anderer Autoren, die Hygrome mit serösem Inhalt als auf tuberkulöser Basis entstanden beschrieben. Daß diese Befunde auf Richtigkeit beruhen, daß reine seröse Schleimbeutelentzündungen, zumal wenn sie Reiskörperchen und andere fibrinöse Ausscheidungsprodukte enthalten, tuberkulöser Herkunft sein können, unterliegt wohl keinem Zweifel, man braucht dabei nur an den Inhalt der oft umfangreichen Senkungsabscesse z. B. bei der Spondylitis zu denken, die, wenn die Affektion zur Ausheilung neigt, nicht gar selten

mit geblich seröser Flüssigkeit gefüllt sind; und wir dürfen demgemäß wohl auch die serösen tuberkulösen Bursitiden als eine gutartigere Form auffassen, wenigstens was den lokalen Prozeß anbelangt. Die seröse Form ist meistens an solchen Schleimbeuteln beschrieben, die schon normalerweise, bei den meisten Menschen gut ausgebildet sind, vor allem in der Bursa praepatellaris.

Bei der Art meines Materials darf ich kaum auf solche Fälle rechnen; wie alle Krankheiten, kommt auch diese fast stets erst in sehr vorgerücktem Stadium zur Beobachtung. Es waren große ovale Taschen, die den Troch. bedeckten und ihn nach oben, besonders aber nach unten zu weithin überragten, und so war es in mehreren Fällen anatomisch nicht mehr möglich, zu entscheiden, welches der Ausgangspunkt für die Tuberkulose war, ob die Bursa subcutanea oder die Bursa troch. prof. Man geht aber nicht fehl, anzunehmen, daß die Bursitis subcut. nur sehr ausnahmsweise die Fascie durchsetzen und zwischen den Muskeln sich ausbreiten wird; dazu hat sie kaum Grund, denn der Widerstand der derben Fascie ist ein großer, die Ausdehnungsfähigkeit in der Subcutis aber unbeschränkt. Wir dürfen also wohl sagen, wenn die Eiterung unter der Glutaealmuskulatur resp. der derben Fascie oder dem Sehnenansatz herauskommt und zwischen den Muskeln an der Außenseite des Oberschenkels sich ausbreitet und schließlich, die Fascie durchbohrend, unter der Haut erscheint, wo sie sich dann wie eine Bursitis subcutanea verhält, daß wir dann die Bursa profunda als Ausgangspunkt anzusehen haben.

Der Durchbruch scheint frühzeitig zu erfolgen; eine circumscripte, der Ausdehnung eines normalen Schleimbeutels entsprechende Schwellung habe ich nicht beobachtet, doch kommt sie ja nach andern Autoren in der Form der tuberkulösen Hygrome zweifellos vor. Daß die Begrenzung der Schleimbeutel überhaupt normalerweise, in anatomischem Sinne keine so scharfe ist, wie es gemeiniglich angenommen wird, daß vielfach schwache Punkte bestehen in der Wandung, darin scheint mir das pathologisch-anatomische Verhalten der tuberkulösen Bursitiden Kölliker Recht zu geben. Hoffa gibt für die Bursa prof. 3 schwache Stellen in der Synovialmembran an, eine vorn, eine hinten und eine unten, die für den Durchbruch des Eiters von Wichtigkeit seien.

Der Durchbruch scheint sich in der Regel nach vorn zu, unter der Haut zu vollziehen, nachdem schon in der Tiefe, zwischen den Muskeln, der Prozeß Eingang gefunden hat. Eine Sonderstellung

nimmt gewiß Fall VIII ein, wo der Absceß an der Innenseite des Femur auftauchte und nur der Druckschmerz auf die hintere Kante des Troch. major zum Einschnitt und zur Aufdeckung des primären Herdes führte. Es war in dem Falle der Durchbruch nach hinten hin erfolgt, und der Eiter hatte den Weg hinter den M. glut. medicus oberhalb des M. quadratus fem. auf die Hinterseite des Femur und um ihn herum und auf seine Innenseite genommen zwischen M. adductor magus und obturator ext. hindurch, um dann über dem M. adductor brevis zur Haut an die Innenseite des Oberschenkels zu gelangen.

Es liegt auf der Hand, wie wichtig die Kenntnis von dem Vorkommen dieser Schleimbeuteleiterungen ist für die Differenzialdiagnose gegenüber den übrigen, meist von den Knochen ausgehenden Eiterungen. Die letzteren sind vor allem ganz auszuschließen, ehe die Diagnose auf Bursitis gestellt wird, und das ist nicht immer leicht. Die klinischen Symptome werden bei aufmerksamer Untersuchung eine Affektion des Hüftgelenks freilich fast immer leicht erkennen lassen: die Bewegungen im Hüftgelenk sind nach meinem Material bei der Bursitis tub. troch. wenig behindert, die Rotation und Abduktion ist frei, die starke Adduktion bisweilen beschränkt, das Gehen und Stehen ist schmerzlos, und ein Stoß gegen den Fuß, die Stauchung löst im Hüftgelenk keinen Schmerz aus. Nach Hoffa sollen bei der Bursitis troch. bestimmte Positionen des Hüftgelenks ausgesprochen sein: „der Patient hat instinktiv das Bestreben, den großen, auf den entzündeten Schleimbeutel drückenden Gesäßmuskel zu entspannen". „Die entsprechenden Muskeln befinden sich im Zustande der Kontraktion, und demgemäß sind die Bewegungen im Hüftgelenk nur sehr beschränkt möglich. Das Bein steht in Flexion, Abduktion und Außenrotation." Ich kann das für die genuinen chronisch tuberkulösen Affektionen nicht bestätigen; für die akuten Entzündungen aber ist es zweifellos der Fall, und ich habe selber dafür ein Beispiel beobachtet bei einem 18jährigen Mann, in dem aber doch das Fehlen der anderen Coxitissymptome die Diagnose auf akute Schleimbeuteleiterung sicherte. Nur in dem Falle VIII, wo der Durchbruch nach hinten hin durch die Adduktionsmuskulatur erfolgt war, war eine Außenrotation festzustellen, was ja durch den Sitz des Eiterherdes leicht erklärlich ist. Ferner war ein gleiches Verhalten beobachtet worden, wenn die tuberkulöse Bursitis ganz akut z. B. sekundär nach einem Knochenherddurchbruch aus dem großen Trochanter auftritt, wie ich es analog einmal am Ellenbogen bei einer akuten Bursitis tub. olecrani sehen konnte.

Mehr in Frage kommen die von den Becken- und Hüftknochen ausgehenden Abscesse. Am Hüftknochen ist es die Affektion des Trochanters oder des Schenkelhalses selber, die im klinischen Bilde fast ganz wie eine Schleimbeutelentzündung verlaufen kann und die, wie gesagt, selbst sekundär eine Schleimbeutelentzündung machen kann, wenn der Herd in die Burs. troch. durchbricht. Es gehören ja freilich die Fälle der isolierten Trochantertuberkulose oder der Schenkelhalstuberkulose mit Durchbruch durch den Trochanter ohne Beteiligung des Hüftgelenkes immerhin zu den Seltenheiten. Und wenn König (S. 479) sagt: „Viel häufiger (als die primäre Bursitis troch. prof.) sind freilich die kalten Abszesse der Brusa troch. prof. bereits Senkungsabscesse von einem tuberkulösen Herde des Trochanter," so ist das in bezug auf den extraartikulären Durchbruch doch nur relativ zu verstehen, und in bezug auf die primäre Bursitistuberkulose kann ich dem, nach dem hiesigen Material, nicht beipflichten, denn ich habe den oben angeführten primären Bursitiden aus dem gleichen Zeitraum nur 1 Fall gegenüber zu stellen, der differenzialdiagnostisch eventuell in Betracht käme wegen des in der Nähe des Trochanters auftretenden Senkungsabszesses.

Der 7 Jahre alte Knabe F. geht ohne wesentliche Beschwerden, spielt lustig herum und klagt dann nicht über Schmerzen. Seinen Eltern ist eine Schwellung an der Außenseite des linken Oberschenkels aufgefallen, die langsam zunahm und sich nach mehrmaliger Jodoformglycerin-Injektion auswärts vorgenommen, jedesmal erneuert hatte. — Es besteht an dem gutgenährten Kinde, das sonst keine Zeichen einer Tuberkuloseaffektion zeigte, eine Schwellung, weich fluktuierend, die dem linken Oberschenkel längsoval in Faustgröße aufsitzt und unter der sonst intakten Haut zu liegen scheint; daselbst finden sich 2 Narben, als Reste der Punktionsstiche (s. o.). Die Schwellung beginnt erst etwa 5 cm unterhalb der Spitze des Trochanter major und reicht nach unten bis über die Mitte des Oberschenkels hinab; sie ist nicht wegdrückbar. Die Bewegungen des Hüftgelenkes sind vollkommen freie, Stauchung gegen die Ferse schmerzlos, während der direkte Druck gegen den Trochanter major schmerzhaft erscheint. Da das Kind sehr ungeberdig ist, wird in Narkose genau das Becken abgetastet, doch nirgendwo ein Defekt oder Abszeß gefühlt, der auf eine höher sitzende Krankheitsart schließen ließe. Es wird eine tuberkulöse Erkrankung der Femurdiaphyse angenommen, zu deren Erhärtung eine Röntgenaufnahme führen sollte. Diese ergibt nun eine vollkommene Zerstörung des Trochanter major und starke Rarefikation des Schenkelhalses; in der Gegend der zerstörten Knochenteile sind Jodoformpartikelchen abgelagert, so daß dort eine Höhlenbildung deutlich war; diese kommuniziert, wie die Jodoformschatten zeigen, durch einen Fistelgang mit der großen Abszeßhöhle im Femur.

Operation: Durch einen Längsschnitt wird der Abszeß geöffnet und auf den Trochanter major eingegangen. Der tuberkulöse Eiter quillt aus

einer Tasche, die teils, nach Auseinanderweichen der Fascie, subkutan, zum großen Teil aber subfascial liegt, bis zum unteren Drittel des Femur hinabreichend und subfascial in einem mehrere Zentimeter langen, engen Fistelgange bis an die Basis des großen Trochanter führt. Es wird sofort das Loch im Trochanter major etwa 1 cm im Durchmesser groß gefunden, und durch dasselbe gelangt man in eine von Knorpel und Knochen begrenzte Höhle, die mit tuberkulösen Granulations- und Eitermassen ausgefüllt ist und 3 erbsen- bis bohnengroße vollkommen gelöste Knochensequester enthält. Die Höhle wird mit dem scharfen Löffel gut ausgeräumt, und es sind leicht gesunde Wandungen geschaffen. Nach guter Tamponade und Ausgießen mit siedendem Öl wird die Höhle mit der v. Mosettigschen Jodoformplombe angefüllt und die ganze Wunde, mit kleinster Drainöffnung am untersten Schnittwinkel, geschlossen.

Es tritt primäre Heilung ein. Zur Nachbehandlung wird empfohlen, das Kind nach 4wöchentlicher absoluter Ruhe noch weitere 2 Monate im Bett zu halten, da zu befürchten ist, daß durch die frühzeitige Belastung des entzündlich-atrophischen Schenkelhalses leicht eine Verbiegung im Sinne einer Coxa-vara oder einer Fraktur eintreten könne. Doch soll das Kind im Bett regelmäßig systematische Übungen machen, um die Knochen zu stärken.

Nach 3 Monaten stellt sich das Kind wieder vor, nachdem es vor 2 Tagen zum erstenmal zu gehen anfing. Die Hüfte ist absolut schmerzfrei, der anatomische Befund daselbst normal, das Röntgenbild zeigt beginnende Resorption der Plombe, die Knochenstruktur ist deutlicher und fester geworden. Festzustellen ist eine Verlängerung des operierten Beines um fast 1 cm, was offenbar auf eine vermehrte Epiphysenreizung zurückzuführen ist. Nach weiteren 3 Monaten ist absolute funktionelle Heilung erzielt, das Röntgenbild zeigt fortschreitende Resorption der Plombe und Apposition von Knochengewebe.

Zu diesem Falle der isolierten Trochantertuberkulose ist gar nicht einmal nach dem Durchbruch des Herdes eine Bursitis troch. prof. zustande gekommen, sondern durch eine lange Fistel auf dem Periost entlang erfolgte die Eiterbildung offenbar vor und unterhalb des Ansatzes des M. glut. max. auf den M. rectus ext. und perforierte tiefer unten die Fascie (vielleicht erst infolge früherer Punktion). Es mag sein, daß entweder überhaupt keine Bursa troch. bestanden hat, oder daß eine etwa vorhandene in dem Durchbruch durch entzündliche Verwachsungen verödet war, sicher spielt aber für das Auftreten des Abscesses der Verlauf der Epiphysenlinie in den verschiedenen Lebensaltern, die Ausbildung des Knochenbaues, die noch vorhandenen Knorpelmassen und das Anhaften des Periosts resp. Perichondriums eine nicht unwesentliche Rolle, und aus diesen anatomischen Beziehungen ergeben sich für das kindliche Alter besonders wertvolle diagnostische Gesichtspunkte. In dem obigen Falle kann es anatomisch nach der Größe der gefundenen Sequester

und der bekannten Größe des Trochanterknochenkerns im 7. Lebensjahre nicht wohl kaum um eine echte Trochantertuberkulose gehandelt haben, sondern mehr um eine solche des umliegenden Femur-Epiphysenteiles. — D'Arcy Power will (Brit. med. Journ. 1894) bei Kindern als Vorläuferinnen der Coxitis einen tub. Absceß in der Bursa muc. troch. beobachtet haben, bei dessen rechtzeitiger Öffnung sich die Gelenkentzündung verhüten ließ. T. nimmt an, daß andernfalls die primär im Schleimbeutel befindliche Tuberkulose allmählich sich auf das benachbarte Gelenk ausdehne. Ob das vorkommt — ohne Vermittlung eines primären Knochenherdes im Trochanter- oder Schenkelhals — dafür habe ich keinen Beleg, jedenfalls erscheint mir dieses Verhalten außerordentlich selten und nicht leicht erklärlich.

Der oben angeführte Fall zeigt den hohen Wert des Röntgenbildes für die genaue lokale Diagnose. Ohne dieselbe wäre wohl eine sichere Unterscheidung zwischen der primären und der sekundären Bursitis nach einer Knochenaffektion jener Gegend vollkommen ausgeschlossen. Für die Art der Ausführung der Operation freilich kommt das wenig in Betracht, wohl aber für die Dringlichkeit der Indikationsstellung und die Prognose. Denn es ist wohl klar, daß man bei Bestehen eines Knochenherdes im Trochanter oder im Schenkelhals mit aller Energie auf eine Operation drängen muß, solange das Hüftgelenk noch intakt ist. Man darf mit konservativen Maßnahmen nicht die Zeit verlieren und auf den höchst zweifelhaften Erfolg einer „konservativen Behandlung" warten, bis es zu spät ist, bis die Perforation in das Gelenk die Prognose so sehr wesentlich verschlechtert. Diesen Standpuukt vertreten wir ganz besonders scharf, daß jeder tuberkulöse Prozeß, der sich in der Nachbarschaft eines Gelenkes befindet, sofort mit Hammer und Meißel nach außen hin frei gelegt wird; jede konservative Behandlung wird abgelehnt, vor allem die Punktion vermieden, da die Nadel gar zu leicht die Gelenkkapsel öffnen und inficieren kann. So wird auch die Prognose der lokalen Knochenaffektion eine sehr günstige, leicht ist der Zugang der Fistel entlang zu schaffen, und die kranken Teile gründlich zu entfernen. Daß in jedem Falle von Bursitistuberkulose nach einer Knochenaffektion besonders im Trochanter gefahndet werden muß, ist selbstverständlich, und ebenso selbstverständlich ist es, daß wir unter Kontrolle des Röntgenbildes bedeutend sicherer arbeiten als ohne ein solches.

Ich hatte im Hamburg-Eppendorfer Krankenhause Gelegenheit, einen Fall von tuberkulöser Schenkelhalserkrankung bei

einem 11jährigen Jungen zu operieren, in dem kein Absceß, kein Durchbruch nach außen bestand. Der Fall war differenzial-diagnostisch nicht ganz einfach:

Es bestand leichtes Schleppen des rechten Beines und geringe Schmerzen nach längerem Gehen; die Bewegungen im Hüftgelenk waren aktiv und passiv frei und schmerzlos, Druck auf den Trochanter und das Gelenk schmerzfrei, nur der Schlag gegen die Ferse löst im Hüftgelenk leichte Schmerzen aus. Der Trochanter steht in normaler Höhe, eine Coxa vara ist ausgeschlossen; erst das Röntgenbild ließ die Diagnose stellen: Ganz scharf abgegrenzt im Schenkelhals saß ein etwa taubeneigroßer Herd, der rings durch Knochenschalen scharf umgrenzt war und keine Perforationsöffnung zeigte.

Durch einen Einschnitt längs auf dem Trochanter wurde dieser freigelegt und die Corticalis durchmeißelt. 1 cm tiefer gelangte ich in eine Höhle, die mit käsig graugelber Granulation gefüllt war, aber keinen Sequester enthielt. Mit dem Löffel wird die Höhle ausgeräumt und rings gesunde Wandungen geschaffen bis an die Knorpelepiphyse in den Kopf hinan. Die Höhle wird ausgerieben mit Jodoformpulver, dann vollkommen die Haut darüber vernäht, um Heilung unter dem feuchten Schorf zu erzielen; sie erfolgt auch per prim. int. Zur Nachbehandlung wird für einige Monate ein Gehgipsverband gegeben, denn der Schenkelhals bleibt nach dieser Ausräumung immer sehr geschwächt, freilich nicht mehr als er schon durch die tuberkulöse Zerstörung vorher es war. Doch da das Tragsystem vollkommen zerstört ist, dauert es immer einige Monate, bis man unbeschadet die Körperlast darauf ruhen lassen kann. Der Enderfolg war ein tadelloser.

Die Unterscheidung der Bursitis troch. prof. von einer primären Tuberkulose der anliegenden Beckenknochen, Kreuzbein, oder auch der höher gelegenen Spondylitis wird, wenn die Abscebildung vorgeschritten ist, nicht immer ganz leicht, bisweilen sogar unmöglich sein. Es kommt dabei viel auf die anamnestisch zu erhebende Schmerzhaftigkeit und Entwickelung des Abscesses an. Wenn dieser zuerst direkt nach außen oder unten auf der Außenseite des Femur auftrat und wenn zudem der Druck gegen die Trochantergegend lokale Schmerzen hervorruft, hat die Diagnose auf Bursitis viel für sich, nachdem die Röntgenaufnahme eine Trochanteraffection ausgeschlossen hat. Wenn aber der Absceß unter dem großen Glutaeus wie so häufig z. B. bei der Kreuzbein-Synchondrosen-Tuberkulose sich ausbreitet, oder gar nach innen zur Adduktorengegend gelangt, dann wird man nicht leicht an eine primäre Bursitis troch. denken. Darum ist der Fall VIII sehr lehrreich. Die Diagnose wurde nicht gestellt, vielmehr an eine Tuberkulose der Schambeingegend gedacht und nur deshalb, weil das Röntgenbild die injicierte Jodoformmasse dort nicht zeigte und von

dem Patienten ein steter Schmerz am Trochanter angegeben wird, zunächst auf den Troch. major eingeschnitten. Die klinischen Symptome der abnormen Schenkelstellungen sind wenig zu verwerten, wie wir oben sahen, da sie eben meist nicht vorhanden und nicht typisch sind. Leider ist auch bei der Beckentuberkulose nicht immer ein ganz eindeutiges Röntgenbild zu erlangen, zumal bei Erwachsenen, die vorwiegend in Frage kommen. Bei bestehenden Fisteln ist die Photographie, nach Injektion von Jodoformglyzerin sehr nützlich.

Das was oft als alleiniger treuester Wegweiser bleibt, d. h. wenn er vorhanden ist, das ist der lokale Schmerz am Erkrankungsherde, besonders der Druckschmerz; ihm allein müssen wir manchmal uns anvertrauen, und wenn wir so das Fehlen und Vorhandensein bestimmter für eine bestimmte Erkrankungsform charakteristischer Symptome kombinieren, wird doch die Diagnose in manchem anfangs unklaren Falle aufzustellen sein, freilich man muß eben an das Vorkommen einer Bursitistuberkulose immer denken, wenn man sie richtig diagnosticieren will.

Daß aber bisweilen dennoch Fälle bleiben, in denen die exakte Diagnose unmöglich ist, hat mir folgender Fall bewiesen, in dem ich mit aller Sicherheit eine primäre Bursitis troch. prof. vor mir zu haben glaubte, so sicher, daß ich die nebenstehende Photographie wegen der typischen Lokalisation des Abscesses anfertigen ließ. Freilich war es ja auch eine Bursitis troch. int., aber eine sekundäre.

Bei dem 30jährigen Manne, der vor 4 Jahren wegen Nebenhodentuberkulose linksseitig kastriert wurde, bildete sich im Laufe des letzten

Jahres langsam eine Schwellung auf der rechten Hüftgegend, ohne daß besondere Beschwerden bestanden.

Zurzeit findet sich bei dem etwas mageren aber keinerlei sonstige Tuberkulosesymptome bietenden Manne eine faustgroße, flachhalbkugelige Schwellung, die den Troch. major verdeckt bis an seine Spitze (s. d. Abbildung). Es sind keinerlei Herde am Becken nachzuweisen. Die Diagnose wurde sofort auf primäre Synovitis tub. gestellt. Ein Einschnitt ergab auch einen großen subkutanen und subfascialen Abszeß, der sich in typischer Weise ausgebreitet hatte. Aber bei genauer Untersuchung führt ein Fistelgang hinter das Femur, und in dem Fistelgang fand sich ein unregelmäßiger etwa erbsengroßer Knochensequester. Der Femurknochen selbst war absolut intakt, zum Überfluß wurde probatorisch der Troch. major angemeißelt, trotzdem er vom Periost bedeckt war. Der Fistelgang führte nun an der Innenseite des Femur über dem Troch. minor wieder in die Höhe, und der eingeführte Finger gelangte an der Innenseite des M. sartorius 2 cm von der Spin. ant. sup. nahe unter die Haut. Hier wurde ein Einschnitt gemacht, und nun zeigte es sich, daß der Fistelgang unter dem Lig. Poup. in die Beckenhöhle auf den M. iliacus, woher mehrere Eßlöffel Eiters sich entleerten. Offenbar lag dort der Ausgangspunkt der Tuberkulose; es gelang aber nirgendwo einen Herd nachzuweisen, weder an der Wirbelsäule, noch am Becken. Nach Exstirpation der Abszeßwandung und Ausschaben des Fistelganges erfolgte die Heilung glatt und vollständig.

Aller Wahrscheinlichkeit nach lag hier eine primäre Tuberkulose eines Beckenknochens war, von dem jener kleine Sequester stammte; dieser hatte auf seiner Wanderung einen eigenartigen Weg genommen und schließlich zu einer sekundären Bursitis troch. prof. geführt. Der Weg war in dem letzten Stadium umgekehrt wie im Fall VIII, wo die Bursitis das Primäre gewesen war.

Außer diesen in der Bursa troch. lokalisierten Tuberkulosen habe ich eine weitere Beobachtung zur Verfügung, wo der Ausgangspunkt offenbar in der Bursa mucosa — M. bicipitis fem. sup. gesucht werden muß. Dieser Schleimbeutel liegt zwischen den Ursprungssehnen des M. biceps fem. und des M. semimembranosus.

Tuberculosis bursae mucosae, M. bicipitis fem. sup.

Der 40jährige N. M. leidet seit Jahren an einer Tuberkulose des Sternums, in deren Verlauf sich mehrere Eiter absondernde Fisteln bildeten. Jetzt ist der Prozeß dort fast ausgeheilt spontan resp. nach Jodkaligebrauch; es bestehen in einem stark pigmentierten Gebiet auf dem Manubrium sterni mehrere granulierende, kaum noch absondernde Granulationspfröpfe. Diese Stelle wird daher sich selbst überlassen, nur durch einen Deckverband geschützt. Der Mann ist sonst kräftig und leidlich gut genährt. Seit 4 Monaten klagt er über Schmerzen in der rechten Gesäßgegend, die auf das Tub. ischi. verlegt werden, und über eine langsam zunehmende Schwellung daselbst. Das Gehen ist nicht besonders behindert, doch ist das Sitzen sehr erschwert.

Bei der Untersuchung hängt an der hinteren Seite des Oberschenkels von der eben noch ausgeprägten Gesäßfalte bis zum unteren Drittel des Oberschenkels eine schlappe, beutelförmige Schwellung, herab. Bei der Palpation fühlt man, daß diese fluktuierende Schwellung, dicht unter dem Tub. ischii beginnend, genau in der Mittellinie des Femur, zwischen den Beugemuskeln heraustritt. In der Höhe des unteren Drittels ist die Schwellung nicht mehr deutlich palpabel. Die örtlichen und die nach dem Knie ausstrahlenden Schmerzen sind wahrscheinlich bedingt durch Kompression des Nerv. isch. Fieber besteht nicht. Die Lungen sind gesund. Es ist außer der Tuberkulose des Sternums und einem thorakalen Abszeß infolge von Rippencaries eine innere Organaffektion nicht nachzuweisen.

Operation: Es wird links auf die Höhe des Abszesses eingeschnitten, und man gelangt unter der Fascie in eine große mit Eiter und tuberkulösen Zerfallsmassen gefüllte Höhle. Der Schnitt wird nach oben bis zum obersten Ende der Höhle verlängert, und es zeigt sich, daß dieselbe unter dem langen Bauche des Biceps und dem Semitendinosus direkt bis an das Tub. ischii. reicht. Sie erstreckt sich dann entlang dieser Muskeln, nach außen begrenzt vom Musculus vastus und dem Nerv. isch. dicht anliegend, nach abwärts, verläßt dann das Sternum mit dem kurzen Kopf des Biceps und geht entlang dem Musc. semitendinosus und semimembranosus an die innere Seite der Kniekehle. Die eingeführte Kornzange erscheint dicht hinter dem obern innern Rande der Tibiae. Es wird die mit tuberkulösen Granulationen bedeckte Kapsel nach Möglichkeit exstirpiert, es muß ebenfalls der lange Kopf des Biceps fortgenommen werden, weil er vollkommen fibrös und fettig entartet ist und überall von kleinen tuberkulösen Herdchen durchsetzt ist. Nirgendwo findet sich eine auf Knochen oder noch weiter in die Tiefe führende Fistel, es ist die große Höhle überall scharf begrenzt. Es wird dann am Kniegelenk eine Gegenöffnung angelegt, gründlich mit dem scharfen Löffel ausgekratzt und ausgeschabt und nach Einlegung eines Jodoformgazestreifens die Muskeln und Haut durch Naht vereinigt. Die Heilung erfolgt langsam, die Narbe wird zum Teil tuberkulös, und zugleich zeigt sich ein Wiederaufflackern der andern tuberkulösen Herde. Der Abszeß bildet sich zwar nicht neu, aber die Wunde will nicht vernarben nach einigen Wochen wird Patient auf Wunsch in seine Heimat entlassen.

Und noch eine Beobachtung von Weichteiltuberkulose möchte ich hier anführen, weil die Affektion möglicherweise aus einem Schleimbeutel vom hinteren Beckenumfang hervorgegangen ist.

Tuberkulose der Weichteile der Sacro-iliacal-Region, wahrscheinlich der Bursa subcutanea sacralis oder Spina iliaca post. sup.

Der 23jährige Militärschüler J. S., in dessen Vorgeschichte keine besonderen Daten erwähnenswert sind, bemerkte vor etwa 3 Monaten in der rechten Kreuzgegend langsam auftretende dumpfe Schmerzen und nach abermals 1 Monat einen sich ebendort entwickelnden Abszeß.

Es findet sich eine fluktuierende flachkuppelige ovale Schwellung von etwa Halbstraußeneigröße auf der Gegend der linken Symph. sacro-iliaca.

Die längste Achse des Ovals verläuft in der Richtung des hinteren Darmbeinkamms. Die Schwellung, von unveränderter Haut bedeckt, verliert sich in die Tiefe nach der Glutaealmuskulatur hin; bloßgelegter Knochen ist nicht zu tasten. Druck gegen den Abszeß ist schmerzhaft. Beim Gehen bestehen keinerlei Beschwerden, Stauchungsdruck beim Zusammenpressen beider Darmbeinschaufeln löst in der Synchondrose keinen Schmerz aus. Sonstige Erscheinungen von Tuberkulose bestehen nicht.

Es wird die Diagnose gestellt auf wahrscheinliche Tuberkulose des hinteren Darmbeinabschnittes oder des 4. resp. 5. Lendenwirbels.

Operation: Schnitt bogenförmig, entsprechend dem hinteren Darmbeinkamme und dann auslaufend in einen sagittalen Schnitt auf das Kreuzbein. Nach Durchschneidung der Haut und der über den Muskeln vorgewölbten Fascie quillt tuberkulöser Eiter hervor, vor allem von dem Glut. max. her, wo eine tiefe Tasche gebildet ist. Weiter ist die Höhle zu verfolgen unter der Haut und unter der Fascie bis nach dem Steißbein zu, und hier sitzen ältere, käsig granulierende Produkte, während der gelblich krümelige Eiter sonst in einer frisch granulierenden Höhle eingeschlossen ist. Nach oben zu haben sich mehrfache subfasciale Taschen gebildet, die auf und zwischen den Rückenstreckern (M. ileocostalis lumb. und M. longissimi dorsi) sich einsenken. Alle Taschen werden übersichtlich geöffnet, auf den Darmbeinkamm eingeschnitten und die Synchondrosengegend wie die Proc. transversi der unteren Lendenwirbel abgetastet und inspiziert; nirgendwo ist entblößter Knochen zu finden, nirgendwo ein Fistelgang in die Tiefe zu entdecken, nirgendwoher lassen sich Eitertropfen durch Druck aus irgend einer Gegend her zum Vorschein bringen. Die Abszeßwandung wird sorgfältig herauspräpariert und die Wunde bis auf ein kleines Drainloch geschlossen. Im weiteren Verlaufe werden die Catgutfäden zu früh resorbiert, und die Wunde öffnet sich, zeigt aber allenthalben frisch rote Granulationen, und in 4 Wochen ist ohne jede Fistelsekretion, ohne Verhaltung der große Defekt sekundär geschlossen.

Sicher war nach allem diese Affektion eine primäre Weichteiltuberkulose, soweit man überhaupt von einer primären tuberkulösen Lokalisation, d. h. einer, die allein und manifest wird, reden kann. Im Muskel war sie nicht entstanden, es kommen also die Interstitien um die Muskeln und Sehnen, die Fascienspalten, das subkutane Gewebe oder die Schleimbeutel in Betracht.

Da nun die Schleimbeuteltuberkulose hier nicht zu den Seltenheiten gehört, andererseits die primäre subkutane Tuberkulose nicht häufig als alleinige Herderkrankung, sondern vielmehr als Ausdruck einer multiplen Infektion zur Beobachtung kommt, da ferner die Lokalisation anatomisch nicht auf eine intermuskuläre Entstehung hinwies, glaube ich zu jener Annahme berechtigt zu sein. Daß der Eiter in diesem Falle auch unter die Fascie treten konnte, mag in dem Umstande begründet sein, daß hier die subkutanen Schleimbeutel mehr in der Fascie, zwischen Haut und Knochenvorsprung, liegen. Es

sind dies mehrere an der hinteren Beckenkreuzgegend befindliche subkutane Schleimbeutel: die B. mucosa subcut. spin. iliac. post., sacralis et coccygea, die zweite würde in unserem Falle am meisten in Betracht kommen. Freilich einen bindenden Beweis für die Provenienz des tuberkulösen Prozesses aus einem dieser Schleimbeutel liegt nicht vor, außer der anatomischen Lokalisation und der Abwesenheit einer Knochen- resp. Synchondrosenaffektion. Immerhin ist aber zu bedenken, ob nicht eben die Schleimbeutel überhaupt häufiger den Ausgangspunkt für die tuberkulöse Weichteilerkrankung abgeben, als man bisher annahm.

So führt die Mannigfaltigkeit der anatomischen Beziehungen zwischen Muskelinterstitien, Fascienblättern, Nerven-Gefäßscheiden und Schleimbeuteln zu den kompliciertesten Bildern in dem Auftreten der tuberkulösen Weichteilabscesse, die volle Berücksichtigung fordern dürfen bei der Differenzialdiagnose gegenüber den sekundär von den Knochenherden stammenden Eiterungen. Besonders der Beteiligungen der Schleimbeutel in primärer und sekundärer Affektion scheint noch nicht die genügende Beachtung geschenkt zu sein, welche sie nach der Häufigkeit ihres Auftretens verdient; die angeführte verhältnismäßig große Anzahl von Fällen, in erster Linie der primären Bursitis troch. prof., die, wie gesagt, ihren Grund haben mag in den Sitzgewohnheiten der Türken, hat uns hier jedenfalls dazu geführt, häufig die richtige Diagnose der Eiterquelle zu stellen, jedenfalls diese Affektion immer im Auge zu behalten und manchmal ein ernstes Knochenleiden — mit Sicherheit freilich erst durch die Operation — auszuschließen.

Daß die Therapie in nichts anderem zu bestehen hat als in breiter Incision, Ausräumung und ausgedehnter Exstirpation der Sackwandungen, Ausreiben des Wunde mit Jodoformpulver und Nahtverschluß der Wunde bis auf kleinstes Drainageloch, darüber ein Wort zu verlieren, halte ich nicht für nötig, da ich auf dem Standpunkt stehe, nach Möglichkeit jeden tuberkulösen Prozeß, zumal wenn er nahe einem Gelenke sitzt, rasch und gründlichst zu beseitigen. Und in diesen Fällen ist die Beseitigung meist keine schwere, das Resultat ein gutes und glattes, und desto glatter, je frühzeitiger operiert wird.

# XXXIV.

Aus der königl. Universitätspoliklinik für orthop. Chirurgie in Berlin.
(Direktor: Geheimrat Prof. Dr. A. Hoffa.)

## Beitrag zur chronischen ankylosierenden Entzündung der Wirbelsäule.

Von

**Denis G. Zesas.**

(Mit 2 Abbildungen.)

Im Jahre 1892 im „Wratsch“ und später in der Deutschen Zeitschrift für Nervenheilkunde publizierte v. Bechterew auf Grund von fünf eigenen Beobachtungen den Symptomencomplex „einer bis dahin anscheinend wenig bekannten Affection, welche in einer mehr oder weniger vollkommenen Unbeweglichkeit oder Steifigkeit der Wirbelsäule besteht, eine nach hinten bogenförmige Krümmung derselben aufweist und von einer Reihe nervösen, die Krankheitsform charakterisierenden Störungen begleitet ist“.

Die Symptome dieses „eigenartigen Zustandes“ beschreibt von Bechterew folgendermaßen:

1. Eine größere oder geringere Unbeweglichkeit oder wenigstens eine ungenügende Beweglichkeit der ganzen Wirbelsäule, oder nur eines bestimmten Teiles derselben, wobei eine ausgesprochene Schmerzhaftigkeit gegen Percussion oder Beugung nicht vorhanden ist.

2. Eine hinten bogenförmige Krümmung der Wirbelsäule, hauptsächlich in der oberen Brustgegend, wobei der Kopf etwas nach vorn gerückt und gesenkt erscheint.

3. Paretischer Zustand der Muskulatur des Rumpfes, des Halses und der Extremitäten, meist mit geringer Atrophie der Rücken- und Schulterblattmuskeln.

4. Abnahme der Empfindlichkeit, hauptsächlich im Verzweigungsgebiet der Hautzweige der Rücken- und der unteren Cervicalnerven, zuweilen auch der Lendennerven.

5. Verschiedenartige Reizerscheinungen derselben Nerven in der Form von Parästhesien und Schmerz am Rücken und in der Halsgegend, ebenso in den Extremitäten und in der Wirbelsäule; in der letzteren besonders nach andauerndem Sitzen. In einigen Fällen waren augenscheinlich auch Reizungserscheinungen der motorischen Nerven vorhanden.

Die großen Extremitätengelenke sollen frei von ankylosierenden Entzündungen bleiben; die Krankheit entwickle sich, wenn auch langsam, jedoch progressiv weiter, und der Proceß soll sich von oben nach unten ausbreiten. Als ätiologisches Moment kommen Trauma des Rückens und Heredität, event. auch Lues, in Betracht.

Im Anschluß an die v. Bechterewsche Publikation brachte Strümpell in Erinnerung, daß er schon im Jahre 1884 in der ersten Auflage seines bekannten Lehrbuches die chronische Wirbelsäulensteifheit als besonderes Krankheitsbild geschildert, indem er schrieb: „Als ein merkwürdiges und, wie uns scheint, eigenartiges Leiden mag hier beiläufig noch diejenige Erkrankungsform erwähnt werden, bei welcher es ganz allmählich und ohne Schmerzen zu einer vollständigen Ankylose der ganzen Wirbelsäule und der Hüftgelenke kommt, so daß Kopf, Rumpf und Oberschenkel fest miteinander verbunden und vollkommen steif sind, während alle übrigen Gelenke ihre normale Beweglichkeit behalten. Daß hierdurch ganz eigentümliche Modifikationen der Körperhaltung und des Ganges entstehen müssen, liegt auf der Hand. Wir selbst haben zwei ganz gleichartige Fälle dieser eigentümlichen Krankheit gesehen.“ Strümpell berichtete anläßlich dieser Mitteilung eingehend über eine weitere derartige Beobachtung und bezeichnete die Affection als eine „chronische, ankylosierende Entzündung der Wirbelsäule“, bei welcher Form im Gegensatze zu der von v. Bechterew beschriebenen die großen Extremitätengelenke mit befallen werden. Pierre Marie nannte dieses Krankheitsbild: „Spondylose rhyzomélique“, von ῥίζα (Wurzel) und μέλος (Glied), und beschrieb es als: „Coincidence d'une soudure complête du rachis avec une ankylose plus ou moins prononcée des articulations de la racine des membres, les petites articulations des extremités demeurant intactes.“

Ätiologisch wird für das Zustandekommen der Affection den rheumatischen Schädlichkeiten besonderer Wert beigelegt, im Gegensatz zur v. Bechterewschen Form, die auf Heredität und traumatische Einwirkungen zurückgeführt und deshalb auch von Pierre Marie als „Spondylose hérédo-traumatique“ bezeichnet wird.

Seither hat sich ein ansehnliches Material über die zwei eben

erwähnten Krankheitsformen angehäuft; wir erinnern an die ausführlichen Arbeiten von Heiligenthal, Hoffa, Schlesinger, Bäumler, Magnus-Levi, Anschütz, Senator, Focken u. a. ohne uns jedoch einer Einigung über die anatomischen und klinischen, Streitfragen näher gebracht zu haben, so daß heute noch die Frage offen steht, ob diese beiden Krankheitstypen als selbständige Affectionen anzusehen oder vielmehr als Teilerscheinungen ein und derselben Krankheit zu betrachten sind.

Die die beiden Krankheitsformen charakterisierenden Symptome lassen sich durch folgendes Schema am besten veranschaulichen:

| v. Bechterewsche Form: | Strümpell-Pierre-Mariesche Form: |
|---|---|
| 1. Steifigkeit der Wirbelsäule von oben nach unten fortschreitend; | 1. Steifigkeit der Wirbelsäule von unten nach oben fortschreitend; |
| 2. Kyphose stets vorhanden; | 2. Kyphose nicht stets vorhanden; |
| 3. Reizungssymptome stets vorhanden; | 3. Reizungssymptome fehlen meist; |
| 4. Gelenke der Extremitäten unbeteiligt; | 4. Ossifizierende Processe an den Gelenken der Extremitäten; |
| 5. Ätiologisches Moment: Erblichkeit, Trauma, Lues. | 5. Ätiologisches Moment: Rheumatismus und Infectionskrankheiten. |

Zwei typische Fälle von chronischer Wirbelsäulesteifigkeit des v. Bechterewschen Krankheitstypus, die wir in der letzten Zeit kurz nacheinander an der kgl. Universitätspoliklinik für orthopädische Chirurgie des Herrn Geheimrat Prof. Dr. Hoffa in Berlin zu beobachten Gelegenheit hatten, gaben uns Veranlassung, die vorhandene Literatur eingehender zu prüfen, so daß wir unsere beiden Beobachtungen unter Berücksichtigung der gewonnenen Gesamterfahrung und der aus ihr erzielten Gesichtspunkte an dieser Stelle zur Sprache zu bringen uns erlauben.

Der erste Fall betrifft einen 45 jährigen Lithographen aus Berlin. Vater des Patienten starb an Herzlähmung, Mutter an Bauchfellentzündung, eine Schwester im 12. Lebensjahre an Bauchfellentzündung. Ein Bruder und eine Schwester leben und sind gesund. In der Familie ist kein Fall von Rheumatismus, Knochenaffection oder Wirbelsäuleleiden vorgekommen. Patient erkrankte in seiner Jugend an Masern und in seinem 20. Lebensjahr (also vor 25 Jahren!) an Tripper, dessen definitive Heilung beinahe 2 Jahre erforderte. Die Affection führte jedoch zu keinerlei Komplikationen außer einer „Iritis“ des rechten Auges, die durch Behandlung eines Augen-

arztes zurückging. In seinem 30. Lebensjahre erkrankte Patient zum ersten Male an acutem, fieberhaften Gelenkrheumatismus; am stärksten sollen die Knie- und Hüftgelenke betroffen gewesen sein. Er mußte während mehrerer Monate das Bett hüten und wurde mit Salicyl, Massage und später mit heißen Bädern behandelt. Seither bekam Patient noch 2 Anfälle geringeren Grades, die anscheinend ohne Fieber verliefen und ohne ärztliche Hilfe zur Heilung gelangten. Hüfte und Kniegelenke sollen auch dieses Mal am stärksten beteiligt gewesen sein.

Sein jetziges Leiden datiert seit Dezember 1901. Dasselbe begann mit starken Schmerzen in der Lendengegend, die nach vorn ausstrahlten; dabei merkte der Kranke, daß sein Rücken, besonders der „Lendenteil" steif wurde. Die Steifigkeit nahm allmählich zu, so daß er bald Mühe hatte, sich aufzurichten. Seit einem Jahre sind die Schmerzen wesentlich geringer geworden; Patient empfindet dieselben, wenn er längere Zeit in derselben Körperstellung verharren muß, und morgens beim Aufstehen, bis er sich gewissermaßen „gestreckt" hat. Er ist geneigt, seine Wirbelsäulensteifigkeit mit seiner Beschäftigung in Zusammenhang zu bringen, resp. der Körperstellung, die er bei seiner Arbeit einnehmen mußte. Er soll während 8 Stunden per Tag und bisweilen noch mehr, mit nach vorn stark übergebeugtem Oberkörper gearbeitet haben. Deshalb schenkte er auch seinem Zustande keine weitere Aufmerksamkeit bis vor kurzem, als ihm sein Wirbelsäulenleiden doch erhebliche Störungen zu verursachen begann.

Bei der Untersuchung sieht der ziemlich große Mann etwas anämisch und abgemagert aus; Muskulatur und Fettpolster mäßig entwickelt. Der Thorax ist abgeflacht und erweitert sich auch bei tiefem Atmen nicht. Atmungstypus rein abdominal. Die inneren Organe erweisen sich als normal, ebenso das Herz, bei welchem keinerlei pathologische Veränderungen nachweisbar. Pupillen reagieren normal, gleichfalls die Sehnenreflexe mit Ausnahme der Patellarreflexe, die gesteigert sind. Babinski fehlt, ebenso Romberg. Sämtliche Körpergelenke sind frei; aktive und passive Bewegungen können in denselben ohne die geringste Schmerzhaftigkeit ausgeführt werden. Betrachtet man die Wirbelsäule, so konstatiert man, daß dieselbe in ihrer Totalität kyphotisch gekrümmt ist; der Oberkörper ist deshalb stark nach vorn geneigt, und in der Aufrechtstellung werden die Kniegelenke leicht flektiert gehalten. Die physiologische Lendenlordose ist aufgehoben; beim Liegen auf einer ebenen Fläche bleibt der Kopf von der Unterlage ziemlich entfernt; will der Patient einen Gegenstand vom Boden aufheben, so muß er seine Knie stark beugen, wobei die steife Körperhaltung erst recht zur Geltung gelangt. Die Wirbelsäule ist auf Druck nirgends empfindlich. Erschütterungen des Rumpfes und Druck auf den Kopf und die Schultern erzeugen keine Schmerzen. Kein Vorspringen eines Wirbels, ebensowenig Exostosen oder andere Abnormitäten an der Wirbelsäule wahrnehmbar. Die Untersuchung per os ergiebt normale Verhältnisse. Die Beweglichkeit der Wirbelsäule ist gänzlich aufgehoben, es gelingt nicht, in irgend einer Richtung Beweglichkeit zu erzeugen. Der Kopf beugt sich allein im Atlas-Occip- und Atlas-Epistropheus-Gelenk, und zwar aktiv und passiv. Die Sensibilität ist im ganzen Körper normal, keine Parästhesien, keine Störungen der Geschlechtsorgane; Blase und Mastdarm funktionieren normal. — Das Röntgenbild, das wir hier wiedergeben, zeigt keine deutlichen Veränderungen

der Wirbelsäule, weist aber eine Atrophie der Rippen nach, auf welche Erscheinung wir zurückzukommen Gelegenheit haben werden.

Im zweiten Falle handelt es sich um einen 36jährigen verheirateten Bureau-Angestellten. Vater des Patienten starb 60 Jahre alt an einem Schlaganfall, Mutter in ihrem 64 Lebensjahr an einer „Nervenkrankheit". 7 Brüder leben und sind gesund. Patient selbst soll außer den Masern in den Kinderjahren keine Krankheit durchgemacht haben, abgesehen von einer leichten Gonnorhoë, die er im 22. Lebensjahr acquirierte und die innerhalb 14. Tagen in Heilung übergegangen. In der Familie sind keine Wirbelsäulenaffektionen oder rheumatische Erkrankungen vorgekommen, auch erinnert sich Patient nicht, je ein Trauma an der Wirbelsäule erlitten zu haben.

Fig. 1.

Vor 7 Jahren erkrankte Patient plötzlich an einer fieberhaften acuten Affection, bei welcher beide Kniegelenke anschwollen und schmerzhaft wurden. Gleichzeitig stellten sich Schmerzen in der Lendengegend ein. Nachträglich erkrankte auch das rechte Handgelenk und verschiedene kleine Gelenke des linken Fußes. Patient mußte während längerer Zeit das Bett hüten und wurde mittelst Salicyl, Salicylsalben und warmen Bädern behandelt. Zwei Jahre später erkrankte er wiederum unter Fieber, und diesmal wurde außer den Kniegelenken auch das rechte Fußgelenk ergriffen. Es stellten sich neuerdings Schmerzen am unteren Teil der Wirbelsäule ein, und als Patient nach 13 Wochen Krankenlagers zum ersten Male aufstand, bemerkte er eine gewisse Steifigkeit der Wirbelsäule, namentlich des unteren Abschnittes derselbsn. Die vom Arzte verordnete Massagebehandlung mußte der heftigen Schmerzen wegen, die Patient dabei im Rücken empfand, aufgegeben werden. Die Beweglichkeit der Wirbelsäule büßte seither immer mehr und mehr ein, die Schmerzhaftigkeit hat nachgelassen, hingegen erstreckte sich die Steifigkeit progressiv nach oben, und Patient nahm eine nach vorn übergebeugte Stellung ein. — Bei der Untersuchung fällt das praesenile Aussehen des Patienten auf; die Muskulatur des Körpers ist atrophisch, die Gesichtsfarbe blaß, die Atmung ist ausschließlich abdominal, der

Thorax beteiligt sich in keiner Weise dabei. Beim Einatmen werden bisweilen die Hilfsmuskeln in Tätigkeit gesetzt. In den inneren Organen nichts Pathologisches nachweisbar; Herztöne und Herzdämpfung normal. Pupillenreaktion normal. Sehnenreflexe gänzlich erloschen. Babinskisches Symptom fehlt, ebenso jenes Rombergs: Der Kranke kann mit geschlossenen Augen sicheren Schrittes gehen. —

An der Wirbelsäule besteht eine beträchtliche kyphotische Verkrümmung (Bild I und II) in ihrer ganzen Totalität; die ganze steife Wirbelsäule scheint etwas nach rechts geneigt. Alle Bewegungen, sowohl Beugung, als seitliche Drehbewegung sind aufgehoben. der Kopf wird nur im Atlanto-occipital-Gelenk und zwischen Atlas und Epistropheus bewegt. Liegt der Patient auf einer ebenen Fläche, so bleibt zwischen Kopf und Unterlage ein beträchtlicher Zwischenraum. Physiologische Lendenlordose aufgehoben. Rückenmuskulatur stark atrophisch. Druck auf die Wirbel nicht schmerzhaft ein prominenter Teil der selben nicht nachweisbar. Untersuchung per os in dieser Richtung negativ. Keine Anomalie der Motilität und Sensibilität der Haut; keine vasomotorischen und trophischen Störungen. — Alle Gelenke ohne objektiven Befund, mit Ausnahme des linken Kniegelenkes, bei welchem bei völliger Streckfähigkeit leichtes Reiben wahrgenommen wird. Es besteht keine Schwellung des Gelenkes, Knochenveränderungen sind an demselben nicht zu konstatieren. Röntgenbild der Wirbelsäule ergiebt nichts Besonderes; Zwischenwirbelscheiben scheinen jedoch erhalten zu sein. Atrophie der Rippen. Leiden progredient trotz Behandlung.

Fig. 2.

Wenn wir die eben mitgeteilten Krankengeschichten auf ihre wichtigsten Merkmale hin prüfend durchgehen, so erscheinen uns vorerst als ätiologisches Moment „rheumatische Schädlichkeiten" am schwersten in die Wagschale zu fallen. Beide Patienten machten eine acute, fieberhafte Gelenkaffection durch, und anschlie-

ßend an edi se Erkrankung entwickelte sich das Wirbelsäuleleiden. Beachtenswert ist ferner, daß beide Patienten ihren Beruf in einen gewissen Zusammenhang mit der Ankylose der Wirbelsäule zu bringen geneig sind. In der ersten Beobachtung mußte der Kranke täglich acht Stunden und mehr, mit stark nach vorn gebeugtem Oberkörper, arbeiten, und der zweite Patient war desgleichen genötigt, in vornübergebeugter Stellung zu verharren, um seine Schreibarbeiten zu verrichten. Beide Kranke empfanden starke Schmerzen an der Wirbelsäule, nachdem sie längere Zeit in der erwähnten Haltung gearbeitet hatten, und konnten sich nur allmählich und mit Mühe daraus aufrichten. Es wäre nicht unwahrscheinlich, daß tatsächlich eine solch andanernde Stellung im Sinne eines Traumas auf die „rheumatisch" affizierte Wirbelsäule eingewirkt haben dürfte; geht doch aus dem von Bäumler beschriebenen Falle zur Genüge hervor, daß ähnliche Schädlichkeiten nicht in Abrede gestellt werden können.

„Ein 25 jähriger Mann — berichtet Bäumler — hatte in seinem 17. Lebensjahre eine Krankheit durchgemacht, die mit Ankylose beider Hüftgelenke in völlig gestreckter Stellung der Beine endigte. Er war in einem Bureau beschäftigt und konnte nur auf einem hohen Stuhl, mit den Sitzknorren am Stuhlrande mehr hängend, als auf dem Stuhl sitzend, an einem Pult arbeiten. Da auch die Wirbelsäule ganz gerade gestreckt verlief und nur der Kopf noch etwas mehr beweglich war, konnte er nur durch starkes Vornüberbeugen des Kopfes die beim Schreiben nötige Haltung desselben bewirken. — Allmählich hatten sich nun, offenbar durch Überanstrengung der Gelenke der Wirbelsäule, immer heftiger werdende, schließlich auch in Bettruhe nicht mehr verschwindende Schmerzen im Nacken eingestellt. Aktiv und passiv war nur eine geringe Beweglichkeit in der sich verdickt anfühlenden Halswirbelsäule und in dem Atlas-Occipitalgelenke vorhanden, jede Bewegung sehr schmerzhaft, insbesondere die nur in sehr geringem Grade ausführbare Rückwärtsbeugung des Kopfes."

Auch Focken nimmt in einem seiner Fälle an, daß die gebückte Stellung, die Patient zur Ausübung seines Berufes als Bäcker oft lange Zeit innehalten mußte, im Sinne eines Traumas auf die Wirbelsäule eingewirkt. Etwas gezwungen wäre es, in unseren Fällen einen ätiologischen Zusammenhang zwischen der Gonorrhoe und dem Wirbelsäuleleiden suchen zu wollen. Letzteres entwickelte sich ja viele Jahre nach der gonorrhoischen Infection, welche in Heilung gelangte, ohne die Gelenke in Mitleidenschaft gezogen zu haben. Die Krankheit begann ferner an der Lendenwirbelsäule und stieg nach oben, irgend eine Verdickung an der Rückenmuskulatur war nicht zu constatieren, so daß alle Merkmale eines gonorrhoischen Ursprungs der Affection fehlen. Interessant ist in diagnostischer Hinsicht die beim ersten Falle aufgetretene „Iritis", indem bekannt-

lich die Gonorrhoe bisweilen bei rheumatisch disponierten Individuen in solch spezifischen Augenerkrankungen sich manifestiert.

Eine hereditäre Belastung ist in unseren zwei Fällen nicht nachweisbar, ebensowenig traumatische Einwirkungen oder luetische Infection, so daß wir wohl nicht zu irren glauben, wenn wir die Wirbelsäulesteifheit unserer Beobachtungen ausschließlich auf „rheumatische oder rheumatoide Schädlichkeiten" zurückführen, was übrigens in Einklang mit den ätiologischen Angaben der meisten Beobachter steht. Bekanntlich spielt für die richtige Deutung des Wirbelsäuleankylose-Typus die Ätiologie eine wesentliche Rolle. Während bei der v. Bechterewschen Form zunächst auf Heredität, traumatische Einwirkungen und Lues verwiesen wird, sollen bei dem Strümpell-Marieschen Typus fast ausschließlich rheumatische Schädlichkeiten in Frage kommen. Die Erfahrung lehrte jedoch, daß eine solche Trennung hinsichtlich der Ätiologie nicht durchführbar und daß es tatsächlich „rheumatische Schädlichkeiten" sind, welche fast ausnahmslos für die Entstehung beider Krankheitstypen verantwortlich gemacht werden dürfen.

Nicht ohne Interesse mag es sein, jene ätiologischen Momente hier kurz zu erwähnen, die in ursächlichen Zusammenhang mit gewissen Wirbelsäuleankylosen gebracht wurden, deren Ursprung zweifelhafter Natur schien. Im Falle Hoffmann wird die Affection mit einer allgemeinen Akne in Verbindung gebracht, und die in den Aknepusteln stattgefundene Toxinbildung als Ursache der „Infection" angesehen, zumal als mit der Heilung der Akne auch die Wirbelsäuleerkrankung gebessert wurde.

Nicht minder bemerkenswert ist der Fall Cantani: Ein Landarbeiter erkrankte an Phlegmone der rechten Fußsohle, die nach drei Wochen in Heilung überging. Daraufhin wurden zuerst das rechte Kniegelenk, dann beide Schulter- und Kiefergelenke geschwollen und schmerzhaft, und allmählich entwickelte sich eine schmerzhafte Ankylose der Nackenwirbel. Die Schmerzhaftigkeit ging auf geeignete Behandlung zurück; die Wirbelsäulesteifheit aber blieb bestehen. Kühn ist geneigt, in einem Falle, bei welchem die Affection bei einem hereditär belasteten 12jährigen Mädchen auftrat, sie neben rheumatischen Schädlichkeiten auf eine nebenbei bestehende, ausgesprochene rhachitische Veranlagung zurückzuführen. Nach Beer soll bei Sklerodermie infolge steifer Rumpfhaltung eine chronische Wirbelsäulesteifigkeit zur Entwickelung gelangen, und Winokurow hat in der Reconvalescenz von Abdominaltyphus bei einem Falle Wirbelsäuleankylose beobachtet, was, nach Quinkes Mitteilungen über die

Entwickelung der Spondylitis im Verlaufe von Typhus besondere Beachtung verdient.

Auf den neuropathischen Ursprung gewisser Wirbelsäuledeviationen machte kürzlich de Paoli aufmerksam. Bei prädisponierten Individuen soll eine auf hysterischer Grundlage beruhende, muskuläre Fixation der Wirbelsäule bisweilen nicht nur die Beschaffenheit der weichen, articulären Teile, sondern auch die knöchernen Elemente in ihrer Form und Consistenz ändern und die Deviation zu einer permanenten gestalten.

Dies sind kurz zusammengefaßt die wichtigsten, mit der Entwickelung der chronischen Steifigkeit der Wirbelsäule in Beziehung gebrachten ätiologischen Momente, und ist es beim Durchgehen der vorhandenen Literatur, wie bereits erwähnt, ersichtlich, daß wesentlich infectiöse Processe, die den rheumatischen zugezählt wurden, bei der Entstehung der ankylosierenden Wirbelsäulesteifigkeit am häufigsten in Betracht kamen. Eine einheitliche Ätiologie ist den zwei Krankheitsprozessen nicht eigen und eine Sonderung in dieser Hinsicht unzulässig.

Wenden wir uns nun der Frage zu, ob der Symptomencomplex der beiden Krankheitsformen eher eine Sonderstellung gestattet.

Aus der bereits am Anfange dieser Arbeit aufgestellten übersichtlichen Tabelle, in welcher die die beiden Krankheitstypen charakterisierenden Symptome angeführt sind, erkennen wir in der Steifigkeit der Wirbelsäule das gemeinsame Hauptsymptom beider Typen, und zwar soll die Ankylose bei der Bechterewschen Form in gebeugter, bei jener von Strümpell und Pierre Marie meist in gestreckter Haltung stattfinden. Der Grad der Wirbelsäuleaffection schwankt zwischen einer mehr oder weniger starken Einschränkung der Bewegungsfähigkeit und vollständiger Ankylose.

Unsere beiden Patienten zeigen eine völlige Ankylose der Wirbelsäule in gebeugter Stellung, was dem Bechterewschen Krankheitsbilde entspricht. Die Casuistik belehrt uns aber, daß die Kyphose kein constantes Symptom dieses Krankheitsypus darstellt, da eine kyphotische Krümmung auch in jenen Fällen von Strümpell-Marie zur Beobachtung kam. Ferner werden bei beiden Krankheitsformen skoliotische Verkrümmungen beschrieben, so daß der Verkrümmungsform keine besondere diagnostische Bedeutung zufällt.

Reizungen der Nervenwurzeln sollen bei der v. Bechterewschen Krankheit viel constanter auftreten, als in der Strümpell-Marieschen Affection. Bei unseren Patienten fehlten dieselben vollständig, und beim Nachlesen der beschriebenen Fälle gelangt man leicht zur

Überzeugung, daß auch dieses Symptom kein stichhaltiges Merkmal für die Sonderstellung beider Krankheitsformen abgeben kann, da dasselbe bei beiden Affectionen beobachtet wurde.

Von diagnostischem Belang soll der Verlauf des Krankheitsprozesses innerhalb der Wirbelsäule selbst sein. Bei der Strümpell-Marieschen Gruppe ist das Aufsteigen des Prozesses als Regel angegeben, während bei der v. Bechterewschen das Umgekehrte, also ein Absteigen desselben, der Fall ist. Bei unseren beiden Fällen, die sonst bezüglich der übrigen Symptome der v. Bechterewschen Gruppe angehören, soll im Beginn der Affection zuerst der untere Teil der Wirbelsäule steif geworden sein und die Krankheit einen aufsteigenden Verlauf genommen haben. Die Angaben der verschiedenen Beobachter variieren jedoch auch in dieser Hinsicht, so daß die Stelle des ersten Auftretens der Affection und die Art der Propagation in differentialdiagnostischer Hinsicht ebenfalls nicht von essentieller Wichtigkeit sein kann.

Das wichtigste differenzdiagnostische Moment beider Krankheitsformen soll in dem Verhalten der großen Extremitätgelenke liegen. In dieser Richtung jedoch finden wir die verschiedenartigsten Angaben.

Beachtenswert ist, wie Heiligenthal hervorhebt, die in einer großen Zahl der Fälle wiederkehrende Beobachtung, daß in den Anfangsstadien der Erkrankung sich eine Anzahl von Gelenken mehr oder weniger affiziert zeigten, die sich später als frei erwiesen, während stärkere Veränderungen in anderen Gelenken sich eingestellt hatten. In der v. Bechterewschen Casuistik wird Miterkrankung von Gelenken häufig angegeben, wobei es fraglich bleibt, ob diese Komplikation tatsächlich eine von dem Grundleiden unabhängige Erscheinung darstellt. Würde man der v. Bechterewschen Form nur diejenigen Fälle beizählen, bei denen sämtliche Extremitätgelenke frei waren, so dürfte die diesbezügliche Casuistik auf eine ganz geringe Zahl zusammenschrumpfen. Der Satz der Mitbeteiligung der Gelenke ist, wie Schlesinger bereits betont, in der allgemeinen Auffassung unrichtig. Unser erster Patient bietet sowohl in den großen als in den kleinen Extremitätgelenken keine Veränderungen, der zweite hingegen zeigte solche geringen Grades, am linken Beingelenk.

Zu den Symptomen, die bei beiden Krankheitstypen vorzukommen pflegen, wird in übereinstimmender Berichterstattung über Veränderungen der Muskulatur berichtet, welche namentlich jene Fälle betreffen, bei denen erhebliche Bewegungsstörungen vorhanden waren. Magnus-Levy hat darauf hingewiesen, daß mitunter eine primäre Erkrankung des aktiven Bewegungsapparates die Ursache der beobachteten Atro-

phie sein könne, und zwar als Folge einer mehr oder minder schweren Neuritis. Das soll man deutlich in jenen Fällen wahrnehmen, wo die Atrophie von vasomotorischen und sensiblen Störungen, abnormem Verhalten der Reflexe begleitet ist. Bei unseren Patienten ist eine leichte Atrophie der Gesamtmuskulatur, welche jedoch am ausgesprochensten in der Muskulatur des Rückens vorhanden ist, zu constatieren. Bezüglich der Reflexveränderungen, die von einigen Autoren sogar auf eine Compression des Rückenmarkes durch Abnahme des Wirbelkanalraumes zurückgeführt wird, zeigt unser erster Kranke eine ausgesprochene Erhöhung sämtlicher Reflexe, während beim zweiten die Patellarreflexe gänzlich aufgehoben, die übrigen stark herabgesetzt sind.

Eine recht eigentümliche Erscheinung beider Krankheitsformen ist der veränderte Atmungstypus, welcher vorzugsweise, selbst ausschließlich, abdominal wird. Zuweilen kommt eine Verminderung des Tiefendurchmessers des Thorax (v. Bechterew) und eine Einsenkung der Intercostalräume — was auf eine Atrophie der Intercostalmuskeln zurückgeführt wird — zur Beobachtung. Als direkte Ursache des veränderten Atmungstypus wird eine Verwachsung der Rippen mit den Wirbeln angesehen; es kann aber, wie Magnus-Levy bemerkt, der Grund der Atmungsveränderung in der Herabdrückung des Thorax bei Kyphosenstellung und in der starken Annäherung des Kopfes an die Brustwand liegen.

Von den bemerkenswerten Begleiterscheinungen, die sich bei einzelnen der beschriebenen Fälle vorfinden, seien noch die Knochenatrophie bei der Kranken Schültzes, sowie die Hypertrophie bei der Milianschen Beobachtung erwähnt. Das Röntgenbild unseres ersten Patienten weist eine Atrophie sämtlicher Rippen, auf die uns Dr. Helbing aufmerksam machte, nach. Ob diese Knochenveränderung als Inactivitätsatrophie oder als eine reflectorische Atrophie aufzufassen ist, ist schwer zu entscheiden; möglich wäre es, daß es sich bei bestehender Atmungsveränderung doch um eine reine Inactivitätsatrophie handelt.

Wir gelangen somit zur Ansicht, daß es in ätiologischer und symptomatischer Beziehung nicht möglich ist, die v. Bechterewsche Wirbelsäulesteifigkeit und die Spondylose rhyzomélique gegeneinander abzugrenzen. Das Entscheidungswort über die Sonderstellungsberechtigung beider Erkrankungsformen fällt nunmehr einzig der pathologischen Anatomie zu! Leider liegen Mitteilungen über Sectionsbefunde beobachteter Fälle bis jetzt nur vereinzelt vor, und selbst die mitgeteilten pathologisch-anatomischen Befunde tragen, wie wir sehen

werden, zur Aufklärung der uns interessierenden Fragen nichts Nennenswertes bei.

v. Bechterew hat die Affection in seiner ersten Arbeit pathologisch-anatomisch als einen der Spondylitis deformans ähnlichen Prozeß aufgefaßt, dem vielleicht eine chronische Entzündung des epiduralen Bindegewebes zu Grunde läge. In einer späteren Arbeit (1899) und im Anschluß an einen Sectionsbefund vertritt er die Ansicht, daß die Wirbelsäuleankylose nicht das Primäre sei, sondern eine Affection der Pia spinalis, die er in dem erwähnten Leichenbefunde, den wir weiter unten des bietenden Interesses wegen ausführlich wiedergeben, zu constatieren Gelegenheit hatte. Diese Affection der Pia soll zu Compression der Wurzeln an der Eintrittsstelle ins Rückenmark und zur Degeneration führen. Die Strangsdegeneration wäre nur eine Folge der ersteren. Die Degeneration der Wurzeln führe zu Paresen verschiedener Muskeln und Muskelgruppen. Die Parese der die Wirbelsäule schützenden Muskeln bedinge die Krümmung der Wirbelsäule, die Abflachung des Thorax und das Zurücktreten der thoracalen Atmung, was auch nicht unwesentlich durch die Parese der Intercostalmuskeln mit bedingt sein dürfte. Die Ankylose wäre eine Folge der veränderten Statik der Wirbelsäule. Es führe diese zu andauernder Compression der Bandscheiben zwischen benachbarten, gegeneinander geneigten Wirbelkörpern. Schwund der Knorpelscheiben, schließlich Berührung und Verwachsung der Wirbelkörper wären die unvermeidlichen Folgen davon.

Die Einzelheiten der interessanten Autopsie lauten folgendermaßen: Die Wirbelsäule zeigt ausgesprochene bogenförmige hintere Convexität im oberen Bruchteil, die auch nach Herausnahme bestehen blieb. Keine compensatorische Lordose. Das Kreuzbein ist mit seiner abwärtigen Fläche stark nach hinten geneigt; infolgedessen ragt das Promontorium stark nach vorn und bildet mit der übrigen Wirbelsäule einen stumpfern Winkel, als sonst bei Männern der Fall ist. Die freipräparierten Spinalnerven erscheinen im Thorax grau. An den an Lenden und Halsmark austretenden Nerven ist makroskopisch keine Degeneration sichtbar. Einige Wirbel der oberen Brustregion sind mit dem vorderen Teile ihrer Körper so fest miteinander verwachsen, daß jede Beweglichkeit ausgeschlossen ist; andere sind nur in beschränktem Maße immobil. Die Zwischenwirbelscheiben befinden sich hier im Zustande der Atrophie, oder sie sind völlig verwachsen, sodaß die Wirbelkörper unmittelbar ineinander übergehen. An anderen Stellen ist der Knorpel gut erhalten. An den Durchtrittsöffnungen für die Nervenwurzeln ist die Dura mit den Spinalganglien gewissermaßen verwachsen, jedoch ist es zweifelhaft, ob dies pathologisch ist. In der oberen Brustregion sind viele Wurzeln grau, die Cervicalwurzeln dagegen von normaler Farbe. Die Substanz des Rückenmarks ist weich, die graue Substanz in Brust- und Halsmark hyperämisch. Mikroskopisch erscheinen die hinteren Wurzeln

des Brust- und unteren Halsmarks fast durchwegs degeneriert, die vorderen weniger. Nach Marchi findet sich einerseits ältere Degeneration mit Ersatz durch Bindegewebe und Neuroglia, anderseits frische Degeneration. Im Rückenmark findet sich ebenfalls im Gebiete der erkrankten Wurzeln Degeneration, d. h. im unteren Hals- und oberen Brustmark, fehlt aber im Lendenmark. Stark ist die Degeneration in den Hintersträngen, besonders dem Funic. grac. und einem Teile der Keilstränge, vorwiegend in der Einstrahlungszone. Die Burdachschen Stränge sind besonders stark degeneriert im Gebiete der obersten Thoracalwurzeln. Nach oben und unten nimmt die Degeneration ab und fehlt bereits im Niveau des 9. Thoracalnerven. Die Degeneration des Gollschen Bündels beginnt in der Höhe der 7. Thoracalwurzel und erreicht die größte Ausdehnung im Halsmark. Außerdem findet sich im oberen Brust- und unteren Cervicalmark diffuse Degeneration der Vorderstränge und des angrenzenden Teiles der Seitenstränge, der Peripherie des Markes im Gebiete der vorderen Wurzeln, vorwiegend im Halsmark. Die Degeneration der Vorderstränge und des benachbarten Teiles der Seitenstränge entspricht einem System von, in der vorderen Commissur sich kreuzenden, sensiblen Bahnen. Die Faserdegeneration an der Peripherie in der Gegend der Vorderwurzeln, bezieht sich anscheinend auf die Wurzelfasern selbst. Die Pia spinalis ist an dem hinteren Teile des Rückenmarkes in dem bezeichneten Niveau etwas verdickt, ebenso die Wände der Gefäße an jener Stelle. Die graue Substanz ist normal. Die Spinalganglienzellen zeigen Erscheinungen der Degeneration und Atrophie. Der Kern ist meist nicht erkennbar, das Protoplasma trübe. Es finden sich Zellen mit intensiver Vacuolisierung und angefressenen Rändern. Im Innern der Zellkapseln Leukocyten. An den peripheren Nerven nur geringe Degeneration. An den Muskeln Fettentartung der Fasern. Fehlen der Querstreifung. Auftreten von Längsfaserung in Folge von Schrumpfung der Schwannschen Scheide. Fettablagerung in den Intermuskularräumen.

Ein die Strümpell-Mariesche Form betreffender Sectionsbericht ist von P. Marie und Levi mitgeteilt und von Levi ausführlich wiedergegeben:

„Die Wirbelsäule war ihrer ganzen Länge nach verwachsen. Knöcherne Auswüchse von mehr oder weniger starker Ausdehnung vereinigen die Wirbelkörper in der Höhe der Intervertebralscheiben, während die Zwischenwirbelscheiben selbst gesund sind. Der Hauptsache nach ist es das Ligamentum flavum, das ossifiziert ist und eine lange knöcherne Lamella bildet. Die Processus articul. sind durch knöcherne Verwachsungen verbunden und bilden eine Säule. Die Processus spinosi weisen Verdickung ihrer Enden auf und zeigen ebenfalls Tendenz zur Verwachsung.“ –

In der älteren Literatur finden wir einen Sectionsbericht von Hilton Fagge mitgeteilt, und es scheint außer Zweifel, daß dieser Fall zur Strümpell-Marieschen Gruppe gehört:

Das Präparat stammt von einem 34jährigen Mann. Die Wirbelkörper waren durch normale Bandscheiben getrennt, die Bogen und Dornfortsätze knöchern vereinigt. Es bestand komplette Ankylose der Wirbelgelenke. Das neugebildete Knochengewebe hatte Spongiosa und ging direkt von

einem Wirbel auf den andern über. Der neugebildete Knochen lag außerhalb der Ligamenta flava. Es fehlten noduläre Exostosen vollkommen. Die Substanz der Wirbelsäule war rarefiziert, die Compacta an Volumen äußerst reduciert, die Knochen selbst weich und schneidbar. Die Köpfchen der Rippen waren mit den Wirbeln ankylosiert und zwar bis zur Tuberositas; die Spongiosa der Wirbel setzte sich auf die neuen Knochen fort. Das rechte Hüftgelenk war solid ankylosiert mit Freibleiben eines ganz kleinen Teiles der Gelenkfläche. Keine nodulären Exostosen. Auch der Femur war schneidbar, seine Compacta wesentlich reduciert. Es bestand Bronchialectasie.

Zwei weitere Autopsieberichte veröffentlichten Milian und Glaser. Die anatomische Untersuchung des Milianschen Falles erstreckt sich nur auf den oberen Teil der Wirbelsäule.

Das Präparat gehört einem 48jährigen Mann an, bei dem die Krankheit im ca. 38. Lebensjahre ihren Anfang genommen hatte. „Die Wirbelankylose ist komplett und bestehen auch zwischen Atlas und Occiput, keine Exostosen oder Hyperostosen. Ossifikation der Ligamente aller kleinen Gelenke. Die Wirbelscheiben normal. Die Ligamenta flava, die Bandapparate der Gelenkfortsätze der Wirbel, die Ligamenta costovertebralia sind ossifiziert. Die Ligamente sind dabei nicht difformiert. Steile Stellung der Clavicula. Die Articulatio sterno-clavicularis ist intakt, aber die zugehörigen Ligamenta sterno-clavicularia sind ossifiziert. Levi fand bei Untersuchung des gleichen Präparates Knochenbrücken, welche die Wirbel verbanden und zwar besonders an der Convexität der Krümmung. Das zur Bandscheibe ziehende Ligament, welches von den Rippen ausgeht, ist intakt." —

Aus der Beschreibung des von Glaser beobachteten Falles entnimmt man folgendes:

Das Präparat stammt von einem 28jährigen Manne, bei dem die Affektion vor 3 Jahren begonnen hatte. Die Wirbelkörper sind am wenigsten verändert: „An denselben ist weder eine Verkleinerung noch eine Vergrößerung zu konstatieren. Ihre Vorderfläche ist glatt; es sind daselbst keine abnormen Wucherungen vorhanden. Einige Wirbelkörper sind durch knöcherne Brücken miteinander verbunden, dieselben stellen Knochenspangen dar, die seitlich am Wirbelkörper sitzen und 1,5 cm breit sind. Der 11. und 12. Brustwirbel, der 1., 2., 3., 4. und 5. Lendenwirbel sind auf der linken Seite durch solche Brücken verbunden. Die Gelenke der Processus articulares aller Wirbel sind vollkommen ankylosiert. Knöcherne Massen verbinden die einzelnen Gelenke. Weiter sind alle Gelenkverbindungen zwischen den Rippenköpfchen und den Wirbelkörpern, als auch die Gelenkverbindungen zwischen dem Rippenhöcker und dem Querfortsatze in knöcherne Ankylose umgewandelt. Die Bänder, die an der Vorder- und Hinterfläche der Wirbelkörper liegen, sind nicht ossifiziert. Die Intervertebralscheiben zeigen keine Abnormitäten. Die Ligamenta flava interspinalia, Ligamenta apicum und radiata, sind verknöchert."

Einen weiteren Sectionsbericht verdanken wir Reuter.

Die Wirbelsäule des 62jährigen Mannes (Beginn bei 55 Jahren) zeigt im Bereiche des Brustanteiles eine starke arcuäre Kyphose. Die Wirbel-

körper selbst sind vorn und seitlich durch eine dem Periost entsprechende gußartige Knochenmasse miteinander verschmolzen, sodaß bei Betrachtung von vorn, die Bandwülste der Ligamenta intervertebralia an den meisten Stellen nicht zu sehen sind, sondern durch wulstartige Knochenwölbungen ersetzt erscheinen. Diese Knochenmasse ist gleichmäßig entwickelt. Die Gelenkverbindung des Hinterhauptes mit dem Atlas ist frei, hingegen ist der Bandapparat, der den Zahnfortsatz des Epistropheus mit dem Atlas verbindet, vollständig verknöchert. Die Gelenkverbindungen zwischen je 2 Proc. articulares, sowie zwischen Wirbelkörper und Rippen sind verknöchert. An Stelle der Gelenkverbindungen der Proc. articulares, sowie der Rippe mit dem Wirbelkörper und Proc. transv. findet sich ein feines Maschenwerk eines spongiösen Knochens, der sich in nichts von dem des Wirbelkörpers, den Proc. articulares und der Rippe unterscheidet und ganz allmählich in den letztern übergeht. — Die Zwischenwirbelscheiben bis auf einige getrocknete Reste fehlen. — Die Schulter- und Hüftgelenke sind intakt.

Einen sehr lehrreichen Sectionsbefund teilte Siven mit:

Das Präparat entstammt einem 23jährigen Manne. Die Wirpelkörper erscheinen atrophisch. Dies tritt besonders hervor beim Vergleich mit den Bogenpartien, die auffallend grob und plump sind, ohne gleichwohl Hyperostosenbildungen zu zeigen. Die Intervertebralscheiben sind schmal; in der Mitte der (in sagittaler Richtung) durchsägten Wirbel sind sie 2,5—3 mm dick, zur Peripherie hin schmäler, gleichsam znsammengeschrumpft etwa 1,5—2 mm. An der Vorderseite der Wirbelkörper keine Verknöcherungen oder Knochenbrücken; die Lig. longit. ant. und post. nicht verknöchert. — Untersucht man die Bogenpartien der Wirbel, so findet man, daß die Gelenke zwischen den Proc. artic. vollständig verknöchert sind; die Proc. artic. gleichsam miteinander verwachsen. Auch die Gelenke zwischen Rippen- und Wirbelkörpern und Rippen und Processus transversi vollständig ankylosiert. In diesen Gelenken, speziell den letzgenannten, ist jedoch der Ossifikationsprozeß nicht so weit vorgeschritten, wie in den zuerst genannten. An verschiedenen Stellen gehen Knochenbrücken vom Capitulum costae auf die Wirbelkörper über; diese Knochenbrücken scheinen dadurch zu entstehen, daß die Ligamenta radiata teilweise verknöchert sind. Beim Durchsägen der Wirbel derart, daß die Säge durch alle 3 Gelenke geht, kann man in der Mitte die Conturen der Articulatio capituli costae und Articulatio tuberculi costae sehen; in letzterem Gelenke ist gleichwohl die Grenze zwischen den Gelenkflächen schwächer markiert. Hingegen läßt sich keine bestimmte Grenze im Gelenk zwischen den Proc. articulares unterscheiden; es ist hier nur spongiöse Knochenmasse zu sehen, die von einem Proc. artic. auf den andern übergeht und beide fest miteinander verbindet. Nur in den obersten Brustwirbeln erscheinen diese Gelenke etwas weniger verknöchert. Dies deutet vielleicht darauf hin, daß der krankhafte Prozeß von unten begann und nach obenhin fortschritt. Die Ligg. flava und interspinalia nicht verknöchert. Dagegen erscheinen kleinere Ligamente, welche die Rippen mit dem Proc. transversus verbinden, (das Lig. tuberc. costae und das Lig. colli costae med. und super.) teilweise, besonders in der Nähe des Periostes ossifiziert.

Die Foramina intervertebralia von normaler Weise, desgleichen der

Wirbelkanal. Die Dura mater normal. Hauptsächlich besteht der krankhafte Prozeß in einer knöchernen Ankylose der Gelenke zwischen dem Proc. artic. und zwischen Rippen und Wirbeln.“ —

Klinisch ist in diesem Falle hervorzuheben, daß bei dem 24jährigen Manne im Laufe von einigen Jahren sich eine vollständige Unbeweglichkeit und Kyphose der Wirbelsäule entwickelt hatte. Auch die Gelenke der Extremitäten speziell das Hüft- und Schultergelenk wurden ergriffen, obwohl die Symptome von Seiten der Wirbelsäule in den Vordergrund traten. Dagegen blieben die kleinen Gelenke der Extremitäten frei. — Ausgesprochene Schmerzen bestanden nicht; nur wenn Patient sich bewegte, machte sich eine Empfindlichkeit im Rücken und den angegriffenen Gelenken geltend. Ätiologie des Leidens war nicht nachweisbar. Eine hinzutretende Sepsis mit eitrig serösen Ergüssen in die Pleurahöhlen führte zum Exitus letalis.

In den „Fortschritte auf dem Gebiete der Röntgenstrahlen“ hat kürzlich Fränkel vier Sectionsergebnisse von chronisch ankylosierender Wirbelsäuleversteifung, denen wir folgendes entnehmen, publiziert:

Bei der Section des 41jährigen Mannes wird Tuberkulose beider Lungen mit Kavernenbildung und Amyloid der großen Unterleibsorgane festgestellt. Die Wirbelsäule ist stark kyphotisch mit nach hinten konvexem Bogen. Sämtliche Articul. costovertebral. sind ankylosiert, nur die zwölfte Rippe noch beweglich mit dem Wirbelkörper verbunden, aber die einander zugekehrten Gelenkflächen sind ihres Knorpelüberzuges beraubt und der rauhe Knochen liegt bloß. Einzelne Wirbelkörper sind durch breitere Spangen miteinander innig verbunden, so der siebente Hals- mit dem ersten Brust- und dieser mit dem zweiten Brustwirbel. Die Spangen beschränken sich auf die Nachbarschaft der ankylotischen costovertebralen Gelenke. Bei den zunächst folgenden Wirbeln besteht noch ein deutlicher, wenn auch schmaler Spalt zwischen den aneinander grenzenden Wirbelkörpern. Erst vom sechsten Brustwirbel an abwärts beginnnen wieder Spangen aufzutreten, welche an Breite nach abwärts zunehmend, ihre mächtigste Entwicklung zwischen zwölftem Brust- und erstem Lendenwirbel aufweisen. Dieser selbst zeigt die Zeichen einer alten Compressionsfraktur, ist ausgesprochen keilförmig, mit gegen den Vertebralkanal gerichteter Basis des Keils. Seine Struktur ist an der Grenze vom vorderen gegen das mittlere $^1/_3$ des Wirbelkörper durchaus unregelmäßig, indem namentlich gegen den unteren Umfang des Wirbels hin sehr breite Markräume auftreten. Ein Teil der Spongiosabälkchen ist nach aufwärts gegen die Bandscheibe zwischen den gebrochenen und den darüberliegenden zwölften Brustwirbel gedrängt, ja ein schmaler Saum von Knochengewebe ist mit der Unterfläche dieses Wirbels fast knöchern verschmolzen. Die Außenfläche des ersten Lendenwirbels ist mit dem zweiten durch eine ziemlich breite Knochenspange verbunden, durch eine schmälere dieser mit dem dritten, zwischen den Körpern der beiden unteren Lendenwirbel fehlt jede Spangenbildung. Die Gelenkfortsätze sämtlicher Wirbel sind vollkommen knöchern ankylosiert, ebenso die Articulatio costo-transversal. Zwischen den Wirbelbögen und Dornfortsätzen bestehen nirgends abnorme Vereinigungen. Die Band-

scheiben sind durchweg erhalten, am besten zwischen den Lendenwirbeln, hier auf dem Sägedurchschnitt stark überquellend. Das Lig. intervertebral. ist mehrfach in seiner Continuität getrennt und von fester, derber Beschaffenheit. Auch die Bandscheiben zwischen neuntem und elftem, sowie zwischen siebentem und achtem Brustwirbel sind mehr fibrös und zeigen durch das fehlende Überquellen den Mangel der ihnen sonst eigenen Elastizität an. — Die peripheren Gelenke erwiesen sich frei mit Ausnahme des linken Hüftgelenkes, das die gleichen Veränderungen darbietet wie die nicht ankylosierte Articulatio sterno-clavicular. Knorpelauffaserung und Zerfall, Knorpelusuren und Bloßlegung der Markräume des unterliegenden Knochens, namentlich am Femurkopf und am Acetabulum, nirgends Wucherungsvorgänge, weder seitens des Knorpels noch der Gelenkzotten.

Der zweite Sectionsbericht lautet über den Wirbelsäulebefund speziell, wie folgt:

An der in toto herausgenommenen Wirbelsäule sieht man die magere, nirgends fettdurchwachsene, blasse Rückenmuskulatur, deren mikroskopische Untersuchung unterblieben ist. — Die Bandscheiben sind an einem großen Teil der Wirbelsäule in voller Dicke und guter Elastizität erhalten, speziell im ganzen Bereich des Lumbalteils und bis zum zehnten Brustwirbel aufwärts. Ebenso zeigen sie im Cervicalteil und bis zum zweiten Brustwirbel abwärts ein durchaus normales Verhalten. Dagegen haben sie in dem zwischen zweitem und zehntem Brustwirbel befindlichen Abschnitt der Dorsalwirbelsäule, welche hier wiederum stark kyphotisch ist, sowohl an Dickendurchmesser als an Elastizität erheblich eingebüßt; sie quellen nicht über, sind von derber, fibröser Beschaffenheit und vielfach gelbbraun pigmentiert. Die am frischen Präparat anscheinend vollkommen starre Wirbelsäule läßt nach erfolgter Maceration erkennen, daß zwischen dem vierten, fünften und sechsten Brustwirbel noch vollkommene Beweglichkeit besteht. Die ganze übrige Wirbelsäule gleicht einem ganz rigiden Stabe, läßt in besonderer Deutlichkeit die stark kyphotische Verbiegung der oberen $^2/_3$ des Dorsalteils und das nahezu gänzliche Verstrichensein der normalen lordotischen Krümmung des cervicalen und lumbalen Abschnittes erkennen. Sämtliche Gelenkfortsätze sind hier knöchern miteinander vereinigt, ebenso die Articul. costovertebral. und die sieben oberen costotransversal. In dem Bereich der ankylosierten Gelenkfortsatzverbindungen sind die übrigens nicht difformen Wirbelkörper durch breite, 2 – 3 cm dicke bandartige Knochenmassen überbrückt. Die Spangenbildung greift hier und da bis zur Mittellinie herüber, ohne das ganz regelmäßig zu thun, betrifft also keineswegs das Lig. longitudinal. antic., sondern hält sich überwiegend an die seitlichen Partien der Wirbelkörper. Am dicksten sind die Spangen im Bereich der zwei unteren Hals- und der beiden oberen Brustwirbel, sich hier in 1,5 cm breiter Ausdehnung auf die Umgebung der Zwischenwirbellöcher beschränkend. Etwas anders liegen die Verhältnisse an der rechten Hälfte der Wirbelsäule. Hier sind die Gelenkfortsätze zwischen achtem und neuntem, sowie zwischen elftem und zwölftem Brustwirbel nicht ankylosiert, sondern weisen durchaus glatte Beschaffenheit ihrer Gelenkflächen auf, und zwischen den entsprechenden Wirbelkörpern fehlen die, an der übrigen Wirbelsäule, sowohl dieser als der linken Seite vorhandenen bandartigen Knochenbrücken. Die zwischen

dem siebenten Hals- und ersten Brustwirbel befindlichen Knochenspangen springen konvex nach vorn vor, während sie sonst überall flach und von gleicher Dicke wie links erscheinen. Zwischen viertem und fünftem, sowie fünftem und sechstem Halswirbelbogen sind dünne, knöcherne Überbrückungen vorhanden. Die Dornfortsätze des ersten nnd zweiten Lendenwirbels sind durch eine schmale Knochenbrücke verbunden. Die an den Körpern der Lendenwirbel vorhandenen Knochenspangen sind teils mehr seitlich, teils mehr der Mittellinie zu gelegen, ohne diese indes zu erreichen und ohne sich mit den Knochenbrücken der linken Seite zu vereinigen. — Der Zahn und die mit dem Atlas articulierenden Gelenkflächen des Epistropheus sind rauh, das Atlanto-occipital-Gelenk vollkommen ankylosiert.

Von dem Ergebnis der dritten Section, einen 46jährigen Mann betreffend, vernehmen wir bezüglich der Wirbelsäule nachstehendes:

An der herausgenommenen Wirbelsäule erkennt man im Bereich des zweiten und dritten Lendenwirbels an der Vorder- und Seitenfläche dieser Wirbelkörper eine wulstige, knochenharte Vorwölbung. Die Dornfortsätze des ersten und zweiten Lendenwirbels, bis auf eine vorhandene dünne Spange des Dornfortsatzes des zweiten Lendenwirbels, die mit dem nächstfolgenden Dornfortsatz verwachsen ist, sowie die an die Dornfortsätze angrenzenden Wirbelbögen fehlen (operativ entfernt). Die Hals- und Brustwirbelsäule bis zum sechsten Brustwirbel stark kyphotisch. Beide Articul. sacroiliacae verknöchert. Die ganze Wirbelsäule vollkommen starr. Nach Durchsägung der Wirbelsäule in sagittaler Richtung und Schonung des Rückenmarkes ist eine durch Dislocation des zweiten Lendenwirbels nach hinten zu stande gekommene geringgradige Verengerung des Wirbelkanals zu konstatieren. Beide Atlanto-Occipitalgelenke sind knöchern ankylosiert. Zwischen beiden Gelenkflächen spannt sich eine auf den hinteren Bogen des Atlas übergreifende Knochenbrücke, welche das Hinterhauptbein und den Atlas bei der Ansicht von hinten wie aus einer einzigen kompakten Knochenmasse bestehend erscheinen läßt. Nur ein schmaler, längsovaler Spalt zwischen dem hinteren Bogen des Atlas und Occiput deutet noch eine Trennung dieser beiden Teile an. Der Zahn des Epistropheus ist in einen an der Vorder- und Hinterfläche rauhen, glatten Knochenvorsprung verwandelt. Der vierte und fünfte Lendenwirbel sind synostotisch miteinander verbunden. Die Ligamenta intervertebr. zwischen den übrigen Lendenwirbeln erscheinen in bezug auf Dicke und Elastizität völlig normal, ebenso die Bandscheiben zwischen den beiden untersten Dorsalwirbeln. Bis zum 8. Brustwirbel aufwärts sind zwar Bandscheiben vorhanden, aber beträchtlich verschmälert und von fibröser Beschaffenheit. Es folgen nun wieder drei normale Bandscheiben, während sich weiter aufwärts bis zum 6. Halswirbel äußerst dünne und unelastische Zwischenwirbelscheiben nachweisen lassen. — Der 4., 5. und 6. Halswirbel sind knöchern miteinander vereinigt; die zwischen den übrigen Halswirbeln befindlichen Bandscheiben erweisen sich als normal. Die Dornfortsäze des 4. und 6. Halswirbels sind durch nahe an der Basis dieser Fortsätze abgehende Brücken untrennbar miteinander verbunden. — Der 2. und 3. Lendenwirbel, zwischen denen am macerierten Präparat ein gut 2 cm breiter Abstand besteht, sind durch mächtige, nach vorn konvexe, schalenartige Knochenmassen miteinander verwachsen. Sämtliche

Wirbelkörper frei von Deformitäten. Die Rippen sind teilweise unbeweglich mit den Brustwirbeln vereinigt, die Articul. costovertebral. und costotransversal. 1 bis 6 knöchern ankylosiert. Von der 7. und 12. Rippe sind nur die costovertebralen Gelenke knöchern ankylotisch. Das Ligamentum interspinos. vom 4. bis 8. Dornfortsatz der Brustwirbel ist ebenfalls verknöchert. Eine Andeutung dieses Zustandes ist schon am Process. spinos. des 2. und 3. Brustwirbels nachweisbar, indem deren Spitzen verlängert und hackenförmig nach unten umgebogen sind. Die Gelenkfortsätze im ganzen Bereich der Wirbelsäule knöchern ankylosiert. Die Zwischenwirbellöcher sind nicht verengert.

Bei der Section des vierten Fränkelschen Falles (51 jähriger Mann) wurde festgestellt:

Daß beide Sterno-clavicular-Gelenke zwar nicht ankylosiert, aber in gleicher Weise schwer erkrankt waren wie in den drei vorher geschilderten Fällen. Die Wirbelsäule ist total rigide. Der Atlas ist mit dem Hinterhaupt ankylotisch verbunden, während die Gelenkverbindungen zwischen ihm und dem 2. Halswirbel noch fortbestehen. Aber die Gelenkflächen sind vollkommen rauh, stärker links als rechts. Auch der Zahn des Epistropheus zeigt an seinem Gelenküberzug multiple, durch Inseln erhaltener Knorpelsubstanz voneinander getrennte, vielfach bis auf die Knochen dringende Substanzverluste. Die Gelenkverbindung zwischen dem 6. und 7. Halswirbel ist noch vorhanden, aber in ähnlicher Weise verändert wie die Articul.-Atlanto-Epistrophea. Die gesamten übrigen Verbindungen der Gelenkfortsätze aller Wirbel sind knöchern ankylosiert. Es besteht ausgesprochene Kyphose der Wirbelsäule vom 6. Halswirbel abwärts bis zu den untersten Brustwirbeln und gleichzeitig Skoliose im oberen Dorsalteil nach links, im unteren nach rechts. Dadurch sind die Körper des 4., 5. und 6. Brustwirbels deformiert, ihr Höhendurchmesser linkerseits geringer als rechts. Sämtliche Rippengelenke, die costovertebralen wie die costotransversalen, sind knöchern ankylosiert. Auch das periarticuläre Gewebe an der 8. und 9. costovertebralen Gelenkverbindung ist verknöchert, sodaß dadurch, stärker links als rechts, buckelartige Knochenvorsprünge gebildet sind, welche im Bereich des 7. Brustwirbels bis zur Mittellinie reichen. Knochenspangen zwischen den Wirbelkörpern finden sich erst vom 11. Brustwirbel an abwärts. Sie sind auf die Seitenteile der Wirbelkörper beschränkt und lassen deren mittlere Partien vollkommen frei. Die Intervertebralscheiben von sämtlichen Lendenwirbeln erweisen sich als ganz normal. Von da an aufwärts sind sie sehr verschmächtigt, derb und unelastisch, im Bereich des vorderen Umfangs, zum Teil auch seitlich, verknöchert, so daß dadurch Verlötungen zwischen den Wirbelkörpern im Bereich der Skoliose, teils porotisch, teils von zackigen, namentlich gegen die freien Ränder hin stärker entwickelten Exostosen eingenommen.

Aus diesen verhältnismäßig spärlichen Sectionsberichten dürfte es schwer fallen, spezielle pathologisch-anatomische Gesichtspunkte über das Wesen der Affection selbst zu gewinnen. Die uns vorliegenden anatomischen Beschreibungen verschiedener, in den Museen befindlicher, diesbezüglicher Präparate können in dieser Hinsicht

nichts Wesentliches zur Aufklärung beitragen, da uns das klinische Symptomenbild dieser Fälle unbekannt bleibt. Immerhin gestatten uns die bisher gewonnenen pathologisch-anatomischen Verhältnisse, Senator beizustimmen, daß die bei v. Bechterews Sectionsbefund constatierte Degeneration des Rückenmarks in keinem ursächlichen Zusammenhange mit dem Wirbelsäuleleiden steht, und daß die primär nervöse Natur der Affection nicht bestätigt wurde. Nach Senator sollen die nervösen Störungen, denen man bisweilen bei der chronisch ankylosierenden Wirbelsäuleentzündung begegnet, von der Erkrankung der Wirbelsäule unabhängig, als Folge der das Nervensystem direkt betreffenden gleichen Schädlichkeiten aufzufassen sein. Auch belehren uns die vorliegenden Beobachtungen, daß die v. Bechterewsche Wirbelsäulesteifigkeit pathologisch-anatomisch sich von der Spondylose rhizomélique nicht abgrenzen läßt. Schlesinger, der eine verdienstvolle Arbeit über diese Frage publizierte, auf die wir den Leser verweisen, hält eine streng anatomische Sonderung beider Krankheitstypen für undurchführbar. Nach ihm handelt es sich wohl um quantitativ (in Bezug auf Ausdehnung), nicht aber um qualitativ verschiedene Krankeitsprozesse.

Gestattet nun auch die pathologisch-anatomische Grundlage keine Sonderstellung beider Krankheitsformen, so hat dieselbe bis heute zur Förderung unseres Wissens über das Wesen des pathologischen Prozesses wenig beigesteuert.

Bekanntlich hat man in der letzten Zeit sämtliche chronischen Versteifungen der Wirbelsäule dem „altbewährten und anatomisch gerechtfertigten" Prozesse der deformierenden Arthritis zugeteilt. In das Gebiet der Arthritis deformans gehört die ankylosierende Spondylitis nach den bisherigen pathologisch-anatomischen Erfahrungen aber entschieden nicht, da das wesentlichste Merkmal des Prozesses die Deformierung des Knochens bei der chronisch ankylosierenden Entzündung der Wirbelsäule meistens, wenn nicht immer, fehlt. Man vermißt sowohl an den Wirbelkörpersynostosen wie auch an den kleinen Wirbelgelenken eine Exostosenbildung: die verwachsenen Knochen gehen glatt ineinander über. Bekanntlich tritt die Spondylitis deformans unter zwei Formen auf: es tritt eine Zerfaserung der Intervertebralscheiben nebst Wucherung von neuem Knorpel an diesen Stellen auf. Von den Randwülsten der Wirbelkörper aus wachsen nun supracartilaginäre Exostosen und verbinden sich mit denen der benachbarten Wirbel. Es entwickelt sich eine Atrophie der Wirbelsäule, und bald folgt die unvermeidlich gewordene Wirbelsäuleverkrümmung. Bei der zweiten Form der deformierenden Spon-

dylitis bleiben die Wirbelkörper frei; es erkranken nur die Massae laterales, namentlich die Querfortsätze.

Was nun die Wirbelkörper und die Intervertebralscheiben anbetrifft, so erweisen sie sich in der großen Mehrzahl der Fälle von ankylosierender Wirbelentzündung als durchaus normal; eine „Verbildung" ist nicht zu constatieren. Auch bei den Gelenken ist eine Deformierung, wie man sie bei der senilen, deformierenden Arthritis antrifft, bei der chronisch ankylosierenden Wirbelsäulenentzündung in der allergrößten Zahl der Fälle nicht nachweisbar; die pathologischen Veränderungen sind symmetrisch und beiderseits gleich entwickelt; eine Deformierung des Wirbelsäuleskelettes, wie sie der deformierenden Arthritis eigen ist, kommt nicht zustande. Nach Siven und Fränkel soll der krankhafte Prozeß selbst weniger in den Wirbelkörpern, als vielmehr in den kleinen Gelenken der Wirbelsäule, der Rippen und im ligamentösen Bandapparate sich abspielen. Hier soll der Ausgangspunkt der Affection liegen, die übrigen inconstanten pathologischen Veränderungen sollen secundärer Natur sein. „Betrachtet man — sagt Siven — eine derartige Wirbelsäule, so erhält man den Eindruck, als ob sie aus einer homogenen Knochensubstanz, gleichsam einem einzigen Stücke, gegossen wäre. Dieser Eindruck wird in den Fällen verstärkt, wo auch der ligamentöse Bandapparat ossifiziert ist. Ganz anders zeigt sich eine Wirbelsäule, wo die Ankylose durch Exostosenbildungen an den Wirbelkörpern hervorgerufen ist. Hier hat der neu gebildete Knochen ein ganz anderes Aussehen als der normale, und läßt sich auch makroskopisch der erstere vom letzteren wohl abgrenzen."

Bezüglich der Lokalisation des Prozesses lesen wir in der soeben erschienenen Fränkelschen Arbeit folgendes:

„Wir haben also, das geht aus dem sorgfältigen Studium einer größeren Anzahl von Präparaten klinisch beobachteter Fälle hervor, einen Prozeß vor uns, der primär die Gelenkverbindungen der Proc. articul. übrigens vollkommen intakter Wirbel befällt und im weiteren Verlauf zur Bildung knöcherner, bald auf die Seitenteile der Wirbelkörper beschränkter oder auf deren ganzen Umfang übergreifender, bisweilen auf die Bögen einzelner oder vieler Wirbel, ja auch die Dornfortsätze oder deren Spitzen betreffender Spangen, führt. Ich erblicke also das Wesentlichste des Prozesses in einer zur Ankylosierung der Gelenkverbindungen zwischen dem Proc. articul. führenden Erkrankung und fasse die Spangenbildung, an welcher Stelle der Wirbel dieselbe immer auftreten mag, als einen secundären, auf die mechanische Wirkung veränderter Statik zurückzuführenden Vorgang auf."

Aus den anatomisch-pathologischen Befunden, die wir hier ge-

streift haben, geht hervor, daß die chronische, ankylosierende Wirbelsäuleversteifung von dem Gebiete der Spondylitis deformans auszuschalten ist. Siven hat in seiner Arbeit auch auf Grund mikroskopischer Untersuchungen nachgewiesen, daß bei der ankylosierenden Entzündung ein Prozeß vorliegt, der nicht von derselben Natur ist wie bei der sogenannten Spondylitis deformans. Nach Sivens Auseinandersetzungen soll der Prozeß mikro- und makroskopisch der von Ziegler beschriebenen Arthritis ankylopoetica gleichen: „die Krankheit präsentiert sich pathologisch-anatomisch als eine entzündliche Gelenkaffection, welche schließlich zu völliger Ossification der kleinen Gelenke der Wirbelsäule führt, mit einem Wort: als eine Arthritis chronica ankylopoetica".

Nach Ziegler ist diese Affection durch eine starke Vascularisation und bindegewebige Umwandlung des Knorpels charakterisiert, sowie durch eine Verwachsung der einander gegenüber liegenden Knorpelflächen. Allmählich vollzieht sich dann ein Übergang des derben Bindegewebes in Knochensubstanz, die eine feste, unbewegliche Vereinigung der Gelenkenden zur Folge hat. Über die bestehenden anatomischen Unterschiede zwischen der Spondylitis deformans und der Arthritis ankylopoetica der Wirbelsäule sagt Fränkel, der sich Sievens Anschauungen anschließt, folgendes:

„Bei dieser als constante, nie zu vermissende, die Erkrankung einleitende Veränderung eine Affektion der Gelenke zwischen dem Proc. articul. und absolute, auch nach mehr als einem Dezenium des Bestehens der Erkrankung erhaltene Integrität der Form der Wirbel; häufig neben der Ankylose zwischen den Gelenkfortsätzen auch eine über alle oder die meisten Rippenwirbelgelenke beider Seiten ausgebreitete Ankylosierung; bei jener, namentlich an den unteren Brust- und den Lendenwirbeln ausgesprochene Deformierung der Wirbelkörper, welche durch supracartilaginäre Exostosen und bandartige, in der überwiegenden Mehrzahl der Fälle auf die rechte Seite beschränkte, von einem auf den anderen Wirbel sich forterstreckende Knochenbrücken knöchern miteinander verschmolzen, nahezu immer normales Verhalten der eigentlichen Gelenkverbindungen zwischen den Proc. articular. fast ausnahmslos Integrität der Gelenke zwischen Rippen und Wirbeln."

Auch klinische Momente deuten darauf hin, daß die Spondylitis deformans von der Arthritis ankylopoetica der Wirbelsäule zu unterscheiden ist. Von der Arthritis ankylopoetica sollen meist jüngere Individuen befallen sein, während von der Spondylitis deformans gewöhnlich Personen, die jenseits des 50. Lebensjahres stehen, ergriffen werden. Ferner sollen die Entzündungssymptome bei der Arthritis

ankylopoetica mehr in den Vordergrund treten als bei der Spondylitis deformans.

Weitere Untersuchungen werden festzustellen haben, ob die chronisch ankylosierende Wirbelsäuleentzündung, pathologisch-anatomisch, tatsächlich der Arthritis chronica ankylopoetica angereiht werden darf; die bisherigen Beobachtungen lassen aber die Annahme von Anschütz, Magnus-Levi und Focken als wohlberechtigt erscheinen, daß weder die Ätiologie noch die Symptomatologie und viel weniger die pathologische Anatomie es gestatten, die v. Bechterewsche Steifheit der Wirbelsäule von der Spondylose rhizomélique als unzusammengehörig voneinander zu trennen.

Bezüglich der Ätiologie der Arthritis chronica ankylopoetica ist Ziegler geneigt, die anatomischen Veränderungen dieses Prozesses auf rheumatische Schädlichkeiten zurückzuführen.

Und in der Tat belehrt uns eine Durchsicht der uns zu Gebote stehenden Casuistik von Wirbelsäulesteifigkeit, daß rheumatische Schädlichkeiten es meistens waren, welche Anstoß zur Affection gegeben. Nur erscheint es auffallend, daß, trotzdem sich der Rheumatismus nicht oft in der Wirbelsäule lokalisiert, die Affection in Anbetracht des frequenten Vorkommens rheumatischer Erkrankungen doch nicht häufiger zur Beobachtung gelangt. Ferner pflegen in der Regel chronisch-rheumatische Entzündungen eher zu deformierenden Arthritiden zu führen.

Wäre es nicht möglich, daß es sich hier nicht um „rheumatische Schädlichkeiten", sondern um eine spezielle Infectionskrankheit, die sich in der Wirbelsäule lokalisiert und mitunter auch die übrigen Körpergelenke in Mitleidenschaft zieht, handelt? Klinische und pathologisch-anatomische Gründe dürften nicht zu Ungunsten einer solchen Annahme sprechen.

Am Schlusse sei Herrn Geheimrat Prof. Dr. Hoffa für die gütige Überlassung des Materials an dieser Stelle unser verbindlichster Dank ausgesprochen.

## Literaturverzeichnis.

1) Amoral, Thèse de Paris. 1891.
2) Ascoli, Il Policlinico. 1898.
3) Anschütz, Grenzgebiete der Medicin und Chirurgie. 8. Bd.
4) Auerbach, Spondylite ankylosante. Gaz. hebd. 1900.
5) v. Bechterew, Neurolog. Zentralblatt. 1893.
6) Derselbe, Wratsch. 1892.

7) v. Bechterew, Deutsche Zeitschr. f. Nervenheilkunde. 2. Bd.
8) Derselbe, Ebenda. 15. Bd. 1899.
9) Derselbe, Ebenda. 15. Bd. 1899.
10) Derselbe, Neurolog. Zentralblatt. 1899.
11) Beer, Wiener med. Blätter. 1897.
12) Bregmann, Deutsche Zeitschr. f. Nervenheilkunde. 15. Bd.
13) Bradford, Ann. of Anat. and surgery. Brooklyn 1893.
14) Braun, Klinische und anatomische Beiträge. Hannover 1875.
15) Brauer, Münchener med. Wochenschr. 1902.
16) Bender, Ebenda. 1901.
17) Belozowsky, Bolnitschnaja Gazet. Botkina 1900.
18) Bäumler, Deutsche Zeitschr. f. Nervenheilkunde. 12. Bd.
19) Beneke, Beiträge z. wissenschaftl. med. Festschrift. Braunschweig 1897.
20) Blezinger, Spondylitis deformans. Tübingen 1899.
21) Bähr, Monatsschr. f. Unfallheilkunde. 1901.
22) Bretnner, Dissertation. Greifswald 1903.
23) Cantani, Riv. crit. di clin. medica. Vol. X. 1901.
24) Derselbe, Ebenda. 8. Bd.
25) Cassirer, Berliner klin. Wochenschr. 1902.
26) Chmelewsky, Med. obosrenje. 1901.
27) Damsch, Zeitschr. f. klin. Medizin. 38. Bd. 1899.
28) Domenici, Gaz. degli ospedali. 69. Bd. 1902.
29) Dorendorf, Charité-Annalen. 22. Bd.
30) Fagge-Hilton, Transaction of the path. Society. 1876.
31) Focken, Mitteilungen aus den Grenzgebieten. 2. Bd.
32) Feindel und Frousard, Nouvelle Iconographie de la Salpetrière. 1899.
33) Fraenkel, Fortschritte a. d. Gebiete der Röntgenstrahlen. 7. Bd. Heft 2.
34) Flesch, Wiener med. Presse. 1900.
35) Glaser, Mitteilungen aus den Grenzgebieten. 8. Bd.
36) Derselbe, Berliner klin. Wochenschr. 1900.
37) Gasne, Semaine médicale. 1899.
38) Goldwait, Boston med. and surg. Journal. 1899.
39) Gowers, Lehrbuch der Nervenkrankheiten. 1. Bd.
40) Hoffa, Volkmanns Vorträge. Nr. 247.
41) Henle, Langenbecks Archiv. 52. Bd.
42) Heiligenthal, Zentralbl. f. d. Grenzgebiete. 1900.
43) Derselbe, Deutsche Zeitschr. f. Nervenheilkunde. 16. Bd.
44) Hartmann, Jahrbuch für Psychiatrie und Neurologie. 1900.
45) Hoffmann, Deutsche Zeitschr. f. Nervenheilkunde. 15. Bd. 1899.
46) Henle, Deutsche med. Wochenschr. 1894.
47) Hattemer, Beiträge z. klin. Chirurgie 20. Bd.
48) Heidenheim, Monatschr. f. Unfallheilkunde. 1897.
49) Jacobi-Wiardi, Beckmanns Neurolog. Zentralblatt. 1899.
50) Jaksch, Prager med. Wochenschrift. 1900.
51) Jackson, Transact of the path. soc. 1877.
52) Kümell, Deutsche med. Wochenschrift. 1895. Nr. 11.
53) Kühn, Münchener med. Wochenschrift. 1900. Nr. 39.
54) Kritschewsky, Thèse de Paris. 1899.
55) Köhler, Charité-Annalen. 12. Bd. 1897.

56) Kirchgrässer, Münchener med. Wochenschrift. 1899.
57) Kümell, Ärztl. Sachverst.-Zeitung. 1895.
58) Kollarits, Klin. therap. Wochenschrift. 1901.
59) Kocher, Mitteilungen aus den Grenzgebieten. 1. Bd. S. 400.
60) Koschier, Wiener klin. Wochenschr. 1895.
61) Kedzior, Wiener med. Wochenschr. 1902.
62) Kudrjachoff, Zeitschr. f. orthop. Chirurgie. 9. Bd.
63) v. Leyden, Klinik der Rückenmarkskrankheiten. Berlin 1874.
64) Levi, Revue de Med. 1899.
65) Lichtheim, Deutsche med. Wochenschrift. 1899.
66) Marsch, Desceases of the joints. London 1895.
67) Derselbe, British med. Journal. 1895. 2. Bd.
68) May, British med. Journal. 1897.
69) Magnus-Levi, Mitteilungen aus den Grenzgebieten. 9. Bd.
70) Marie, P., Revue de med.
71) Marie und Astier, Presse med. 1897.
72) Marie und Levi, Gaz. hebd. 1899.
73) Markuszewsky, Thèse de Paris. 1899.
74) Markiewicz, Zeitschr. f. klin. Medizin. Bd. 46.
75) Milian, Gaz. hebd. 1898.
76) Derselbe, Ebenda. 1899.
77) Maier, Münchener med. Wochenschrift. 1899.
78) Müller, Ebenda. 1899.
79) Derselbe, Monatsschr. f. Unfallheilkunde. Nr. 7. 1903.
80) Mery, Soc. des hôpitaux. Juillet 1899.
81) Mayet und Jouve, Gaz. des hôpitaux. 1902.
82) Mützel, Dissertation. Würzburg 1898.
83) Mutterer, Deutsche Zeitschr. f. Nervenheilkunde. 2. Aufl.
84) Oppenheim, Lehrbuch der Nervenkrankheiten. 2. Aufl.
85) Oberst, Münchener med. Wochenschrift. 1900.
86) Popoff, Neurolog. Zentralbl. 1899.
87) Paoli, Wiener med. Presse. 1901.
88) Piogay, Bull. de la Soc. anat. de Paris. 1878.
89) Potts, Therap. Gazetta. 17. Bd.
90) Raymond, Semaine medicale. 1899.
91) Ridlon, Boston med. Journal. 1899.
92) Rendu, Societé des hôpitaux. 1899.
93) Rohden, Deutsche med. Wochenschrift. 1876. Nr. 40.
94) Reuter, Zeitschr. f. Heilkunde. 1902. 1. Heft.
95) Derselbe, Archiv f. orthop. Chirurgie. 2. Bd. Nr. 2.
96) Renauld, Annales de Dermat. u. Syph. 1899.
97) Rose, Berliner klin. Wochenschrift. 1900.
98) Saenger, Neurol. Zentralbl. 1898.
99) Schlesinger, Gesellschaft der Ärzte in Wien. 1899.
100) Derselbe, Wiener med. Doktoren-Kollegium. 1899.
101) Derselbe, Grenzgebiete der Medizin und Chirurgie. 6. Bd.
102) Strümpell, Lehrbuch. 1. Aufl. 2. Bd.
103) Derselbe, Deutsche Zeitschr. f. Nervenheilkunde. 2. Bd.
104) Spillmann und Etienne, Revue de Med. 2. Bd.

105) Simonds, Fortschritte auf dem Gebiete der Röntgenstrahlen. 7. Bd.
106) Siven, Zeitschr. f. klin. Medizin. 49. Bd. S. 343.
107) Steiner, Prager med. Wochenschrift. 1899. Nr. 36.
108) Senator, Berliner klin. Wochenschrift. 1899. Nr. 47.
109) Schataloff, Neurolog. Zentralblatt. 1898.
110) Spornberger, Dissertation. Berlin 1897.
111) Schultze, Deutsche Zeitschr. f. Nervenheilkunde. 15. Bd.
112) Derselbe, Beiträge z. klin. Chirurgie. 27. Bd. 1900.
113) Schüller, v. Langenbecks Archiv. 45. Bd.
114) Derselbe, Verhandl. d. 15. Kongr. f. innere Medizin. 1897.
115) Thanasesco, Thèse de Paris.
116) Teixidor Sunol, Independencia med. di Barcelona. 1898.
117) Thaden, v. Langenbecks Archiv. 4. Bd.
118) Valentini, Deutsche Zeitschr. f. Nervenheilkunde. 15. Bd.
119) Vierordt, v. Merings Lehrbuch. 1. Aufl.
120) Virchow, Virchows Archiv. 47. Bd.
121) Vollheim, Dissertation. Jena 1902.
122) Viernstein, Dissertation. München 1903.
123) Wegner, Deutsche Militärzeitung. 1901.
124) Voltz, Archiv f. Orthopädie. 2. Bd. 2. Heft.
125) Winokurow, Wratsch. 1901.
126) Zenker, Journal of nerv. and mental desease. Vol. 26.
127) Ziegler, Lehrbuch der path. Anatomie.

# XXXV.

## Zur Frage der operativen Behandlung der Tuberkulose der grofsen Gelenke der Extremitäten und speziell der Resektion derselben.

Von

Professor Dr. **Nicolai Wolkowitsch** (Kiew).

(Mit 11 Abbildungen und 6 Skizzen.)

Indem ich diese Frage berühre, habe ich besonders diejenigen Beweggründe im Auge, dank denen auch in der Jetztzeit, in welcher immer mehr und mehr das Streben nach konservativer Behandlung hervortritt, kein Chirurg bei Gelenktuberkulose völlig inaktiv bleiben kann, wenn er nicht eine spätere Amputation der Extremität oder vielleicht sogar das Leben des Patienten riskieren will. Diese Ansicht gewinnt an Begründung, da sich zugunsten der konservativen Behandlung hauptsächlich Stimmen aus denjenigen Chirurgiekreisen erheben können, die es entweder mit materiell besser situierten Patienten zu tun haben, oder die überhaupt in Verhältnissen arbeiten, in denen dem Arzt die Umgebung des Patienten und die Naturverhältnisse zu Hilfe kommen. In dieser Beziehung lassen sich auch die Bedingungen des kindlichen Organismus mit seiner höheren Lebensfähigkeit, die dem Arzte gewissermaßen zu Hilfe kommen, nicht mit den Bedingungen des erwachsenen Organismus vergleichen.

Wenn nun von vielen Seiten die Ansicht ausgesprochen wird, daß das aktive Vorgehen bei Gelenktuberkulose, worunter eine Resektion des Gelenkes zu verstehen ist, genau genommen wenig nützt, da der Eingriff kein radikaler ist, und zuweilen sogar schadet, da die Extremität verstümmelt wird, so darf hierauf, meines Erachtens, nicht mit dem Aufgeben des operativen Verfahrens reagiert werden, sondern die Operationstechnik und die Bedingungen einer schnelleren Heilung der gesetzten Knochenwunde müssen eine Verbesserung erfahren.

Von diesem Gesichtspunkte aus will ich es mir erlauben, meine Ansicht über das operative Vorgehen bei Knochentuberkulose der Gelenke auszusprechen. Die Grundlage bildet vor allem die möglichst radikale Entfernung alles Erkrankten.

Von diesem Standpunkte ausgehend, kann ich mich nur gegen die Excochleation aussprechen und lasse an ihre Stelle, sei es bei Fisteln oder bei Herden im Knochen selbst, ein Ausschneiden oder ein Ausmeißeln im Gebiete des gesunden Gewebes eintreten. Abgesehen davon, daß bei einer Excochleation alles Erkrankte nicht so gründlich entfernt werden kann, muß man noch außerdem eine unbequeme Seite derselben in Betracht ziehen, und zwar die Möglichkeit, rein mechanisch, durch Druck die frisch entblößten, gesunden Gewebe zu infizieren, und zwar sowohl mit Tuberkulose- wie auch mit Eitererregern, wenn Fistelgänge vorhanden sind. Wenn auch eine derartige Möglichkeit nicht beständig vorhanden ist, so doch nur deswegen, weil die Infektionserreger selbst vom reichlich abfließenden Blut von der excochleierten Oberfläche abgewaschen werden.

Als eine gleichsam weitere Entwickelungsstufe meiner Ansicht kam mir der Gedanke, bei der Resektion der tuberkulösen Teile den Prozeß quasi zu umgehen.

Als Beispiel will ich einen Fall von Gelenktuberkulose mit Fistelgängen anführen. Zuerst werden die Fistelgänge mit dem Messer umschnitten, woran sich ein Herausschneiden derselben im gesunden Gewebe, dicht bis zum Gelenkknochen hin, anschließt. Ebenso verfahre ich bei noch nicht geöffneten, paraartikulären Herden. Die bei der Exstirpation der Fisteln geführten Schnitte werden untereinander vereinigt, oder in der nötigen Richtung verlängert und können zur Resektion des Gelenkes selbst benutzt werden. Um die Resektion auszuführen, eröffne ich das Gelenk nicht, d. h. ich reseziere dasselbe nicht in einzelnen Teilen, sondern umgehe es, indem ich mich an die Gelenkkapsel halte, säge die Gelenkenden ab, beendige die Lostrennung der Gelenkkapsel und erhalte auf diese Weise in einem Stück alles, was entfernt werden muß. Dank diesem Verfahren brauche ich nicht in den tuberkulösen Massen zu hantieren und mit meinen Instrumenten die Infektion auf die frisch entblößten Gewebe zu übertragen.

Gegen eine derartige Methode ist vor allen Dingen der Einwurf möglich, den ich bereits früher schon vernommen habe, daß ich bei derselben genötigt bin, mehr Knochen zu entfernen, als die Ausbreitung des Krankheitsprozesses es verlangt, und hauptsächlich mit dem resezierten Stück auch das Gebiet des Diaphysen-Epiphysenknorpels mit entfernen muß. Hierauf kann ich vorläufig im allgemeinen erwidern.

daß man sich bei einer Resektion des Gelenkes en bloc nicht vorstellen darf, daß das Durchsägen der Knochen durchaus distal von der Aufheftungsstelle der Synovialhaut zu geschehen hat (in der Richtung zur Knochendiaphyse hin). Ich erwähne dieses, da ich hauptsächlich das Kniegelenk im Auge habe; bei den übrigen großen Gelenken ist ja die Anheftungsstelle der Synovialhaut nicht weit von den Gelenkenden entfernt. Die Erfahrung zeigt nun, daß gerade bei Gelenktuberkulose, wo die Synovialkapsel stark verdickt ist und ihre Höhlung zuweilen bedeutend geschrumpft ist, eine Loslösung derselben vom darunter liegenden Knochen bis zu einem gewissen, zuweilen sogar recht bedeutenden Grade, ohne Eröffnung derselben möglich ist, und folglich das Durchsägen des Knochens noch mehr zentral, d. h. diesseits der Epiphysenlinie des Knorpels, ausgeführt werden kann. Wenn nun sogar bei einer derartigen Loslösung das Nichteröffnen der Synovialkapsel mißlingt, so kann dieser Umstand dennoch nicht gegen das Prinzip dieser Methode sprechen, da eine teilweise Eröffnung nicht dasselbe ist, wie eine Operation vom eröffneten Gelenke aus.

Ich bin mir auch dessen bewußt, daß gegen die Resektion eines Gelenkes, das man gewissermaßen nicht sieht, der nicht unbedeutende Einwand erhoben werden kann, daß die vorhergeschickte Eröffnung des Gelenkes den Vorteil hat, daß der Ausbreitungsgrad der Infektion festgestellt werden kann und dadurch die Frage sicherer gelöst werden kann, ob eine totale oder nur partielle Resektion, z. B. nur die Entfernung der Synovialkapsel, auszuführen sei. Wie ich schon erwähnte, ist diese Frage von nicht geringer, praktischer Bedeutung. Was hat nun vor allem die alleinige Resektion der Synovialkapsel zu bedeuten? Zur Ausführung derselben ist kein geringerer Zutritt zum Gelenk nötig, wie bei der totalen Resektion, und es wird folglich der Kapsel- und Bänderapparat, oder bei gewissen Methoden der Muskel-Sehnenapparat, nicht weniger lädiert. Wenn nun andererseits die Arthrectomie in der Hoffnung auf Erhaltung der Beweglichkeit des Gelenkes ausgeführt wird — geht dann diese Hoffnung häufig in Erfüllung? Endlich kann, beim Streben nach einer Arthrectomie, ein Herd im Knochen übersehen werden, der die Folge einer, auf den ersten Blick hin, synovialen Tuberkuloseform ist. Diese Frage kann also endgültig, wie folgt, gelöst werden: Diejenigen leichten Erkrankungsformen, bei denen man noch darauf rechnen darf, sich nur auf eine Arthrectomie zu beschränken, können noch Hoffnung auf Erfolg bei konservativer Behandlung geben. Bei denjenigen Fällen aber, in denen die meiste Ausbreitung des Prozesses augenscheinlich

ist und die ein blutiges Eingreifen verlangen, muß a priori ausschließlich die Resektion im Auge behalten werden. Was ferner die partielle Resektion anbetrifft, die der von mir vorgeschlagenen Operation gleichsam die Wage hält, welche sich immer quasi in gewissen, vorgezeichneten Grenzen hält und die ganze Breite der Gelenkenden opfert, so ist die erstere, meiner Ansicht nach, genau genommen nur in einem Falle indiziert, und zwar im Falle eines vorläufig noch rein ausgeprägten Knochenherdes, ohne ausgeprägte Affektion des Gelenkes selbst. Beim Vorhandensein der letzteren kann schon a priori eine partielle Resektion nicht zuverlässig sein, und außerdem entsteht, was bei Knochentuberkulose nicht wünschenswert ist, eine Höhle, die lange Zeit zur Heilung nötig hat und folglich mehr Chancen für ein Recidiv der Tuberkulose bietet.

Dieser Umstand, d. h. das Vermeiden einer Höhle zwischen den Knochen, bot für mich noch einen Beweggrund mehr, nicht nur total, sondern auch derartig zu resezieren, um möglichst regelmäßige Berührungsflächen der gegenüber liegenden Knochenenden zu erhalten, um sie unmittelbar aneinander fügen zu können, mit anderen Worten, osteoplastisch zu resezieren. Ich wiederhole es noch einmal, daß der Grund zu meinem Vorgehen darin lag, daß, je langsamer die Heilung der Knochenwunde vor sich geht, um so mehr Chancen für ein Recidiv der Tuberkulose an dieser Stelle gegeben sind und mit einem Recidiv der Knochen, hauptsächlich bei den Komplikationen der Nachoperationsperiode, gerechnet werden muß. Ich will hier erwähnen, daß ich, von solchen Beweggründen geleitet, in allen denjenigen Fällen, in denen ich den tuberkulösen Knochenherd von außen her zu eröffnen genötigt bin, ebenso, wie bei Osteomyelitis, es derartig einrichte, daß das Bestehen einer Höhle vermieden wird, indem ich von der Umgebung her Weichteile heranziehe und dieselben auf den Boden der Höhle lagere, wo sie bis zur Heilung durch Tampons festgehalten werden.

Zu der Frage der Gelenkresektion zurückkehrend, will ich bemerken, daß die angeführte direkte Anpassung der durchsägten Knochen aneinander vorläufig nur bei der Resektion eines Gelenkes — und zwar des Kniegelenkes — volles Bürgerrecht erworben hat. Gestützt auf zehnjährige eigene Erfahrung und auf Daten in der Literatur (vgl. z. B. Bardenheuer[1]), kann ich jedoch sagen, daß

1) Mitteilungen aus dem Kölner Bürgerhospital. 1886. H. 2, und aus demselben Hospital: O. Wolff, Beiträge zur Resektion der tuberkulösen Gelenke. Deutsche Zeitschr. f. Chirurgie. 45. Bd. und Bardenheuer und O. Wolff. Chirurgische Beiträge. Festschrift für Benno Schmidt. 1896.

diese Methode, an Stelle der Ausstopfung der Wunde mit Gaze, mit demselben direkten Nutzen sowohl bei Resektionen des Fußes, als auch bei solchen des Fußgelenkes angewandt werden kann. Ferner bin ich, in Analogie hierzu und bei demselben Bardenheuer Unterstützung findend, durchaus dafür, daß es bei schweren Tuberkuloseformen des Handgelenkes in jeder Beziehung vorteilhafter ist, gleich von vornherein die einander gegenüber liegenden Knochen einander anzupassen; wenn es auch hierbei nicht zu der gehörigen Beweglichkeit kommen sollte (eine Neigung zu völliger Knochenverwachsung existiert im allgemeinen nicht), so ist man dafür mehr vor einem Recidiv gesichert. Dasselbe läßt sich vom Ellenbogengelenk sagen, wo, wie bekannt, nach einer Resektion nicht so leicht eine gehörige Beweglichkeit erzielt werden kann und zuweilen sogar, bei umfangreicher Entfernung des Knochens, sich ein Schlottergelenk herausbildet. Bei der unmittelbaren Vereinigung der Knochenenden jedoch bildet eine Ankylose, wie man sie hierbei a priori erwarten müßte, de facto bei weitem nicht die Regel. Leider kann diese Methode nur mit geringerer Vollkommenheit beim Hüftgelenk in Anwendung gebracht werden, weil dasselbe so tief versteckt liegt, und für eine sorgfältige Drainage dieses Gebietes gesorgt werden muß. Ich will hier noch bemerken, daß dieses Gelenk, dank seinen anatomischen Eigenschaften, sich nicht völlig auch für eine Resektion en bloc eignet.

Ich erwähne das Schultergelenk nicht, dessen tuberkulöse Erkrankung ich in den letzten Jahren auf dem Operationstische zu begegnen gar keine Gelegenheit hatte; die Erfahrung Bardenheuers[1]) jedoch, bei umfangreicher Knochenresektion an dieser Stelle und unmittelbarer Vereinigung der Knochen, spricht vollständig zugunsten einer derartigen Methode.

Zum Schluß möchte ich in den Hauptzügen die Resektionsmethoden bei den einzelnen Gelenken und die dabei erzielten Resultate betrachten. Über die Resektionsmethoden beim Kniegelenk, Fußgelenk und den Fußknochen habe ich schon in meinen früheren Arbeiten berichtet.[2]) Mit diesen Gelenken will ich auch beginnen, da sie quantitativ das reichere Material bilden.

1) O. Wolff, Tuberkulose im Schultergelenk und Caries des Processus caracoideus. Zentralbl. f. Chirurgie. 1898. Nr. 6.

2) „Osteoplastische Resektion des Fußes mit einer plantaren Ernährungsbrücke." Chirurg. ljetapis. 1894. Nr. 5 (russisch). „Über osteoplastische Resektionen des Fußes und des Fußgelenkes mit Demonstration von Gipsabgüssen der operierten Füße." Mitteilung auf dem 6. Pirogoffschen Ärztekongreß in Kiew. 1896 (russisch). „Die sogenannte extracapsuläre oder extraarticuläre Resektionsmethode am Knie." Wratsch. 1896. Nr. 31 (russisch).

Was die Technik der Resektion des Knies anbelangt, so kann ich mich in den Hauptzügen auf die oben als Beispiel angeführte Beschreibung der Resektion en bloc beziehen. Um aber verständlicher zu sein, führe ich die Beschreibung nach meiner früheren Arbeit an. Zur Erläuterung diene Fig. 1.

Was die Schnittführung anbetrifft, so wird der untere bogenförmige Schnitt, d. h. nach Textar, dem Querschnitt vorgezogen, da der letztere einen geringeren Spielraum gewährt. In einem Fall habe ich den oberen bogenförmigen Schnitt (nach Hahn) angewandt, da hauptsächlich der obere Teil des Gelenkes affiziert war. In Übereinstimmung mit dem oben Gesagten wurde die Schnittrichtung zuweilen, in Anbetracht der Lage der Fisteln, verändert. Von diesem Schnitt aus präpariere ich den umschnittenen Hautlappen nach oben hin ab, indem ich mich dicht an der Fascie halte. Hierauf gehe ich über die Kniescheibe hinweg und durchschneide mit einem queren oder eher bogenförmigen Schnitt das untere Ende des M. quadriceps, um zum oberen Teil des Gelenkes (zu dessen oberer Ausstülpung) zu gelangen. Dieser Schnitt reicht von einem Condylus des Oberschenkels bis zum anderen, und hier werden die seitlichen Bänder des Kniegelenkes durchschnitten. Durch die Sehne des Extensor geht der Schnitt nicht weniger als 1 Zoll vom oberen Rande der Kniescheibe entfernt, in querer Richtung, da tiefer unten die Vorderwand der oberen Ausstülpung noch eng mit der Sehne in Verbindung steht, seitwärts von der Sehne aber, wo die breiten, seitlichen Muskelbäuche (besonders der innere, vastus internus) weiter hinunterreichen, verläuft der Schnitt näher zur Gelenklinie. Der obere Wundrand wird nach oben gezogen und der durchschnittene Muskel so meist nach oben hin abpräpariert, um zur oberen Grenze der Ausstülpung gelangen zu können. Hierauf läßt sich die hintere Wand der Ausstülpung schon leicht vom lockeren Gewebe auf der Vorderfläche des Oberschenkels abpräparieren. Sie wird dicht bis zu der Stelle abpräpariert, an

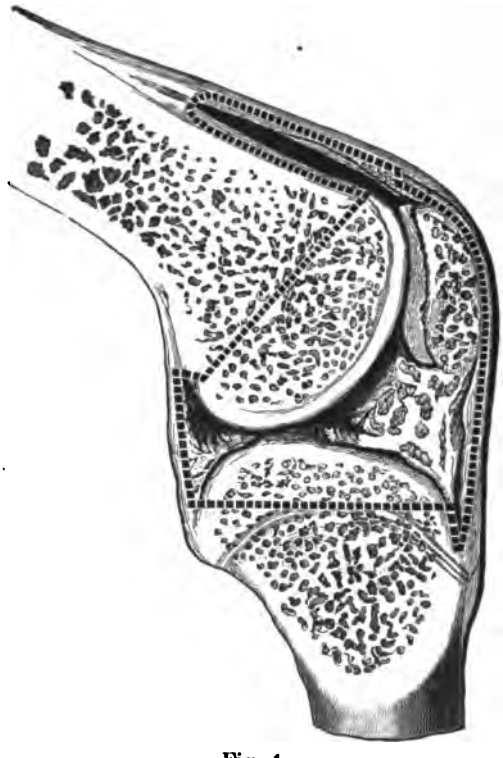

Fig. 1.

der vorn die Knorpelfläche des Gelenkendes des Oberschenkels beginnt. Hier wird die Säge perpendiculär zur Achse des Femur angesetzt und der Knochen durchsägt. Daß die Säge völlig hindurchgedrungen ist, wird durch das Gefühl geringeren Widerstandes in der Tiefe bemerkbar. Von diesem Moment an wird die Säge natürlich vorsichtiger gehandhabt oder sogar durch die Stichsäge ersetzt. Außerdem kann man, zur Kontrolle, nach Entfernung der Säge eine geschlossene Schere oder einen Raspator einführen, wobei die Möglichkeit, die durchsägten Knochenflächen voneinander abzudrängen, auf eine völlge Durchsägung des Knochens hinweist. Sowohl hinten wie vorn trifft der Schnitt ungefähr die Anheftungsstelle der Synovialhaut, da die vordere und hintere Anheftungsstelle derselben ungefähr (bei vertikaler Körperlage) in ein und derselben horizontalen Fläche liegen. Zuweilen jedoch reicht der Schnitt etwas tiefer herab, dann befindet sich die Anheftungsstelle der Synovialhaut hinten etwas höher und der Schnitt dringt in die Gelenkhöhle ein. Um nun in einem derartigen Falle die Synovialhaut zusammen mit ihrer Haftstelle am Knochen mit dem zu entfernenden ganzen Stück vereinigen, verfahre ich folgendermaßen: Nach der erwähnten Durchsägung und nach einem Aufeinanderdrängen der Schnittflächen setzte ich die Säge etwa 1—1½ cm vom hinteren Rande der oberen Schnittfläche entfernt an und säge diesen Rand in der Richtung nach oben und hinten hin besonders ab. Dieses Verfahren kann besonders bei Kindern nötig werden, bei denen man natürlich nach Möglichkeit ein Überschreiten der Diaphysen-Epiphysenlinie vermeiden muß. Diese Linie befindet sich ungefähr in der Höhe der Anheftungsstelle der Synovialhaut, und zwar vorn, wo die Anheftungsstelle sich nicht in gleicher Höhe befindet, an dem höchsten Punkt derselben. Wenn der Knochen an der obenerwähnten Stelle durchsägt wird, geschieht es folglich im Gebiet dieser Linie. Um aber den epiphysären Knorpel noch sicherer zu erhalten, kann man, ohne das Prinzip eines extraartikulären Operierens aufzugeben, den Knochen um einige Millimeter tiefer durchsägen. Vorn erhebt sich die Knorpelfläche des Gelenkendes des Oberschenkels, gleichsam kuppelförmig, nur in geringer Ausdehnung (nach außen von der Medianlinie) recht hoch; um nun den Knochen etwas niedriger durchsägen zu können, genügt es, die Synovialhaut nur hier an der Spitze der Kuppel abzupräparieren, wobei das Gelenk nur in geringem Umfange eröffnet wird; hinten aber, wo dieser Schnitt noch in die Grenzen der Knorpelfläche des Gelenkendes reicht, kann der angeführte Handgriff benutzt werden, d. h. es kann der hintere Rand, zusammen mit der Anheftungsstelle der Synovialhaut, besonders abgesägt werden.

Hiernach gehe ich nach unten zum Gelenkende der Tibia über. Hier verfahre ich in gleicher Weise. Über der Tuberositas tibiae (ungefähr einen Querfinger breit unterhalb des fühlbaren vorderen Randes der Gelenkfläche dieses Knochens) führe ich den Schnitt (bis zum Knochen), der an den Seiten die seitlichen Bänder, vorn das feste Fascienblatt (die Fortsetzung der Quadricepssehne) und das Ligamentum patellare durchtrennt. (Hier wird die darunterliegende Bursa subpatellaris eröffnet, die, wie bekannt, gewöhnlich nicht mit der Gelenkhöhle kommuniziert, es ist aber dennoch besser, dieselbe zusammen mit dem unten zurückgebliebenen Ende des Ligamentum subpatellare zu entfernen.) An dieser Stelle wird die Säge

angesetzt, und der Knochen wird ebenfalls in vertikaler Richtung zur Längsachse nach den angeführten Regeln durchsägt. Die Säge gelangt hierbei niemals hinten in die Gelenkhöhle, da hier die Anheftungsstelle der Synovialhaut nicht weit vom Rande des Gelenkes gelegen ist. Infolgedessen kann bei Kindern z. B., um den epiphysären Knorpel zu schonen, der Schnitt noch höher, d. h. näher zum Gelenkende des Knochens angelegt werden, ohne daß das Gelenk hinten eröffnet wird.

Auf diese Weise befindet sich das Gelenk zwischen beiden Schnittflächen und wird nur noch vom hinteren Teil der Gelenkkapsel gehalten. Es erübrigt also noch, letztere zu entfernen. Zu diesem Zweck wird das Knie möglichst stark gebeugt. Bei einem solchen Beugen des Knies an der Leiche (d. h. beim gesunden Gelenk) folgt jedes der abgesägten Gelenkenden seinem Knochen, da die Beugung im Gelenk selbst vor sich geht. Die durchsägten Enden nähern sich folglich wieder einander, was den weiteren Verlauf der Operation erschwert. Bei der Operation aber am Kranken ist es meist leichter, da bei letzterem die Beweglichkeit der Gelenkenden in ihrer Beziehung zu einander gewöhnlich bedeutend beschränkt ist, weswegen die durchsägten Teile klaffen.

Die Abtrennung des das Knie enthaltenden Stückes beginne ich von den Seiten her, wo ich die Durchschneidung der seitlichen Bänder beende (die zu ihrem größten Teil am zu entfernenden Teil verbleiben). Hierauf trenne ich, wiederum bald von den Seiten, bald von der Schnittfläche der Knochen vordringend und indem ich mich immer hart an der Kapsel halte und gleichzeitig das zu entfernende Stück je nach Bedarf auf die eine oder die andere Seite ziehe, dasselbe von den darunter liegenden Teilen los. Die Arbeit wird natürlich nur mit einer starken, krummen Schere ausgeführt. Hierbei wird die Verbindung der Sehne des M. semimembranosus mit dem dicken Teil der Kapsel durchtrennt, der den Namen Ligamentum popliteum trägt.

Nach Beendigung dieses Teiles der Operation ist eine umfangreiche Wunde entstanden, die oben und unten von den durchsägten Flächen des Femur und der Tibia begrenzt wird. Hinten bleibt eine dicke, aus Weichteilen bestehende Brücke bestehen.

Die Gefäße der Kniekehle werden für gewöhnlich nicht bloßgelegt; die Gefäßscheiden bleiben uneröffnet, und über denselben bleibt eine Schicht lockeren Gewebes erhalten. An den Seiten ist das Fleisch der Wadenmuskeln sichtbar, und an der Innenseite die Sehne des M. semimembranosus. Der hier befindliche Schleimbeutel, der gewöhnlich mit der Gelenkhöhle in Verbindung steht, wird zuweilen mit dem zu entfernenden Stück zusammen entfernt, oder kann leicht nachher gesondert entfernt werden. In der breit geöffneten Wunde sind Herde im Knochen vorzüglich sichtbar, die tiefer in die Schnittfläche eindringen, und können, im gesunden Gewebe vorgehend (mit dem Meißel) entfernt werden.

Die Knochenenden werden aneinander gefügt und werden, wenn sie eine starke Neigung zeigen von einander abzugleiten, durch einen bogenförmig gekrümmten eisernen Nagel, der von der Tibia aus eingeschlagen wird, zusammengehalten. Die Wunde wird vernäht, und in die Wundwinkel werden Jodoformdochte eingeführt; ein eben solcher Jodoformdocht wird an der höchsten Stelle der Wunde eingeführt, wo speciell zu diesem Zweck eine

Gegenöffnung an der Stelle der entfernten, oberen Ausstülpung angelegt wird. Ich will es noch erwähnen, daß ich es vorziehe, die Operation ohne den Esmarchschen Schlauch auszuführen, um die starke Durchfeuchtung des Verbandes nach der Operation zu vermeiden, die einen frühen Verbandwechsel nötig macht.

Der Verband wird in sehr dicker Schicht angelegt in der Absicht, denselben, ohne zu wechseln, einige, ja sogar 6—7 Wochen liegen zu lassen. Über dem Verbande wird ein Stützapparat gewöhnlich in der Form angelegt, wie ich ihn in meiner Arbeit über Behandlung von Knochenbrüchen beschrieben habe[1]), d. h. eine Gypsschiene, die bis zum Becken heraufreicht und entweder mit zwei schraubenförmig liegenden schmalen, dünnen Papp-Gypsstreifen oder mit einer dünnen Gypshülse befestigt wird. Der Zweck dieses Apparates besteht darin, daß der Kranke die Behandlung auf den Füßen fortsetzen kann. Der Patient darf, wenn alles glatt geht, schon nach 3—4 Tagen das Bett verlassen. Anfangs erhebt sich der Patient vom Bett mit fremder Hilfe, indem er unter den Armen gestützt wird, hierauf erhebt er sich selbständig, nur auf einen Stock gestützt. Im allgemeinen schreibe ich auch bei Tuberkulose der Bewegung des Patienten in der Nachoperationsperiode keine geringere Bedeutung beim Erfolg der Behandlung zu, als bei Knochenbrüchen.

Beim Verbandwechsel, der, wie schon gesagt, einige Wochen nach der Operation vorgenommen wird, finden wir natürlich die Wunde geheilt, und die Knochenenden sind schon so stark mit einander verklebt, daß sie selbständig festhalten. Der Stützapparat wird aber noch Wochen lang getragen, um eine etwaige Verkrümmung zu vermeiden. Letztere kommt, außer in der Beugerichtung, am häufigsten noch in Form eines Abweichens des Schienbeines nach innen hin vor, niemals aber nach außen hin. Deswegen ziehe ich es auch vor, dem Schienbein schon während der Resektion eine etwas nach außen hin abweichende Stellung zu geben (wie es auch im normalen Zustande bei gestrecktem Knie der Fall ist). Alle meine Patienten, ja sogar die im Kindesalter stehenden, befanden sich nicht weniger als $2\frac{1}{2}$ bis 3 Monate nach der Operation unter unmittelbarer Kontrolle, gewöhnlich sogar länger, bis zu einem Jahr, mit anderen Worten eine genügend lange Zeit, um sich eine annähernde Vorstellung vom Endresultat der Operation machen zu können. Hierdurch wird auch bis zu einem gewissen Grade der Nachteil verringert, der gerade bei uns in Rußland sich besonders fühlbar macht und darin besteht, daß es in der Mehrzahl der Fälle unmöglich ist, späterhin wenigstens schriftliche Nachrichten von den Kranken zu erhalten.

Die Zahl meiner Fälle von Knieresektion nach der beschriebenen Methode beträgt 28. Das Alter der Patienten betrug: drei 10—12 Jahre; vier 14—16 Jahre; sieben 17—20 Jahre; sieben 23—26 Jahre, vier 28—31 Jahre und drei 35—39 Jahre. In allen Fällen war das Gelenk mehr oder weniger stark afficiert, in 11 Fällen waren Fistelgänge

1) „Über die von mir angewandten Behandlungsmethoden von Frakturen der großen Knochen der Extremitäten und Gelenkresektionen und die dabei erzielten Resultate." Deutsche Zeitschr. f. Chirurgie. 63. Bd. 1902.

oder Überbleibsel derselben und in 2 Fälle Eiterherde neben dem Gelenk vorhanden. In 3 Fällen bestand Verkürzung des Beines schon vor der Operation, in einem Fall sogar bis zu 9 cm. In einem Fall bestand gleichzeitig eine alte Kyphose der Wirbelsäule.

Ein Fall (ein 11 jähriger Knabe) endete bald nach der Operation, unter meningitisähnlichen Symptomen letal. Bei zweien mußte späterhin der Oberschenkel amputiert werden (bei einem von ihnen wurde die Wundheilung durch einen eitrigen Prozeß kompliciert). Unter 39 von mir beobachteten Fällen von Knietuberkulose habe ich übrigens nur bei einem 34 jährigen Individuum, bei dem der schwere lokale Prozeß von bedeutenden Veränderungen in den Lungen begleitet wurde, Indicationen für eine sofortige Amputation vorgefunden.

Die Verkürzung nach der Operation betrug nur in einem Fall 7—8 cm, in dem späterhin eine Osteotomie vorgenommen werden mußte, um die entstandene abnormale Lage zu korrigieren. In den übrigen Fällen betrug die größte Verkürzung 5 cm in 10 Fällen. In 3 Fällen betrug sie $3\frac{1}{2}$—4 cm, in 6 2—$2\frac{1}{2}$ cm und in 2 Fällen sogar nicht mehr als $1\frac{1}{2}$ cm. Ich will noch hinzufügen, daß 7 Fälle mit so geringer Verkürzung wie $1\frac{1}{2}$—4 cm auf Patienten von 10—16 Jahren entfielen.

Alle Patienten wurden ungefähr dann entlassen, wenn Unbeweglichkeit an der Resektionsstelle eintrat. In einem Falle war hierzu nur 1 Monat nötig; in sechs 2—$2\frac{1}{2}$ Monat; in acht gegen 3; in einem gegen 4; in drei 6—8 Monat und in einem mehr als ein Jahr. (Die an der Gesamtzahl noch fehlenden Patienten gingen vorzeitig fort, und einer ist erst vor kurzem operiert worden.)

Nur bei 2 Patienten ergab sich als Resultat eine geringe Unregelmäßigkeit der Lage, und zwar bildete sich ein Bogen mit der Convexität nach vorn und außen. Bei 13 waren schon in den ersten 2—3 Monaten keine Fistelgänge mehr vorhanden; 9 hingegen wurden nach $2\frac{1}{2}$—6 Monaten noch mit Überbleibseln derselben entlassen. Dieses waren gewöhnlich Fälle, in denen sich auch das Eintreten der Unbeweglichkeit auf längere Zeit hin verzögerte. Alle Patienten konnten ihr operiertes Bein zum Gehen benutzen.

Durch schriftliche Anfragen versuchte ich weitere Nachrichten über meine Patienten zu erhalten, erhielt aber nur über 11 Patienten Berichte. Zwei waren gestorben: dem einen von ihnen war eine primäre Amputation gemacht worden, der andere starb 7 Jahre nach der Resektion des Knies, an dessen Stelle die ganze Zeit über kein Recidiv eingetreten war, — der Tod erfolgte bei ihm infolge von Tuberkulose des Fußgelenkes derselben Extremität. Von den übrigen

9 Patienten ist der Zustand von 8 ein vorzüglicher, — sie gehen, arbeiten usw. (von ihnen wurde bei 4 die Resektion vor 8—9 Jahren gemacht, bei 2 vor 5—6 und bei 2 vor ungefähr 2—3 Jahren). Nur bei einem von ihnen entstand durch Unachtsamkeit des Patienten selbst eine Ankylose in Winkelstellung. Bei einem vor 3 Jahren Operierten bestehen bis jetzt noch Fistelgänge. Dieses ist derjenige Patient, bei dem gleichzeitig eine alte Kyphose der Wirbelsäule beobachtet wurde. Ich will noch bemerken, daß bei allen Patienten mit so gutem Resultat das letztere noch im Krankenhause in Anbetracht des günstigen Verlaufs nach der Operation vorhergesehen werden konnte.

Was die Affection des Fußes anbetrifft, wenn man darunter einen Prozeß im Fußgelenk, im Gelenk zwischen dem Talus und Calcaneus, oder endlich in den Teilen zwischen dem Lisfrankschen und Chopartschen Gelenk, versteht, so wurde auch hier dasselbe Prinzip bei der Operation gewahrt. Vor allem wurde eine breite Excision der Fistelgänge vorgenommen. Es wurde immer der Querschnitt auf dem Fußrücken vorgezogen, d. h. derjenige, der mit einem Durchschneiden der Sehnen und des Nerven verknüpft ist, welch letztere gewöhnlich nachher zusammengenäht werden. Dieser Schnitt wurde vor allem deswegen gewählt, weil er vor allen anderen einen freien Zutritt zu den afficierten Teilen gewährt. Einem solchen Vorteil gegenüber ist, meiner Ansicht nach, der Nachteil des Durchschneidens der Sehnen und des Nerven ein geringer. Außerdem erweist sich dieser Nachteil praktisch als nicht so sehr groß, da auch beim Weglassen der Naht dieser Teile der Verlust für die Fußzehen kein vollständiger ist und ein derartiger Verlust in jedem Fall beim Gehen keine besondere Rolle spielt.

Zuweilen mußte aber die bezeichnete Schnittrichtung verändert werden, so z. B. bei den Affektionen des Fußgelenkes und besonders des Gelenkes zwischen Talus und Calcaneus, wo beim Vorhandensein zahlreicher Fisteln mehr im hinteren Teil, die vorderen Weichteile die hauptsächlichste Ernährungsbrücke abgeben mußten, und deswegen konnte, wenn der Schnitt an dieser Stelle geführt wurde, d. h. die Art. tibialis antica durchschnitten wurde, eine ungenügende Ernährung des Fußes riskiert werden. In diesen Fällen wurde derselbe Schnitt angewandt, der die durch die Excision der Fisteln entstandenen Wunden hinten verband, und zwar wurde diesem Schnitt eine möglichst quergehende Richtung verliehen. Endlich zwang die Lage der Fistel zuweilen dazu, auch andere Schnittrichtungen zu benutzen, die sich mehr der Längsrichtung näherten, obgleich hierbei die Operation schwieriger wurde.

Bei Resektion der Teile, die vor dem Fußgelenk liegen, entfernte ich, immer in gesunden Geweben arbeitend, gewöhnlich in einem Stück die ganze Ausdehnung der Knochen in der Breite des Fußes, wobei am häufigsten alles zwischen dem Chopartschen und Lisfrankschen Gelenk Liegende entfernt werden mußte. Hierbei ließ ich mich von demselben Prinzip leiten, wie es auch in bezug auf die Handwurzelknochen besteht, — nämlich daß z. B. zuweilen schon eine Affektion des Os naviculare oder eines der Keilbeine genügt, damit auch die Gelenke zwischen benachbarten Knochen und diese Knochen selbst vom Prozeß ergriffen werden. Andererseits zeigt es die Erfahrung, daß es sogar unvorteilhaft ist, eine Art Säule zwischen dem tarsalen und metatarsalen Teil des Fußes zurückzulassen. Vom oben angeführten Standpunkt aus ist es vor allem unvorteilhaft, weil die zurückbleibende Knochenwunde, die lange Zeit zur Heilung bedarf, mehr Chancen für ein Recidiv der Erkrankung bietet. Außerdem kann, der Erfahrung nach, auch im funktional-kosmetischen Sinne ein Nachteil eintreten — es kann nämlich der vorn liegende Teil des Fußes nach der Seite der Resektion hin abweichen.

Krank. Fig. 2. Gesund.

Krank. Fig. 3. Gesund.

Ich ziehe, wie ich es schon gesagt habe, den Querschnitt auf dem Fußrücken vor, wo sich auch gewöhnlich die Fistelgänge befinden. Wenn diese letzteren in der Breitenrichtung des Fußes stark

ausgebreitet sind, können sie sogar zwischen 2 Querschnitten exstirpiert werden, da hier so wie so, nach Entfernung der Knochen, ein Überfluß von Weichteilen vorhanden ist. Nachdem der afficierte Teil der Knochen in seiner ganzen Ausdehnung freigelegt ist, durchsäge ich die Knochen vertikal vorn und hinten im Gesunden und löse das zwischen den Schnittflächen liegende Stück von den Weichteilen der Fußsohle los. In denjenigen Fällen aber, wo sämtliche Knochen zwischen dem Chopartschen und Lisfrankschen Gelenk entfernt werden müssen, wird nur die Basis der Metatarsalknochen durchsägt, von der entgegengesetzten Seite aber wird eine Exarticulation im Chopartschen Gelenk ausgeführt, woran sich eine Abtragung der Knorpelflächen des Talus und Calcaneus mit der Säge anschließt, um hier eine entsprechende glatte Fläche für die Berührung mit der Schnittfläche der Metatarsalknochen zu erlangen. Das Anpassen bei Resektion des ganzen mittleren Teiles des Fußes wird im höchsten Grade durch den Überfluß an wenig nachgiebigen Weichteilen der Sohle, die sich bogenförmig zur Sohle hin vorwölben, erschwert. Deswegen wird, um die Berührung der Knochenflächen zu sichern, eine Drahtnaht, am besten zwischen dem Talus und dem 2. Metatarsalknochen angelegt. Ein entsprechend angelegter Verband ergänzt das Festhalten. Die Sehnen und der Nerv, oder was den letzteren anbetrifft, die Stelle, wo er verläuft, werden vor dem Durchschneiden central und peripher mit Fäden bezeichnet und nachher vernäht, obgleich dieses z. B. in Beziehung auf die Sehne des Tibialis anticus, die im Gebiet der vorderen Schnittfläche inseriert, nicht vollständig gelingt. Der Verband bleibt lange liegen, und die Kranken gehen nachher in demselben.

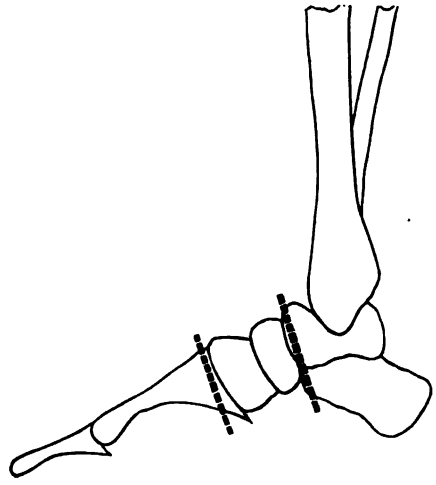

Schematische Zeichnung zu Fig. 2. 3.

Die Zahl der Kranken, bei denen ich eine solche (wie ich es nenne) quere Resektion des mittleren Teiles des Fußes ausgeführt habe, beträgt 9 (4 Männer und 5 Frauen). Zwei Patienten waren 11 und 14 Jahre alt; fünf 18—23 Jahre und drei 40, 47 und 63 Jahre. Mit Ausnahme einer Patientin befanden sich bei allen anderen Fistel-

gänge auf dem Fußrücken. In 2 Fällen traf die Säge auf das Gebiet der Keilknochen. In den übrigen wurde die ganze Mitte des Fußes entfernt. Sogar bei den erwähnten bejahrten Patienten konnte das erzielte Resultat ein gutes genannt werden. Nur bei zweien war der vordere Teil des Fußes mehr, als es sich gehört, nach außen verschoben. Die Verkürzung des Fußes betrug bei der völligen Entfernung des mittleren Teiles 3—3½ cm, bei der Durchsägung aber im Gebiet der Keilknochen war die Verkürzung geringfügig und fehlte in einem Fall vollständig. Gewöhnlich, besonders bei umfangreichen Resektionen, war das Fußgewölbe abgeflacht, oder sogar infolge des schon erwähnten Überflusses an Weichteilen, in entgegengesetzter Richtung vorgewölbt. Die Empfindung war nach vorn hin vom Schnitt aus abgeschwächt, aber nicht eingebüßt, die Zehen verloren gleichfalls, besonders wenn in der ersten Zeit dementsprechende Maßnahmen vorgenommen wurden, die Streckfähigkeit nicht vollständig. Alle Patienten konnten späterhin ihren Fuß beim Gehen vollständig benutzen. Über die Resultate der Operation läßt sich auf Grund der beiden beigefügten Photographien Nr. 2 u. 3, die nach Gypsabgüssen solcher Füsse angefertigt worden sind, urteilen. Die Sägerichtung in dem Knochen zeigen die auf die Photographieen Bezug habenden schematischen Zeichnungen. (Am Gypsabguß Nr. 2 ist die 2. Zehe abgebrochen.)

Gegenwärtig konnte ich nur 2 Patienten, die vor 8 und 9 Jahren operiert wurden, sehen resp. von ihnen Nachrichten erhalten. Bei beiden ist das Resultat ein vollständig gutes.

Die Technik der Resektion des Fußgelenkes war gewöhnlich wie folgt: vom dorsalen Querschnitt aus, der ungefähr der Linie entspricht, die die Spitzen der Knöchel verbindet, werden schichtweise die Weichteile, resp. die Sehnen und der Nerv mit einbegriffen, durchschnitten, wobei beim Durchschneiden der letzteren die oben beschriebene Bezeichnung mit Fäden ausgeführt wird. Der Schnitt reicht bis zum Kapsel-Bandapparat der darunter liegenden Knochen. Sich dicht an letzteren haltend und indem unterwegs diejenigen Teile über demselben, die bereits vom Prozeß berührt sind, entfernt werden, wird das Gebiet des Fußgelenkes zusammen mit den Knöcheln entblößt, wobei die hinter diesen hervortretenden Sehnen aus ihren Nischen befreit und zur Seite gezogen werden. An die Resektion selbst herantretend, durchsäge ich vor allen Dingen mit der Stichsäge die Unterschenkelknochen in regelmäßig horizontaler Richtung, unmittelbar über dem Gelenk, dränge die Schnittflächen dadurch von einander ab, daß ich den Fuß möglichst stark nach hinten hin beuge,

und umgehe, unter starkem Zurseitedrängen der seitlichen Weichteile, das abgesägte Stück von hinten und von den Seiten her, bis ich hinten zum Calcaneus gelange. (Hier kann übrigens bei gewisser Unachtsamkeit die Sehne des Flexor pollicis longus, der in einer Rinne am hinteren Rande des Talus verläuft, beschädigt werden.) Hierauf kann man bei einem Prozeß, der sich auf das Fußgelenk beschränkt, als weiteren Operationsakt einfach die Exarticulation des Talus in der Gelenkverbindung mit dem Calcaneus ausführen, um dann nachher gesondert die obere Knorpelfläche abzusägen. Bei der Affektion aber dieses letztgenannten Gelenkes, gelingt es bei einiger Übung, ohne das Gelenk zu eröffnen, die Oberfläche in der Richtung von hinten nach vorn abzusägen, um den Prozeß zu umgehen.

Fig. 4.

Zum Schluß wird das Gelenk zwischen Talus und Os naviculare eröffnet, oder es wird, um nachher nicht gesondert die Knorpeloberfläche des letzteren absägen zu müssen, von vornherein, ohne Eröffnung des Gelenkes, der Knochen unmittelbar vor dem Gelenk durchsägt. Die Schnittfläche verläuft hier, damit sie der Richtung der Knorpelfläche des Knochens entspricht, etwas schräg nach hinten Nach Entfernung des auf diese

Fig. 5.

Fig. 6.

Fig. 7.

Weise begrenzten Stükkes, das zusammen mit dem Knöchelenden der Unterschenkelknochen das uneröffnete Fußgelenk und den Talus oder auch noch die Knorpeloberflächen der dem letzteren benachbarten Knochen enthält, erhalten wir von seiten des Fußes eine etwas stumpfwinklige Abstufung zwischen dem Calcaneus und Os naviculare, an die nur noch die Knochenenden des Unterschenkels angepaßt werden müssen. Damit das Anpassen vollständiger gelingt, säge ich den vorderen Rand der Unterschenkelknochen in der Richtung von vorn und oben nach hinten und unten etwas ab, damit diese Schnittfläche der vertikalen oder eher etwas nach hinten geneigten Fläche des Os naviculare entspricht. Hierdurch erhält das untere Ende der Unterschenkelknochen die Form eines Vorsprunges, der in der Beziehung sei-

ner Flächen zu einander vollständig der Stufe zwischen den Knochen des Fußes entspricht. (Die Richtung der Sägeflächen an den Knochen

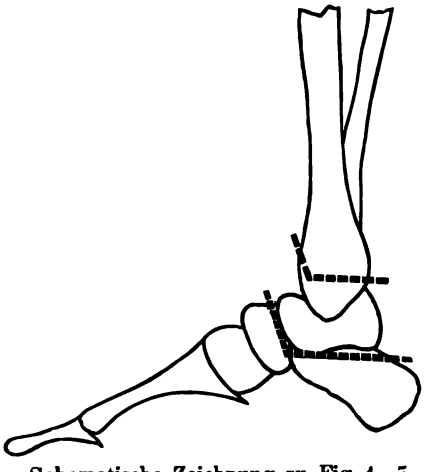

Schematische Zeichnung zu Fig. 4—7.

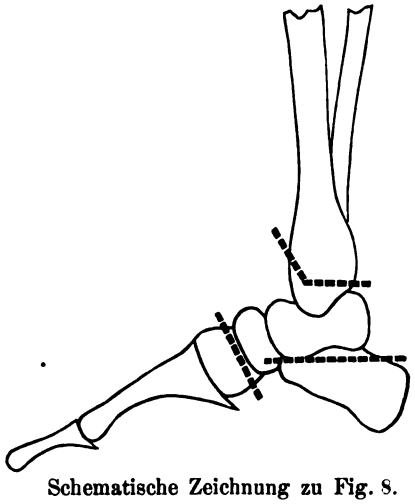

Schematische Zeichnung zu Fig. 8.

ist auf der schematischen Zeichnung sichtbar, die auf die Photographieen der Kranken No. 4, 5, 6 u. 7 Bezug hat.)

Beim Anlegen tritt der Fuß in bezug auf den Unterschenkel im Vergleich zur normalen Lage natürlich etwas zurück. Die Knochen werden vermittelst eines Nagels zusammengehalten, der von der Sohle aus vertikal durch den Calcaneus in die Tibia eingeschlagen wird; hierauf wird ein Dauerverband angelegt. Wenn die Patienten anfangen aufzustehen, lege ich gewöhnlich über dem Verbande in der Form eines Apparates, der den Fuß in richtiger Stellung er halten soll, eine entsprechende Gypsschiene (Schlittschuhschiene) an, die von mir ebenfalls in der oben erwähnten Arbeit über Behandlung der Knochenbrüche beschrieben worden ist.

Krank. Fig. 8. Gesund.

Wenn man gezwungen ist, von einem hinteren Schnitt aus zu operieren, so verläuft die Operation auch dann in derselben Reihenfolge. Ich will hier bemerken, daß man sich auf das Durchschneiden der Achillessehne allein beschränken kann, die übrigen Sehnen werden nur zu Seite gezogen; es gelingt auch die Arterie mit dem Nerven zu erhalten. Wenn ich dennoch den vorderen Schnitt vorziehe, so geschieht es deswegen, weil von ihm aus der Zutritt zum Operationsfelde ein breiterer ist.

Krank. Fig. 9. Gesund.

Wenn es, wie es auch in einigen meiner Fälle war (siehe unten), nötig wird, das ganze Os naviculare zu entfernen, so ist es selbstverständlich, daß der Unterschied nur darin besteht, daß die Enden der Unterschenkelknochen noch weiter nach vorn, d. h. den Keilknochen, angepaßt werden müssen (siehe die schematische Zeichnung zur Photographie des Gypsabgusses No. 8); wenn nun auch diese Knochen afficiert sind und entfernt werden, so werden die Enden der Unterschenkelknochen sogar bis zu den Metatarsalknochen vorgeschoben (siehe die schematische Zeichnung zum Gypsabguß No. 9). Dasselbe geschieht, wenn der Calcaneus, z. B. bei Erkrankung des Gelenkes zwischen Talus und Calcaneus, stärker afficiert ist und in weiterer Ausdehnung nach oben hin entfernt werden muß. In diesem Falle werden die Unterschenkelknochen dem Rest des Calcaneu angepaßt.

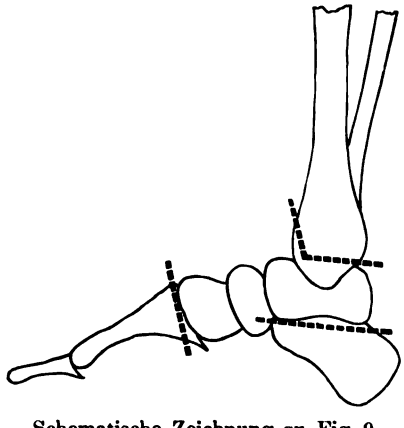

Schematische Zeichnung zu Fig. 9.

Schließlich kann es auch so sein, wie es in einem meiner Fälle war, wo ich nach Entfernung des Talus und fast des ganzen Cal-

caneus das untere Ende der Unterschenkelknochen einfach schräg von vorn-oben nach hinten-unten absägte und hieran den Fußrest anpaßte, indem ich das hintere Ende desselben in derselben schrägen Richtung absägte. Es kam hier, mit anderen Worten, gleichsam eine Variation der Wladimirow - Mikuliczschen Operation zu stande, und zwar besteht die Variation darin, daß der Fuß in seiner natürlichen horizontalen Lage angepaßtwird. (Photographie der Patientin nach der Operation und schematische Zeichnung zu derselben No. 10)[1]).

Fig. 10.

Bevor ich meine Fälle mitteile, will ich bemerken, daß ich mit einer osteoplatischen Operation das oben bezeichnete Ziel anstrebte, keinen Hohlraum zwischen den Knochen zurückzulassen. Eine Knochen ankylose, die, wie mich die Erfahrung lehrte, an dieser Stelle nicht wünschenswert ist, kommt gewöhnlich auch nicht zu stande und, es bleibt im Gegenteil auch späterhin eine geringe Beweglichkeit erhalten und zwar gerade in dem Maße, wie es nötig ist. Wenn ferner in einigen Fällen der Fuß in bezug zum Unterschenkel eine etwas gestreckte Stellung einnahm, so war das Unglück hierbei nicht groß, da durch diese Stellung die nach der Operation in gewissem Grade entstehende Verkürzung des Beines ausgeglichen wurde. Die in einigen Fällen beobachtete Senkung

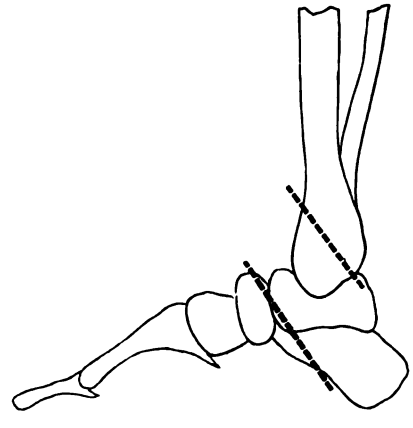

Schematische Zeichnung zu Fig. 10.

1) Diese Operation hat späterhin Caselli etwas von meiner Methode abweichend ausgeführt (entnommen dem Zentralbl. f. Chirurgie. 1899. S. 969).

des Fußes und Kontraktur der Zehen im Anschluß an die Durchschneidung der Sehnen verschwand späterhin bei entsprechenden Maßnahmen.

Die Zahl der von mir nach dieser Methode operierten Patienten betrug 24. Das Alter der Patienten betrug: einer 8 Jahre, sieben 14—16 Jahre, sieben 18—22, drei 24—28, zwei 30—35, eine 45, zwei 54—61 und einer 73 Jahre. In 15 Fällen war das Fußgelenk afficiert, in fünf das Gelenk zwischen Talus und Calcaneus und in 4 Fällen außer dem Talus die benachbarten Knochen des Mittelfußes, so daß in 2 von diesen Fällen noch das Os naviculare entfernt werden mußte und in 2 anderen alle Knochen bis zu den Metatarsalknochen und dennoch, wie ich es gleich hier bemerken will, wenigstens in 3 Fällen mit äußerst befriedigendem Resultat. Noch ein Fall von Affektion des Talus und Calcaneus, in dem die variierte Wladimirow-Mikuliczsche Operation ausgeführt worden war, ist schon oben erwähnt worden. In 2 Fällen mit Affektion des Gelenkes zwischen Talus und Calcaneus wurde eine Amputation ausgeführt und zwar in einem Fall primär, im anderen kurze Zeit nach der Resektion. Von den übrigen 21 Fällen endeten 2 infolge von Marasmus 4 und 3 Monate nach der Resektion tödlich. In einem von diesen Fällen war ebenfalls eine Affektion des Gelenkes zwischen Talus und Calcaneus vorhanden. In 20 Fällen, die oben erwähnten 5 Fälle von umfangreicher Resektion mitgerechnet, wurde, abgesehen davon, daß unter ihnen, ja sogar in der Hälfte aller Fälle der Prozeß, was die Menge der Fistelgänge, den starken Marasmus usw. anbetrifft, ein so schwerer war, daß quasi von vorn herein eine Amputation indiciert erschien, ein zum Gehen vollständig brauchbarer Fuß erzielt. Die Operationsresultate vergleiche nach den Photographieen der Patienten, oder Gypsabgüsse No. 4—10.

Im Sinne von hartnäckig wiederkehrenden Infiltrationen und Fisteln war nur in 4 Fällen der Verlauf nach der Operation gestört.

Spätere Nachrichten besitze ich nur über 8 Patienten. Nur bei einer Patientin, bei der auch die Knochen des Mittelfußes reseciert wurden, bestehen noch immer 2 Jahre nach der Operation Fistelgänge. Bei den übrigen trat völlige Genesung ein. Von ihnen wurde eine Patientin vor ungefähr 9 Jahren operiert, zwei vor 4—5, drei vor 2—2½ und eine vor 4 und dann noch einmal vor 2½ Jahren. Bei dieser letzten Patientin wurde, wie schon erwähnt, zuerst der Talus und das Os navicalare entfernt, dann aber bei der zweiten Operation fast der ganze Calcaneus, von dem nur an der einen Seite eine dünne Schicht übrig blieb, und nach den erhaltenen Nachrichten läuft diese Patientin dennoch und tanzt sogar.

Zum Schluß möchte ich zur Illustration der vorzüglichen Resultate, die die osteoplastische Methode geben kann, auf einen Fall von Sarkom der Weichteile der Sohle im Gebiet der Metetarsalknochen bei einem 20jährigen jungen Mädchen hinweisen. Bei der Operation erwies sich die Ausbreitung der Geschwulst als so umfangreich, daß nichts anderes übrig zu bleiben schien, als den vorderen Teil des Fußes zu entfernen. Es wurde aber der Versuch gemacht, sich auf eine Resektion der Metatarsalknochen zu beschränken und die Zehen den die hintere Grenze der Knochenwunde bildenden Keilknochen anzupassen und mit den letzteren durch eine Knochennaht zu vereinigen. Dieser Versuch erwies sich als vollständig berechtigt sowohl was die Erzielung eines zum Gehen vollständig brauchbaren Fußes anbetrifft, der auch in kosmetischer Beziehung durchaus nicht so übel war (cf. Photographie des Gypsabgusses desselben No. 11 und die schematische Zeichnung zu derselben) als auch was die 2 jährige Recidivfreiheit anbetrifft.

Gesund. Fig. 11. Krank.

In bezug auf die Tuberkulose des Hüftgelenkes will ich nur erwähnen, daß ich bei der Resektion desselben in den letzten 8 Jahren ausschließlich den Kocherschen Schnitt benutze. Die Insertionsstelle der Glutaeen bleibt dadurch erhalten, daß zusammen mit der Knochenhaut im Gebiet des Trochanter major auch die darunter liegende Knochenschicht abgetrennt wird. Die veränderten Teile werden nach Möglichkeit entfernt, indem der Prozeß umgangen wird. Nach Entfernung des Schenkelkopfes und Ausreini-

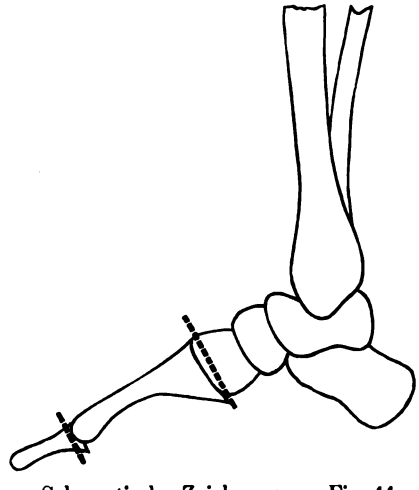

Schematische Zeichnung zu Fig. 11.

gung der Gelenkpfanne wird das Schenkelende in die letztere in stark abducierter, nicht weniger als unter einem Winkel von 45°, Lage des Beines eingefügt. Die Wunde wird drainiert und vernäht. Über dem Verbande wird der von mir schon früher in meinen Aufsätzen über Behandlung von Knochenbrüchen[1]) beschriebene abducierende Holzapparat befestigt, in dem die Patienten die Zeit nach der Operation gehend verbringen. Dieser Apparat wird gewöhnlich nicht weniger als 3—4 Monate getragen.

Die Zahl aller meiner nach dieser Methode operierten Patienten betrug 16. Mit Ausnahme von 3, von denen zwei 6—8 Jahre und einer 28 Jahre alt waren, befanden sich die übrigen 13 im Alter von 10—16 Jahren. Bei 9 Patienten waren Fisteln vorhanden, bei 3 Eiterherde neben dem Gelenk, die sich noch nicht eröffnet hatten. Bei 4 bestand eine Luxation auf das Hüftbein. 2 Patienten waren schon früher einer Resektion des Gelenkes unterworfen worden, einer von ihnen sogar zweimal. Bei 4 Patienten konnte der Ursprung des Prozesses in der Gelenkpfanne mit Sicherheit festgestellt werden.

Zwei Patienten starben an Amyloid (einer von ihnen nach wiederholter Resektion). Die übrigen haben sich nach der Operation sehr gut erholt. Fisteln waren, wenigstens in den ersten Monaten nach der Operation, genau genommen bei allen Patienten vorhanden: aber nicht mehr als nur in 1/3 der Fälle gaben dieselben keine Hoffnung auf baldige Schließung oder waren mit anderen Worten derartig, daß man ein Recidiv der Affektion im Knochen annehmen mußte.

In 7 Fällen, die nicht weniger als 1/2 Jahr nach der Operation beobachtet wurden, blieb die abduzierte Stellung des Oberschenkels erhalten, obgleich sie im Vergleich mit der Stellung bei der Operation geringer geworden war. In 3 von diesen Fällen wurde durch diese Stellung die Verkürzung des Beines beinahe vollständig ausgeglichen. In den übrigen Fällen verringerte sie sich allmählich und ging sogar in Adduktionsstellung über, so daß z. B. in 6 Fällen auf der operierten Seite eine Verkürzung von 6—8 cm zurückblieb.

Spätere Nachrichten besitze ich von 7 Patienten. Ein Patient (mit einer pathologischen Luxation) starb 4 1/2 Jahre nach der Operation. Von den übrigen 6 sind bei 3, die vor 8, 2 und 2 Jahren operiert wurden, keine Fisteln vorhanden, und sie verrichten sogar einen Dienst, der mit physischen Anstrengungen verknüpft ist. Bei

1) Außer dem oben erwähnten Aufsatze vergl. „Ein einfacher Apparat zum Gehen bei Schenkelbrüchen und bei Resektion im Hüftgelenk". Wratsch 1896. Nr. 39 (russisch).

dem ersten der erwähnten Patienten war eine umfangreiche Zerstörung der Gelenkpfanne vorhanden. Bei 3 Patienten (die vor 2, 6½ und und 1½ Jahren operiert wurden) bestehen bis jetzt noch Fisteln. Zwei von diesen hatten eine schwere Affektion des Gelenkes und der Weichteile.

Die Resektion en bloc des Ellenbogengelenkes wurde immer von einem dorsalen Längsschnitt über dem Olecranon ulnae ausgeführt. Die Gelenkkapsel wurde freigelegt, die Knochen oben und unten abgesägt, worauf das ausgesägte Stück von den Weichteilen der Beugeseite abgelöst wurde, wobei man sich natürlich dicht an der Gelenkkapsel hielt. In meinen ersten Fällen stopfte ich für die erste Zeit die Wunde mit Jodoformgaze aus. In den letzten Fällen hingegen vereinigte ich die Knochenenden sofort mit Drahtnähten, wobei ich den Vorderarm im rechten Winkel zum Oberarm stellte, und zwar in Supinationsstellung; in dieser Lage wurde der Arm durch eine Gypsschiene, die über dem Verbande angelegt wurde, fixiert. Späterhin wurden methodische Bewegungsübungen ausgeführt.

Die Zahl meiner Fälle betrug 11. Eine Patientin war 6 Jahre alt, sechs 19—27 Jahre und vier 39—57 Jahre. Bei 6 Patienten bestanden Eiterherde neben dem Gelenk oder Fisteln. Zwei Patienten waren schon früher einer Operation dieses Gelenkes unterworfen worden. Bei einem Patienten (50 Jahre alt) wurde der Oberarm späterhin amputiert. Ein Patient entzog sich der Beobachtung bald nach der Operation. Von den übrigen 9 wurde in drei Fällen, was die Beweglichkeit anbetrifft, ein fraglos gutes Resultat erzielt, in 3 Fällen war die Beweglichkeit bedeutend beschränkt und in 3 Fällen bildete sich eine Ankylose. Nur in 2 Fällen blieben sehr lange Zeit Fisteln zurück.

Unter 5 Patienten, die ich vor 9, 7 (2 Patienten) und 4 Jahren (2 Patienten) operiert habe und von denen ich Nachrichten besitze, ist die wünschenswerte Beweglichkeit bei 2 erhalten geblieben, bei 3 ist aber eine Ankylose zurückgeblieben. Bei einem von den ersteren und einem von den letztgenannten Patienten war meine Operation schon eine wiederholte wegen Recidiv.

Am Handgelenk wurde die extrakapsuläre Resektion mit unmittelbarer Anpassung der Knochenenden aneinander von mir nur in 4 Fällen ausgeführt. Die Patienten waren 12, 13, 31 und 34 Jahre alt. Bei allen bestand eine Affektion der Weichteile außerhalb des Gelenkes, bei einem in Form eines tuberkulösen Hygroms der Sehnenscheiden der Dorsalmuskeln des Daumens. Bei 2 waren merkliche Veränderungen in den Lungen vorhanden. Einer von den letz-

teren, bei dem die Wundheilung sehr langsam vor sich ging, entzog sich vorzeitig der Beobachtung. Bei 2 von den übrigen 3 entstand eine unvollkommene Ankylose an der Resektionsstelle, wobei bei einem Patienten sich späterhin die Beweglichkeit der Finger sogar vollständig wiederherstellte. (Dieses war der Fall mit Hygrom der Sehnenscheiden.) In diesem Falle hatte ich mich nur auf eine Entfernung der oberen Reihe der Handwurzelknochen beschränkt.

Bei 3 war die Ankylose eine vollkommenere, obgleich die Beweglichkeit der Finger ebenfalls nicht vollständig gelitten hatte. Dieser Patient fieberte aber späterhin im Anschluß an eine Affektion der Hals- und Achselhöhlendrüsen.

Hier wurde übrigens in der Zeit nach der Operation zur Erhaltung der Beweglichkeit der Finger methodisch dieselbe Maßnahme angewandt, die ich, wie ich es auf dem letzten Pirogoffschen Kongreß mitgeteilt habe, mit so großem Erfolge in all den Fällen angewandt habe, die in einem Knochenbruch des Vorderarmes oder in einer Operation am Handgelenk bestanden und in denen notgedrungen der Hand eine unbewegliche Lage, z. B. durch Anlegen einer Gypsschiene, gegeben werden muß. Diese Maßnahme besteht darin, daß der Patient mit der Hand des operierten Armes einen gewöhnlichen Gummiball knetet.

# XXXVI.

Aus der chirurgischen Klinik zu Marburg (Geheimrat Küster).

## Ein Beitrag zur temporären Aufklappung beider Oberkiefer nach Kocher.

Von

Prof. **Enderlen**,
Sekundärarzt.

Zur Behandlung von Nasenrachentumoren steht uns eine ganz stattliche Reihe von Methoden zur Verfügung. Es liegt nicht in dem Plane der kurzen Mitteilung, alle hier aufzuzählen und kritisch zu beleuchten, ich nenne nur einige und verweise im übrigen auf das Werk von König, das Handbuch für praktische Chirurgie und andere Lehrbücher. Zu den einfachen Maßnahmen ohne sogenannte Voroperation gehören:

Kaustik, Elektrolyse, Abtragen mit dem Ekraseur oder dem scharfen Löffel. Diese mögen bei den Fibromen als hinhaltende Operationen genügen, bis der Patient die Altersgrenze (25. Jahr) erreicht hat, in welcher diese Tumoren erfahrungsgemäß eine ausgesprochene Neigung zur Rückbildung, ja sogar zur Spontanheilung zeigen.

Anders verhält es sich bei malignen Tumoren, wenn ein radikaleres Vorgehen dringend geboten ist. In diesen Fällen ist man genötigt, eine Voroperation auszuführen. Diese kann ihren Weg von der Nase, vom Oberkiefer oder vom Munde aus nehmen, wobei verschiedene Kombinationen in Betracht kommen.

Die einseitige Spaltung der Nase entlang dem Nasenrücken und Entfernung der Geschwulst unter Kontrolle des Fingers übte König in mehreren Fällen.

Ferner wurde die Nase aufgeklappt und zwar nach unten, oben, oder nach der Seite hin, manchmal mit Eingriffen an der Oberlippe, oder an dem Processus nasalis des Oberkiefers (definitive oder temporäre Resektion desselben) gepaart.

Mit diesen Methoden sind die Namen von v. Langenbeck, Michaux, Linhart, Ollier, Chassaignac, v. Bruns verknüpft. Von dem Oberkiefer wurde der Nasenfortsatz definitiv oder temporär reseziert unter Bildung eines Lappens aus der Seitenfläche der Nase nach der Wange zu. Rampolla benutzte die Orbita als Ausgangspunkt.

Die Totalresektion des Oberkiefers mit verschiedenen Modifikationen oder auch die nur partielle fand ihre Vertreter in Syme, Mirault, Flaubert, Demarquay, Trelat, Maisonneuve, Cheever, M. J. Roux und anderen. v. Langenbeck leitete durch eine temporäre osteoplastische Resektion des Oberkieferkörpers einen großen Fortschritt ein; sie wurde nach einer Äußerung von Lanz durch Kocher noch leistungsfähiger gemacht. Jordans beide Operationen gehören ebenfalls noch in diese Kategorie. In dem einen Falle führte er die gleichzeitige Aufklappung des linken Oberkiefers und der Nase aus und zwar beider in entgegengesetzter Richtung. Bei dem zweiten Patienten kombinierte er die Nasen- und Oberkieferaufklappung in der Weise, daß der linke Oberkiefer und die Nase in einem Stück reseziert und nach rechts herübergelegt wurden. Für das Vorgehen bei der erst aufgeführten Operation besaß Jordan, wie er nachträglich erfuhr, in Czerny einen Vorgänger; das Umklappen des Oberkiefers nach außen (in umgekehrter Richtung wie bei dem typischen Langenbeckschen Verfahren) hatten O. Weber und Kocher empfohlen.

Aus den Abbildungen, welche Jordan gibt, ist ersichtlich, daß ein guter Zugang zum Operationsfelde geschaffen wird. Nach den Angaben des Autors ist auch das kosmetische Resultat zufriedenstellend. Jordan verwirft die Spaltung des weichen Gaumens. Diese hatten Manné, Dieffenbach, Botrel und Richard geübt; Maisonneuve und Hueter modifizierten sie dahin, daß die Uvula unberührt blieb. Böckel führte eine quere Ablösung des Gaumensegels vom harten Gaumen aus.

Nelaton führte auf den Böckelschen Schnitt noch einen senkrechten in der Mitte des harten Gaumens aus und fügte eine Knochenexzision aus diesem hinzu. Gussenbauer erweiterte die Nelatonsche Knochenoperation. Er spaltete den mukös periostalen Überzug des harten Gaumens in ganzer Länge, löste die Schleimhaut nach beiden Seiten bis in die Nähe der Alveolarfortsätze, entfernte die Processus palatini und Gaumenbeine und führte nach Entfernung der Geschwulst die Gaumennaht aus.

Habs operierte ohne Kenntnis des Chalotschen Verfahrens in

folgender Weise: „Temporäre Resektion des harten Gaumens, welcher falltürartig nach unten, d. h. auf die Zunge herabgeklappt wird, wodurch eine bedeutende Erweiterung der Nasenhöhle entsteht, so daß durch diese ein breiter Zugang zum Nasenrachenraum geschaffen wird. Nach Entfernung des Tumors wird der harte Gaumen an seine ursprüngliche Stelle reponiert und durch Knochennaht fixiert." Habs hebt den starken Blutverlust hervor [1]).

4 Monate nach dem Eingriffe federte der Alveolarfortsatz noch etwas, die Atmung war ungestört, die Sprache normal. Partsch suchte bei seinem Patienten die schwer zu stillende Blutung aus den Arteriae palatinae, welche sowohl „die Kocher sche als auch die Habssche Operation begleiten müssen", zu umgehen, auch wollte er die zeitraubende Naht durch harten und weichen Gaumen vermeiden. Seine Technik war folgende:

Schnitt vom 2. Mahlzahn rechts bis zum 2. Mahlzahn links durch die Schleimhaut des Vestibulum oris hoch oben an der Umschlagsfalte oberhalb der Zahnreihe des Oberkiefers, Zurückschieben der Weichteile und Freilegung des Knochens. Eröffnung der Nasenhöhle von vorn unten aus durch Abtrennen der Schleimhaut von der Apertura pyriformis, unter Abziehen der Weichteile nach oben außen, Einsetzen eines breiten Meißels, Durchtrennung des Septum narium oberhalb der Schleimhaut des Bodens der Nasenhöhle, Durchtrennung der Vorder- und Außenwände der Kieferhöhlen, bis an die Tubera maxillaria ebenfalls oberhalb der Schleimhaut der Kieferhöhlen, Herunterklappen des harten Gaumens, Entfernung des Tumors, Tamponade. Zurückdrängen des Gaumens in seine normale Lage, Schluß der Schleimhautwunde im Mundhöhlenvorhofe durch fortlaufende Nath. Die Blutung war ziemlich beträchtlich; Partsch rühmt der Operation den Mangel jeder Entstellung nach.

Huguier benützte bereits im Jahre 1861 ein Verfahren zur Entfernung eines Nasenrachenpolypen, welches mit dem von Partsch einige Ähnlichkeit hat. Die Hauptmomente der Operation von Huguier sind: après avoir divisé transversalement l'un des côtés de la base du voile du palais, puis la joue et la région naso-faciale, de manière à obtenir un large tambeau triangulaire, à sectionner transversalement le maxillaire supérieur, l'os palatin et l'apophyse ptérygoide, à luxer ces os en bas et en dedans en se servant de la suture médio-palatine comme de charnière, et à les reduire ensuite après l'ablation du polype, et les fixer en définitive à l'aide de l'ingénieux appareil de gutta-percha imaginé par M. Morel-Lavallée.

1) Die präliminare Tracheotomie wurde nicht ausgeführt.

M. J. Roux und Annandale können als diejenigen gelten, welche der gleich zu erwähnenden Operationsmethode den Boden ebneten. M. J. Roux teilt sein Verfahren in 5 Akte ein, welche ich nur kurz angebe:

1. Division de l'attache fronto-jugale.
2. Division de l'attache temporo-jugale.
3. Division de l'attache orbito-nasale inférieure.
4. Division de l'attache ptérygo-maxillaire.
5. Division de l'attache inter-maxillaire.

1—3 können nach Roux in Chloroformnarkose ausgeführt werden.

Annandale schreibt 1889: „Meine Operationsmethode ist folgende: 1. Freilegung der vorderen Nasenlöcher durch ausgiebige Durchtrennung der Schleimhaut an ihrem Übergange von der Oberlippe auf den Oberkiefer nach dem Vorgehen von Rougé.

2. Durchtrennung des knöchernen Nasenseptums an dem Übergange auf den Oberkiefer.

3. Durchschneidung der Schleimhaut des harten Gaumens in der Mittellinie und dann Durchsägung des Alveolarfortsatzes des Oberkiefers und des ganzen harten Gaumens in der Mittellinie. Eventuell kann man auch den weichen Gaumen in der Mitte spalten; man macht das abhängig von der Größe und dem Sitze der Geschwulst das eine Mal habe ich es getan, die beiden anderen Male nicht.

4. Trennung der beiden Oberkiefer mit Gewalt.

5. Entfernung der Geschwulst durch Zange, scharfen Löffel, kalte oder galvanokaustische Schlinge.

6. Tamponade.

7. Aneinanderbringen der Oberkiefer, Drahtnaht des Alveolarfortsatzes, Schleimhautnaht des harten Gaumens [1]).

Lanz veröffentlichte im Jahre 1892 ein von Kocher angewandtes Verfahren, welches in der osteoplastischen Aufklappung beider Oberkiefer besteht. Es handelte sich um ein Fibrosarkom welches 2 Monate vorher vergeblich unter Anlegung einer Gaumenboutonnière angegangen worden war.

Lanz schildert als Resultat der Operation: „Keine Entstellung, keine Beeinträchtigung irgend welcher Funktionsfähigkeit und günstige Rezidivprognose wegen der gründlichen Weise des Vorgehens." Auch Kocher selbst empfiehlt sie warm in seiner Operationslehre.

---

1) 1894 beschrieb Annandale die Entfernung eines Nasenrachentumors bei welcher er nur den weichen Gaumen gespalten hatte.

Eine häufige Wiederholung fand das Kocher'sche Vorgehen nicht. Ich fand außer der Arbeit von Lanz nur die Mitteilungen von Depage (2 Fälle), Lavisé, Falkenberg, Payr und Hertle. Hieran reiht sich ein Fall, welchen ich in Vertretung von Herrn Geheimrat Küster operieren konnte. Kranken- und Operationsgeschichte folgen im Auszuge.

Karl L., 10 Jahre alt, soll früher stets gesund gewesen sein. Um Weihnachten 1903 fiel den Eltern die veränderte Sprache auf, sie war „als ob der Junge einen Klos im Munde hätte". Von Januar 1904 an atmete der Patient immer mit offenem Mnnde, schnarchte während des Schlafes stark. In der letzten Zeit wurde auch das Hörvermögen schlecht.

Anfang April war der Junge in Behandlung der hiesigen Ohrenklinik (Prof. Ostmann). Den hier wiedergegebenen Bericht verdanke ich Herrn Dr. Hempel: „Der Patient ging uns zu mit einem großen Tumor im Nasenrachenraume, der die Nasenatmung vollkommen aufhob und das Gaumensegel nach dem Munde zu drängte. Man konnte damals fühlen, daß der Tumor gerade in der Mitte der hinteren Rachenwand aufsaß, höchstens eine Spur mehr nach rechts. Man konnte mit dem Finger gerade noch zwischen ihm und der Nase vorbeikommen. Am Dach des Nasenrachenraumes saß er nicht, sondern nahm genau die Stellung ein, welche die Rachenmandel hat. An der Basis fühlte er sich hart an, an verschiedenen anderen Stellen butterweich. An der rechten Halsseite waren einige Lymphdrüsen geschwollen.

Mit der Schlinge wurde ein reichlich hühnereigroßes Stück entfernt. Der Junge bekam hohes Fieber und einen Abszeß am Halse. Die Nasenatmung war einige Zeit weniger verlegt.

Nach kurzer Zeit zeigte der Tumor (Sarkom Prof. Aschoff) ein so rapides Wachstum, daß sich beiderseits zitzenförmige Fortsätze bis in das hintere Drittel der Nase hineingeschoben. Der Junge wurde entlassen." Am 25. Juni 1904 kam er zur Aufnahme in die Klinik.

Er sah etwas blaß aus, war sonst gesund. Am Halse waren beiderseits geschwollene leicht verschiebliche Lymphdrüsen fühlbar. Der Junge konnte nur durch den Mund atmen, aus beiden Nasenlöchern floß klares fadenziehendes Sekret. Der weiche Gaumen war nach der Mundhöhle durch eine über ihm gelegene elastische Masse vorgewölbt. In der Tiefe beider Nasenhöhlen sah man eine grau-rötliche Geschwulst. Der Pharynx war durch eine derb elastische knollige Masse ausgefüllt, die bis zur Höhe der hinteren Begrenzung des weichen Gaumens herabreichte und hier mit einem Zapfen endigte.

Operation am 27. Juni 1904.

Injektion von 0,01 Morphium. Leichte Chloroformnarkose, sodaß Patent auf Anrufen stets reagierte (Halbnarkose).

1. Unterbindung der Carotis externa beiderseits und Exstirpation der geschwollenen Lymphdrüsen.

2. Schräge Lagerung nach Kocher. Osteoplastische Resektion beider Oberkiefer: Spaltung der Oberlippe bis an das Nasenloch, Trennung der Schleimhaut nach beiden Seiten an der Umschlagstelle im ganzen auf eine Länge von 5—6 cm unter Erhaltung der nach hinten gelegenen

Schleimhaut. Durchmeißelung beider Oberkiefer oberhalb des Alveolarrandes unter Schonung der den Mahlzähnen entsprechenden Schleimhautpartien (Payr). Durchschlagen der hohen Gaumenplatte in der Mittellinie und mediane Spaltung des weichen Gaumens mit Ausnahme der Uvula.

Aufklappen beider Oberkiefer (ohne den Flügelfortsatz) mit Hilfe von scharfen Hacken, Spaltung der Nasenschleimhaut soweit dies noch nicht geschehen war; Beiseitedrängen des Vomers, partielle Excision der Muscheln.

Abtragung des etwa $1\frac{1}{2}$ hühnereigroßen Tumors, welcher mit so breiter Basis aufsaß, daß über die Ausgangsstelle keine genaueren Angaben gemacht werden können. Der Knochen war intakt. Das Geschwulstbett wurde mit dem Thermokauter gründlichst verschorft nach vorhergehender Tamponade, welche durch Suprarenin (1:1000) in bester Weise unterstützt wurde.

Tamponade, welche zur Nase (links) herausgeleitet wurde, Naht des Alveolarfortsatzes mit Silberdraht (1 Sutur), Naht des weichen Gaumens der Schleimhautwunde und der Oberlippe. Die Blutung war zu keiner Zeit beträchtlich, konnte stets durch Tamponade leicht beherrscht werden.

Die mikroskopische Untersuchung (Prof. Aschoff) ergab ein Rundzellensarkom (kleinzellig), die exstirpierten Lymphdrüsen waren frei von Sarkom.

Der Verlauf bot nichts besonders Erwähnenswertes. Der Junge erholte sich rasch von dem immerhin schweren Eingriffe. Er stand am 3. Tage nach der Operation auf. Bis zum 9. Juli erhielt er nur flüssige, von da ab bis zum 15. Juli breiige Nahrung; seit dem letztangegebenen Datum genießt er alle Speisen.

Am 3. Juli wurde der Tampon aus der Nase entfernt, am 9. Juli sämtliche Nähte.

Der gute kosmetische Effekt war nur dadurch etwas getrübt, daß der linke mittlere Schneidezahn sich lockerte und entfernt wurde. Vielleicht lässt sich dieser Übelstand dadurch vermeiden, daß man zur Durchtrennung des harten Gaumens die Giglische Drahtsäge benützt.

Bei der Entlassung am 20. Juli 1904 war die Wunde in der Oberlippe vollkommen linear verheilt, ebenso diejenige des harten und weichen Gaumens. Die linke Oberkieferhälfte federte noch in ganz geringem Grade. Die Sprache war etwas alteriert. Die Störung ist nach Herrn Dr. Hempel, welcher den Jungen untersuchte, „auf eine Insuffizienz des Gaumensegels zurückzuführen, welches den Nasenrachenraum nicht vollkommen abzuschließen vermag. Die Ursache davon ist einmal die Durchtrennung des Gaumensegels bei der Operation; das wird sich aber wahrscheinlich beheben, sobald eine feste Narbe entstanden ist. Viel ausschlaggebender scheint mir eine Inaktivitätsatrophie der Gaumenmuskeln zu sein. Zu dieser kam es dadurch, daß einmal das Gaumensegel lange Zeit sich nicht zusammenziehen konnte und außerdem noch direkt überdehnt wurde, da der Tumor es weit nach der Mundhöhle zu vordrängte. Die Prognose der Sprachstörung ist günstig, da die Ursachen derselben wohl leicht schwinden werden; günstiger ist sie jedenfalls als z. B. nach einer Gaumenplastik bei Wolfsrachen, da der Junge früher eine normale Sprache besaß."

Von einem Rezidiv vermochte Herr Dr. Hempel, welchem ich für die genaue Untersuchung verbindlichst danke, nichts festzustellen.

Geht man die spärlichen Operationsberichte durch, so ergeben sich mancherlei Verschiedenheiten in bezug auf die Technik. Auf diese sei in aller Kürze eingegangen. Zuerst erwähne ich die Voroperationen, dann die Lagerung des Patienten, die allerdings in enger Verbindung mit einander stehen. Zu den ersteren gehört die Tracheotomie; diese führten Depage (2mal), Lavisé und Hertle (Entfernung der Kanüle nach 24 Stunden) aus. Es liegt keine Veranlassung vor, auf die Vorteile und Nachteile derselben näher einzugehen, dies ist auf dem Chirurgencongresse 1901 von Krönlein Riedel und Rydygier in ausreichender Weise geschehen. Keinesfalls wollte ich den Jungen einer Complication von seiten der Lungen aussetzen. Die Unterlassung der Tamponade des Kehlkopfes konnte um so eher riskiert werden, als vorher beide Aa. carotid. ext. unterbunden wurden. Zu dieser Voroperation ergreift Kocher in seiner Operationslehre das Wort: „Wir raten aber bei solch eingreifender Operation zunächst die prophylaktische Blutstillung durch Ligatur beider arteriae carotides externae zu machen."

Depage führte die Unterbindung der genannten Arterien in seinem 2. Falle aus. Er hatte es beide Male mit einer heftigen Blutung zu tun. In der Mitteilung von Lanz (Kocher) muß nach dem mehrmaligen Erwähnen der „Tamponade" die Haemorrhagie immerhin nennenswert gewesen sein. Hertle hält von der in Rede stehenden praeventiven Unterbindung nicht besonders viel; er führt einen Fall aus der Grazer Klinik an, „wo die einseitige Ligatur der Carotis externa zum Zwecke einer Oberkieferresektion ausgeführt, auch die Blutung nur wenig herabsetzte im Verhältnis zu Fällen, wo ohne prophylaktische Blutstillung gearbeitet wurde, wohl aber traten nachher durch Bildung eines rückläufigen Thrombus in der Carotis interna multiple Embolien im Gehirn ein, welche zum Tode führten." Leider gibt Hertle nicht das Alter des Patienten an; ich glaube, daß dieser Faktor bei der Beurteilung der Gefahr der Operation (Unterbindung) nicht außer Acht gelassen werden darf.

Payr schreibt von „kräftiger Tamponade" (er operierte ohne vorhergehende Unterbindung obiger Gefäße), führt aber an, daß die Blutung „eine durchaus mäßige und leicht zu beherrschende war."

Mir leistete die Ligatur vortreffliche Dienste, die Blutung war in keinem Momente störend.

Nun zur Lagerung. Kochers Patient wurde bei hängendem Kopfe operiert und vielleicht auch derjenige von Falkenberg (Operateur Bornhaupt[1]). Kocher selbst rät von einer Narkose bei hängendem

1) Die Arbeit war mir nur im Referate zugängig.

Kopfe ab, „da darnach die venöse Blutung zu stark ist. Er empfiehlt die Schräglagerung des Körpers, „in welcher man volle Narkose ohne Gefahr von Aspiration und Hirnanaemie gewähren kann . . . .

Nicht daß der Kopf herabhängt, ist die Hauptsache, sondern daß die Trachea eine schiefe Lage mit dem oberen Ende tiefer erhalte; dann fließt außer bei sehr starker Atembeengung (nach Hölschers Nachweisen) nicht mehr viel in die Bronchien herein. Der Kopf selber wird dabei im Gegenteil höher gelagert als der Hals, weil man auf diese Weise die großen Nachteile des Operierens am hängenden Kopf vermeiden kann."

Ich fand keinen Grund, von dieser Lagerung abzugehen, nachdem ich die Vorzüge derselben in Kochers Klinik gesehen und auch zweimal selbst erprobt hatte.

Ein „Spiegelbild" dieser Lagerung ist die von Payr angegebene. Der Patient kommt auf einen steil gestellten Stelznerschen Operationstisch, daß der ganze Körper auf einer schiefen Ebene ruht; das Kopfende des Tisches dient als Stützpunkt für die Füße. Der Winkel, den die schiefe Ebene des Operationstisches mit der Horizontalen einschließt, beträgt im Maximum 40°, meist 25—30, und dies genügt, um einereits das Einfließen von Blut in die Trachea zu verhindern, andererseits die passive Hyperaemie der Roseschen Lage zu verhüten[1]. Kompliciert wird die Lagerung dadurch, daß zur festen Fixierung des Kopfes eine besondere Stütze erforderlich ist. Da ich keine eigene Erfahrung über die empfohlene Stellung besitze, kann ich über Vorteile oder Nachteile, welche sie gegenüber der von uns angewandten besitzt, kein Urteil abgeben.

Was die Spaltung des weichen Gaumens anlangt, so glaube ich, daß man sie soweit fortführt (eventuell vollkommen vollendet), bis genügend Übersicht über die zu entfernende Geschwulst geschaffen ist.

Lavisé empfahl „la section incomplète du voile du palais. Cette précaution donne à la staphylorraphie une grande facilité, sans diminuer en rien la liberté d' accés dans le naso-pharynx. Il m' a suffi d' un point de suture pour assurer la réunion du voile du palais".

Depage hob in der Discussion zu dem Vortrage von Lavisé[2] hervor, daß bei grösseren Tumoren die Spaltung des ganzen Gaumens unumgänglich notwendig sei. Jedenfalls empfiehlt es sich, sofort die Naht des Gaumens auszuführen und nicht wie Depage 6 Wochen damit zu warten. Ich schließe mich der Ansicht von Jordan an; dieser fürchtet bei secundärem Verschlusse die Gefahr des Zurückbleibens von Fisteln

1) Die Angaben sind ziemlich wortgetreu nach Payr.
2) IV. Congrès de la société belge de chirurgie.

oder der Entstehung narbiger Verkürzung des Gaumensegels, welche zu sehr unliebsamen, dauernden Sprachstörungen Veranlassung geben kann.

Über den Dauererfolg, das Verhalten der Sprache und der Zähne vermag ich keine Auskunft zu geben. Zweck der kurzen Mitteilung ist, auf die gute Zugänglichkeit des Operationsfeldes und das gute kosmetische Resultat hinzuweisen.

## Literaturverzeichnis.

(Das Literaturverzeichnis macht durchaus keinen Anspruch auf Vollständigkeit.)

Th. Annandale, On the removal by operation of naso-pharyngeal tumours. Read before Edinburgh Medico-chirurgical Society. The Lancet. 1889. p. 162 und On the removal of fibrous or naso-pharyngeal polypi. The Lancet. 1894. p. 398. (Operation mit Spaltung des weichen Gaumens.)

Bruns, Zur Operation der Nasenrachenpolypen. Beiträge z. klin. Chirurgie. 11. Bd. 1894.

Chalot, Nouveaux éléments de chirurgie opératoire. Paris 1886. Zitiert bei Habs.

Depage, Sarcome de base du crâne; trachéotomie préventive; ligature provisoire de deux carotides externes; résection ostéoplastique de la mâchoire supérieure par le procédé de Kocher; guérison. Bullet. de l'académie royale de médecine de Belgique. 1898.

Derselbe, Résection temporaire du maxillaire par le procédé de Kocher pour polypes naso-pharyngiens. Communication faite à la société des sciences médicales de Bruxelles. 1. janvier 1897.

Falkenberg, Osteoplastische Resection beider Oberkiefer nach Kocher. Wratsch. 1895. Nr. 33 (nur im Referat zugänglich).

Gussenbauer, Über die buccale Exstirpation der basilaren Rachengeschwülste. Archiv f. klin. Chirurgie. 24. Bd. 1879.

Habs, Exstirpation eines von der Schädelbasis ausgehenden Angiomyxofibromes des Nasenrachenraumes mittelst temporärer Resektion des harten Gaumens (Chalot). Deutsche Zeitschr. f. Chirurgie. 47. Bd. 1898.

J. Hertle, Über einen Fall von temporärer Aufklappung beider Oberkiefer nach Kocher zum Zwecke der Entfernung eines großen Nasenrachenfibroms, Archiv f. klin. Chirurgie. 73. Bd. Heft 1.

Huguier, Polype naso-pharnygien, ablation par la méthode ostéo-plastique. Revue clinique hebdomadaire in Gazette des hôpitaux. 1861. No. 85.

Jordan, Die operative Entfernung der Fibrome der Schädelbasis (nebst Mitteilung zweier nach neuer Methode operierter Fälle). Münchener med. Wochenschr. 1898. Nr. 24.

Kocher, Chirurgische Operationslehre. 1897.

König, Spezielle Chirurgie. 7. Aufl. 1898.

Lanz, Osteoplastische Resektion beider Oberkiefer nach Kocher. Deutsche Zeitschr. f. Chirurgie. 35. Bd. 1893.

Lavisé, Résection temporaire de la mâchoire par le procédé de Kocher. IV. Congrès de la société belge de chir. Annales de la société belge de Chirurgie. VI. p. 226.

Partsch, Eine neue Methode temporärer Gaumenresektion. Archiv f. klin. Chirurgie. 57. Bd.

E. Payr, Über neuere Methoden zur operativen Behandlung der Geschwülste des Nasenrachenraumes mit besonderer Berücksichtigung der Kocherschen osteoplastischen Resektion beider Oberkiefer. Archiv f. klin. Chirurgie. 72. Bd. Heft 2.

J. M. Roux, Polypes nasopharyng. opérat. prélimin. procédé par écartement des os maxill. supér. Gazette des hôpitaux. 1861. p. 354.

O. Weber, Die Krankheiten des Gesichts. Pitha-Billroths Handbuch der Chirurgie.

# XXXVII.

Aus dem k. k. hygienischen Institut in Graz (Vorstand Prof. Dr. W. Prausnitz).

## Experimentelle Untersuchungen über die Durchgängigkeit des Darmes für Bacterien.

Von

Dr. **A. Helmberger** und Dr. **A. Martina.**

Die Durchgängigkeit der normalen und pathologisch veränderten Darmwand für Bacterien bildete seit zwei Jahrzehnten den Gegenstand eifriger und eingehender Untersuchungen. Abgesehen von dem rein theoretischen Interesse entbehrt diese Frage auch nicht einer gewissen praktischen Bedeutung. Schon seit langem ist man geneigt, bei gewissen Erkrankungen bacteriellen Ursprunges mit unbekannter Einbruchspforte den Darm als Infektionsquelle anzusprechen.

Die einschlägigen Untersuchungen bewegen sich in zwei Richtungen entsprechend der Möglichkeit des Durchtrittes der Bacterien durch den Darm an seinem Mesenterialansatz und gegen die Bauchhöhle. Ferner ist es unseren heutigen Kenntnissen zufolge, nach welchen sich die Gewebe gegen verschiedene Bacterien je nach der Pathogenität und Virulenz verschieden resistent erweisen, von sehr großem Interesse zu wissen, ob der Darm nur ausnahmsweise, für sehr pathogene Mikroorganismen, durchgängig sei, oder ob die Passage durch die Darmwand auch den obligaten Darmbacterien offen stehe, somit gesetzmäßig erfolge. Naturgemäß kommen diese Fragen vorzugsweise für die normale oder geringgradig veränderte Darmwand in Betracht; darüber daß bei hochgradigen Störungen der Darmwand die Keime ungehindert durchtreten können, herrscht wohl kaum ein Zweifel.

Die Frage über die Durchlässigkeit der normalen Darmwand an dem Mesenterialansatz für gewisse pathogene Bacterien, die sich gelegentlich im Darminnern aufhalten, harrt noch der Lösung.

Der gegenwärtige Stand der Untersuchungen gestattet wohl kaum eine endgiltige Entscheidung. Die Beobachtungen von Koch, Gaffky und Loeffler, Buchner und Simoncini, die durch Fütterung von Milzbrandsporen, von Korkunoff, welcher mit dem Bacillus der Hühnercholera bei gesunden empfänglichen Tieren Allgemeininfektion erzeugen konnte, sind nicht ohne weiteres zur Stütze für die Anschauung zu verwerten, daß schon der normale Darm in gewissen Fällen durchgängig ist, da nach den Befunden von Korkunoff schwere lokale Veränderungen der Darmwand in Form von Nekrosen, in denen die eingeführten Bacterien nachgewiesen werden konnten, dem Eintritt der Mikroorganismen in den Körperkreislauf vorausgehen. Dasselbe gilt von den tierpathogenen Bacillen, die zur Gruppe des Mäusetyphus gehören, wahrscheinlich auch vom Tuberkelbacillus, dem Ponfick zuerst die Fähigkeit zuschrieb, vom Darm aus in die Blutbahn überzutreten. Nach Kocher, Lexer, Tavel, Posner und Levin u. a. sollen geringgradige Störungen der Darmwand (leichte Katarrhe) genügen, den Übergang von pyogenen Mikroben aus dem Darme in den Körperkreislauf zu gestatten, worauf die genannten Forscher gewisse Formen von Osteomyelitis und kryptogenetischen Septikaemien mit derzeit noch völlig unklarem Infektionsmodus zurückzuführen suchten.

Über die Möglichkeit des Durchtrittes der obligaten Darmbacterien durch die normale oder wenig veränderte Darmwand am Mesenterialansatz herrscht noch größere Meinungsverschiedenheit. Während Nocard, Porcher und Desoubry die Anwesenheit von Darmbacterien im Chylus und im Pfortaderblut von gesunden Tieren für eine physiologische Erscheinung hielten, wurde ihnen von Neisser und Opitz, Meißner und Hauser auf Grund exakter Untersuchungen heftig widersprochen. Die Keimfreiheit der Blut- und Lymphgefäße des Mesenterium unter normalen Verhältnissen erschien bereits als feststehende Tatsache, wozu auch die Versuche von Marcus nicht wenig beitrugen, als neuerdings Rogozinski die Darmbacterien und leicht erkennbare per os eingeführte Mikroorganismen auf das bestimmteste in den Mesenterialdrüsen von gesunden Tieren nachgewiesen haben will, womit die Erledigung dieser Frage wieder in die Ferne gerückt erscheint. Auch über die Durchlässigkeit der nur wenig veränderten Darmwand für die Darmbacterien an dem Mesenterialansatz herrscht noch keine Übereinstimmung der Anschauungen. Den positiven Resultaten der älteren Forscher (Bouchard, Würtz, Posner und Levin) stehen die negativen von Neisser, Austerlitz und Landsteiner gegenüber. Tavel und Brunner

führen die Entstehung einiger aetiologisch schwer zu deutender Strumitisformen auf eine Infektion mit Bacterium coli vom Darm aus infolge leichter katarrhalischer Veränderung desselben zurück. Doch lassen diese Fälle in bezug auf die Art der Infektion auch eine andere Deutung zu und bilden keinen zwingenden Beweis für die Durchgängigkeit des geringgradig veränderten Darmes. Trotz dieser Widersprüche neigen wir sowohl mit Rücksicht auf neuere Untersuchungen, so besonders von Marcus, als auch auf Grund eigener Erfahrung, da wir in den Lymphgefäßen des Mesenterium der strangulierten Dünndarmschlinge die per os eingeführten, leicht erkennbaren Bacterien (Pyocyaneus) bereits nachweisen konnten zu einer Zeit, wo die Darmwand sich gegen die freie Bauchhöhle noch als undurchlässig erwies, der Ansicht zu, daß die Darmwand unter der Voraussetzung gleicher Schädigung an dem Mesenterialansatze für die Bacterien leichter durchgängig ist, als gegen die Peritonealhöhle.

Was die Durchlässigkeit des normalen Darmes gegen die freie Bauchhöhle anbetrifft, so darf es entgegen den Anschauungen von Posner und Levin, Wreden, Sordoillet, Malvoz, v. Klecki, Würtz und Hudélo, Béco und Birch-Hirschfeld, die den Darm im normalen Zustande oder bei geringfügiger Erkrankung der Schleimhaut auch gegen die Bauchhöhle als durchgängig fanden und auf dieses Verhalten des Darmes die Entstehung bestimmter Formen von Cystitiden und Peritonitis zurückführten, als eine ziemlich allgemein anerkannte Tatsache angesehen werden, daß die normale Darmwand eine sowohl für die pathogenen als auch für die gewöhnlich im Darm hausenden Bacterien undurchdringliche Scheidewand gegen die Peritonealhöhle bildet.

Während sich um die Lösung der eben besprochenen Fragen vorzugsweise die Bacteriologen verdienstvoll bemühten, wurde aus leicht begreiflichen Gründen die Kenntnisnahme der Bedingungen, unter denen bei geschädigter Darmwand der Durchtritt der Darmbacterien gegen die Peritonealhöhle erfolgt, bereits seit geraumer Zeit Gegenstand lebhaften Interesses und eifrigen Studiums seitens der Chirurgen. Unmittelbaren Anstoß zu diesen Untersuchungen bildeten die incarcerierten Hernien, da man aus den bakteriologischen Befunden des Bruchwassers bestimmte Schlüsse für die Prognose und Therapie derselben abzuleiten hoffte.

Indes gelang es trotz zahlreicher Untersuchungen des Bruchwassers von incarcerierten Hernien nicht, eine richtige Vorstellung über die Wechselbeziehung zwischen dem Grad der Darmschädigung und der Durchlässigkeit des menschlichen Darmes für die Bacterien zu

gewinnen. Abgesehen von der in den ersten Untersuchungen deutlich erkennbaren Unvollkommenheit der bacteriologischen Technik, ferner von der gewiß sehr bedeutenden Schwierigkeit, das zu benützende Material ohne Verunreinigung zu gewinnen, stieß die Lösung dieser Frage auf zwei große Schwierigkeiten: einmal war der Identitätsnachweis zwischen den im Bruchwasser aufgefundenen Mikroben und den Darmbacterien aus später anzuführenden Gründen nicht zu erbringen, anderseits war relativ selten Gelegenheit gegeben, die auf Grund des bacteriologischen Befundes für durchlässig angenommenen Därme auf ihre histologischen Veränderungen zu untersuchen. Die zur Resection gekommenen Därme wiesen meist so hochgradige Zerstörungen ihrer Wand auf, daß an der Durchgängigkeit derselben kaum gezweifelt werde konnte. In der Regel blieb zur Kontrolle der bacteriologischen Befunde des Bruchwassers nur die ganz unmaßgebliche Beurteilung des makroskopischen Aussehens der incarcerierten Schlinge. In Ermangelung ausreichenden Materiales für histologische Untersuchungen konnte demnach nur aus den bacteriologischen Befunden des Bruchwassers auf das Verhalten der Darmwand geschlossen werden.

Bei dieser unvollkommenen Methode kann es demnach nicht überraschen, daß diese Untersuchungen nicht zum Ziele führten. Vergleicht man die Resultate der verschiedenen Forscher, so ergeben sich weitgehende Differenzen.

In der folgenden Tabelle sind die bisher mitgeteilten bacteriologischen Befunde des Bruchwassers von menschlichen incarcerierten Hernien zusammengestellt.

Bacteriologische Befunde an menschlichen incarcerierten Hernien.

| Autoren | Anzahl der untersuchten Fälle | Anzahl der Fälle mit Keimgehalt |
|---|---|---|
| Garré | 8 | 1 |
| Boennecken | 8 | 8 |
| Rovsing | 5 | — |
| Ljunggren | 9 | 3 |
| Tavel und Lanz | 21 | 5 |
| Ziegler | 5 | — |
| Tietze | 10 | 4 |
| Schloffer | 12 | 2 |
| Nicolaysen | 11 | 6 |
| Scharfe | 10 | 3 |
| Brentano | 80 | 30 |
| Rodella | 4 | — |
| Summa: | 183 | 62 = 33,87 % |

In Kürze seien auf einige der wichtigsten Ursachen hingewiesen, die möglicherweise für diesen ziemlich bedeutenden Unterschied in

den Ergebnissen verantwortlich gemacht werden könnten. Eine unverkennbare Rolle spielt die Untersuchungstechnik. Während die älteren Forscher, die sich für gewöhnlich nur fester Nährböden zum Nachweis der Bacterien bedienten, mit Ausnahme von Boennecken, der in allen 8 beobachteten Fällen das Bruchwasser keimhaltig fand, nur in einer geringen Anzahl von Fällen Bacterien im Bruchwasser konstatieren konnten, zeigen die Untersuchungen von Brentano sehr deutlich den Einfluß der Wahl des Nährbodens auf den Ausfall der Ergebnisse. Als Brentano in seinen ersten 49 Fällen sich zum Nachweise der Bacterien des Plattenverfahrens bediente, erhielt er in weniger als 19 % positive Befunde. Sowie er jedoch das Transsudat systematisch auf Bouillon übertrug, um die Keime „anzureichern", erzielte er unter 31 Fällen 21 mal positive Ergebnisse, also in 67 %. Ein anderer Grund für die Differenz zwischen den früheren Untersuchungen und denen von Brentano ist der, daß Brentano möglichst große Mengen von Bruchwasser verwendete, was bei einer geringen Zahl von ausgewanderten Keimen die Wahrscheinlichkeit ihres Nachweises entschieden erhöhte. So sehr jedoch die Untersuchungen von Brentano durch Verbesserung der bacteriologischen Technik an Exaktheit gewannen, so dürfen die Schattenseiten dieser verfeinerten Methode nicht übersehen werden. Die Gefahren der zufälligen Verunreinigung sind bei einem so überaus empfindlichen Nährboden, wie es die Bouillon ist, nicht gering zu schätzen; die kleinsten Fehler können den wahren Sachverhalt vollkommen verschleiern und auch zu entgegengesetzten Ergebnissen führen. Angesichts dieser Eventualitäten sind auch diese Resultate mit einer gewissen Reserve zu beurteilen.

Besonders auffallend waren die positiven Befunde von Brentano bei leichten Circulationsstörungen des Darmes, wo nach Reposition der befreiten Schlinge völlig glatter Verlauf eintrat, während Garré, Ljunggren, Tavel und Lanz, Rovsing, Schloffer u. a. selbst bei schwerer Schädigung der Darmwand das Bruchwasser noch steril fanden.

Diese widersprechenden Angaben, außerdem die mangelhafte Kenntnis von der Wechselbeziehung zwischen dem Grad der Darmschädigung und der Durchwanderung der Bacterien infolge Mangel an Material für histologische Untersuchungen bildeten die Veranlassung, zur Lösung der Frage den experimentellen Weg zu betreten.

Es würde zu weit führen, auf alle einschlägigen Untersuchungen ausführlich einzugehen; sie wurden bereits in der Arbeit von Buchbinder angeführt und einer kritischen Betrachtung unterzogen.

Es genüge der Hinweis, daß in den durch das Tierexperiment gewonnenen Resultaten eine noch größere Dissonanz der Anschauungen über die Bedingungen des Durchtrittes der Bacterien zutage tritt, wie bei den Untersuchungen menschlicher incarcerierter Hernien.

Während Boennecken Kraft, Arnd, Tietze, Schloffer und Maklezow der Anschauung huldigten, daß der Darm der Versuchstiere schon bei leichten Circulationsstörungen, gewiß aber vor Eintritt von Nekrosen für die Bacterien durchlässig werde, machten Ritter, Waterhouse, Orth, Oker Blum, Bose und Blanc, Albeck für die Passage der Mikroben schwere, selbst irreparable Störungen der Darmwand zur Bedingung. Eine Mittelstellung nahm Ziegler ein.

Die wichtigste Ursache für diese unbefriedigenden und einander stark widersprechenden Resultate liegt in der Schwierigkeit, die Tierversuche vollkommen einwandsfrei zu gestalten. Kommt schon den Bruchwasseruntersuchungen menschlicher incarcerierter Hernien mit Rücksicht auf die Infektionsgefahr bei der Entnahme des zu prüfenden Materiales nur bedingter Wert zu, so sind die Aussichten auf Gewinnung übereinstimmender und eindeutiger Ergebnisse im Tierexperimente infolge der vielen Gelegenheiten der zufälligen Verunreinigung noch geringer, somit die erhaltenen Resultate nur mit äußerster Vorsicht zu beurteilen. Eine Reihe ungünstiger Umstände erhöhen die Unsicherheit der experimentellen Forschung. Zur künstlichen Nachahmung des von der Natur unter keimsicherem Schutze geschaffenen pathologischen Zustandes sind im Tierversuche verschiedene Maßnahmen erforderlich: Eröffnung der Bauchhöhle, Herausholen einer Darmschlinge, Einführung von fremdartigem Material zur Herstellung des Incarcerationsringes und Bruchsackes, eventuell die extraperitoneale Lagerung der incarcerierten Schlinge, Verwendung von imbibitionsfähigem Nahtmaterial, Undichtigkeit der Peritonealwunde, Liegestätte des Tieres usw. Dieser Verkettung widriger Umstände dürfte es zuzuschreiben sein, daß im Tierexperimente in einer weit größeren Anzahl von Fällen positive Resultate erzielt wurden, als bei der Untersuchung von menschlichen Hernien. Je nach dem Zusammentreffen der Versuchsfehler teils in der Anordnung des Experimentes, teils in der bacteriologischen Technik wurden die einzelnen Forscher auf den einen oder anderen Standpunkt gedrängt. Dazu kommt noch die Unmöglichkeit zu entscheiden, ob die im Transsudat gefundenen Bacterien aus dem Darminnern stammen oder durch Verunreinigung hineingelangten, so daß es völlig zwecklos erscheint, durch eine Kritik der Versuchsanordnung und der Untersuchungs-

methoden die Widersprüche in den Resultaten der früheren Forscher aufzuklären.

Buchbinder gebührt das Verdienst, durch eine Reihe von sehr genauen Untersuchungen den exakten Nachweis von der Wechselbeziehung zwischen dem Grade der Darmschädigung und der Durchwanderung der Bacterien erbracht zu haben. Infolge der Schwierigkeit des Identitätsnachweises zwischen den obligaten Darmbacterien und den im Transsudat vorgefundenen Mikroben führte Buchbinder nach dem Vorgange von Arnd teils per os, teils durch Injektion in eine höher gelegene Darmschlinge leicht erkennbare Mikroben (Prodigiosus, Pyocyaneus, Staphylococcus aureus) ein und suchte ihr Erscheinen auf der Oberfläche der Serosa der incarcerierten Schlinge durch häufiges Abimpfen mit einem Tuschpinsel nachzuweisen. Doch unterschied sich die Versuchsanordnung von Buchbinder insofern von den früheren, daß die Beobachtungen an dem extraperitoneal gelagerten Darm vorgenommen wurden unter Verwendung eines feinen Dampfspray, der den sonst unvermeidlichen Schädigungen in der Ernährung und Funktion (Abkühlung, Austrocknung usw.) vorbeugen sollte, so daß die physiologischen Bedingungen in der Bauchhöhle möglichst nachgeahmt wurden. Buchbinder erkannte auch in vollem Umfange die großen Schwierigkeiten keimfreien Arbeitens im Tierexperimente und suchte durch Ausschaltung von Fehlerquellen und Ausstoßung zweifelhafter Befunde einwandsfreie Resultate zu gewinnen. Der Grad der Darmschädigung wurde durch elektrische Reizung festgestellt, nachdem Buchbinder durch zahlreiche Untersuchungen über das Verhalten der elektrischen Erregbarkeit des normalen und pathologisch veränderten menschlichen und tierischen Darmes zu dem Schlusse gekommen war, daß bei irreparablen Läsionen der Darmwand die Reaktion der glatten Muskulatur auf elektrische Reize erlöscht und selbst nach Aufhebung der schädigenden Ursache (Lösung der Incarceration) bei längerer Beobachtung sich nicht wieder einstellt. Durch Eruierung dieser Tatsache konnte Buchbinder einen sicheren Aufschluß über die Schwere der Darmschädigung in solchen Fällen erlangen, wo er den Durchtritt von Bacterien beobachten konnte. Da bei den strangulierten Darmschlingungen mit positivem bacteriologischem Befunde die elektrische Erregbarkeit der Muskulatur vollkommen fehlte, faßt Buchbinder die Ergebnisse seiner mühevollen Forschungen dahin zusammen, daß die Darmwand erst nach der Ausbildung von irreparablem Läsionen im Zustande der Gangraen für Mikroorganismen durchlässig werde.

Obschon nach den Untersuchungen von Buchbinder die vor-

liegende Frage als gelöst betrachtet werden konnte, veranlaßten uns mehrfache Gründe, das schwierige Thema nochmals einer eingehenden Erforschung zu unterziehen. Bei aller Anerkennung der Verdienste von Buchbinder lassen sich doch gewisse Bedenken gegen seine Versuchsanordnung nicht unterdrücken. Bei Beobachtung aller Vorsichtsmaßregeln dürfte bei stundenlanger extraperitonealer Lagerung des zu untersuchenden Darmes die Nachahmung der physiologischen Verhältnisse kaum so vollkommen gelingen, als daß eine Beeinflussung der Ernährung und Funktion der Darmwand durch äußere Schädlichkeiten ganz außer Frage stünde. Außerdem sind die Gefahren accidenteller Verunreinigung aus der Umgebung und der Luft bedeutend größer, zumal wenn die nachzuweisenden Bacterien in eine höher gelegene Darmschlinge nach Eröffnung derselben eingeführt werden, wie dies in einer Anzahl von Fällen bei Buchbinder geschah.

Trotz der Meinung von Buchbinder, daß unter gewöhnlichen Verhältnissen eine exakte Beobachtung ausgeschlossen sei, entschieden wir uns dafür, den Darm in der Bauchhöhle zu belassen, in der Annahme, eine Reihe von Fehlerquellen, wie sie bei extraperitonealer Lagerung des Darmes unvermeidlich sind, von vornherein auszuschalten. Dafür tauschten wir allerdings eine Reihe von Nachteilen ein (peritoneale Resorption, bactericide Kraft, ungenügende Mengen von Transsudat etc.), welche die Deutung unserer Beobachtung sehr erschwerten.

Als Versuchstiere wurden ausschließlich Kaninchen verwendet. In der Auswahl der Versuche wurde mit Rücksicht auf Versuchsfehler weitgehende Kritik geübt. Die Zahl der Versuchstiere beträgt annähernd 150.

Der erste Teil dieser Arbeit wurde gemeinschaftlich mit Dr. Helmberger, der zweite Teil von Dr. Martina allein ausgeführt.

Zunächst wurde eine Reihe von Untersuchungen darüber angestellt, wie es um den Nachweis der obligaten Darmbacterien im Transsudat steht, teils wegen der Befunde an menschlichen incarcerierten Hernien, teils zur Kontrolle der experimentell gewonnenen Resultate der früheren Forscher, teils zur Beurteilung des Wertes dieser Methode und der ihr anhaftenden Fehlerquellen.

## I. Einmalige Untersuchung des Transsudates.

Diese erste Versuchsreihe verfolgte den Zweck, Aufschluß zu erlangen über den Keimgehalt des Transsudates bei zunehmender Incarcerationsdauer und verschiedener Stärke der Strangulation.

Es wurde folgende Technik beobachtet: Nach Entfernung der Haare, Desinfektion der Epidermis mit Äther und Sublimat wurden nach dem Hautschnitt die Ränder der Haut an sterile Kompressen befestigt und das Abdomen von einem möglichst kleinen Schnitt aus, gewöhnlich an der linken Seite, seltener in der Mittellinie eröffnet. Dann wurde eine Dünndarmschlinge knapp über der Appendix vorgezogen, über sterile Gaze gebreitet und stranguliert. Die Manipulationen am Darme wurden mit Pincetten, die im kochenden Wasser sterilisiert waren und trocken zur Verwendung kamen, bewerkstelligt, nur ausnahmsweise wurden die Hände zu Hilfe genommen. Nach rasch vollzogener Reposition wurde die Bauchmuskulatur etagenweise mit Tabaksbeutelnaht geschlossen, die Wunde nach Vereinigung der Haut mit Collodium überstrichen und die Tiere in reine Käfige gebracht. Als Incarcerationsring wurde ein dickes Drainrohr benützt, um das frühzeitige Auftreten von tiefgreifenden Ernährungsstörungen an den Strangulationsfurchen zu vermeiden, wie dies beim Gebrauch von Seiden- oder Catgutfäden (Ziegler, Tietze, Albeck u. a.) voraussichtlich ist. Die Stärke der Strangulation konnte durch verschiedene Längen des Drainrohres, das um die Darmschlinge gelegt und an den Enden mit einem Seidenfaden geknüpft wurde, der jedoch nirgends mit der Darmwand in Berührung kam, annähernd bestimmt werden. Sicher ließ sich die Intensität der Umschnürung erst bei der Sektion des Tieres beurteilen, da sie von gänzlich unbeeinflußbaren Faktoren, so der Menge und Beschaffenheit des Darminhaltes, der Dicke und des Gefäßreichtums des Mesenterium abhängig ist. Durch dieses Verfahren gelang es, die Strangulation auch so gering zu machen, daß vom zuführenden Schenkel fortwährend neuer Darm durch den Incarcerationsring gepreßt werden konnte, wodurch leichte Circulationsstörungen an der strangulierten Schlinge erzielt wurden ohne schwere Veränderungen an den Incarcerationsfurchen, wie die histologischen Untersuchungen bestätigten.

Der Grad der Strangulation ist in den Versuchen durch die Bezeichnungen „schwach" und „stark" ausgedrückt. Es bedarf kaum der Erwähnung, daß auch bei starker Umschnürung die arterielle Pulsation in den Mesenterialgefäßen aufrecht erhalten blieb. Die Circulationsströmungeu äußerten sich in Form von Blutungen, die nicht nur längs der Mesenterialgefäße wie bei der schwacheu Strangulation, sondern auch in die Darmwand und ins Darmlumen erfolgten. Die starke Strangulation wurde vorwiegend bei kurzer Beobachtungszeit angewendet, da Kaninchen eine starke Umschnürung ihres Darmes in der Dauer von über 10 Stunden nicht ausnahmslos gut vertragen, wie bereits Ritter bemerkte, bei längerer Beobachtungszeit die schwache Strangulation bevorzugt. Die Wahl der Intensität der Strangulation im umgekehrten Verhältnis zur Dauer wurde auch in der Absicht vorgenommen, die Angaben der Forscher, die im Experimente den Darm schon sehr frühzeitig beim Bestehen von leichten Circulationsstörungen, für Bacterien durchgängig gefunden haben, auf ihre Richtig-

keit zu prüfen. Daher wurde auch die Beobachtungszeit selbst bei schwacher Strangulation nicht über 72 Stunden ausgedehnt, da die Ausbildung von stärkeren Laesionen der Darmwand nach dieser Zeit sich nicht leicht mehr vermeiden läßt. Da der in der Regel ziemlich reichliche Inhalt im Magen und im Darme den Plan, eine schwache Strangulation herbeizuführen, infolge frühzeitigen Todes der Tiere häufig unmöglich machte, so wurde den Tieren bei einer Beobachtungsdauer von über 16 Stunden die Nahrung einen Tag vor der Operation entzogen. Um aber dem Einwand zu begegnen, daß infolge der Autosterilisation des Rünndarms im Hungerzustande, wie Kohlbrugge behauptet, die Anwesenheit von Keimen im Transsudat ausgeschlossen sei, wurde in diesen Fällen der Inhalt der strangulierten Schlinge auf den Keimgehalt geprüft und jedesmal Bacterien vorgefunden.

Um die Gefahr der accidentellen Infektion möglichst einzuschränken, wurde auf die Verwendung eines künstlichen Bruchsackes nach dem Vorgange anderer Forscher (Boennecken, Arnd, Schloffer etc.) vollständig verzichtet. Außerdem widerspricht die Bedeckung der Serosa mit einem so differenten Material zu sehr den physiologischen Verhältnissen, und es wäre nicht unmöglich, daß durch den Fremdkörperreiz sich die entzündlichen Veränderungen des Peritoneums früher einstellten und der Nachweis der Bacterien durch Zunahme von Schutzstoffen im Transsudate erschwert werden könnte. Durch Verzicht auf diese Methode hatten wir allerdings den Nachteil, daß viele Versuche infolge zu geringen Untersuchungsmateriales wegen der peritonealen Resorption nicht zu verwenden waren.

Die Gewinnung des Transsudates geschah in folgender Weise:

Die Tiere wurden bei noch gutem Kräftezustand getötet, und unmittelbar darauf wurde die ganze Bauchhaut mit dem Bunsen-Brenner versengt und mit glühenden Instrumenten bis auf den Rücken abgelöst, um einer Verunreinigung von seiten der Haare und der Haut vorzubeugen. Die Bauchdecken wurden gleichfalls verbrannt und etagenweise mit in der Flamme sterilisierten Instrumenten abgetragen, das Peritoneum unter gleichen Vorsichtsmaßregeln eröffnet. Die Besorgnis, daß die Hitze den Keimen im Transsudate schädlich sein könnte, ist unbegründet, da sich das Transsudat beim aufgespannten Tiere in geschützter Lage zu beiden Seiten der Wirbelsäule befindet. Das Transsudat wurde mit trocken sterilisierten Pipetten aufgesaugt und sogleich auf Bouillonröhrchen übertragen.

Die bacteriologische Untersuchung gestaltete sich derart, daß die Bouillonröhrchen durch mehrere Tage (5—6) in den Brutschrank gestellt wurden. Verwendet wurden immer große Mengen von Bouillon, da das Transsudat nach seiner Entnahme aus der Bauchhöhle die Neigung hat

zu gerinnen und die Entwicklung von Keimen, abgesehen von der bactericiden Kraft, auch auf rein mechanischem Wege gehemmt werden konnte. Von den Bouillonproben wurden täglich mehrere Platten von Agar und Gelatine gegossen. Durch Verwendung möglichst großer Mengen von Transsudat, Übertragen desselben auf einen sehr empfindlichen Nährboden, längere Beobachtung bei Bruttemperatur und sehr häufige Abimpfung auf feste Nährböden sollte dem Vorwurf begegnet werden, durch ungenaue Untersuchungstechnik die Anwesenheit von wenigen oder in ihrer Vitalität infolge des Durchtrittes durch die Darmwand und der bactericiden Kraft des Transsudates schwer geschädigten Bacterien übersehen zu haben.

Es sei kurz erwähnt, daß wir über die Durchlässigkeit der normalen Darmwand für Bacterien gegen die freie Bauchhöhle Aufschluß zu erlangen suchten, bevor wir das Verhalten des pathologisch veränderten Darmes prüften. Erwünschte Gelegenheit dafür war das beim Kaninchen normalerweise vorhandene, oft ziemlich reichliche Transsudat. Unter aseptischen Cautelen wurde dasselbe entnommen und auf Bouillon übertragen. Wir fanden dasselbe stets steril.

In folgender Tabelle (S. 538) sind die Resultate bei einmaliger Untersuchung des Transsudates mit verschiedener Intensität und Dauer der Strangulation zusammengestellt.

Was somit den bacteriologischen Befund anbetrifft, so konnten unter diesen 20 Versuchen nur in zwei Fällen Keime und zwar Kokken im Transsudate nachgewiesen werden. Wir verzichten auf eine nähere Beschreibung der kulturellen Eigenschaften der vorgefundenen Kokken; es genüge die Bemerkung, daß wir identische Arten aus den Dünndarmfaeces zu züchten vermochten. Aus dem Befunde von Kokken an und für sich an eine Verunreinigung des Transsudates von außen anzunehmen, wie es Albeck tat, der es merkwürdig fand, daß andernfalls nicht auch das Bacterium coli durchgetreten wäre, ist unzulässig, da das Bacterium coli in der Bacterienflora des Dünndarmes gegenüber den Kokken sehr in den Hintergrund tritt. In den übrigen Fällen war das Transsudat steril.

Aus später anzuführenden Gründen ist die Richtigkeit der positiven und negativen bacteriologischen Befunde nicht über jeden Zweifel erhaben. In gewissem Sinne als Kontrolle dieser Resultate dienten die histologischen Untersuchungen der strangulierten Darmschlingen.

### Histologische Untersuchungen.

Über den Bacteriengehalt des normalen Kaninchendarmes hatten bereits Ribbert, Bizzozero, Ruffer und Sundberg ausführliche histologische Untersuchungen angestellt; sie fanden unter dem unveränderten Darmepithel nur in den Follikeln des Processus vermiformis

Einmalige Untersuchung des Transsudates

| Nr. | Dauer der Strangulat. | Menge des verarbeiteten Transsudates | Beschaffenheit des Transsudates | Länge der strangulierten Schlinge | Stärke der Strangulation | Bacteriolog. Befund des Transsudates | Bacteriolog. Befund des Fibrins | Makroskopischer Befund der strangulierten Schlinge | Mikroskopischer Befund der strangulierten Schlinge |
|---|---|---|---|---|---|---|---|---|---|
| 1. | 2 Stdn. | 5 ccm | blutig | 25 cm | stark | – | — | Schlinge dunkelrot, Blutungen längs der Mesenterialgefäße, i. d. Wand u. i. Innere. | — |
| 2. | 3 Stdn. | 3 ccm | do. | 30 cm | do. | — | — | do. | — |
| 3. | 4 Stdn. | 2 ccm | do. | 25 cm | do. | — | — | do. | — |
| 4. | 5 Stdn. | ½ ccm | do. | 20 cm | do. | — | — | do. | — |
| 5. | 6 Stdn. | 2 ccm | stark blutig | 25 cm | do. | — | — | Schlinge schwärzlich gefärbt, starke Blutungen in der Wand, i. Innere und längs der Mesenterialgefäße. | — |
| 6. | 7 Stdn. | 2½ ccm | do. | 30 cm | do. | — | — | do. | — |
| 7. | 8 Stdn. | ½ ccm | do. | 25 cm | do. | — | — | Außer den Blutungen noch leichte fibrinöse Auflagerungen. | — |
| 8. | 9 Stdn. | 2 ccm | blutig | 15 cm | schwach | — | — | Geringe Blutungen längs d. Mesenterialgefäße. | — |
| 9. | 10 Stdn. | 4 ccm | stark blutig | 30 cm | stark | — | — | Schlinge dunkelrot, starke Blutungen längs der Mesenterialgefäße, in die Wand und ins Innere, fibrinöse Auflagerungen. | — |
| 10. | 11 Stdn. | ½ ccm | wenig blutig | 15 cm | schwach | — | — | Geringe Blutungen längs d. Mesenterialgefäße. | — |
| 11. | 12 Stdn. | 2 ccm | do. | 30 cm | do. | — | — | do. | — |
| 12. | 13 Stdn. | 3 ccm | do. | 30 cm | do. | — | — | do. | — |
| 13. | 14 Stdn. | 5 ccm | stark blutig | 25 cm | stark | + | + | Starke Blutungen längs der Mesenterialgefäße, in die Wand und ins Innere, fibrinöse Auflagerungen. | Nekrosen in allen Schichten der Darmwand. |
| 14. | 15 Stdn. | 2 ccm | wenig blutig | 15 cm | schwach | — | — | Geringe Blutungen längs d. Mesenterialgefäße. | — |
| 15. | 16 Stdn. | 3 ccm | stark blutig | 20 cm | stark | + | + | Schlinge schwärzlich, starke Blutungen längs der Mesenterialgefäße, ins Innere und in die Wand, fibrinöse Auflagerungen | Nekrosen in allen Schichten der Darmwand. |
| 16. | 18 Stdn. | 2 ccm | wenig blutig | 25 cm | schwach | — | — | Geringe Blutungen längs d. Mesenterialgefäße. | — |
| 17. | 24 Stdn. | 1 ccm | do. | 35 cm | do. | — | — | Blutungen längs der Mesenterialgefäße, in die Wand und ins Innere des Darmes. | — |
| 18. | 48 Stdn. | 2½ ccm | do. | 40 cm | do. | — | — | do. | — |
| 19. | 60 Stdn. | 2 ccm | do. | 25 cm | do. | — | — | do. | Part. Nekrosen in d. Mucosa u. Submucosa. Die and. Schleimh. intakt. |
| 20. | 72 Stdn. | 1 ccm | do. | 20 cm | do. | — | — | do. | do. |

und Sacculus rotundus Keime, welche in den tieferen Schichten dieser Partien Degenerationserscheinungen erkennen ließen. Manfredi erbrachte durch das culturelle Verfahren den Nachweis, daß die im Processus vermiformis auch von ihm mikroskopisch beobachteten Mikroorganismen ihre Lebensfähigkeit bereits eingebüßt haben, ebenso Klein.

Unsere Untersuchungen wurden in folgender Weise vorgenommen. Aus den strangulierten Darmschlingen (Nr. 13 und 15), die schon makroskopisch schwere Veränderungen (bedeutende Blutungen und hochgradige Verdünnung der Darmwand) erkennen ließen, wurden aus der Mitte und den Incarcerationsfurchen Stücke entnommen und behufs Nachweises der Bacterien nach Löffler oder nach Gram mit Nachfärbung durch Fuchsin der nicht gramfesten Keime, zur Feststellung der Veränderungen in der Textur der Darmwand mit Hämatoxylin-Eosin gefärbt. Aus den verschiedenen mikroskopischen Bildern seien zusammenfassend folgende Details mitgeteilt.

Die Epithelzellen der Zotten haben ihre Konturen verloren, die Zellkerne sind fast nirgends sichtbar. An vielen Stellen ist das Epithel abgehoben oder verloren gegangen. In den abgestorbenen Zellen finden sich massenhaft gut gefärbte Mikroorganismen (Kokken und Bacillen). Eine Gewebsstructur der Tunica propria ist kaum mehr zu erkennen, Kernfärbungen fehlen oder sind sehr mangelhaft. In der Mitte der Tunica propria finden sich größere Hohlräume, deren Herkunft mangels einer spezifischen Auskleidung nicht sicher festzustellen ist; wahrscheinlich handelt es sich um stark erweiterte Lymphwege, deren Endothel der allgemeinen Zerstörung anheimgefallen ist. Diese Räume führen entlang ihrer Wandung Haufen von gut gefärbten Bacterien, die sich von der Oberfläche der Zotte kontinuierlich in die tieferen Partien der Tunica propria fortsetzen. Auch von den seitlichen Teilen der Zotten streben durch die Nekrosen massenhafte Keime dem Innern zu. An manchen Stellen ist die Anhäufung von Bacterien so bedeutend, daß man von dem Gewebe der Zotten überhaupt nichts erkennen kann.

Auch in der Mucosa macht sich eine starke Verdünnung ihrer Wanddicke geltend, die an manchen Stellen nur den vierten oder fünften Teil der Norm beträgt. Die feinere Structur der Mucosa ist nicht mehr zu unterscheiden. Die Zellkerne sind gar nicht oder nur partiell gefärbt; auch das Epithel der auf dem Querschnitt getroffenen Drüsen zeigt ausgedehnte Nekrosen. In der ganzen Mucosa zeigen sich Bacterien in grossen Massen (vorwiegend Kokken). In den tieferen Schichten der Mucosa finden sich neben den Leucocyten Rundzellen in geringer Anzahl, die auch partielle Nekrosen erkennen lassen. Auch die Muscularis mucosae ist von dem allgemeinen Gewebstod betroffen worden, so daß nur selten ihre Reste festzustellen sind.

Die Submucosa ist nur an den Stellen, wo sich Blutungen vorfinden, normal breit oder erweitert, sonst verschmälert. Auch hier finden sich ausgedehnte Nekrosen, sehr wenige Rundzellen und reichliche Bacterien.

Die Ringmuskelschichte ist sehr verdünnt um das vier- bis fünffache ihrer ursprünglichen Dicke. Stellenweise sind nur die oberflächlichen Schichten

aufgelockert und zeigen Zerfall der Muskelzellen, in denen sich ziemlich reichliche Keime nachweisen lassen, in den tieferen Schichten ist die Nekrosenbildung erst im Beginn, die Kerne sind noch ziemlich gut färbbar, die Zellen gegeneinander noch stellenweise abzugrenzen. Die Bacterien, die gegen die tieferen Lagen der Ringmuskelschichte an Zahl denen in der Mucosa und Submucosa zurückstehen, sind an diesen noch ziemlich gut erhaltenen Stellen auffallend gering und nur in den nekrotischen Teilen nachzuweisen. Indes sind derartige Bilder nur sehr vereinzelt. Gewöhnlich betrifft der Gewebstod die ganze Dicke der Ringmuskelschichte, die von reichlichen Bacterien durchzogen erscheint. An manchen Stellen sind Kontinuitätstrennungen sichtbar, die meist nur die oberflächlichen Schichten betreffen, seltener auch die tieferen, in welchen Lücken sich Haufen von Mikroorganismen vorfinden.

Die Längsmuskelschichte ist gleichfalls sehr verdünnt und zeigt wie die Ringmuskulatur entweder nur partielle Nekrosen mit wenigen Keimen, deren Lebensfähigkeit überdies noch stark gelitten hat, oder meist totale Nekrosen mit sehr reichlichem Bacteriengehalt. Auch teilweise oder vollständige Kontinuitätstrennungen sind zu konstatieren.

In der Subserosa finden sich gleichfalls Nekrosen mit vielen Mikroorganismen.

Die Serosa hat auch auf längere Strecken ihre Lebensfähigkeit verloren: das Endothel fehlt entweder vollkommen oder ist abgehoben, seltener ist es erhalten mit ausgesprochener Nekrosenbildung. Durch die ganze Serosa ziehen die Bacterien bis auf die Oberfläche des Darmes.

Diese schweren Schädigungen in der Ernährung der Darmwand sind am stärksten gegen die Mitte der strangulierten Schlinge ausgesprochen.

Weniger schwere Veränderungen sind an den Incarcerationsfurchen zu konstatieren. Die Darmwand hat eine fast der Norm entsprechende Dicke. Die Nekrosen betreffen nur die Schleimhaut, Submucosa und die oberflächlichen Schichten der Ringmuskulatur, während die tieferen Partien der Darmwand intakt sind und keine Bacterien führen.

An den Stellen, die schon makroskopisch Hämatome in der Darmwand erkennen lassen, finden sich Blutungen in die Zotten, die so mächtig sind, daß sie den ganzen centralen Teil derselben ausfüllen und unmittelbar bis unter das Deckepithel heranreichen; auch in der Mucosa sind die Blutungen so groß, daß streckenweise von der Struktur des Gewebes nichts zu erkennen ist. Am stärksten sind die Hämorrhagien naturgemäß in der Submucosa, die dadurch um das Mehrfache ihrer Dicke gewinnt. Viel geringer sind die Blutaustritte in der Muskelschichte, gewöhnlich zwischen der Ring- und Längsmuskulatur, ebenso in der Subserosa. In den von den Blutungen eingenommenen Partien der Darmwand sind keine Mikroorganismen nachzuweisen; im übrigen sind die Veränderungen ähnlich wie an den Incarcerationsfurchen.

Um einen Einblick in die histologischen Veränderungen der strangulierten Schlingen zu bekommen, bei denen sich das Transsudat steril erwies, wurden die zwei Fälle mit längster Strangulationszeit (No. 19 und 20) ausgewählt.

Die Zotten sind in ihren Größenverhältnissen nahezu unverändert. Das Epithel zeigt weitgehende Nekrosen und enthält reichliche, gut gefärbte

Mikroorganismen (Bacillen und Kokken). Die Nekrosen des Zottengewebes sind nur partiell mit stellenweiser sehr bedeutender Bacterienanhäufung, dazwischen wird das Gewebe von reichlichen Leucocyten und Rundzellen eingenommen.

Auch die Mucosa zeigt Stellen mit ausgesprochener Nekrosenbildung und Bacterienansiedelung, abwechselnd mit mäßiger Rundzelleninfiltration. Die Muscularis mucosae zeigt gleichfalls partiellen Gewebstod.

Die Submucosa enthält noch reichliche Bacterien. Die Rundzellen treten an Zahl bedeutend zurück. Stellenweise sind stärkere Blutungen vorhanden.

Die Ringmuskelschichte zeigt fast überall normale Dicke, die oberflächlichen Schichten sind aufgelockert und lassen partielle Nekrosen erkennen, in denen sich Bacterien in geringer Anzahl vorfinden. Die tieferen Schichten der Darmwand sind intakt und enthalten keine Mikroorganismen.

In diesen beiden Fällen war es trotz der langen Dauer der Strangulation noch nicht zu so hochgradiger Schädigung aller Schichten der Darmwand gekommen, so daß die Bacterien hätten in die freie Bauchhöhle übertreten können.

Aus diesen histologischen Untersuchungen kann bereits mit einiger Wahrscheinlichkeit der Schluß gezogen werden, daß die Ausbildung von Nekrosen eine unerläßliche Vorbedingung für den Durchtritt der Bacterien durch die Darmwand ist, und daß sich nur in den nekrotischen Partien Keime nachweisen lassen, in den intakten Schichten dagegen sich keine Mikroorganismen aufhalten.

Unsere Untersuchungen decken sich in dieser Hinsicht mit den Ergebnissen derjenigen Forscher, welche die Veränderungen der Gewebe an Schnittpräparaten studierten (Ritter, Oker Blum, Bose, Blanc und Albeck). Im Widerspruch dazu stehen die Resultate von Boennecken, der in der völlig intakten Darmwand Bacterien gefunden haben will. Ritter weist darauf hin, daß Boennecken die Nekrosen entgangen sein dürften, da er sich nur der Färbung nach Gram bediente.

Während somit bei totaler Nekrose der ganzen Dicke der Darmwand es schon durch die bloße histologische Untersuchung nicht schwer fällt, die Durchgängigkeit des Darmes für Bacterien zu erkennen, wenn sich die Mikroorganismen in ununterbrochener Reihe von dem Epithel bis zur Serosaoberfläche verfolgen lassen, so versagt doch diese Methode, wenn sich nur einzelne Keime in den tiefsten Schichten der Darmwand vorfinden, da die Frage, ob diese wenigen Keime noch im entwicklungsfähigen Zustande sind, offen bleibt. Außerdem ist in diesen zweifelhaften Fällen immer noch der Einwand zulässig, daß diese Methode nur einen unvollkommenen Einblick in

die tatsächlichen Verhältnisse gewährt, da nur Teile der strangulierten Schlinge zur Untersuchung kamen. Ob in diesen histologisch zweifelhaften Fällen tatsächlich ein Durchtritt von lebensfähigen Keimen in die Peritonealhöhle erfolgt, könnte nur durch die bacteriologische Untersuchung des Transsudates festgestellt werden, wozu es jedoch notwendig ist, alle diejenigen Ursachen auszuschalten, die den Nachweis der Bacterien im Transsudat erschweren oder unmöglich machen können.

## II. Mehrmalige Untersuchungen des Transsudates.

Um dem einen Übelstand zu begegnen, daß durch eine einmalige Untersuchung des Transsudates die Anwesenheit von Bacterien übersehen werden konnte, modifizierten wir die Versuchsanordnung in der Weise, daß das Transsudat desselben Tieres öfter auf seinen Keimgehalt geprüft wurde. Vielleicht konnte man auf diese Weise auch über den Beginn der Durchlässigkeit der straugulierten Schlinge für Bacterien eine Vorstellung gewinnen.

Die Versuchsanordnung war folgende: In der bereits früher beschriebenen Weise wurde die Strangulation vorgenommen und in bestimmten Intervallen Proben des Transsudates zur bacteriologischen Untersuchung entnommen. Mit Rücksicht auf die Gefahr der accidentellen Infektion scheuten wir uns, die Bauchhöhle an der ersten Operationsstelle wieder zu eröffnen. Bloch, Büdinger, Tavel, Welch, Bossowski, Schloffer u. a. haben nämlich beim Menschen nachgewiesen, daß auch in Wunden, die prima intentione heilten, fast stets Bacterien vorhanden sind, die durch Verunreinigung entweder während der Operation oder später vor der dichten Verklebung der Wundränder von außen hineingelangten. Bei Tieren ist diese Gefahr begreiflicherweise noch viel größer. Wir konnten uns durch Abimpfungen von den Rändern der eröffneten Laparotomiewunde von der Anwesenheit von Keimen überzeugen, die mit den in den Fäces der Tiere vorkommenden identisch waren, wodurch die Unsicherheit dieses Verfahrens noch gesteigert wurde. Um diesen Versuchsfehler zu vermeiden, eröffneten wir unter Beobachtung aller aseptischen Cautelen die Bauchhöhle zur Entnahme der Proben jedesmal von einem besonderen Schnitte aus, den wir ebenso sorgfältig verschlossen, wie die erste Wunde. Die Beobachtungsdauer war auch in den Fällen mit leichter Strangulation nicht sehr lang, da das wiederholte Fesseln und die mehrfachen Laparotomien (bis zu 6) das Leben der Tiere nicht unbeträchtlich verkürzten. Die Entnahme der Proben erfolgte durch eine sterilisierte Glasspritze; das gewonnene Transsudat wurde in derselben Weise verarbeitet wie in der ersten Versuchsreihe: anfangs war es klar, später mehr oder minder blutig. Die Menge des entnommenen Transsudates war verschieden, in der ersten Zeit sehr gering, oft nur wenige Tropfen, später reichlicher (bis 1 ccm), entsprechend den Schwankungen in der Resorptionsfähigkeit des Peritoneums, die anfangs gesteigert ist, später aber mit dem Sinken der Lebensfunktionen gleichfalls stark ab-

fällt; daß die Menge des Transsudates von anderen Faktoren (Stärke der Strangulation, Länge der strangulierten Schlinge, Gefäßreichtum des Mesenterium usw.) abhängig ist, bedarf kaum der Erwähnung.

Die Resultate dieser Versuchsreihe gehen aus der folgenden Tabelle hervor:

II. Wiederholte Untersuchungen des Transsudates.

| Keimgehalt des Transsudates in .... Stunden nach der Operation | | | | | | | | | | | | | Dauer der Strangulation | Länge der strangulierten Schlinge | Stärke der Strangulation | Makroskopischer Befund der strangulierten Schlinge |
|---|---|---|---|---|---|---|---|---|---|---|---|---|---|---|---|---|
| 2 | 3 | 4 | 5 | 6 | 7 | 8 | 9 | 10 | 12 | 13 | 23 | 27 | 33 | | | | |
| − | − | | − | | | | | | | | | | | 6 Stdn. | 15 cm | stark | Schlinge dunkelrot, Blutungen längs der Mesenterialgefäße, ins Innere u. in d. Wand. |
| − | − | | − | | − | | | | | | | | | 8 Stdn | 20 cm | do. | do. |
| + | | − | − | | − | | − | | | | | | | 10 Stdn. | 25 cm | do. | do. |
| − | | | − | | − | | − | | | | | | | 10 Stdn. | 20 cm | do. | do. |
| + | | − | | + | | − | | − | | | | | | 11 Stdn. | 15 cm | schwach | Geringe Blutungen längs den Mesenterialgefäßen. |
| | − | | | − | | | + | | + | | | | | 13 Stdn. | 30 cm | stark | Blutungen längs d. Mesenterialgefäßen, i. Innere u. in d. Wand. |
| | − | | | − | | | | − | | − | | | | 14 Stdn. | 20 cm | schwach | Geringe Blutungen längs d. Mesenterialgefäßen. |
| | | − | | − | | − | | | | − | | | | 14 Stdn. | 15 cm | do. | do. |
| − | − | | + | − | | | − | | | − | | | | 18 Stdn. | 25 cm | do. | do. |
| | + | | − | | | | | − | | | + | + | + | 36 Stdn. | 20 cm | do. | do. |

Die Resultate dieser Versuchsreihe sind wesentlich andere als die der ersten. Obwohl in fast der Hälfte der Fälle alle Proben sich als steril erwiesen, so konnten doch in den anderen Versuchen schon nach sehr kurzer Zeit, nach Ablauf von wenigen Stunden, Bacterien im Transsudate nachgewiesen werden, wo die Circulationsstörungen nur einen geringen Grad erreicht hatten, schwere Veränderungen der Darmwand gewiß fehlten. Um die Zuverläßlichkeit dieser Ergebnisse richtig beurteilen zu können, ist es notwendig alle diejenigen Faktoren in Erwägung zu ziehen, welche die Resultate in irgend einer Weise beeinflussen könnten. Ein schwerwiegender Grund gegen die Richtigkeit dieser Ergebnisse liegt zunächst in der Versuchsanordnung. Während bei der ersten Versuchsreihe eine Verunreinigung des Transsudates unter Beobachtung der geschilderten Vorsichtsmaßregeln so gut wie ausgeschlossen war, trifft dies nicht entfernt zu am lebenden Tiere, da aus Humanitätsgründen die Anwendung gleicher Cautelen bei der Gewinnung des Transsudates unterbleiben mußte. Dazu kamen noch

die lebhaften Abwehrbewegungen der Tiere, die wegen der geringen Toleranz gegen Narkotica bei der Entnahme der Proben nicht mehr betäubt wurden; nicht selten geschah es, daß Darmschlingen an der Incisionsstelle herausgepreßt wurden, die wir zwar sofort reponierten, doch hatten sie reichliche Gelegenheit, sich mit Bacterien zu inficieren. Diese Schwächen in der Versuchsanordnung mahnten schon zur Vorsicht in der Beurteilung der gewonnenen Resultate. Vergleicht man ferner die bacteriologischen Befunde an demselben Tiere, so tauchen neue Zweifel an der Richtigkeit dieser Ergebnisse auf. Die positiven Befunde in einigen Fällen nur bei der ersten Probe oder mitten zwischen sterilen Proben sind so ungewöhnlich, daß sie die Kritik herausfordern. Es ist doch wenig wahrscheinlich, daß im Falle des Durchwanderns der Bacterien durch die Darmwand dieselben nur einmal zu finden wären. Aus all diesen Gründen stehen wir nicht an, die Proben, in denen frühzeitig ohne Ausbildung bedeutender Gewebsschädigungen Keime nachgewiesen werden konnten, auf Verunreinigungen zurückzuführen. Eine Ausnahme davon bilden vielleicht zwei Fälle (6 und 10), bei denen in den letzten Proben sich das Transsudat stets keimhaltig erwies. Da eine histologische Untersuchung der strangulierten Schlingen unterblieb, muß auf die Beweisführung dieser Vermutung verzichtet werden. Anderseits stehen den Anhängern der Lehre, daß der Darm schon bei leichten Circulationsstörungen und geringen Läsionen für Bacterien durchlässig wird, genügend Gründe zur Verfügung, den zweifelhaften Ausfall dieser Experimente im Sinne ihrer Ansicht zu erklären unter Hinweis auf die bereits früher genannten Factoren (bactericide Kraft des Transsudates und Resorption seitens des Peritoneums), die sich dem Nachweis der Bacterien hindernd in den Weg stellen. In dieser Richtung könnte möglicherweise für diese Versuchsreihe noch ein anderer Umstand in Betracht kommen, nämlich die Agglutinationsfähigkeit des Transsudates. Käme dem Transsudat eine derartige Eigenschaft zu, so wäre es denkbar, daß die durchgewanderten Bacterien auf die tiefsten Stellen der Peritonealhöhle sinken und sich dem Nachweis entziehen, da entsprechend der Versuchsanordnung nur derjenige Teil des Transsudates zur Untersuchung benützt werden konnte, der nach Eröffnung des Abdomens leicht erreichbar war, also vorn zwischen den Därmen lag. Aus aseptischen Gründen aber war es ausgeschlossen, das hinter den Darmschlingen beiderseits von der Wirbelsäule angesammelte Transsudat bei Rückenlage des Tieres der Untersuchung zugänglich zu machen.

Irgendwelche sicheren Schlüsse lassen sich somit aus dieser Ver-

suchsreihe nicht ziehen, da zwingende Beweise für die eine oder andere Erklärungsweise nicht beizubringen sind.

Da gewisse Faktoren auf den Gehalt des Transsudates an Keimen und auf deren Nachweis einen nicht unbedeutenden Einfluß nehmen können, so war es von Interesse, ihre Bedeutung durch entsprechende Versuche festzustellen.

### Agglutination des Transsudates.

Die Agglutination des Transsudates wurde mikroskopisch geprüft, weil häufig nur geringe Mengen des Transsudates zur Verfügung standen. Zu einem Tropfen einer frischen, 24 Stunden alten Bouillonkultur von lebhaft beweglichen Colibacterien, die aus den Fäces der Tiere gezüchtet waren, wurde eine gleiche Menge von Transsudat zugesetzt und im hängenden Tropfen untersucht.

Aber selbst nach mehrstündigem Verweilen der Mischung im Brutschrank konnte mikroskopisch unter 10 Fällen keine Spur einer Agglutinationsfähigkeit des Transsudates beobachtet werden mit Ausnahme eines Falles, wo das Transsudat noch in einer Verdünnung von 1 : 10 die Bacterien zu agglutinieren imstande war. Leider konnten wir über diese Eigenschaft des Transsudates keine absolut exakten Untersuchungen anstellen. Dazu wäre es notwendig gewesen, entsprechend unseren Experimenten am Dünndarm bei allen in demselben existierenden Mikrobenarten die Agglutinierbarkeit des Transsudates zu ermitteln. Da aber die Dünndarmflora von der des Dickdarmes sehr verschieden ist und aus dem Kote der Tiere nur wenige von den im Dünndarm hausenden Bacterienspecies zu erhalten waren, so hätte man den Dünndarm eröffnen und die verschiedenen Bacterienarten isolieren müssen; dies hätte immerhin einige Tage in Anspruch genommen, und dann erst wäre die Strangulation des Dünndarmes zur Gewinnung des Transsudates vorzunehmen gewesen. Da aber die Eröffnung des Dünndarmes eine Schädigung in dem normalen Verhalten des Darmes gesetzt und reichlich Gelegenheit zur Auswanderung von Keimen in die Bauchhöhle an der Incisionsstelle gegeben hätte, wodurch auch die agglutinierenden Substanzen des Transsudates eine rasche Abnahme erfahren konnten, so wären die Untersuchungen um nichts exacter geworden. Die Eröffnung des Dünndarmes in vivo dadurch zu vermeiden, daß man die Dünndarmbacterien eines anderen Tieres verwendete, hätte eine neue Schwierigkeit zur Folge gehabt; es ist nicht gleichgiltig, ob die Agglutinationsfähigkeit des Transsudates an den Darmbacterien desselben oder eines anderen Tieres geprüft wird. Im allgemeinen dürfte im ersteren Falle das Phaenomen der Agglutination häufiger und intensiver in Erscheinung treten

als im letzteren Falle. Wenn man selbst diese nicht geringen Schwierigkeiten überwinden würde, so hätten derartige Untersuchungen nur einen geringen Wert, wofern das Transsudat nicht ein vollkommen abweichendes Verhalten zeigt als das Blutserum, was kaum anzunehmen ist. Radziewky wies sowohl für den Menschen, als auch für das Tier nach, daß das Blutserum eines Individuum auf seine aus den Faeces gezüchteten Colistämme bald agglutinierend wirkt, bald wieder nicht und ein gleiches Verhalten auch gegen dieselben Bacterien eines anderen Individuums zeigt; eine Gesetzmäßigkeit in der Agglutination des Blutserums gegen die Colibacterien existiere nicht. Vielleicht zeigen auch die Kokkenarten, die vorwiegend den Dünndarm bevölkern und zu einander in gewisser verwandtschaftlicher Beziehung stehen dürften, ein ähnliches Verhalten.

### Bactericide Kraft des Transsudates.

Ein viel höheres praktisches Interesse als die Agglutination verdient die bactericide Kraft des Transsudates. Tietze, Schloffer und Payr haben zuerst die Aufmerksamkeit auf diese Frage gelenkt. Tietze und Schloffer suchten auf experimenttellem Wege den Nachweis dafür zu erbringen. Beide kamen auf Grund ihrer Versuche zur Überzeugung, daß das Transsudat bactericide Kraft besitze. In neuester Zeit beschäftigte sich Schrader mit diesem Gegenstand und kommt zu dem Schlusse, daß das Transsudat nur sehr geringe bactericide Eigenschaft aufweise. Es ist a priori nicht unwahrscheinlich, daß dem Transsudate bactericide Kräfte innewohnen schon vermöge seiner Herkunft aus dem Blute, dessen bectericide Eigenschaft durch zahlreiche Experimente unzweifelhaft erwiesen ist. Nach neueren Anschauungen stammen die Schutzstoffe aus den Leuococyten, deren Zahl auch im Transsudat besonders bei länger dauernder Strangulation ziemlich beträchtlich wird. So berechtigt die Annahme von der bactericiden Kraft des Transsudates ist, so gelingt es nicht leicht, den exakten Nachweis dafür auf experimentellem Wege zu führen. Eine Hauptschwierigkeit liegt darin, daß die Versuche nicht unter annähernd gleichen Bedingungen, wie sie in Wirklickeit bestehen, vorgenommen werden können. An Stelle des lebenden Gewebes mit seinen äußerst complicierten Vorgängen tritt die Eprouvette. Im Tierleib erfolgt außerdem, solange der Organismus in seinen Funktionen nicht aufs schwerste gestört ist, eine fortwährende Produktion von Schutzstoffen, während die Menge der Alexine in dem Transsudate außerhalb des Körpers eine beschränkte ist, deren Wirksamkeit überdies durch die unnatürlichen Verhältnisse herabgesetzt sein dürfte.

Dazu kommt noch überdies der Nachteil, daß das Transsudat außerhalb des Organismus gerinnt, wodurch die Verhältnisse noch verwickelter werden. Diese Fülle von Schwierigkeiten machen es begreiflich, daß der Nachweis der bactericiden Kraft des Transsudates nicht in so vollkommener Weise zu erbringen ist, als es in Anbetracht der praktischen Wichtigkeit der Frage wünschenswert wäre. Unsere eigenen Untersuchungen über diesen Gegenstand sind derzeit noch nicht abgeschlossen, weshalb wir die Resultate später mitteilen werden.

## Die Resorption des Peritoneums.

Das normale Peritoneum ist mit ganz erstaunlicher resorptiver Kraft ausgestattet. Seit den bahnbrechenden Untersuchungen von Wegener ist es bekannt, daß das normale Peritoneum 3—8 Proz. des Körpergewichtes, als Flüssigkeit gedacht, in der Stunde zu resorbieren vermag. Unterliegt schon physiologischerweise die resorptive Fähigkeit des Peritoneums ziemlichen Schwankungen, so kommt es zu tiefgreifenden Störungen dieser Funktion bei krankhaften Veränderungen des Bauchfells, so vor allem bei der acuten Peritonitis. Bei dieser ist nach den Untersuchungen von Clairmont und Haberer die Resorption anfangs gesteigert, später verzögert. Es dürfte kaum ernstlichem Widerspruch begegnen, ein gleiches Verhalten des Peritoneum auch bei den von der Natur erzeugten Strangulationen und Incarcerationen anzunehmen, da sich zu den entzündlichen Reizerscheinungen des Peritoneum im Anfange später ausnahmslos das vollentwickelte Bild der acuten Peritonitis bei genügender Dauer der Krankheit hinzugesellt. Auf diese gesteigerte resorptive Tätigkeit ist teilweise die sehr geringe Menge des Transsudates in dem Abdomen zu Beginn des Processes zurückzuführen, da trotz massenhafter Ausscheidung von Flüssigkeit aus den Gefäßen der erkrankten Darmschlinge das Gleichgewicht zwischen Production und Resorption nahezu ungestört aufrecht erhalten bleibt. Unter diesen Umständen wäre es nicht unwahrscheinlich, daß die Bacterien, die im Anfang der Erkrankung, also bei leichten Circulationsstörungen in die Bauchhöhle übertreten würden, gänzlich oder doch zum größten Teile resorbiert werden, der eventuell noch im Abdomen zurückbleibende Rest durch den Einfluß anderer schädigender Momente (bactericide Kraft des Transsudates, lokale Immunität der Gewebe) dem Nachweis entgehen könnten. Der Gedanke ist naheliegend, dieser Annahme durch systematische Blutuntersuchungen die notwendige wissenschaftliche Begründung zu geben. Doch würde ein derartiges Unternehmen resultatlos verlaufen, da die in relativ geringer Anzahl vorhandenen Keime,

die durch die Lymphgefäße des Peritoneum parietale dem Blutstrom zugeführt würden, sofort durch die Schutzkräfte des Blutes dem Untergange anheimfielen; gelingt es doch bei schweren pyämischen Processen, auch auf der Höhe des Anfalles, wo die heftigen Reactionserscheinungen des Körpers die Invasion von zahlreichen Bacterien in die Circulation als sicher erscheinen lassen, durchaus nicht immer, im Blute die Infectionserreger zu ermitteln. Gewiss spielt hiebei auch die Zeit, in der die Untersuchungen vorgenommen werden, eine nicht zu unterschätzende Rolle. So wahrscheinlich es ist, daß ein analoges Verhältnis in dem Verhalten der Resorption zwischen den Vorgängen bei Peritonitis und den von der Natur geschaffenen Strangulationen und Incarcerationen besteht, so wäre es doch weit gefehlt, dieselben Verhältnisse auf unsere Versuche zu übertragen, ohne die notwendigen Beweise dafür erbracht zu haben. Im Experimente sind die Dinge viel complicierter. Die Eröffnung des Abdomens zur Vornahme der Strangulation bedeutet eine schwere Störung in der resorptiven Tätigkeit des Peritoneum, da diejenigen Kräfte, die bei der Resorption tätig sind, teils geschädigt, teils ausgeschaltet werden. Durch die Laparatomie wird der Druck im Innern des Abdomens dem äußeren Drucke gleichgesetzt, welches Verhältnis einige Zeit nach der Operation noch fortbesteht, bis die Laparotomiewunde fest verklebt ist. Dadurch entfällt für eine gewisse Dauer die Wirkung derjenigen Kraft, die die im Abdomen angesammelte Flüssigkeit in die Lymph- und Blutgefäße preßt. Ferner erfolgt durch das Herauslagern der Darmschlinge, wenn auch während noch so kurzer Zeit, eine Abkühlung derselben, was die Peristaltik schädigt, die wieder die Resorption ganz bedeutend unterstützt. Infolge dieser Complicationen war die Voraussetzung berechtigt, daß die resorptive Fähigkeit des Peritoneum bei diesen Versuchen jedenfalls hinter der bei den von der Natur erzeugten Krankheiten derselben Art zurückstehen werde; es war ungewiß, ob die resorptive Kraft des Peritoneum im Experimente so bedeutend sei, daß sie den Nachweis der Bacterien erschweren konnte. Darüber Aufschluß zu erlangen, war Zweck der folgenden Versuche.

Die Versuchsanordnung war folgende:

Unmittelbar nach der Strangulation wurde eine bestimmte Menge (anfangs 2 ccm und, als sich dies als zuviel erwies, $^1/_2$ ccm) einer 48 Stunden alten Bouillonkultur von Bacterium coli in die Bauchhöhle gebracht und das Transsudat in bestimmten Intervallen auf seinen Keimgehalt geprüft. Die Zeiten wurden, die drei ersten Fälle ausgenommen, kürzer (1 Stunde) gewählt, weil es sich bei den ersten Versuchen herausgestellt hatte, daß sich die Anzahl der Keime in sehr kurzer Zeit ändern kann, und daß bei Entnahme der Proben in größeren Zeiträumen dieser Wechsel des Keimgehaltes

verborgen bleiben kann. Die Proben wurden anfangs mit der Öse genommen, weil aber die Menge des der Öse anhaftenden Transsudates variieren kann, somit auch der Keimgehalt, so wurde in den späteren Versuchen eine genauer bestimmbare Menge (0.1 ccm) verwendet. Es mag auf den ersten Blick befremdend wirken, daß eine so geringe Menge von Bacterien nicht vollständig resorbiert wurde im Gegensatz zu den Befunden von Wegener, Friedländer u. a., die mehr als die vierzigfache Menge von Reinkulturen in die Bauchhöhle injizieren konnten, ohne beim Tode der Tiere die geringsten Spuren von Flüssigkeiten im Abdomen nachweisen zu können. Dieser Widerspruch findet jedoch eine befriedigende Erklärung durch den Hinweis, daß diese Forscher gesunde Tiere verwendeten mit ungestörter Resorptionskraft, während in unseren Versuchen durch die Eröffnung der Bauchhöhle und die Strangulation die resorptive Tätigkeit des Peritoneums sich tief unter der physiologischen Grenze hielt.

Bevor die Bouillonkultur von Coli in die Bauchhöhle gebracht wurde, wurden Agarplatten zur Kontrolle des Keimgehaltes gegossen. Die Proben wurden ebenfalls auf Agarplatten übertragen und nach 24 Stunden die aufgegangenen Colonien mit dem Apparat von Wolffhügel gezählt.

Die Resultate gehen aus der folgenden Tabelle hervor.

Untersuchungen über peritoneale Resorption.

| Nr. | Dauer der Strangulation | Verarbeit. Menge der Proben | Keimzahl in ..... Stunden nach der Operation | | | | | | | | | Keimgehalt des Herzblutes |
|---|---|---|---|---|---|---|---|---|---|---|---|---|
| | | | 1 | 2 | 3 | 4 | 5 | 6 | 7 | 8 | 9 | |
| 1. | 9 Stdn. | 1 Öse | — | 16200 | 9700 | — | 1300 | — | — | 20000 | — | + |
| 2. | 5 Stdn. | 1 Öse | — | 10000 | — | 1000 | — | — | — | — | — | + |
| 3. | 9 Stdn. | 1 Öse | — | 46 | 1000 | — | 3300 | — | 5100 | — | 24000 | + |
| 4 | 6 Stdn. | 1/10ccm | 870 | 770 | 1500 | — | ∞ | — | — | — | — | + |
| 5. | 9 Stdn. | 1/10ccm | 230 | 1500 | 27000 | 2900 | — | 10300 | — | — | ∞ | + |
| 6. | 7 Stdn. | 1/10ccm | 20000 | — | ∞ | — | — | ∞ | — | — | — | + |
| 7. | 9 Stdn. | 1/10ccm | 16000 | 14000 | 13000 | — | — | ∞ | — | — | — | + |
| 8. | 8 Stdn. | 1/10ccm | 15000 | 10000 | — | 3700 | 4800 | — | 20000 | — | — | + |
| 9. | 9 Stdn. | 1/10ccm | 16000 | 4100 | 3000 | 3500 | — | 15000 | — | ∞ | — | + |
| 10. | 8 Stdn. | 1/10ccm | — | 16000 | 15000 | — | ∞ | — | — | — | — | + |
| 11. | 9 Stdn. | 1/10ccm | 9700 | 7800 | 12500 | — | — | 17000 | — | ∞ | — | + |
| 12. | 8 Stdn. | 1/10ccm | 13000 | 1900 | 960 | 5200 | — | — | — | — | — | + |

Aus diesen Untersuchungen ist zu entnehmen, daß die Anzahl der in die Peritonealhöhe eingebrachten Keime beträchtliche Schwankungen aufweist.

Während die Bacterien auf den Controllplatten unzählbar waren, verminderte sich ihre Anzahl im Experimente ziemlich bedeutend, um später wieder anzusteigen und nahe dem Tode häufig die Zahl auf den Controllplatten zu erreichen. Nicht in allen Fällen kommt dieses Verhältnis mit gleicher Deutlichkeit zum Ausdruck. So fehlt in einigen Fällen (3, 5, 6) die abfallende Curve, weil die Untersuchungen im Verhältnis zur raschen Abnahme der Keime zu spät vorgenommen wurden, in anderen (2) die aufsteigende Curve wegen des zu frühen

Todes des Tieres. Die Annahme, daß die Verminderung der Keime teilweise wenigstens auf die resorptive Tätigkeit des Peritoneum zurückzuführen ist, wird ausreichend gestützt durch den Nachweis von Bacterium Coli im Herzblute. Die Aufnahme der Bacterien in den Organismus beschleunigte unverkennbar den Tod der Tiere. Doch wäre es entschieden zu weitgehend, würde man die resorbierende Kraft des Peritoneum allein für die ziemlich beträchtliche Abnahme des Keimgehaltes verantwortlich machen. Daran dürfte, wiewohl in viel geringerem Grade, auch die bactericide Fähigkeit des Transsudates beteiligt sein. Diese beiden Faktoren erreichen übrigens nicht gleichzeitig den Gipfelpunkt ihrer Wirksamkeit. Zu Beginn, wo die peritoneale Resorption so gesteigert ist, daß das durch die Circulationsstörungen gebildete Transsudat fast spurlos resorbiert wird, tritt naturgemäß die Bedeutung der bactericiden Kraft des Transsudates sehr zurück gegen später, wo die Resorptionsfähigkeit des Peritoneum abgenommen hat und sich größere Mengen von Transsudat im Bauchraume ansammeln.

Aus den eben angeführten Experimenten ist zu entnehmen, daß die resorptive Kraft des Peritoneums durch die ungünstigen Bedingungen in der Versuchsanordnung zwar eine beträchtliche Einbuße erleidet, immerhin aber noch so bedeutend ist, daß ihre Einflußnahme auf den Keimgehalt des Transsudates auch im Experiment zugegeben werden muß.

### Anreicherung der Bacterien in der Peritonealhöhle.

Aus den angeführten Tatsachen geht hervor, daß mehrere Ursachen den Nachweis von Bacterien im Transsudate erschweren können, und daß die Möglichkeit der Darmpassage für die Mikroben bei leichten Circulationsstörungen ohne tiefgreifende Veränderung in der Structur der Darmwand auf Grund der bisher gemachten Befunde an unseren Versuchstieren nicht mit Sicherheit auszuschließen ist.

Die Entscheidung in dieser Streitfrage könnte gefällt werden, wenn es gelingen würde, die schädigende Wirkung dieser Faktoren auf die Bacterien auszuschalten. Dies ist erreichbar, wenn man unmittelbar nach der Strangulation in die Peritonealhöhle des Tieres eine Flüssigkeit bringt, die gleichzeitig ein guter Nährboden für die Bacterien ist. Wir wählten dazu nach dem Vorgange von Schloffer Bouillon. Durch dieselbe wird zunächst eine starke Verdünnung des Transsudates erzielt, wodurch die Wirkung zweier Faktoren, die bactericide Kraft und unter gewissen Umständen die Agglutination ausgeschaltet wird. Auch der störenden Beeinflussung durch die resorptive Tätigkeit des Peritoneum wird vorgebeugt, wenn eine derartig große Menge von Flüssigkeit ins Abdomen eingeführt wird, daß das

Peritoneum dieselbe nicht gänzlich aufzunehmen vermag. Von dem Gedanken ausgehend, daß die häufigere Manipulation mit Bouillon die Gefahren accidenteller Infektion wesentlich erhöht, wodurch die richtige Beurteilung der gewonnenen Resultate sehr erschwert wird, wäre es vorteilhaft, die Einführung der Bouillon nur einmal vorzunehmen und zwar unmittelbar nach der Strangulation. Dies scheitert jedoch an dem Übelstande, daß bei der Entnahme der Proben, die mit Rücksicht auf den schädigenden Einfluss der Narcotica auf den Organismus ohne Betäubung des Tieres gemacht werden mußte, der größte Teil der Bouillon durch die lebhaften Abwehrbewegungen der Tiere verloren geht. Deshalb war es trotz der größeren Infectionsgefahr nicht zu vermeiden, bei jeder Laparotomie die Menge der Bouillon in der Bauchhöhle zu ergänzen. Dadurch daß stets für einen Überschuß an Bouillon im Abdomen gesorgt wurde, befanden sich die durchtretenden Bacterien unter äußerst günstigen Entwicklungsbedingungen, es fand eine „Anreicherung der Mikroorganismen in der Peritonealhöhle“ statt. Durch die Gelegenheit schneller Vermehrung mußte bei den großen Flüssigkeitsmengen, die zur Untersuchung verwendet werden konnten, der Nachweis der durchgewanderten Bacterien um so leichter gelingen. Die Einführung der stets freich sterilisierten Bouillonlösung geschah unter Beobachtung strengster Asepsis mittelst steriler Glasspritzen. Entsprechend der Absicht, über den Zeitpunkt des ersten Auftretens der Bacterien in der Peritonealhöhle bei zunehmender Strangulation Aufschluß zu erhalten, wurden in bestimmten Zeiträumen Proben entnommen und zwar wegen den bei der zweiten Versuchsreihe angeführten Gründen jedesmal von einem besonderen Schnitte aus.

Die Resultate dieser Versuchsreihe sind aus folgender Tabelle ersichtlich.

Untersuchungen des Transsudates nach Anreicherung der Bacterien in der Peritonealhöhle.

| Nr. | Dauer der Strangulation | Keimgehalt des Transsudates in .... Stunden nach der Operation | | | | | | | | | | | | Menge der eingeführten Bouillon |
|---|---|---|---|---|---|---|---|---|---|---|---|---|---|---|
| | | 2 | 3 | 4 | 5 | 6 | 7 | 8 | 9 | 10 | 11 | 12 | 24 | |
| 1. | 17 Stunden | — | — | — | | + | | + | | + | | + | | Bei jedem Eingriff 10 ccm. |
| 2. | 48 Stunden | — | | | — | — | + | + | | + | | + | + | do. |
| 3. | 46 Stunden | — | | + | + | | + | | + | | + | | + | Bei jedem Eingriff 20 ccm |
| 4. | 12 Stunden | + | | + | | + | | + | | + | | | | do. |
| 5. | 5 Stunden | + | | + | + | | | | | | | | | do. |
| 6. | 10 Stunden | + | | | + | | + | | + | + | | | | do. |
| 7. | 11 Stunden | + | | + | | + | | + | | | + | | | do. |
| 8. | 8 Stunden | + | | + | | + | | + | | | — | | | do. |

Diese Versuchsreihe führte zu dem überraschenden Ergebnis, daß der Darm schon nach ganz kurzer Zeit der Strangulation, in der Mehrzahl der Fälle schon nach 2 Stunden, für die Bacterien durchgängig wäre, also zu einer Zeit, wo gewiß nur leichte Circulationsstörungen des strangulierten Darmes bestehen. Diese Befunde würden mit denen der zweiten Versuchsreihe und den Ansichten anderer Forscher vollkommen im Einklang stehen. Der Widerspruch zwischen diesen Resultaten und denen der ersten Versuchsreihe könnte durch die Verschiedenheit in der Versuchsanordnung ausreichend erklärt werden. Doch kann nicht in Abrede gestellt werden, daß die Gefahren der accidentellen Infection bei diesen Versuchen viel größer sind als bei denen der ersten Versuchsreihe, somit die Resultate mit großer Vorsicht zu beurteilen sind. Die Manipulation mit der Bouillon, die mehrfachen Wunden in der Bauchwand, die Unmöglichkeit eines dichten Verschlusses derselben, so daß die Bouillonflüssigkeit durch die Nahtstellen sickert, sind Infectionsquellen genug, um berechtigte Zweifel an der Richtigkeit der gewonnenen Resultate aufkommen zu lassen. Einen Aufschluß darüber konnten Kontrollversuche bringen. Sie wurden in der Weise angestellt, daß den Kaninchen nach Eröffnung der Bauchhöhle Bouillon eingeführt und in gewissen Intervallen die Proben entnommen wurden, nur mit dem Unterschied, daß die Strangulation unterblieb. Unter der gleichen Anzahl von Versuchen konnten sterile Proben nur selten erhalten werden; in den übrigen fanden sich dieselben Bacterien wie bei den Versuchen mit Strangulation, wie sie auch sonst in dem Dünndarm nachzuweisen waren. Die Ergebnisse in den Kontrollversuchen änderten sich sofort, wenn die Tiere zur Gewinnung der Flüssigkeit getötet wurden und die Bouillon unter Beobachtung derselben Cautelen (Sterilisation der Bauchdecken mittelst Glühhitze) wie in der ersten Versuchsreihe zur Untersuchung kam: dabei war die Mehrzahl der Proben steril, ein bemerkenswerter Beweis, wie durch Vereinfachung der Versuchsanordnung und durch Verschärfung der Asepsis die Versuchsfehler abnehmen und die Resultate sich ändern. Auffallend war es, daß bei diesen Anreicherungsversuchen fast ausschließlich Bacterien in der Bouillon gefunden wurden, die im Darm vorkommen, sehr selten solche aus der Luft. Es mußten demnach die Darmbacterien der Tiere auch in der Außenwelt reichlich vertreten sein. Durch Untersuchungen der Haare, der Ränder der Laparotomiewunden und von excidierten Hautstückchen konnte überall die Anwesenheit von Darmbacterien festgestellt werden. Da somit die Bacterien die in der Bouillon gefunden wurden, ebenso gut aus dem Darminnern in die Peritonealhöhle gewandert wie von

außen durch Infection hineingelangt sein konnten, brachten auch diese Versuche nach der Anreicherungsmethode mit Rücksicht auf die Schwierigkeit der Deutung der Befunde nicht die angestrebte Entscheidung in der Frage, ob der Darm schon bei leichten Circulationsstörungen für die Bacterien durchgängig sei.

Dasselbe gilt von den Untersuchungen von Schloffer, der zuerst sich der Anreicherung der Bacterien in der Peritonealhöhle bediente und auf Grund seiner Versuche, die unter wesentlich günstigeren Bedingungen mit Rücksicht auf die Vermeidung von Fehlerquellen angestellt wurden, zu dem Schlusse kommt, daß der Nachweis der Bacterien bei Verwendung von Bouillon früher gelingt als im Transsudat. So wahrscheinlich diese Behauptung ist, so entbehrt sie doch der exakten experimentellen Beweisführung, da die Frage nach der Herkunft der in der Bouillon oder im Transsudat gefundenen Keime vollkommen unberücksichtigt blieb.

Schon frühere Forscher empfanden das Bedürfnis eine sichere Unterscheidung in der Herkunft der Bacterien durch Ermittlung eines besonderen Verhaltens der Keime zu machen. Albeck suchte die Identität zwischen den im Transsudat anwesenden Mikroben und den Darmbacterien speziell für die Colibacillen in etwas schwieriger und umständlicher Weise zu erbringen. Dazu benutzte er nach dem Vorgang von Jensen die Gärungsprobe, die aber keineswegs verläßlich ist. Es ist naheliegend, von einer noch jüngeren Errungenschaft der bacteriologischen Forschung, die in vielen Fällen den Identitätsnachweis zu erbringen ermöglicht, Gebrauch zu machen, nämlich von der spezifischen Agglutination. Doch ist auch dieses Verfahren, auf unsere Versuche übertragen, nicht sicher beweisend. Nach den eingehenden Untersuchungen von Radziewsky speziell für das Bacterium coli, zeigen die verschiedenen Colistämme kein typisches Verhalten in der Agglutination, in dem das Blutserum eines Individuum die im Darm hausenden Colibacillen bald spezifisch agglutiniert, gegen fremde Coliarten sich dagegen ablehnend verhält, bald wieder die entgegengesetzte Reaktion zeigt, was mit den Erfahrungen von Sidney Wolf übereinstimmt. Demgegenüber behaupten allerdings Escherich und Pfaundler die Existenz einer „Individualreaktion" für die Colibacillen. Über das Phänomen der spezifischen Agglutination bei den Kokkenarten, welche die obligaten Bewohner des Dünndarmes sind, ist unseres Wissens nichts bekannt. Übrigens dürfte auch bei dem Vorhandensein einer spezifischen Agglutination die scharfe Unterscheidung der Mikroorganismen je nach dem Wege der Infection kaum möglich sein, da die von außen

eingedrungenen Bacterien zum größten Teil den Darm desselben Tieres bewohnt haben dürften; es müßte denn sein, daß sie durch den Wechsel ihres Aufenthaltes eine Änderung ihrer Lebensäußerungen erlitten hätten.

Bevor wir zu den folgenden Versuchen übergehen, sei kurz darauf hingewiesen, daß die bacteriologischen Untersuchungen in allen vorausgegangenen Experimenten insofern unvollkommen sind. als die anaeroben Bacterien gar keine Berücksichtigung gefunden haben. Durch die Arbeiten von Veillon und Zuber, Krogius und Friedrich wurde die Aufmerksamkeit auf diese Bacterien gelenkt und ihre Bedeutung in der Aetiologie gewisser Formen von Peritonitis, wo aerobe Bacterien vollkommen fehlten, richtig erkannt. Da aber die Resultate trotz der sehr mühevollen Untersuchungen an Sicherheit nicht zugenommen hätten, verzichteten wir vollständig auf den Nachweis der anaeroben Bacterien.

Fassen wir nochmals die Ergebnisse der angeführten Untersuchungen kurz zusammen, so ergibt sich, daß im allgemeinen den negativen Resultaten ein viel größerer Wert zukommt, und daß gewisse, den Nachweis der Bacterienerschwerende Factoren die Einsichtnahme in die Bedingungen über die Durchlässigkeit der Darmwand für die Bacterien ganz erheblich stören können. Die positiven Resultate sind mit Rücksicht auf die sehr bedeutende Gelegenheit zur accidentellen Infection mit großer Reserve aufzunehmen und können leicht zu Täuschungen Anlaß geben. Somit berechtigen derartige Untersuchungen zu keiner bestimmten Schlußfolgerung und bieten keine Aussicht, der vorliegengen Frage in einwandsfreier Weise nahezutreten.

### Einführung von leicht nachweisbaren Bacterien in den Darm.

Schon frühere Forscher (Arnd, Buchbinder) bemühten sich, unzweideutige Beweise für die Durchgängigkeit der Darmwand zu erbringen. Sie suchten dies in der Weise zu erreichen, daß sie leicht nachweisbare Bacterien (Prodigiosus, Pyocyaneus, Bacillus subtilis simulans II [Arnd], Prodigiosus, Pyocyaneus, Staphylokokkus aureus [Buchbinder]) in den Darm einführten und ihr Auftreten im Transsudat festzustellen suchten. Arnd verabreichte diese Bacterien den Tieren anfangs per os, konnte sie jedoch nur einmal im Transsudat nachweisen. Die Befunde mit dem Bacillus subtilis simulans II wollen wir absichtlich

unberücksichtigt lassen, weil diese Bacterienart zu den obligaten Darmbewohnern bei Kaninchen gehört, somit der Weg der Infection unklar ist. Arnd schrieb die Schuld der geringen Erfolge bei dieser Versuchsanordnung der Ungewißheit zu, ob sich in dem incarcerierten Darmstück zur Zeit der Umschnürung die eingeführten Mikroben bereits vorfinden. Arnd meinte, man liefe Gefahr, eine Schlinge einzuklemmen, welche die eingeflößten Bacterien gar nicht enthalte. Doch hätte sich Arnd leicht durch systematische Untersuchungen des Inhaltes der incarcerierten Schlingen nach dem Tode der Tiere darüber Gewißheit verschaffen können. Statt dessen spritzte er die Culturen direkt in die strangulierte Schlinge, wodurch seine Versuche wesentlich an Beweiskraft verloren. Buchbinder wies darauf hin, daß eine noch so kleine Verletzung, die alle Schichten der Darmwand betrifft, wie der Stich einer Pravazschen Spritze vollkommen ausreicht, den Darm an dieser Stelle für Bacterien durchgängig zu machen. was übrigens bereits Arnd durch Abimpfung von der Einstichstelle constatierte und dementsprechend seine Versuche auswählte. Buchbinder führte den Prodigiosus, Pyocyaneus und Staphylokokkus aureus zuerst per os ein, wegen der Unsicherheit der Anwesenheit derselben in der strangulierten Schlinge brachte er später die Bacterien nach Eröffnung einer hochgelegenen Dünndarmschlinge und Einführung eines Katheters direkt in die zu strangulierende Schlinge bei extraperitonealer Lagerung des Darmes, wobei er jede Möglichkeit einer Infektion sorgfältig vermied. Unter 21 Versuchen konnte Buchbinder nur 5mal die eingeführten Bacterien auf der Oberfläche der Serosa nachweisen nach Entstehung von irreparablen Störungen der Darmwand.

Auch wir betraten den gleichen Weg, weil er die meiste Aussicht bietet, in einwandsfreier Weise die Bedingungen von der Durchlässigkeit der Darmwand zu ermitteln.

Wir bedienten uns der Prodigiosus- und der Pyocyaneusculturen.

## Versuche mit Prodigiosus.

Die Versuche wurden in folgender Weise angestellt. Nach dem Vorgange von Arnd wurden zur Neutralisierung des Magensaftes 5—10 ccm einer 3proz. Sodalösung mittels Schlundsonde eingeführt und nach einer Zeit von 10—15 Minuten die Bouillonlösung von Prodigiosus. Da die Farbstoffproduktion des Prodigiosus durch höhere Temperatur ungünstig beeinflußt wird, so wurde er bei gewöhnlicher Temperatur auf Agar gezüchtet und dann in Bouillon aufgeschwemmt. Um die Wahrscheinlichkeit, daß in der später zu incarcerierenden Schlinge die eingeführten Bacterien vorhanden wären, möglichst zu vergrößern, wurden ziemlich große Mengen (50—100 ccm) der Aufschwemmung durch mehrere Tage eingeflößt, zuletzt

kurze Zeit vor der Strangulation (2—4 Stunden). Trotz dieser großen Quantitäten konnten wir keine schädliche Wirkung des Prodigiosus auf den Intestinaltract beobachten. Die Strangulationen wurden wieder unter Beobachtung aller aseptischen Cautelen vorgenommen. Wie in der zweiten Versuchsreihe wurden von einem besonderen Schnitt aus die Proben entnommen, gewöhnlich in Zeiträumen von 2 Stunden, und entweder auf Bouillon übertragen und nach mehrtägigem Verweilen bei Zimmertemperatur davon Gelatineplatten gegossen, oder gleich auf flüssige Gelatine überimpft, oder auf die Oberfläche von Gelatineplatten ausgestrichen. Um sich darüber zu orientieren, ob der Prodigiosus vielleicht in der Luft des Operationsraumes vorhanden wäre, und ob auf diesem Wege eine Verunreinigung des Transsudates von außen stattfinden könnte, wurden Gelatineplatten aufgestellt. Doch konnte niemals die Anwesenheit von Prodigiosus konstatiert werden. Auch in den Haaren und auf der Haut, von denen Proben auf verschiedene Nährböden übertragen wurden, war der Prodigiosus nie nachzuweisen. Es waren somit die Gefahren des Eindringens des Prodigiosus von außen viel geringer, weshalb den Ergebnissen dieser Untersuchungen in dieser Hinsicht ein größerer Wert beigemessen werden konnte.

Aus einer anderen Ursache waren jedoch die Versuche mit dem Prodigiosus nicht zufriedenstellend. Unter 7 Experimenten mit 35 Proben des Transsudates konnten wir bei verschieden starker Strangulation und verschiedenem Grade der Circulationsstörungen den Prodigiosus im Transsudate nur einmal nachweisen; es betraf dieser Fall ein altes Kaninchen mit Diarrhöen, dessen Darm jedenfalls infolge der allgemeinen Schwäche für den Prodigiosus relativ schon frühzeitig (6 Stunden p. op.) durchgängig wurde. Trotz der geringen Anzahl der Versuche gaben wir dieselben auf, da wir die Überzeugung gewannen, daß der Prodigiosus für derartige Versuche sich aus mehrfachen Gründen nicht besonders eigne. Das schwerste Bedenken gegen die Verwendung des Prodigiosus ist die besonders leichte Alteration in der Farbstoffproduktion. Während die Farbstoffbildung bei gewöhnlicher Temperatur sehr lebhaft ist, erleidet sie bei der höheren Temperatur im Körperinnern eine recht bedeutende Einbuße. Der Einfluß der Körpertemperatur ließ sich recht deutlich beobachten bei dem Prodigiosus, der aus dem strangulierten und zuführenden Darmstück gezüchtet werden konnte; er wies ganz deutlich einen helleren Farbenton auf, als die Kontrollkulturen, die bei Zimmertemperatur gehalten wurden. Durch Überimpfen auf Kartoffelscheiben gelang es leicht, seine ursprüngliche Farbstoffbildung wieder herzustellen. Uns schien es, als ob in dem einen positiven Falle die Hemmung der Farbstoffbildung noch größer gewesen wäre als bei dem Prodigiosus, der sich im Darm aufhielt. Trotz längerer Beobachtungszeit (5—6 Tage) zeigten sich in diesem Falle nur recht kümmerliche Kolonien von Prodigiosus im Gegensatz zu den rasch wachsenden Kolonien gleichzeitig vorhandener Bacterien. Es wäre möglich, daß bei der Durchwanderung des Prodigiosus durch die Darmwand noch andere Faktoren einen schädigenden Einfluß auf seine Farbstoffbildung ausüben würden. Dadurch könnte sich der Prodigiosus direkt dem Nachweis im Transsudat entziehen, trotz seiner Anwesenheit, auch aus dem Grunde, da er infolge seiner geringeren Wachstumsenergie von den rasch wachsenden Darmbacterien überwuchert wird. Damit stimmen auch die Erfahrungen von Lands-

berger überein, der dem Darmsaft des Kaninchen dem Prodigiosus gegenüber eine bacterielle Kraft zuzuerkennen geneigt war.

Da sich aus den genannten Gründen der Prodigiosus für diese Versuche als unzuverlässig erwies, wählten wir den Pyocyaneus, der eine Reihe schätzenswerter Vorteile bot.

## Pyocyaneus-Versuche.

Ehe wir Strangulationen bei Pyocyaneusfütterung vornahmen, machten wir noch eine Reihe von Vorversuchen zur Bestimmung der Brauchbarkeit des Pyocyaneus. Zunächst war es wichtig zu erfahren, ob der Pyocyaneus, der von der Blutbahn aus für die Tiere pathogen ist, bei oraler Einverleibung eine schädliche Wirkung auf den Intestinaltract ausübt. Arnd hatte nämlich die Beobachtung gemacht, daß die Kaninchen Diarrhöen bekamen, und trug Bedenken, größere Quantitäten von Pyocyaneus den Tieren einzuverleiben, wie es für die Sicherheit des Nachweises notwendig gewesen wäre.

Es wurden den Tieren durch längere Zeit (bis zu 14 Tagen) größere Mengen (200 ccm) einer Pyocyaneuskultur auf Peptonwasser eingeflößt, ohne daß ein störender Einfluß auf die Darmfunktion der Tiere hätte bemerkt werden können.

Ferner wurden Untersuchungen darüber angestellt, ob die Farbstoffproduktion des Pyocyaneus durch ein längeres Verweilen im Darme eine Schädigung erfährt, wie es infolge Mangels an Sauerstoff entsprechend den Untersuchungen von Liborius nicht auszuschließen war. Eine Abnahme der Farbstoffbildung konnten wir weder bei den Untersuchungen der Fäces noch des Dünndarminhaltes beobachten.

Ferner war es notwendig, die Wachstumsenergie des Pyocyaneus gegenüber den Darmbacterien festzustellen, da Schimmelbusch und Mühsam gefunden hatten, daß der Pyocyaneus auf Bouillonflüssigkeit in Symbiose mit anderen Bacterien spät oder gar keinen Farbstoff bildet, trotzdem er lebensfähig ist. Durch Übertragen von Dünndarminhalt oder Fäces von Tieren, die mit Pyocyaneus gefüttert waren, auf flüssige (Bouillon) oder feste Nährböden (Gelatine und Agar) konnten wir uns überzeugen, daß der Pyocyaneus die Darmbacterien an Wachstumsenergie übertrifft und unter allen Umständen seine Anwesenheit durch die charakteristische Farbstoffproduktion auf flüssigen und festen Nährböden verrät.

Nachdem durch diese Vorversuche festgestellt werden konnte, daß durch den Aufenthalt des Pyocyaneus im Darm eine Änderung seiner Farbstoffbildung nicht herbeigeführt würde und daß er vermöge seiner starken Wachstumsenergie und Widerstandskraft ganz besonders für die vorliegenden Experimente sich eigne, wurden die Strangulationsversuche fortgesetzt.

Die Versuchsanordnung war folgende:

Die Tiere bekamen per os durch mehrere Tage, um eine Überschwemmung des Darmkanals mit Pyocyaneus herbeizuführen, größere Quantitäten (100—200 ccm) einer Pyocyaneusaufschwemmung in Peptonwasser nach vorausgehender Neutralisierung des Magensaftes mit 5—10 ccm einer 3 proz. Sodalösung. Die Pyocyaneuskultur wurde für jedes Tier frisch bereitet, da Wasserzug nachwies, daß in älteren Kulturen nicht allen Individuen die Fähigkeit der Farbstoffbildung zukommt. Zur größeren Sicherheit, daß

in der strangulierten Schlinge der Pyocyaneus vorhanden sei, wurden unmittelbar vor der Operation (2—4 Stunden) 50—100 ccm der Kultur eingeflößt. Bei der Fütterung wurde mit großer Sorgfalt darauf geachtet, daß keine Verunreinigung der Pelze der Tiere mit Pyocyaneus stattfinde. Um über den Zeitpunkt des ersten Auftretens des Pyocyaneus im Transsudat Aufschluß zu erlangen, wurden die Tiere wieder in bestimmten Intervallen laparotomiert. Die Proben wurden mit sterilen Pipetten entnommen und auf Bouillon übertragen. Nach mehrtägigem Verweilen in der Bruttemperatur, die die Farbstoffbildung des Pyocyaneus sehr unterstützt, wurden von jeder Probe mehrfach Gelatine- und Agarplatten gegossen. In derselben Weise wurde mit dem Inhalt der zuführenden und incarcerierten Schlinge verfahren, um dem Einwand zu begegnen, daß die negativen Resultate durch Abwesenheit des Pyocyaneus in dem umschnürten Darmstück zu erklären seien. Wenn auch in manchen Fällen die Gegenwart des Pyocyaneus in den Bouillonröhrchen schon durch seine charakteristische Farbe erkennbar war, so war doch die Überimpfung auf feste Nährböden notwendig, um Irrtümer zu vermeiden, die dadurch entstehen konnten, daß der in dünnen Schichten grünlich aussehende Blutfarbstoff des Transsudates und der Chlorophylgehalt des Darminhaltes die Anwesenheit des Pyocyaneus vortäuschen konnte. Zur Vermeidung von Fehlschlüssen wurden die Fäces und der Dünndarminhalt gesunder Kaninchen untersucht, ob in demselben eine dem Pyocyaneus in der Farbstoffproduktion ähnliche Bacterienart vorkäme, was nicht der Fall war. Durch häufiges Untersuchen des Pelzes und der Haut der Tiere und des Keimgehaltes der Luft des Operationsraumes, sowie durch reinliche Wartung der Tiere konnte die Möglichkeit einer Infektion durch Pyocyaneus von außen mit ziemlicher Sicherheit ausgeschlossen werden.

Die nach dieser Versuchsanordnung erhaltenen Resultate sind in der folgenden Tabelle (S. 559) zusammengestellt.

Aus dieser Versuchsreihe geht hervor, daß es nur in 2 Fällen gelang, den Pyocyaneus im Transsudate und zwar erst in der letzten Probe nachzuweisen. Schon makroskopisch ließen die umschnürten Darmschlingen schwere Veränderungen erkennen, was durch die histologischen Befunde bestätigt wurde.

## Histologische Untersuchungen.

Da eine ausführliche Darstellung der Befunde an den histologisch untersuchten strangulierten Schlingen zu weit führen würde, so sollen die Ergebnisse nur in Kürze mitgeteilt werden. Bezüglich der Details sei auf die eingehende Mitteilung der degenerativen Veränderungen in der folgenden Versuchsreihe hingewiesen, zumal keine besonderen Abweichungen bestehen.

An den beiden strangulierten Darmschlingen (Nr. 1 u. 5) die den Pyocyaneus durch ihre Wand treten ließen, waren an den am meisten geschädigten Stellen, aus der Mitte der Schlinge, ausgedehnte Nekrosen zu konstatieren, die alle Schichten der Darmwand betreffen, am intensivsten

## Pyocyaneus-Versuche.

| Nr. | Dauer der Strangulation | Länge der strangulierten Schlinge | Stärke der Strangulation | Entnahme der Proben in ..... Stunden nach der Operation. | | | | | | | | | | | | | | Makroskopischer Befund der strangulierten Schlinge | Mikroskopischer Befund der strangulierten Schlinge | Pyocyaneus | |
|---|---|---|---|---|---|---|---|---|---|---|---|---|---|---|---|---|---|---|---|---|---|
| | | | | 1 | 2 | 3 | 4 | 5 | 6 | 7 | 8 | 9 | 10 | 11 | 12 | 14 | 22 | 26 | | | i. d. Zufuhrschlinge | i. d. strangul. Schlinge |
| 1. | 8 Stdn. | 30 cm | stark | — | | — | | — | | + | | | | | | | | | Schlinge dunkelblau, starke Blutungen längs den Mesenterialgefäßen ins Innere u. in die Wand. | Nekrosen in allen Schichten der Darmwand. | + | + |
| 2. | 6 Stdn. | 20 cm | do. | — | — | — | | — | | | | | | | | | | | do. | — | + | + |
| 3. | 13 Stdn. | 40 cm | schwach | | — | | — | — | — | | — | — | | | — | | | | Geringe Blutungen längs den Mesenterialgefäßen. | — | + | + |
| 4. | 12 Stdn. | 25 cm | stark | | — | — | — | | — | — | | — | — | | | | | | Schlinge dunkelblau, starke Blutungen längs den Mesenterialgefäßen, ins Innere u. in die Wand. | — | + | + |
| 5. | 15 Stdn. | 30 cm | do. | | — | | — | — | | — | | — | | | — | + | | | Außerdem fibrinöse Auflagerungen. | Nekrosen in allen Schichten der Darmwand. | + | + |
| 6. | 14 Stdn. | 25 cm | schwach | — | | — | | — | | | — | | — | | — | | | | Geringe Blutungen längs den Mesenterialgefäßen. | — | + | + |
| 7. | 23 Stdn. | 25 cm | do. | | — | | — | — | | — | | | — | | — | — | | | do. | Partielle Nekrosen in der Mucosa und Submucosa. | + | + |
| 8. | 27 Stdn. | 30 cm | do. | | — | | — | | | — | | — | | — | | | — | — | do. | do. | + | + |
| 9. | 13 Stdn. | 30 cm | do. | | | — | | — | | | — | | — | | | | | | do. | — | + | + |
| 10. | 18 Stdn. | 35 cm | do. | | — | | | — | | | — | | | — | — | | | | do. | Partielle Nekrosen in der Mucosa und Submucosa. | + | + |

die oberflächlichen, Schleimhaut und Submucosa. Überall finden sich Bacterien (meist Bacillen), in der Mucosa und Submucosa oft so dicht, daß von dem Gewebe nichts zu erkennen ist, in der Muskulatur weniger zahlreich, doch lassen sie sich in konstanten Zügen an den nekrotischen Teilen der Muskelschichte bis auf die Oberfläche der Serosa verfolgen. Stellenweise erweist sich die Muskulatur als weniger geschädigt und frei von Mikroorganismen.

An den Incarcerationsfurchen bleiben die degenerativen Veränderungen auf die Mucosa und Submucosa beschränkt, die Ringmuskelschichte läßt nur in den obersten Lagen beginnende Nekrosen erkennen.

Von den Därmen, die sich als undurchgängig für den Pyocenaneus erwiesen hatten, wurden solche mit der längsten Strangulationszeit ausgewählt (Nr. 7, 8 u. 10) um festzustellen, aus welchem Grunde in diesen Fällen der Nachweis des Pyocyaneus im Transsudat mißlang. Die Därme zeigten sich bedeutend weniger geschädigt. Nur in der Mucosa und Submucosa ist es stellenweise zur Nekrose gekommen, in denen sich bereits Bacterien vorfinden. Die tieferen Schichten sind intakt und enthalten keine Mikroben. Trotz der langen Dauer der Strangulation waren somit die degenerativen Veränderungen in der Darmwand noch nicht ausgebreitet genug, um den Bacterien den Durchtritt zu ermöglichen.

Auf Grund der bacteriologischen und histologischen Befunde kommen wir wie in den früheren Experimenten zu dem Schlusse, daß schwere Veränderungen in der Struktur der Darmwand in Form von Nekrosen eine unerläßliche Bedingung sind für die Durchlässigkeit der Darmwand.

Gegen die absolute Beweiskraft dieser bacteriologischen Befunde konntenalle die Einwände erhoben werden, die wir bereits früher eingehend besprochen haben. Aus den später zu veröffentlichenden Versuchen über die bactericide Kraft des Transsudates sei hervorgehoben, daß die keimtötende Eigenschaft des Transsudates für den Pyocyaneus vermöge seiner großen Widerstandskraft nicht sehr in die Wagschale fällt.

Zur Eliminierung aller derjenigen Faktoren, die den Nachweis des Pyocyaneus im Transsudate erschweren, respektive unmöglich machen könnten, bedienten wir uns wieder der Anreicherungsmethode durch die Bouillon.

### Anreicherungsversuche des Pyocyaneus in der Bauchhöhle.

Wir befolgten genau dieselbe Methode betreffs der Fütterung der Tiere mit Pyocyaneuskulturen wie in den eben beschriebenen Versuchen und führten unmittelbar nach der Strangulation eine genügend große Menge von steriler Bouillon (150—200 ccm) mittelst steriler Pipetten in die Bauchhöhle ein, sodaß bei der Tötung der Tiere stets noch ein Teil der Bouillon vorgefunden wurde. Um über den Zeitpunkt des Auftretens des Pyocy-

aneus in Transsudat und den dabei bestehenden histologischen Veränderungen der strangulierten Darmschlinge eine allerdings nur ungefähre Vorstellung zu erhalten infolge der Unmöglichkeit, alle Versuche gleichartig zu gestalten, wurden die Tiere bei zunehmender Strangulationsdauer getötet, die Bauchhöhle unter denselben aseptischen Cautelen eröffnet wie in der ersten Versuchsreihe, die ganze im Bauchraum vorhandene Flüssigkeit mit sterilen Pipetten gesammelt, auf große Mengen von Bouillon übertragen und für längere Zeit (5—6 Tage) in den Brutschrank gebracht. Täglich wurden davon Gelatine- oder Agarplatten gegossen, um ein Übersehen des Pyocyaneus zu vermeiden. Von einer häufigeren Eröffnung der Bauchhöhle zur Untersuchung der Flüssigkeit wurde mit Rücksicht auf die große Infektionsgefahr Abstand genommen. Die Anwesenheit des Pyocyaneus im zuführenden und strangulierten Schenkel wurde durch die Untersuchung des betreffenden Darminhaltes sichergestellt.

In der folgenden Tabelle (S. 562 u. 563) sind die Resultate dieser Versuche zusammengestellt.

Unter 21 Versuchen konnte der Pyocyneus nur in 5 Fällen nachgewiesen werden, bei denen schwere Veränderungen in der Structur der Darmwand vorhanden waren. In den übrigen Versuchen erwies sich der strangulierte Darm als bacteriendicht, obwohl alle Grade von Circulationsstörungen bestanden von ganz leichten mit geringen Blutungen längs den Mesenterialgefäßen bis zu den schweren, wo die umschnürte Schlinge fast schwarz erschien und es zu fibrinösen Belegen gekommen war (Fall 13). Die histologischen Untersuchungen bestätigten die Richtigkeit der bacteriologischen Befunde.

## Histologische Untersuchungen.

Es würde zu weit führen, eine ausführliche Darstellung der histologischen Befunde von den einzelnen zur Untersuchung gelangten Darmschlingen zu geben, umsomehr als häufige Wiederholungen naturgemäß nicht zu vermeiden wären. Deshalb sei zusammenfassend in gedrängter Form der Veränderungen gedacht, die an den Präparaten beobachtet werden konnten.

Die Vorbereitung des Untersuchungsmaterials geschah in derselben Weise wie bei der ersten Versuchsreihe. Die aus der Convexität der strangulierten Schlinge oder der Strangulationsfurche entnommenen Stücke wurden in Serienschnitten zerlegt und zur Darstellung der Bacterien nach Löffler und Gram, letztere event. mit Nachfärbung von Fuchsin, zur Darstellung der Gewebsveränderungen mit Haematoxylin-Eosin oder nach Gieson gefärbt.

Sämtliche Därme, bei denen der Pyocyaneus in der Peritonealflüssigkeit nachgewiesen werden konnte, gelangten zur histologischen Untersuchung. Schon makroskopisch zeigten sich dieselben schwer verändert. Abgesehen von der blutigen Durchtränkung der Darmwand hatte sich auch eine auffallende Verdünnung derselben ausgebildet als Folgeerscheinung des hoch-

## Anreicherungsversuche des Pyocyaneus in der Bauchhöhle.

| Nr. | Dauer der Strangulation | Peritonealflüssigkeit | | Länge der strangul. Schlinge | Stärke der Strangulation | Anwesenheit des Pyocyaneus | | | | Makroskopischer Befund der strangulierten Schlinge | Histologischer Befund der strangulierten Schlinge |
|---|---|---|---|---|---|---|---|---|---|---|---|
| | | Verarbeitete Menge | Beschaffenheit | | | im Transsudat | im Fibrin | in der zuführenden Schlinge | in der strangul. Schlinge | | |
| 1. | 3 Stunden | 20 ccm | klar | 20 cm | schwach | — | | + | + | Geringe Blutungen längs den Mesenterialgefäßen. | — |
| 2. | 4 Stunden | 25 ccm | do. | 15 cm | stark | — | | + | + | Stärkere Blutungen längs den Mesenterialgefäßen, schwächere in die Wend und ins Innere. | — |
| 3. | 5 Stunden | 15 ccm | blutig | 25 cm | do. | — | | + | + | do. | — |
| 4. | 6 Stunden | 20 ccm | klar | 25 cm | schwach | — | | + | + | Starke Blutungen längs den Mesenterialgefäßen. | Mächtige Blutungen in allen Schichten der Darmwand. |
| 5. | 7 Stunden | 20 ccm | do. | 15 cm | do. | — | | + | + | do. | — |
| 6. | 8 Stunden | 20 ccm | blutig | 25 cm | stark | — | | + | + | Blutungen längs den Mesenterialgefäßen, in d. Wand und ins Innere. | — |
| 7. | 9 Stunden | 25 ccm | do. | 30 cm | schwach | — | | + | + | Geringe Blutungen längs den Mesenterialgefäßen. | — |
| 8. | 10 Stunden | 15 ccm | do. | 30 cm | do. | — | | + | + | do. | — |
| 9. | 11 Stunden | 20 ccm | stark blutig | 25 cm | stark | + | + | + | + | Schlinge dunkelrot, starke Blutungen längs den Mesenterialgefäßen, in die Wand u. ins Innere, fibrinöse Auflagerungen. | Nekrosen in allen Schichten der Darmwand. |
| 10 | 11 Stunden | 30 ccm | blutig | 30 cm | schwach | | | + | + | Geringe Blutungen längs | |

| | | | | | | | | | | | |
|---|---|---|---|---|---|---|---|---|---|---|---|
| 11. | 12 Stunden | 5 ccm | klar | 30 cm | | | | | | senterialgefäßen, in d. Wand und ins Innere. | flächlichen Schichten der Darmwand. |
| 12. | 13 Stunden | 30 ccm | do. | 30 cm | do. | + | + | + | + | Schlinge fast schwarz, starke Blutungen längs den Mesenterialgefäßen, in die Wand und ins Innere. Fibrinöse Auflagerungen. | Nekrosen in allen Schichten der Darmwand. |
| 13. | 13 Stunden | 25 ccm | do. | 25 cm | do. | — | — | + | + | do. | Nekrosen bis in die tiefsten Schichten der Darmwand. |
| 14. | 14 Stunden | 20 ccm | do. | 20 cm | do. | + | + | + | + | do. | Nekrosen in allen Schichten der Darmwand. |
| 15. | 14 Stunden | 15 ccm | do. | 30 cm | schwach | — | | + | + | Geringe Blutungen längs den Mesenterialgefäßen. | — |
| 16. | 15 Stunden | 20 ccm | do. | 30 cm | stark | + | + | + | + | Schlinge dunkelrot, Blutungen längs den Mesenterialgefäßen, in die Wand und ins Innere. Fibrinöse Auflagerungen. | Nekrosen in allen Schichten der Darmwand. |
| 17. | 16 Stunden | 15 ccm | do. | 20 cm | schwach | — | | + | + | Geringe Blutungen längs den Mesenterialgefäßen. | — |
| 18. | 18 Stunden | 10 ccm | do. | 25 cm | do. | — | | + | + | do. | Partielle Nekrosen in der Mucosa. |
| 19. | 25 Stunden | 5 ccm | do. | 25 cm | stark | + | + | + | + | Starke Blutungen längs den Mesenterialgefäßen, in die Wand und ins Innere. Fibrinöse Auflagerungen. | Nekrosen in allen Schichten der Darmwand. |
| 20. | 48 Stunden | 15 ccm | klar | 20 cm | schwach | — | | + | + | Geringe Blutungen längs den Mesenterialgefäßen. | Partielle Nekrosen in der Mucosa. |
| 21. | 72 Stunden | 5 ccm | do. | 30 cm | do. | — | | + | + | do. | do. |

gradigen Druckes des angestauten Darminhaltes, sodaß die Vorstellung entstehen konnte, als läge stellenweise die Mucosa direkt der Serosa an. Die aus diesen Stellen entnommenen Partien zeigten mikroskopisch folgende Veränderungen:

Das Epithel der Zotten läßt sich nirgends von der Tunica propria unterscheiden, ist total nekrotisch und von massenhaften Bacterien (meist Bacillen) durchsetzt, häufig fehlt es. Die Zotten sind sehr nieder und verschmälert, ohne deutlich erkennbare Gewebsstructur, überall von Haufen gut gefärbter Bacillen erfüllt, die sowohl von der Spitze als auch den Randpartien der Zotten gegen die Mitte der Tunica propria streben. In dem zentralen Teil der Zellen fällt häufig eine eigentümliche Anordnung der Bacterien in dicht gedrängten Längsreihen auf, die in den oft schwer mehr erkennbaren Lymphgefäßen eingelagert sind. Wohlerhaltene Leucocyten oder Rundzellen sucht man vergebens in diesen schwer geschädigten Teilen. Meist sind sie in dem allgemeinen Gewebstod aufgegangen, selten geben mangelhaft gefärbte Kerne deren charakteristische Formen sich an den zarten Konturen schwierig erkennen lassen, Kunde von ihrer Anwesenheit. Blutungen sind nur vereinzelt.

Auch die Mucosa zeigt eine hochgradige Verdünnung um das vier- bis fünffache gegenüber der Norm. Sie weist dieselben schweren Veränderungen auf wie die Tunica propria der Zellen. In den oberflächlichen Schichten sind die feineren Details der Gewebsstruktur überhaupt nicht zu erkennen; überall drängen sich die geschlossenen Massen der Bacterien in den Vordergrund. In den tiefen Lagen der Mucosa bringt das Auftreten einzelner gut gefärbter Leucocyten und Rundzellen Abwechslung in das sonst eintönige Bild. Auch die Durchschnitte der Drüsen sind in ihren verschwommenen Konturen selten erkennbar; die Zellen sind größtenteils nekrotisch und enthalten massenhafte Bacterien. Die Muscularismucosae hat meist ihre Begrenzung gegen die Nachbarschaft verloren, selten sind Reste von ihr erhalten.

Die Submucosa ist ebenfalls in ihrer Dicke reduziert, strukturlos und enthält reichliche Bacterien wie in Ausstrichpräparaten von Reinculturen, in parallelen Zügen angeordnet und das Gewebe der Submucosa verdeckend. Von den solitären Follikeln sind nur wenige erkennbar mit reichlicher Bacterienanhäufung. Blutungen sind sehr spärlich.

Die Muskulatur ist auffallend verdünnt; stellenweise sind nur die äußersten Grenzen sichtbar, dazwischen ein strukturloses, fast homogen aussehendes Gewebe, von Bacterien durchzogen. Doch sind solche Totalnekrosen der Muskulatur nicht häufig; gewöhnlicher sind solche schwere Veränderungen nur in den oberflächlichen Schichten der Ringmuskulatur zu treffen, während die tieferen Lagen geringfügigere Schädigungen in Form partieller Nekrosen aufweisen. Dementsprechend ist auch die Zahl der Bacterien verändert, die sich in den der Submucosa anliegenden Teilen der Muskulatur noch reichlich vorfinden, während sie in den tieferen Partien wegen der geringeren Ausbildung der degenerativen Veränderungen wesentlich vermindert sind. Der Widerstand, den die Bacterien bei ihrem Vorrücken in die Tiefe gerade in der Muskelschichte finden, geht deutlich aus ihrer Anordnung hervor.

An den total nekrotischen Stellen stehen die Mikroorganismen parallel

dem Verlauf der Muskelschichten in mehreren Etagen, während sie bei teilweiser Schädigung der Muskulatur das lebensfähige Gewebe vollkommen meiden, vielmehr die nekrotischen Partien aufsuchen, wo sie senkrecht auf den Verlauf der Muskelzellen der Subserosa zustreben, in der sie sich nach beiden Richtungen von der Durchtrittsstelle in der Muskulatur ausbreiten. Der Bacteriengehalt tritt im allgemeinen gegen den in der Submucosa zurück. Häufig finden sich in der Muskelschichte Keime mit deutlichen Degenerationszeichen (fehlende oder mangelhafte Färbbarkeit, Zerfall der Stäbchen in kokkenähnliche Gebilde etc.). Der große Widerstand, den die Muskulatur dem Eindringen der Bacterien entgegensetzt, dürfte die Erklärung geben, warum die Lymphgefäße der Mesenterialwurzel oft einen erstaunlichen Keimgehalt aufweisen; die Mikroorganismen weichen nach ihrer Ansiedelung in der Submucosa nach den Stellen des geringeren Widerstandes ab, nach den Lymphgefäßen. Damit steht auch die Tatsache in vollem Einklang, daß wir bei der bacteriologischen Untersuchung von Mesenterialstücken, die den strangulierten und zuführenden Schlingen angehörten und auf Bouillon übertragen wurden, wovon nach mehreren Tagen auf Gelatineplatten überimpft wurde, den Pyocyaneus in überraschender Menge nachweisen konnten, während derselbe in der Peritonealflüssigkeit nicht vorhanden war. Die histologische Untersuchung lehrte, daß die Bacterien erst bis zur Submucosa vorgedrungen waren.

Es wurde wiederholt die Frage aufgeworfen, welches Gewebe der Darmwand dem Eindringen der Bacterien die größte Resistenz entgegensetzt, und verschieden beantwortet. Die meisten Forscher stimmen darin überein, daß die Durchgängigkeit des Darmes für Bacterien von der Beschaffenheit der Mucosa, vor allem des Epithels derselben, oder der Serosa abhängig sei, nur wenige sind geneigt, den übrigen Schichten des Darmes in der Abwehr der Keime die wichtigste Rolle zuzuerkennen.

Aus den histologischen Untersuchungen gewinnt man jedoch den Eindruck, daß die Muskulatur am längsten den Durchtritt der Bacterien verzögert, und daß bei eingetretener Nekrose derselben die Keime in den tieferen Schichten keinem ernstlichen Widerstand begegnen. Die Unversehrtheit der Mucosa oder Submucosa als Bedingung für die Undurchlässigkeit der Darmwand hinzustellen, widerspricht sowohl den bacteriologischen als auch histologischen Befunden. Speciell der Kaninchendarm ist sehr empfindlich für Ernährungsstörungen und schon nach wenige Stunden dauernden Strangulationen lassen sich bereits Anfänge degenerativer Veränderungen in der Mucosa und Submucosa erkennen. Doch findet man das Transsudat in solchen Fällen steril, und in den mikroskopischen Bildern sind nur in den geschädigten Partien der Mucosa und Submucosa Keime nachzuweisen, während sie in den tieferen intakten Schichten vollkommen fehlen. Damit stimmen auch die Untersuchungen von Heubner überein, der bei

schweren Enteriditen der Kinder, mit stellenweise vollkommenen Defecten der Schleimhaut, in den tieferen Teilen keine Bacterien nachweisen konnte. Ebensowenig dürfte die Annahme gerechtfertigt sein, die Durchgänigkeit der Darmwand von der Beschaffenheit der Serosa abhängig zu machen. Wir konnten an den Incarcerationsfurchen häufig partielle oder totale Nekrose dieser Schichten beobachten, hervorgerufen durch den Druck des Strangulationsringes, ohne daß durch die bacteriologische und histologische Untersuchung eine Durchlässigkeit der Darmwand für Bacterien festgestellt werden konnte.

Es soll übrigens nicht bestritten werden, daß die intakte Serosa den Übertritt der Keime in die freie Bauchhöhle für kurze Zeit verzögern könne. Die Anschauung, daß die Muskelschichte der Wanderung der Bacterien durch die Darmwand den größten Widerstand entgegensetzt und von ihrer Intaktheit im wesentlichen die Bacteriendichtigkeit des Darmes abhängt, findet in den Untersuchungen von Buchbinder ihre Bestätigung, der nur beim Erlöschen der Erregbarkeit der Muskulatur gegen elektrische Reize, also bei Nekrose derselben, die Darmwand durchlässig fand.

Die Subserosa ist von zahlreichen, gut gefärbten Bacillen durchsetzt. Die Serosa ist stellenweise total nekrotisch, die Endothelzellen sind dann gar nicht erkennbar, das Gewebe von Bacterien durchzogen, die sich bis auf die Oberfläche verfolgen lassen.

Solch schwere Veränderungen, die der Totalnekrose der ganzen Darmwand gleich kommen, finden sich nur an wenigen Stellen, meist in der Mitte der strangulierten Darmschlingen. Am deutlichsten sind diese Verhältnisse im Falle Nr. 16 ausgesprochen. Gegen die Strangulationsfurchen zu nehmen die Schädigungen bedeutend an Intensität ab, und an den Furchen selbst ergeben sich folgende mikroskopische Bilder:

Das Epithel ist partiell nekrotisch und enthält Bacterien. Stellenweise ist es gegen die Tunica propria gut abgrenzbar. Die Zotten sind in ihrem Durchmesser ziemlich unverändert, abgestorbene Teile derselben, mit Mikroorganismen erfüllt, wechseln mit wohlerhaltenen, reichlicher Rundzelleninfiltration und Leucocyten. In den zentralen Lymphgefäßen stehen Bacillen. Die Mucosa ist fast von normaler Dicke.

Zwischen Nekrosen mit Bacterienanhäufung ist unverändertes Gewebe mit vielen Rundzellen und Leucocyten. Stellenweise treten Blutungen in den Vordergrund. Das Epithel der auf den Querschnitt getroffenen Drüsen zeigt partiellen Gewebstod. Die Muscularis mucosae ist streckenweise gut erkennbar.

In der Submucosa sind die adenoiden Wucherungen meist gut zu unterscheiden, seltener sind sie in den nekrotischen Prozeß aufgegangen und enthalten ziemlich reichliche Bacterien. Blutungen erfüllen stellenweise die ganze Dicke der Submucosa. Die Zahl der Mikroorganismen ist jedoch bedeutend geringer als in der Mucosa.

Die Muskulatur ist nur wenig verschmälert; die intensivere Schädigung

zeigen die oberflächlichen Schichten der Ringmuskulatur. Sie sind aufgelockert, die Zellgrenzen häufig nicht sichtbar, die zugehörigen Kerne mangelhaft gefärbt, vereinzelt treffen die partiellen Nekrosen die ganze Dicke der Ringmuskelschichte. In diesen Teilen finden sich in geringer Menge Bacterien, von denen einzelne deutliche Degenerationszeichen aufweisen. Die Längsmuskulatur ist meist wohl erhalten und dann frei von Keimen, oder es erstrecken sich die Nekrosen von der Ringmuskulatur auch auf die benachbarten Schichten der Längsmuskulatur, in denen vereinzelte Keime sichtbar sind. In den tieferen Lagen sind keine Veränderungen und dementsprechend auch keine Keime zu konstatieren.

Die Subserosa und Serosa zeigen entsprechend dem Drucke des Strangulationsringes mehr oder minder ausgesprochene Schädigungen, so daß stellenweise die Struktur des Gewebes nicht deutlich erkennbar ist. Bacterien sind in diesen Schichten trotz der Nekrosenbildung nicht zu sehen.

Nur geringe Abweichungen davon zeigen die Stellen, wo sich schon makroskopisch Blutungen in der Darmwand erkennen lassen.

Die Zotten sind verbreitert und enthalten mächtige Blutungen, die das Innere der Zotten stellenweise ganz ausfüllen, bis an das Epithel heranreichen und nur schmale Randpartien des Gewebes der Tunica propria übrig lassen. Desgleichen sind die Haemorrhagien in der Mucosa stark ausgesprochen.

Am intensivsten sind jedoch die Blutungen in der Submucosa, wo sie die Mucosa auf weite Strecken von der Muskelschichte abdrängen. Stellenweise erstrecken sich die Blutungen auch in die oberflächlichen Lagen der Ringmuskelschichte. In den tieferen Partien nehmen sie entsprechend der geringeren Gefäßverteilung bedeutend ab und finden sich nur mehr vereinzelt zwischen der Ring- und Längsmuskulatur und in der Subserosa eingelagert. Das Gewebe zeigt im übrigen dieselben degenerativen Veränderungen wie an den Incarcerationsfurchen.

Im allgemeinen finden sich jedoch Blutungen in die Darmwand bei den für durchlässig befundenen Schlingen viel seltener als bei den bacteriendicht gebliebenen.

Von den nach der Methode von Gram gefärbten Schnittpräparaten ist noch zu bemerken, daß die Zahl der gramfesten Bacterien bedeutend geringer ist als die Zahl der Mikroben, welche die Gram'sche Färbung ablehnen.

Um über den Grad der Gewebsschädigung und über das Verhalten der Bacterien eine Vorstellung zu gewinnen, wurden in einigen Fällen auch von den zuführenden Schlingen Schnittpraeparate angefertigt. Es konnten auch in diesen schwere Veränderungen in Form von Nekrosenbildung konstatiert werden, die am intensivsten die Schleimhaut und Submucosa betreffen, während die Muskulatur und die Serosa sich im allgemeinen als nicht so schwer geschädigt erweisen. Die Mucosa und Submucosa sind von massenhaften Bacterien durchzogen, dagegen ist in der Muskelschichte eine bedeutende Abnahme der Keime festzustellen; doch sind auch in den vom Gewebstod befallenen Partien der Muskelschichte vereinzelte Keime selbst in den tieferen Lagen nachzuweisen. Die Subserosa und Serosa lassen ebenfalls beginnende degenerative Veränderungen ihrer Gewebe erkennen; Mikroorganismen führen sie nur in den Teilen des Darmes, welche der

Strangulationsfurche zunächst liegen. In den von der umschnürten Stelle entfernter liegenden Abschnitten der zuführenden Schlinge sind die Schädigungen weniger tief greifend, betreffen meist nur die Mucosa und Submucosa, dementsprechend sind die tieferen Partien von der bacteriellen Invasion verschont geblieben.

Diesen Befunden bei den Darmschlingen, die nach der bacteriologischen Untersuchung für durchlässig erkannt wurden, seien die gegenübergestellt, wo im Transsudat der Pyocyaneus nicht nachgewiesen werden konnte. Von den letzteren sollen zuerst die histologischen Veränderungen an den Därmen, die schon makroskopisch schwere Schädigungen zeigten, zur Sprache kommen. Durch die histologische Untersuchung sollte womöglich darüber Aufschluß erlangt werden, warum in diesen Fällen (Nr. 11 und 13) der Pyocyaneus nicht im Transsudat erschienen war im Gegensatz zu anderen Fällen (Nr. 9 und 12) mit gleicher Strangulationszeit und demselben makroskopischen Aussehen. Die histologische Untersuchung dieser beiden Fälle (Nr. 11 und 13) an den meist geschädigten Teilen, annähernd der Mitte der Schlinge entnommen, ergab folgende Verhältnisse:

Die Darmwand im Falle Nr. 11 erweist sich im allgemeinen als weniger schwer geschädigt. Wenn auch die Mucosa mit ihren Zotten sowie die Submucosa bereits ausgedehnte Nekrosenbildung zeigten mit reichlichem Bacteriengehalt, so erwiesen sich die tieferen Schichten im allgemeinen ziemlich unverändert; stellenweise waren allerdings die der Submucosa benachbarten Partien der Muskulatur in die degenerativen Veränderungen einbezogen und enthielten Bacterien; die intakten Teile der Darmwand jedoch ließen nirgends Mikroorganismen erkennen.

Die Schädigung der Gewebe war also in diesem Falle noch nicht so weit ausgebildet, um den keimenden Durchtritt in die Peritonealhöhle zu gestatten.

Anders waren die histologischen Befunde im zweiten Falle (Nr. 13), wo bereits fibrinöse Auflagerungen bestanden.

Die ganze Darmwand war bedeutend verdünnt, die Schleimhaut und Submucosa auf weite Strecken total nekrotisch mit enormem Bacteriengehalt; auch die Muskelschichte war schwer betroffen, besonders in den oberflächlichen Lagen, wo die Struktur der Zellen meist unkenntlich war. Stellenweise erstreckten sich die degenerativen Veränderungen durch die ganze Muskelschichte, wo gut gefärbte Bacillen zu sehen waren. Die Submucosa und Serosa, in die bereits einzelne Keime vorgedrungen waren, zeigten beginnenden Gewebstod. Die Endothelschicht selbst war, soviel sich dies aus der beschränkten Anzahl von Serienschnitten erkennen ließ, von Mikroorganismen noch nicht durchsetzt.

Entsprechend den histologischen Veränderungen konnte in diesem Falle sehr wohl der Durchtritt der Bacterien in die Peritonealhöhle erfolgt sein, wenigstens stand er unmittelbar bevor; ob tatsächlich Mikroben bereits in die Bauchhöhle eingedrungen waren — viel konnten es keinesfalls sein —, läßt sich durch die histologischen Untersuchungen nicht sicher entscheiden:

vielleicht gelang der bacteriologische Nachweis derselben aus dem Grunde nicht, weil die durchgewanderten Keime zu sehr in ihrer Vitalität gelitten hatten.

Von den Fällen, in denen die bacteriologische Untersuchung negativ blieb, gelangten weiter zur histologischen Durchsicht Fall Nr. 4 wegen der schweren Blutungen in der strangulierten Schlinge, die fast ein schwärzliches Aussehen angenommen hatte, und die Fälle 18, 20 und 21 wegen der langen Dauer der Strangulation.

In dem Falle No. 4 finden sich mächtige Blutungen, die von dem Deckepitbel durch die ganze Schleimhaut und Submucosa ziehen und das Gewebe zum größten Teile ersetzen. Letzteres zeigt nur in den unter dem Epithel gelegenen Partien geringe Nekrosen, in denen Bacterien angesiedelt sind. Die Blutungen setzen sich auch in die Muskelschichten fort, die sie auseinanderdrängen, stellenweise auch vollkommen substituieren. Auch in der Serosa kommen Haemorrhagien vor, Bacterien nirgends außer in der Mucosa. In den Fällen No. 18, 20 und 21 sind trotz der langen Strangulationszeit die degenerativen Veränderungen nur auf die Spitzen der Zotten beschränkt, wo eben die Bacterieninvasion beginnt, alle anderen Schichten sind intakt und frei von Mikroorganismen.

Es wäre schließlich noch die Frage zu erledigen, ob die Schädigungen der Gewebe an den Därmen, die für Bacterien als durchlässig befunden wurden, irreparabel sind. Arnd und Schloffer suchten den Nachweis von der Lebensfähigkeit solcher Darmschlingen in der Weise zu erbringen, daß sie die Umschnürung lösten und den Darm reponierten; bei glattem Heilungsverlauf schlossen sie auf die Funktionsfähigkeit der strangulierten Schlinge. Mit Recht wendet sich Buchbinder gegen die Richtigkeit dieser Schlußfolgerung, indem er auf die beim Menschen und Tier wiederholt gemachte Beobachtung hinweist, daß trotz ausgesprochener Gangraen einer Darmschlinge der letale Ausgang häufig dadurch abgewendet wird, daß es um den geschädigten Darm seitens benachbarter Schlingen zu festen Adhaesionen kommt und dadurch der Durchbruch in die freie Bauchhöhle mit seinen verhängnisvollen Folgen verhindert wird. Den Experimenten von Arnd und Schloffer käme, vorausgesetzt, daß die strangulierten Schlingen für die Bacterien wirklich durchgängig waren, dann volle Beweiskraft zu, wenn die Verhältnisse im Bauchraum einige Zeit nach erfolgter Reposition der umschnürt gewesenen Darmschlinge einer genauen Revision unterzogen worden wären. Buchbinder hält die Schädigung der Darmschlinge, die den Durchtritt der Bacterien gestattet, entsprechend ihrem Verhalten gegen elektrische Reize für irreparabel. Was den Kaninchendarm anbelangt, so möchten wir uns der Ansicht von Buchbinder anschließen, ohne indes behaupten zu

wollen, daß ein gleiches Verhältnis auch bei anderen Tierspecies oder beim Menschen bestehe; darüber haben wir keine Erfahrung.

Diese bacteriologischen und histologischen Untersuchungen lassen somit kaum einen Zweifel, unter welchen Bedingungen der Durchtritt der Bacterien durch die Darmwand erfolgt. Sie bestätigen die Ansicht derjenigen Experimentatoren, welche schwere Veränderungen der Darmwand zur Voraussetzung für die Durchlässigkeit machten. Sie stimmen auch überein mit den Ergebnissen derjenigen Forscher, die bei menschlichen incarcerierten Hernien im Bruchwasser schon nach kurzer Incarcerationszeit und mit starker Einklemmung Bacterien nachweisen konnten, in anderen Fällen mit langer Incarcerationszeit und schwacher Einklemmung entsprechend dem geringeren Grade der Veränderungen in der erkrankten Schlinge aber keine Mikroorganismen vorhanden. Sie erklären zum Teil wenigstens die Befunde derjenigen, die bei schon schweren Störungen in der Ernährung des Darmes das Bruchwasser noch steril fanden (Ljungren, Tavel und Lanz, Roosing und Falten u. A.) und auch in den fibrinösen Auflagerungen keine Bacterien nachweisen konnten, indem die pathologischen Veränderungen eben noch nicht soweit vorgeschritten waren um die Bacteriendichtigkeit des Darmes anfzuheben.

Immerhin sind wir weit davon entfernt, die im Experimente gefundenen Resultate ohne weiteres auch anf den Menschen zu übertragen. Sowohl die bedeutenden Differenzen in der Textur des menschlichen und tierischen Darmes als auch in den Lebensfunktionen machen diese Zurückhaltung notwendig. Außerdem wurden diese Befunde an normalen Därmen bei Tieren mit ungeschwächter Lebenskraft erhoben; krankhafte Zustände des Darmes, verminderte Resistenz etc. könnten den Durchtritt der Bacterien erleichtern. Soviel Tierexperimente überhaupt zur Klärung der vorliegenden Frage beitragen können, glauben wir nichts verabsäumt zu haben, um Einblick in die tatsächlichen Verhältnisse zu gewinnen.

Die Hoffnung einiger Forscher, aus den bacteriologischen Befunden des Transsudates bei den verschiedenen Formen der Darmeinklemmung Anhaltspunkte für die Lebensfähigkeit des Darmes und für die Therapie, ob Reposition oder Resection zu gewinnen, ist unerfüllbar, da die mikroskopische Untersuchung des Transsudates unsicher ist, die bacteriologische abgesehen von der Möglichkeit eines Fehlschlusses infolge von Fehlerquellen viel zu lange Zeit in Anspruch nehmen würde, als daß sie praktisch in Betracht käme; dazu kommt noch, daß trotz schwerer Läsion der Darmwand der Nachweis der Mikroorganismen gelegentlich mißlingt oder daß die Bacterien noch

nicht im Transsudate erschienen sind, die Reposition einer derartig geschädigten Schlinge selbst nach Aufhebung der Incarcerationsursache den Kranken in die höchste Gefahr bringen würde. Eher wäre der Vorschlag von Buchbinder in Betracht zu ziehen, den Darm mittelst des elektrischen Stromes auf seine Funktionsfähigkeit zu prüfen, namentlich in zweifelhaften Fällen; allerdings wäre es noch wünschenswert, das Verhältnis zwischen der Erregbarkeit des Darmes und dem Grade der Läsion durch umfangreiche Versuche festzustellen; doch ist auch dieser Weg ziemlich umständlich und nur unter günstigen äußeren Verhältnissen ausführbar.

Einige Forscher wie Boennecken und Arnd gaben entsprechend ihrer Ansicht, daß der Darm schon bei leichten Circulationsstörungen für Bacterien durchgängig sei, bestimmte Maßregeln über die Art der Desinfektion der incarcerierten Schlinge; mit Rücksicht auf unsere heutigen Kenntnisse sind diese Vorschriften bedeutungslos.

Fassen wir unsere Beobachtungen nochmals kurz zusammen, so ergeben sich folgende Schlußsätze:

1. Der Lösung der vorliegenden Frage auf experimentellem Wege stellen sich sehr bedeutende Schwierigkeiten entgegen, bedingt durch die technisch unvollkommene Nachahmung der von der Natur erzeugten Krankheitsformen, besonders aber durch die Gefahr der möglichen Verunreinigung des Untersuchungsmateriales (Transsudates), weshalb die gewonnenen Resultate mit großer Vorsicht zu verwerten sind.

2. Sind geringfügige Beeinträchtigungen in der Ernährung der Darmwand, hervorgerufen durch leichte Circulationsstörungen, nicht ausreichend, den Kaninchendarm seiner Bacteriendichtigkeit zu berauben.

3. Vielmehr ist eine schwere Schädigung aller Schichten der Darmwand in Form von Nekrosenbildung eine unerläßliche Bedingung für die Durchgängigkeit des Darmes.

4. Sind die Läsionen an den Därmen, die ihre Bacteriendichtigkeit verloren haben, beim Kaninchen nicht mehr rückbildungsfähig.

5. Unter allen Schichten des Darmes ist es anscheinend die Muskulatur, welche der Passage der Keime durch die Darmwand den größten Widerstand entgegensetzt.

Zum Schlusse erlauben wir uns, Herrn Professor Prausnitz für die gütige Erlaubnis, diese Untersuchungen in seinem Institute vornehmen zu dürfen, sowie für das Interesse an dem Fortschritt unserer Arbeit, unseren ergebensten Dank auszudrücken. Auch Herrn Docenten Dr. P. Th. Müller sind wir für die liebenswürdige Unterstützung und die vielfachen Ratschläge zu bestem Dank verpflichtet, ebenso Herrn Professor Payr für die freundliche Anregung zu diesem Thema.

## Literaturverzeichnis.

1) Albeck, Archiv f. klin. Chirurgie. 65. Bd.
2) Arnd, Mitteil. a. d. klin. u. med. Instit. d. Schweiz. 1893.
3) Austerlitz, Ref. Zentrabl. f. Bact. u. Parasitenk. 23. Bd.
4) Béco, Annal. de l'Institut. Pasteur. 1895.
5) Birch-Hirschfeld, Inaug.-Diss. Leipzig 1896.
6) Bizzozero, Ref. Baumgartens Jahresber. 1885.
7) Bloch, Ref. Zentralbl. f. Chirurgie. 1890.
8) Boennecken, Virchows Archiv. 1890.
9) Bossowski, Ref. Baumgartens Jahresb. 1887.
10) Bouchard, Rev. d. méd. expérim. 1881.
11) Bose und Blanc, Congr. franc. d. Méd. int. 1896.
12) Brentano, Deutsche Zeitschr. f. Chirurgie. 49. Bd.
13) Brunner, Korresp. f. schweiz. Ärzte. 1890.
14) Buchner, Über d. experim. Erzeugung d. Milzbrandcont. 1880.
15) Buchbinder, Deutsche Zeitschr. f. Chirurgie. 55. Bd.
16) Büdinger, Wiener klin. Wochenschr. 1892.
17) Clairmont und Haberer, Wiener klin. Wochenschr. 1902.
18) Faltin, Deutsche Zeitschr. f. Chirurgie. 71. Bd.
19) Friedländer, Archiv f. klin. Chirurgie. 72. Bd.
20) Friedrich, Ebenda. 63. Bd.
21) Gaffky, Deutsche med. Wochenschr. 1884.
22) Garré, Fortschritte der Medizin. 1886.
23) Hauser, Archiv f. experim. Pathol. u. Pharmak. 20. Bd.
24) Heubner, Zeitschr. f. klin. Medizin. 29. Bd.
25) Hudélo und Würtz, Sémaine med. 1895.
26) Jensen, Biologisk Selskab. 1897.
27) v. Klecki, Annal. d. l'Inst. Pasteur. 1895.
28) Klein, Archiv f. Hygiene. 45. Bd.
29) Koch, Mitteil. a. d. kaiserl. Gesundheitsamt. 1881 u. 1884.
30) Kocher, Deutsche Zeitschr. f. Chirurgie. 11. Bd.
31) Kohlbrugge, Ref. Zentralbl. f. Bact. u. Parasitenk. 29. Bd.
32) Korkunoff, Ref. Baumgartens Jahresber. 1887.
33) Kraft, Virchow-Hirsch Jahresber. 1891.
34) Krogius, Über d. v. Proc. vermif. ausg. dif. eitr. Peritonitis. 1901.
35) Landsberger, Inaug.-Diss. Königsberg 1903.
36) Landsteiner, Ref. Zentralbl. f. Bact. u. Parasitenk. 23. Bd.
37) Lexer, Archiv f. klin. Chirurgie. 48. Bd.

38) Liborius, Zeitschr. f. Hyg. u. Infekt. 1. Bd.
39) Ljunggren, Nord. med. Arch. 1893.
40) Loeffler, Deutsche med. Wochenschr. 1884.
41) Maklezow, Arch. de méd. expérim. 1897.
42) Malvoz, Ebenda. 1891.
43) Manfredi, Ref. Baumgartens Jahresber. 1886.
44) Marcus, Zeitschr. f. Heilk. 20. Bd.
45) Meißner, Deutsche Zeitschr. f. Chirurgie. 13. Bd.
46) Neißer, Zeitschr. f. Hyg. u. Infekt. 20. Bd.
47) Nicolaysen, Stud. üb. d. Ätiol. u. Path. d. Ileus. 1895.
48) Oker Blom, Zentralbl. f. Bact. u. Parasitenk. 15. Bd.
49) Opitz, Zeitschr. f. Hyg. u. Infekt. 1898.
50) Orth, Internat. klin. Rundschau. 1890.
51) Payr, Arch. f. klin. Chirurgie. 67. Bd.
52) Pfaundler und Escherich, Kolle u. Wassermann. 1903. II. V.
53) Ponfick, Archiv f. path. Anat. 48. Bd.
54) Porcher und Desoubry, Compt. rend. de la Soc. de Biol. 1895.
55) Posner und Levin, Int. Zentralbl. f. Phys., Path. d. Harn- u. Geschlechtskrankh. 1896.
56) Radziewsky, Zeitschr. f. Hyg. u. Infekt. 34. Bd.
57) Ribbert, Deutsche med. Wochenschr. 1885.
58) Ritter, Inaug.-Diss. Göttingen 1880.
59) Rodella, Münchener med. Wochenschr. 1904.
60) Rogózinski, Üb. d. phys. Resorp. d. Bact. a. d. Darm. Krakau 1902.
61) Rovsing, Zentralbl. f. Chirurgie. 1892.
62) Ruffer, Zit. n. Oker Blom.
63) Scharfe. Inaug.-Diss. Halle 1896.
64) Sidney Wolf, Zentralbl. f. Bact. u. Parasitenk. 25. Bd.
65) Schimmelbusch und Mühsam, Archiv f. klin. Chirurgie. 46. Bd.
66) Schloffer, Beiträge z. klin. Chirurgie. 14. Bd.
67) Derselbe, Archiv f. klin. Chirurgie. 57. Bd.
68) Schrader, Deutsche Zeitschr. f. Chirurgie. 70. Bd.
69) Simoncini, Ref. Baumgarten. 1899.
70) Sordoillet, Perit. s. perf. et bact. col. com. 1893.
71) Sundberg, Ofver Mökligheten af Mikrobers Inträngände genomden oskaladade Tarmslemhinnas Ila. 1892.
72) Tavel, Ätiolog. d. Strumitis. Basel 1892.
73) Derselbe, Korrespondenzbl. f. schweiz. Ärzte. 1892.
74) Tavel und Lanz, Mitteil. a. d. klin. u. med. Inst. d. Schweiz. 1893.
75) Tietze, Archiv f. klin. Chirurgie. 49. Bd.
76) Veillon und Zuber, Arch. de méd. expérim. 1898.
77) Wasserzug, Annal. de l'Inst. Pasteur. 1887.
78) Waterhouse, Virchows Archiv. 1890.
79) Wegener, Archiv f. klin. Chirurgie. 12. Bd.
80) Welch, Ref. Baumgartens Jahresber. 1891.
81) Wreden, Arch. de scienc. biolog. 1894.
82) Ziegler, Stud. üb. d. int. Form d. Perit. München 1893.

# XXXVIII.

Aus dem Diakonissenhaus Paulinenstiftung zu Wiesbaden
(Dr. E. Pagenstecher).

## Zur Kasuistik und Histologie der kavernösen Muskelangiome.

Von

Dr. med. **Karl Keller,**
Assistenzarzt.

Obwohl die primären kavernösen Muskelangiome zu den relativ seltenen Geschwülsten gehören, hat sich doch die Zahl der Fälle besonders in letzter Zeit bedeutend vermehrt. Ein italienischer Autor namens Alessandri (10)[1]) konnte 22 Fälle von kavernöser Muskelangiomen mit anderen zahlreichen venösen, arteriellen und capillären sowie Lymyhangiomen zusammenstellen.

Ich bin in der Lage, einen weiteren Fall hinzuzufügen:

M. K., 20 Jahre alt, Dienstmädchen, hat schon von frühester Jugend an eine Geschwulst an der Hinterseite des rechten Oberschenkels, die ab und zu, meist im Frühjahr und Herbst, Schmerzen verursachte und dabei etwas anschwoll. Die Größe der Geschwulst habe sich in ihrem Verhältnis zum Oberschenkel nicht geändert.

Status praesens: Sonst gesundes Mädchen in gutem Ernährungszustande.

Auf der Beugeseite des rechten Oberschenkels findet sich eine etwa das mittlere Drittel desselben einnehmende, flach-ovale, äußerst druckempfindliche Geschwulst von anscheinend derb fluctuierender Konsistenz. Sie scheint mit der Muskelfaszie in inniger Verbindung zu stehen, jedenfalls sitzt sie der Beugemuskulatur des Oberschenkels fest auf und läßt sich gegen dieselbe, auch am Rande nicht vollständig scharf abgrenzen. Die äußere Haut über der Geschwulst zeigt normale Beschaffenheit, kann aber nur mit Mühe als Falte emporgehoben werden.

Der Gang ist hinkend, da zur Zeit starke Schmerzen bestehen. Dabei wird das Knie in mäßiger Beugung etwa in einem Winkel von 20—30° gehalten. Vollständige Streckung ist schon wegen der hochgradigen Schmerzhaftigkeit unmöglich.

1) Die mit Klammern versehenen Ziffern beziehen sich auf das am Schlusse angefügte Literaturverzeichnis.

Nach 8tägiger Bettruhe ist die Geschwulst nicht mehr schmerzhaft, viel kleiner, die Haut darüber verschieblich.

11. Dezember 1903 Operation in Chloroformnarkose, ohne Blutleere:

Großer Längsschnitt über die Geschwulst. Haut und subkutanes Fettgewebe erweisen sich von ihr ganz getrennt. Die Aponeurose ist von einer Fettmasse durchsetzt, die sich zwischen M. biceps femoris und M. semimembranosus als ein großer Klumpen hineinerstreckt und medial mit dem M. semimembranosus zusammenhängt. Fettgewebszüge von feinkörnigem, derbem Charakter gehen in den Muskel hinein, denselben fast in seiner ganzen Länge zwischen den gesunden Fasern durchsetzend und nur das zentrale und periphere Ende freilassend.

Ungefähr in der Mitte wird ein kavernöses Maschenwerk eröffnet, aus dem venöses, dunkel gefärbtes Blut in mäßiger Menge abfließt, das ferner frische und entfärbte, lockere Blutgerinnsel enthält. Zur Entfernung der ganzen Geschwulstmasse muß der Muskel zum größten Teil entfernt werden. Es bleibt peripher ein quer abgeschnittener Muskelrest, aus dem aber ein Fettzapfen herauspräpariert ist, und zentral das mediane Drittel von der Aponeurose.

In der Tiefe wird der N. ischiadicus von Fettgewebe umhüllt sichtbar, bleibt aber von seiner Hülle bedeckt. Die Blutung ist gering, hauptsächlich aus den Venen der Muskelsubstanz. Der periphere Muskelstumpf wird an seine zurückgebliebene Faszie angenäht. Sorgfältige Blutstillung. Drain in den oberen Wundwiekel. Sonst Naht und komprimierender Verband.

Bei der Entfernung der Nähte am 19. November 1904 entleerte sich ein großes Hämatom, das späterhin durch einen Fadenabszeß in Eiterung überging, leichtes Fieber verursachte und so die Heilung wesentlich verzögerte. Anfang Januar konnte Patientin mit fast vollständig verheilter Wunde ohne hinkenden Gang nach Hause entlassen werden.

---

Der durch die Exstirpation gewonnene Tumor zeigt auf dem Durchschnitt in einer lockeren Fetthülle ein etwas mehr abgegrenztes lipomartiges, aber mit dem Muskel zusammenhängendes Gebilde, dessen pomeranzengroßer Kern aus kavernösem, kleinmaschigem Gewebe besteht, das mit dem oben beschriebenen lipomatösen Gewebe in die Muskelsubstanz direkt übergeht und dieselbe allseitig durchsetzt, andererseits sich allmählich gegen das Fettgewebe nach außen hin verliert, so daß es aussieht, als ob das Fett sich in fortschreitender kavernöser Entartung befände.

Zur mikroskopischen Untersuchung wurden an verschiedenen Stellen Stücke herausgeschnitten, in Formalin fixiert und in der gewöhnlichen Weise nach der Paraffinmethode behandelt. Die Schnitte wurden mit Hämatoxylin-Eosin nach van Gieson, und auf elastische Fasern nach Weigert bezw. mit Orcein gefärbt.

Die Muskulatur zeigt folgende Veränderungen: Sie ist durch zwischengewuchertes Fett- und Bindegewebe in einzelne größere oder kleinere Bündel abgeteilt. Die einzelnen Bündel sind nun durch den Schnitt teils in der Längs-, teils in der Quer-, teils in der schrägen Richtung getroffen, woraus man schließen muß, daß durch die Fettwucherung eine gegenseitige Verschiebung der Muskelbündel zu einander zustande gekommen ist. Das Fett- bezw. Bindegewebe dringt an manchen Stellen auch zwischen die einzelnen

Muskelfasern ein und trennt sie ganz oder teilweise voneinander. Die Fasern selbst sind oft verschmälert, dann wieder von normaler Breite, — Fasern ganz verschiedenen Kalibers liegen dicht nebeneinander — vielfach geschlängelt oder schraubenförmig gewunden, so daß oft ein und dieselbe Faser in verschiedenen nebeinanderliegenden Schnittrichtungen getroffen ist. Im Längsschnitt ist die charakteristische Querstreifung fast ausnahmslos auch bei den dünnsten Fasern deutlich zu erkennen. Ferner aber tritt eine durch fibrilläre Zerklüftung bedingte, intensive, markante Längsstreifung hervor, der auf dem Querschnitt eine starke Cohnheimsche Felderung entspricht. Die Sarkolemmkerne zeigen eine mäßige Vermehrung und hie und da Anordnung in Reihen. Die Kerne des Perimysium internum sind ebenfalls vermehrt, oft sehr stark. Was das weitere Schicksal der Muskelfasern anbetrifft, so verschmälern sie sich immer mehr, zerfallen schließlich in kleine längliche oder rundliche, mehrkernige Körperchen, die nur noch schwach, teilweise oder überhaupt nicht mehr gefärbt sind und meist in Gruppen, seltener vereinzelt im Fett- oder Bindegewebe liegen. Es handelt sich also um eine einfache Atrophie.

Der kavernöse Anteil der Geschwulst besteht aus unregelmäßig gestalteten, durch Pfeiler, Balken und Septen weiter abgeteilten Hohlräumen von ganz verschiedener Größe. Einmal sind sie ganz klein, erweiterten Kapillaren gleichend, dann wieder auffallend groß. Die Septen und Balken ihrerseits sind bald breit, massig oder ganz fein und liegen dann im Querschnitt getroffen oft einzeln als rundliche bindegewebige Gebilde mitten im Hohlraum. Hier und da finden sich Thromben, meist der Wand anliegend, geschichtet und in Organisation begriffen. Man sieht deutlich, wie rundliche bezw. spindelförmige Zellen mit bläulich gefärbtem Zellleib (Fibroblasten) und dunklerem rundlichen, Nukleolen enthaltendem Kern in den Thrombus hineinwachsen. Der blutig-flüssige Inhalt ist leider bei der Operation ausgeflossen.

Die Wandungen der Hohlräume bieten die mannigfachsten Abwechslungen: Einmal grenzen atrophische, auch noch gut erhaltene Muskelbündel oder Fasern direkt ohne Endothel nackt an die Hohlräume, dann finden sich wieder solche mit Endothel umsäumt oder auch von einem schmäleren oder breiteren hyalinen Bindegewebsstreifen, der nun seinerseits wieder mit Endothel besetzt sein kann oder auch nicht. Ähnlich verhält sich das angrenzende Fett- und Bindegewebe, welch letzteres auch die Septen, Pfeiler und Balken bildet. Je weiter man dem Zentrum der Geschwulst zu kommt, desto mehr bestehen die Wandungen aus dickem hyalinen Bindegewebe, welches in den van Gieson-Präparaten intensiv rot gefärbt ist, in Lücken aber gelb gefärbte Züge enthält.

Die elastischen Fasern finden sich als feine schraubenförmig gewundene Fädchen durch die ganze Geschwulst verbreitet, meist im Bindegewebe sitzend, dann aber auch, dem Durchschnitt von Platten entsprechend, als dicke dunkle Stränge, teils parallel den Lumina der Hohlräume, teils aber auch ohne jede Beziehung durch das ganze Präparat laufend.

An wenigen Stellen findet sich glatte Muskulatur teils in wirbelartiger Anordnung; an anderen Stellen erinnert der Bau der Wandungen an den kleiner Venen: Zu innerst findet sich das Endothel mit einer dünnen Schicht elastischer Fasern, die Media fehlt; der Adventitia entsprechend sieht man

dann quer getroffene, in Bündeln liegende glatte Muskelfasern (nach van Gieson gelb gefärbt) durch Bindegewebe voneinander in ziemlich regelmäßigen Abständen getrennt.

Wir haben also somit:

1. wandungslose Hohlräume ohne Endothel, direkt an das nackte Muskel-, Fett- oder Bindegewebe grenzend, dann

2. solche mit Endothel aber ohne weitere Wand: kapilläre Hohlräume,

3. Bindegewebige Wandungen mit Endothel: kavernöse Hohlräume,

4. solche mit dem Bau nach Venen gleichenden Wandungen: Venöse Hohlräume.

Die kavernösen überwiegen ganz beträchtlich.

Demnach liegt also ein kavernöses Muskel-Angiom vor, wie es von zahlreichen Autoren (E. Gurlt (1), zuletzt von Pupovac (4), Honsell (7) und Riethus (9) in ähnlicher Weise beschrieben worden ist.

Es ist in vielen Fällen angeboren, in anderen kurz nach der Geburt oder wenigstens im Laufe des 1. Lebensjahrzehntes entdeckt worden. Nur im Falle Honsells (8) und Demarquays (1) wurde der Tumor relativ spät im 19. bezw. 15. Lebensjahr entdeckt. Einmal soll sich die Geschwulst in Anschluß an ein Trauma: Fall auf den linken Ellenbogen entwickelt haben (Bayta (6). Im allgemeinen wächst sie langsam und bleibt meist latent, bis sie aus irgend welchen Ursachen, die wir nicht näher kennen, anfängt, rascher zu wachsen Morgan (1, 5, 6, 9) bezw. nicht unerhebliche Beschwerden zu machen. In unserem Falle bestand der Tumor schon seit Jugend und machte wie auch anscheinend im Falle Honsells (7) periodisch auftretende Beschwerden, die wohl auf entzündliche Vorgänge verbunden mit Bildung und Organisation von Thromben im Tumor auf oder äußere Einwirkungen, Insulte u. dgl. zurückzuführen sind.

Was den Sitz der Geschwulst anbelangt, so ist eine mäßige Bevorzugung der unteren Extremität bezw. des Oberschenkels nicht zu verkennen. Sie sitzt selten circumscript (de Morgan (1), Liston (1), Riethus Fall 2 (9) häufiger diffus im Muskel, tritt auch hier und da in Beziehung mit dem umgebenden Fettgewebe und Bindegewebe, so daß es oft schwer ist, den primären Sitz zu entscheiden. In unserem Falle war die Geschwulst von einer lockeren Fetthülle umgeben, sie selbst stellte äußerlich ein lipomartiges mit dem Muskel zusammenhängendes Gebilde dar, dessen Kern aus kavernösem Gewebe bestand. Da nun aber das Fettgewebe keinerlei Läppchen-

bildung erkennen läßt, so ist wohl ein echtes Lipom auszuschließen und ein primärer Sitz im Muskel anzunehmen. Diese Auffassung wird bestätigt durch folgende Ausführungen Muskatellos (2): „Sehr häufig ist es nicht leicht in jenen Fällen, in welchen das subkutane Gewebe reichlich vorhanden ist, mit Genauigkeit zu entscheiden, ob die Geschwulst im Muskel oder in andern tiefen Geweben ihren Sitz hat. Gelingt es aber festzustellen, daß der Muskel der Sitz der Geschwulst ist, so gewinnt man einen sicheren Orientierungspunkt für die Diagnose. Das Lipom muß für die Mehrzahl der Fälle ausgeschlossen werden, weil es außerordentlich selten vorkommt, so zwar, daß Parmentier gesagt hatte, daß, so oft eine primäre Geschwulst im Muskel gefunden wird, das Lipom auszuschließen ist." Auch im I. Falle Pupovac' (4) geht das subkutane Gewebe in die vom Fettgewebe durchwachsene Muskulatur ohne scharfe Grenze über. Man muß wohl annehmen, daß die Geschwulst im Muskel sich der Dicke nach ausdehnend, nach der Tiefe größeren Widerstand findet, während sie der freien Körperoberfläche zustrebend hier wenig behindert ist, dabei aber das umliegende Gewerbe, intramuskuläres, wie subkutanes, mit zur Wucherung bringt, so daß es ein Lipom vortäuscht.

Die Operation, in der Regel die Exstirpation, bot hier keine größeren Schwierigkeiten. Wenn die Geschwulst sehr ausgedehnt ist und mehrere Muskeln und Muskelgruppen ergriffen hat, muß eventuell die Amputation der befallenen Extremität ausgeführt werden: so z. B. im Falle Riethus (9), wo nach vergeblichem konservativem Vorgehen — die Geschwulst hatte in 2 Jahren die Mm. flexor hallucis. longus, tibialis postic., plantaris und flexor digitor. longus ergriffen — zur Beseitigung der beträchtlichen Beschwerden die Unterschenkelamputation gemacht werden mußte. Die Heilung erfolgt nicht immer glatt wie z. B. in Baytas Fällen (6), wo kavernöses Gewebe zurückgelassen werden mußte, weshalb er annimmt, daß im kavernösen Gewebe entstandene Thromben wenigstens teilweise in den Blutkreislauf gelangen, und so das Fieber und die Störung des Allgemeinbefindens hervorgerufen haben. In unserem Falle war durch Nachblutung ein Hämatom entstanden, das seinerseits wieder durch Stichkanalinfection vereiterte.

Die Struktur des eigenen Falles zeigt im allgemeinen eine wesentliche Übereinstimmung mit den diesbezüglich genauer beschriebenen Pupovac (4) Honsell (7) Riethus (9). Die Veränderungen der Muskulatur, die Begrenzungen der Hohlräume sind sich auffallend ähnlich. Die quergetroffenen von Bindegewebe umwachsenen glatten Muskelfasern, die ich mit der Wucherung der Adventitia

kleiner Venen in Zusammenhang bringe, vergleicht Honsell (7) in seinem Präparat mit den allseitig von Bindegewebe umgrenzten Epithelzapfen eines Carcinoms. Riethus (9) fand an Stelle von Arterien zugehörenden Venen unregelmäßig gestaltete Räume mit muskulöser Wandung und durch partielle Wucherung der Muscularis und Adventitia entstandene leistenartige Vorsprünge in die Lichtung, Gebilde, die bisher noch nicht beschrieben worden sind.

Rundzellenanhäufungen in der Umgebung der Gefäße und Phlebolithen, wie sie Pupovac (4) und Honsell (7) gesehen, konnte ich in meinen Präparaten nicht entdecken; ebensowenig wie Wucherungsvorgänge an den Septen oder Zellanhäufungen an Stellen mit reichlichen Septen, wie Riethus (9) beschreibt. — Honsell (7) findet wie auch ich nur zum Teil Endothelbelag der Wandungen.

Nach Ribbert (8) ist das Angiom ein selbständiger aus sich heraus wachsender Gefäßbezirk. Das Wachstum ist aber sekundär. Beim Muskelangiom muß man also eine Entstehung aus dem Gefäßnetz des Muskels innerhalb eines ganz bestimmten Bezirkes annehmen. Das Wachstum bleibt nun selten circumscript, wird vielmehr in den meisten Fällen ein diffuses (s. Literatur). Bei den diffusen werden die ursprünglichen Grenzen durchbrochen und die Muskulatur schrankenlos befallen. Ob ein längere Zeit circumscriptes nachträglich in ein diffuses übergehen kann, bleibt dahingestellt. Ein Ausgangspunkt war nicht immer zu sehen. Unser Fall spricht sehr dafür, da bei ihm der kavernöse Anteil etwa die Mitte des Muskels einnimmt, die beiden Enden freibleiben und der centrale Teil der Geschwulst einen älteren Charakter: Vorwiegen der bindegewebigen Wandungen und Septen trägt. Circumscripte lassen sich leicht ausschälen.

Ein circumscriptes Muskelangiom kann wohl auch vorgetäuscht werden: so z. B. ließ sich bei einem früher operierten ebenfalls 20jährigen Mädchen die walnußgroße Geschwulst, die rechts dicht neben dem IV. und V. Brustwirbeldornfortsatz in der Tiefe der Muskeln saß, leicht von der Umgebung stumpf ausschälen und riß nur an kleinen Stellen ein. Durch den Zwischenraum zweier Wirbel ging eine venöse Verbindung, welche einem Stiel zu entsprechen schien. Es zeigte sich aber, daß ein ganzer Strang des Musculus multifidus ausgeschält war, der das Cavernom barg. Die Geschwulst bot im Übrigen dieselben Veränderungen der Muskulatur, wenn auch nicht so hochgradig wie im I. Falle. Die Hohlräume waren ebenfalls unregelmäßig gestaltet, zeigten aber Wandungen von vorwiegend varicös venösem Charakter mit glatten Muskelfahren und elastischen Platten und enthielten auch 2 Phlebolithen.

Nach Billroth (cit. bei Gurlt (1) und Petersen (3) kommen die Gefäßgeschwülste unter 3 Formen in den Muskeln vor: I. als Geschwülste von dem Aussehen eines varicösen Zustandes der Venen, ohne Verbindung mit dem Muskelgewebe, in welchem sie liegen, jedoch nicht durch eine bestimmte Bedeckung von Bindegewebe isoliert. II. Erektiles Gewebe gebildet im Muskelgewebe auf dasselbe übergehend und nicht von demselben bestimmt abgegrenzt. III. Erektiles, einen bestimmten Tumor bildendes Gewebe mit einer Umhüllung von Bindegewebe, das nicht mit der Muskelsubstanz, in welcher es liegt, zusammenhängt. Auch nach seiner Ansicht haben diese Formen sehr wahrscheinlich einen gemeinsamen Ursprung. Unser I. Fall würde zu der unter II. genannten Form gehören, der zuletzt erwähnte vielleicht zu I., obwohl die Muskulatur schon Veränderungen der Atrophie zeigt. Muskatello unterscheidet capilläre, arterielle, venöse und kavernöse Formen.

Was nun die starke Fettwucherung in unserem Falle betrifft, so muß man unterscheiden zwischen dem die Muskulatur durchsetzenden Fettgewebe, das in sämtlichen anderen Fällen auch beschrieben ist, und dem das Kavernom umhüllenden, die Fascie durchsetzenden Fettgewebe, welches in unserem Falle eine auffallend selbständige Entwicklung genommen hat. Ersteres würde sich eventuell so erklären lassen, daß Fett an Stelle von atrophischem Muskel tritt. Letzteres jedoch bedarf der Annahme einer primären, der Angiombildung voraus- oder mindestens gleichzeitig gehenden Wucherung. Da nun auch der intramuskuläre Teil kontinuierlich mit dem übrigen zusammenhängt, dürfte wohl überhaupt dem Fettgewebsanteil der Geschwulst eine gemeinsame, selbständige Bedeutung zukommen, letztere somit als Fibrolipoangiom gedeutet werden.

## Literaturverzeichnis.

1) E. Gurlt, Jahresbericht für 1863—65. Archiv f. klin. Chir. 8. Bd. S. 264 ff.
2) Muskatello, Archiv f. path. Anatomie. 1894. 135. S. 277. Nr. 10.
3) Petersen, Inaug.-Dissert. Kiel 1894.
4) Pupovac, Archiv f. klin. Chirurgie. 1897. 54. Bd. S. 555. Nr. 22.
5) Steele, Brit. med. Journal. 432. 1898.
6) Bayta, Deutsche Zeitschr. f. Chirurgie. 1899. S. 200. Nr. 51.
7) Honsell, Beiträge z. klin. Chirurgie. 1902. 32. S. 259.
8) Ribbert, Geschwulstlehre. 1903. Angiome.
9) Riethus, Beiträge z. klin. Chirurgie. 1904. S. 454. Nr. 42. Ref. in Zentralbl. f. Chirurgie.
10) Alessandri, Un caso di angioma cavernoso del musculo trapezio (Poliklinico Sez. chir. 1904. No. 3).

# XXXIX.

Aus der chirurgischen Universitätsklinik zu Rostock
(Prof. Dr. Müller).

## Über Luxatio pedis subtalo nach vorn mit Talusfraktur.

Von

Dr. **Eduard Deetz,**
Assistenzarzt der Klinik.

(Mit 5 Abbildungen.)

Die Luxatio pedis sub talo gehört zu den seltensten Fußverrenkungen. Selbst an Kliniken mit sehr großem Verletzungsmaterial vergehen Jahre, bis ein einziger Fall zur Beobachtung kommt. Nélaton hat als erster in seiner Pathologie chirurgicale diese Luxationsform methodisch beschrieben. Er rechnet sie zu den luxations partielles de l'astragale. Brocas Verdienst ist es, die bis 1853 in der Literatur zerstreuten Fälle gesichtet, sie von den Talusluxationen abgetrennt und als eignen Typ charakterisiert zu haben. Er führte den Namen luxations sous astragaliennes ein und unterschied bereits drei Arten, je nachdem der Fuß nach hinten, außen oder innen luxiert war. Die Luxation nach vorn kannte er noch nicht. Malgaigne befaßte sich später mit demselben Thema. Er schloß sich Brocas Einteilung an mit dem Unterschied, daß er nicht den peripherischen, sondern den zentralen Teil als den luxierten ansah. Etwas umständlicher und entschieden weniger praktisch ist Quénus Einteilung. Er trennt drei Gruppen. Luxation nach außen, nach vorn und Dorsalluxation. Unter letzterem Namen faßt er die Luxation nach hinten, die nach innen und die nach hinten innen zusammen. Eingehende Studien über den Mechanismus der Verrenkung verdanken wir noch Henke.

Um einen kurzen Überblick zu geben, habe ich alle bisher beobachteten Fälle zusammengestellt, und wenn bei einem so kleinen statistischen Material Zahlen überhaupt etwas beweisen können, so dürfte die Luxation nach innen am häufigstem, die nach vorn am

seltensten sein. Dazwischen rangieren die Luxatio nach außen und die nach hinten.

Nach innen fand ich im ganzen 28 Fälle[1]). Von Luxationen nach außen konnte ich 21 bezw. 25 zusammen stellen[2]). Bedeutend spärlicher sind schon die Luxationen nach hinten. Solche direkt nach hinten beobachteten Mac Donnel, Hulke und Hildebrand, nach hinten innen Quénu und Bertelsmann, nach hinten innen und unten Graff, nach außen und hinten Pollock und Kaufmann. Dazu rechnet Huth noch die Fälle von Bryant (auch bei Bertelsmann, zitiert) Thierry (bei Quénu zitiert) und zwei Fälle von Turner.

Die Zahl der Luxationen nach vorn ist noch geringer. Parise, Petit und Planteau haben je einen Fall publiziert. Drei weitere sind von Günzerich, Sick und Mailland bekannt gegeben. Ich habe die 3 letzteren absichtlich von den ersten getrennt, weil sie etwas Besonderes bieten. Sie sind kompliziert durch eine Talusfraktur. Auch Mac Cormac und Quénu haben auf dieses Zusammentreffen bei ihren Fällen hingewiesen. Schon vor ihnen hatte Malgaigne die Aufmerksamkeit darauf gelenkt. Sowohl bei seinen Kranken, wie den von Marchant und Verneuil beobachteten fand sich diese Komplikation. In meiner Zusammenstellung habe ich diese letzteren Fälle weggelassen, weil ich Marchants Arbeit nicht finden konnte und mir bei Verneuil nicht klar geworden ist, ob es sich um eine Talusluxation gehandelt hat, wie auch der Titel besagt, oder um eine sub talo, wie Quénu meint. Von den weiteren gesammelten Fällen lag noch bei Hemmings und Waeckerlings Beobachtung eine gleichzeitige Talusfraktur vor.

Der Zufall führte uns eine Luxatio subtalo nach vorn mit Astragalusfraktur zu, und es dürfte sich aus dem seltenen Vorkommen dieser Verletzung wohl eine Berechtigung zu ihrer Veröffentlichung ergeben.

1) Publiziert von Adler, Bouvart, Deutschmann 3, Gosselin, Huth, Hopkins 2, Höppner, Hildebrand, MacCormac 4, Monad. Pollock, Paget (zitiert bei Pollock), Richet, Suin de Boutemard, Sinnigen, 6 Fälle die Broca gesammelt hat und denen Malgaigne noch 2 von Lettenneur hinzufügt. Dazu noch ein Präparat von Desprès beschrieben, welches im Musée Dupuytren ist.

2) Publiziert von: Arnott (zitiert bei Pollock), Hancock, Erichson zitiert bei Hancock), Bouvart, Deutschmann, Gelly, Henning, Pick. Bryant (zitiert bei Pick), Rivington, Waeckerling. Broca hat 13 Fälle zusammengestellt, von welchen Malgaigne, der selbst einen neuen hinzufügt. jedoch nur 9 anerkennt. Ferner hat Gurlt ein Präparat beschrieben, welches er im royal college of surgery fand.

## Krankengeschichte:

Anamnese. Der 17jährige Knecht H. Sch. gab bei seiner Aufnahme am 28. Dezember 1903 folgendes an:

Am 7. Dezember habe er in einer Sandgrube gearbeitet. An einer Stelle sei das Geschiebe unterminiert gewesen, so daß es oben überhing Er habe plötzlich gesehen, daß an dieser Stelle die hart und festgefrorenen Massen anfingen abzubröckeln. Er wollte schleunigst zurücklaufen, sei aber gestolpert und auf die linke Körperseite gefallen. Die nachstürzenden Sandmassen seien hauptsächlich auf seinen rechten Fuß gerollt, den er nur mühsam seitwärts nach der linken Seite hätte herausziehen können. Er konnte nicht auf den Fuß auftreten und mußte auf einem Wagen nach Hause gebracht werden. Der behandelnde Arzt, der uns den Patienten mit der Diagnose Luxatio pedis subtalo nach vorn überwies, schrieb uns dazu, daß er nach Eisapplikation und Ruhigstellung einen Gipsverband angelegt habe. Erst nach Entfernung desselben, auch wohl nach dem Zurückgehen der stärkeren Schwellung, sei die fehlerhafte Stellung des Fußes deutlich in die Augen gefallen. Er habe vergebens Redressionsversuche gemacht.

Bei der Aufnahme erhoben wir folgenden Befund:

Der rechte Fuß steht in ausgesprochener Varus-Malleolaris-Stellung. Die Fersengegend ist wie bei einer Luxatio talo-cruralis nach vorn abgeflacht, die normale nach hinten konkave Ausbiegung der Achillessehne verschwunden. Der Fuß erscheint im vorderen Abschnitt verlängert. Die Konturlinie des hinteren Unterschenkelendes scheint direkt in die Konturlinie des Fersenbeinhöckers überzugehen. Die verlängerte Tibiakante trifft auf den V. Metatarsus.

Die Bewegungen im Fußgelenk sind beschränkt. Dazu ist zu bemerken, daß der Fuß bereits längere Zeit im Gipsverband gelegen hatte. Eine Beeinträchtigung der Plantarflexion um etwa die Hälfte ist wohl durch Synechien bedingt. Die Dorsalflexion geht passiv, wie aktiv, wie bei dem gesunden Fuß vonstatten. Abduktion und Adduktion, Pronation und Supination, die ja kombiniert im Talonaviculare bezw. Talo-Calcaneusgelenk vor sich gehen, sind schmerzhaft.

Die Gesamtfußlänge, vom hintersten Fersenende bis zur Großzehenspitze, gemessen mit dem Tasterzirkel, beträgt rechts 23,5, links 24,5 cm, die Länge des Vorderfußes, gemessen von der Mitte des medialen Malleolus bis zur Großzehenspitze, beträgt rechts 21,2, links 20 cm; es besteht also eine Verlängerung dieses Teiles rechts um 1,2 cm. Die Distanz der Knöchel im queren Durchmesser ist beiderseits gleich 8 cm, das Steigbügelmaß von einer Knöchelspitze zur andern beträgt rechts 18,3, am gesunden Fuß 18,5 cm, weist mithin eine unwesentliche Differenz auf. Nach unten und vorn, 2 cm von der äußeren Knöchelspitze, ein leistenförmiger Knochenvorsprung quer verlaufend. Keine Fraktur der Malleolen.

An einem Sohlenabdruck, den wir in der üblichen Weise mit Druckerschwärze machten, sieht man die Zehen den Boden kaum berühren, nur die große Zehe und die kleine sind leicht angedeutet. Außerdem ist die ganze auftretende Fußfläche wesentlich schmäler als links, entsprechend der Supinationsstellung des Fußes. Die bereits erwähnte Fersenabflachung ist deutlich aus beiliegendem Konturbild zu sehen. Dasselbe wurde so genommen,

daß beide Füße auf den äußeren Fußrand gelegt und ihre Konturen umzeichnet wurden. Die Stellung der Malleolen ist entsprechend eingetragen. Die Röntgenaufnahme läßt folgendes erkennen: Unterschenkelknochen intakt. Talus vollkommen im Zusammenhang mit Tibia bezw. Fibula, Talus-

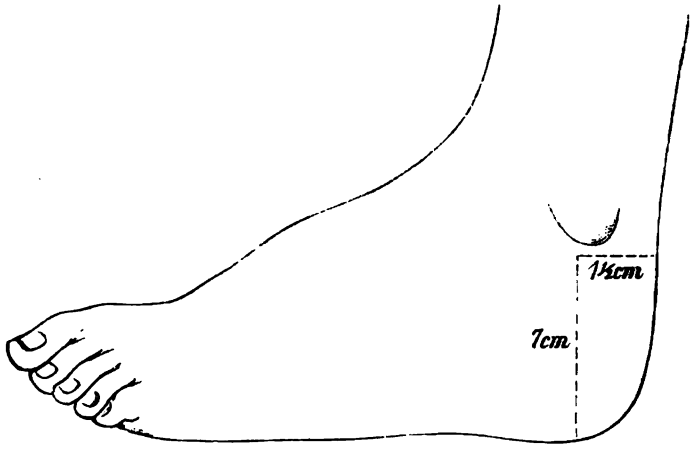


Linker Fuß auf die äußere Kante gelegt.
Fig. 1.

kopf im Zusammenhang mit dem Naviculare, eine Bruchlinie am Hals schräg von oben außen nach hinten unten verlaufend, z. T. schon mit Callusbildung. Luxation des Fußes subtalo nach vorn.

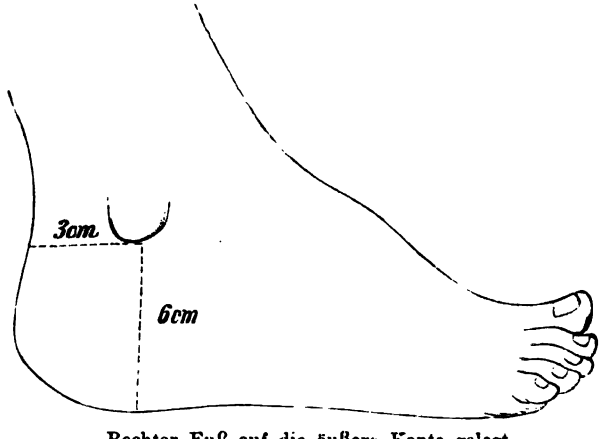


Rechter Fuß auf die äußere Kante gelegt.
Fig. 2.

Um den Fuß richtig zu stellen, versuchten wir zunächst in Äthernarkose unblutige Reposition in forcierter Plantarflexion bei gebeugtem Knie. Dieselbe gelang nicht. Es wurde deshalb zur blutigen Reposition geschritten.

Operation (Prof. Müller). In Blutleere auf der Außenseite des Fußes etwa 7 cm langer Schnitt, dem unteren Calcaneusrand parallel. Ein zweiter Schnitt ging von dem Zehenende des ersteren in nach oben konvexem Bogen nach der Malleolengegend. Ein so gebildeter Hautlappen zeigte mit der Basis nach der Achillessehne, seine Spitze entsprach etwa

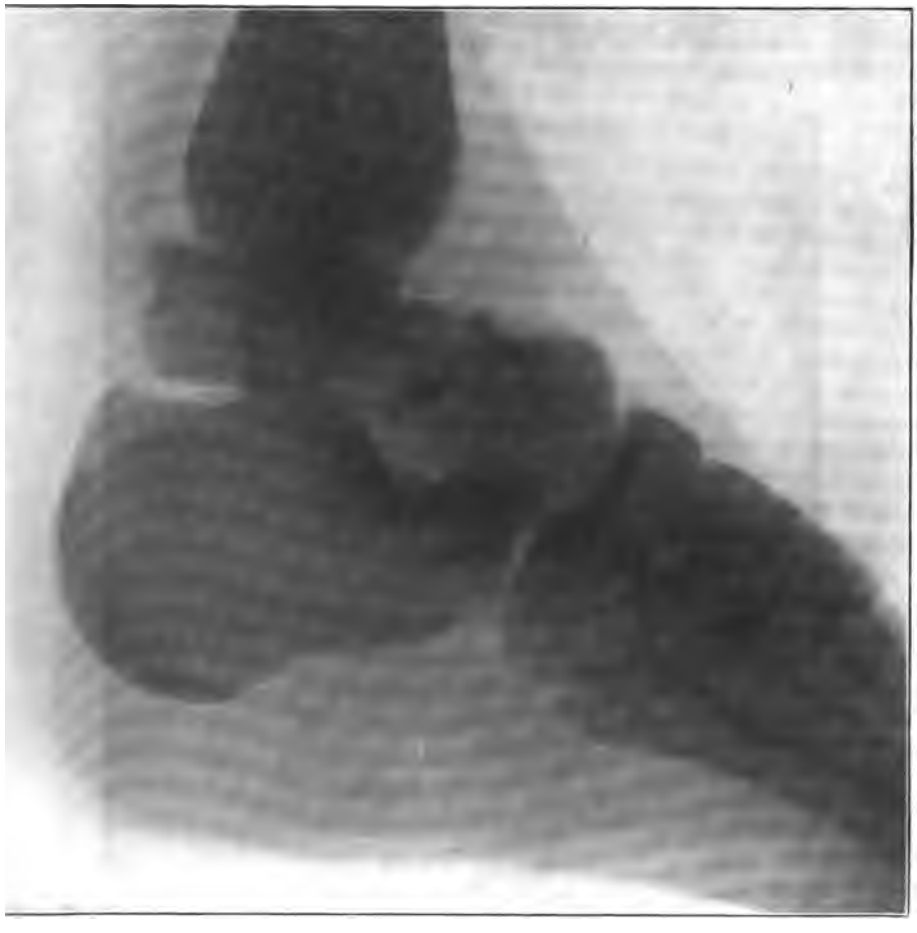

Talusfraktur mit Luxatio pedis subtalo nach vorn.
Fig. 3.

der Mitte des Metatarsus V. Nach Zurückpräparieren desselben erweist sich das Lig. calcaneo fibulare am Calcaneus abgerissen, ein Teil desselben hängt noch am äußeren Malleolus. Die Sehnenscheide der Peronei wird eröffnet und die Sehnen nach oben luxiert. Im Sinus tarsi Residuen von Blutergüssen. Man hat nun einen guten Einblick in das Talocalcaneusgelenk. Das Lig. talocalcaneum interosseum erweist sich am oberen Teil zerrissen

und unregelmäßig infiltriert, der Talus an seinem Hals in querer Richtung von oben nach hinten unten gebrochen. Nach Durchtrennung bereits bestehender Synechien gelingt es leicht, mit einem kräftigen Elevatorium den Calcaneus bezw. Talus an seine richtige Stelle zu hebeln, während der Fuß gleichzeitig stark dorsal flektiert wird. Die Wunde wird mit Zwirn vernäht; es trat Heilung p. p. i. ein. Vom 12. Tage nach der Operation ab passive Bewegungen des Fußes und Massage. Nach 3 Wochen stand Patient auf und wurde am 11. März 1904 mit gutem funktionellen Resultat entlassen.

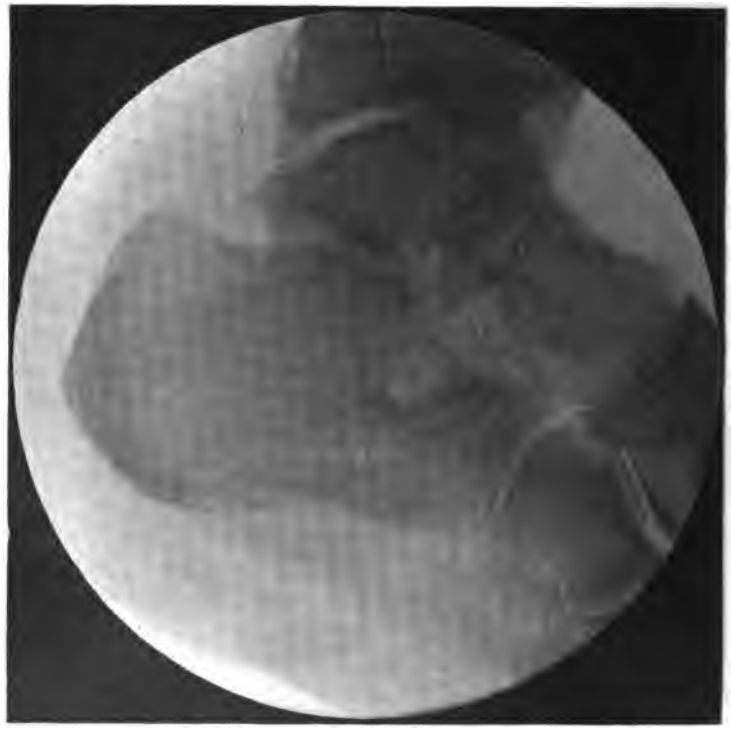

Nach der Heilung.
Fig. 4.

Wir haben am 28. Juli 1904 den Patienten nachuntersucht. Die Bewegungen im Fußgelenk waren sämtlich wie am gesunden Fuß. Der erkrankte Fuß in der Knöchelgegend in ganz geringer Varusstellung. Der Umfang über die Knöchel war 3 cm stärker als am andern Fuß. Das funktionelle Resultat kann auf jeden Fall sehr gut genannt werden.

Während bei den Verrenkungen nach der Seite und hinten ein gleichzeitiger Sprungbeinbruch selten zu sein scheint, finden wir bei der Luxatio subtalo nach vorn unter 6 bekannten Fällen diese Kom-

plikation dreimal, also in der Hälfte der Fälle. Der größte Teil der Publikationen stammt aus der Vor-Röntgenära. Zu der ersten Gruppe, den reinen Luxationen gehören die Mitteilungen von Parise, Petit und Planteau, zu den letzteren die von Günzerich, Mailland und Sick. Nur die Beobachtungen von Günzerich und Mailland sind durch Röntgenbild kontrolliert.

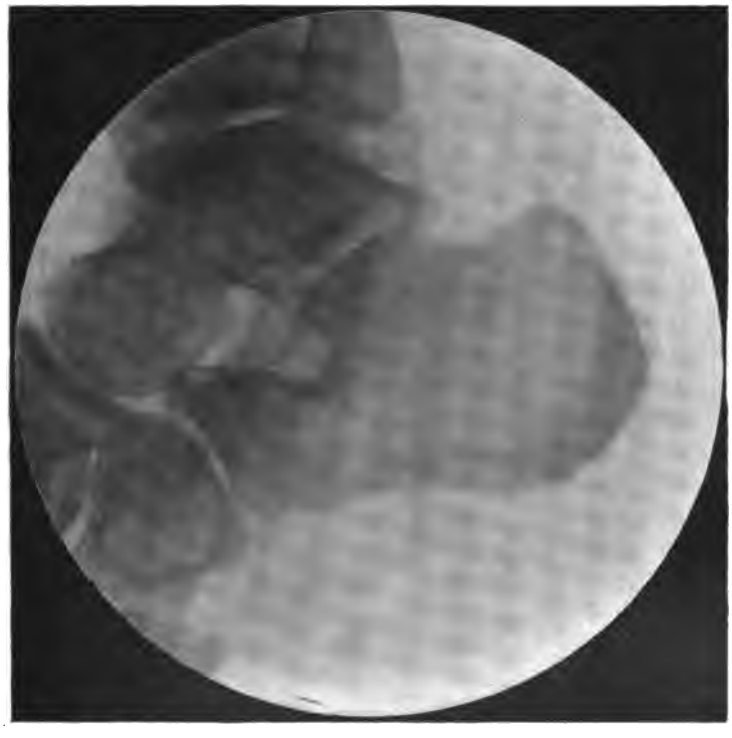

Gesunder Fuß.
Fig. 5.

Was die Art der Entstehung dieser Verletzungen betrifft, so weisen die Krankengeschichten eine merkwürdige Übereinstimmung auf. Es handelt sich jedesmal, mit einer Ausnahme, um einen Sturz aus beträchtlicher Höhe von Leitern oder Baugerüsten. Nur den Kranken von Parise traf ein ähnliches Geschick wie unsern Patienten, er wurde in einem Steinbruch verschüttet.

Um den Mechanismus der Verletzung zu verstehen, erscheint es mir wünschenswert, kurz wiederzugeben, wie die Verletzten den Hergang ihres Unfalls schilderten. Ein 23jähriger Soldat, so berichtet

Parise, arbeitete in einem Steinbruch an einer Stelle, wo das Geschiebe unter dem er etwa 4 m tief stand, etwas überhing. Der Betreffende, der sehr präzise Angaben machte, war linkshändig und hatte beim Steinbrechen seinen linken Fuß etwas nach vorn und höher auf einen Block gestellt. Das einstürzende Gestein warf den aufrecht mit erhobenen Händen stehenden Mann nach vorn, so daß das Geröll ihm hauptsächlich auf den Rücken fiel. Das linke Knie, bezw. der linke Oberschenkel wurde infolgedessen stark nach dem Rumpf, der Fuß nach dem Unterschenkel gebeugt.

Bei den anderen Patienten gab die Anamnese fast immer gleiche Daten. Die betreffenden Leute, meist Bauhandwerker, standen auf einer Leiter oder Gerüst. Dasselbe kommt ins Schwanken. Um sich zu retten, springen sie ab, und zwar nach hinten oder hinten seitwärts, sie schlagen mit den Füßen, oder eigentlich mit der Ferse auf den Boden auf, stehen also einen Bruchteil einer Sekunde und fallen dann, während die Flexion des Fußes nach dem Bein fortbesteht, nach vorn oder hinten über.

Aus diesen Angaben läßt sich auf den Mechanismus der Verletzung schließen. Betrachten wir kurz das Talocalcaneusgelenk. Talus und Calcaneus artikulieren durch je 2 Gelenkfacetten mit einander. Beide Facetten sind durch eine schräg nach vorn außen verlaufende Furche von einander getrennt. Die vordere konkave Gelenkfläche ist wohl geeignet für ein Gleiten in der Richtung von vorn nach hinten bezw. umgekehrt. Die hintere längliche Gelenkfläche des Calcaneus ist konvex im Sinne der Furche, d. h. von hinten innen nach vorn außen. Ihr entspricht eine analog gestellte konkave Facette des Talus. Größere Gleitbewegungen verhindert das Lig. interosseum.

Die Luxatio subtalo nach vorn läßt sich leicht konstruieren. Beugt man das Bein stark nach dem Fuß, so rollt zunächst die Tibia von hinten nach vorn auf der Talusrolle. Es kommt dann ein Moment, wo die Beugung aktiv gehemmt ist, und zwar geschieht das durch die Anspannung der Bänder auf der Außenseite, des Lig. calcaneo-fibulare und talo-fibulare posticum. Sind diese Bänder stark gespannt, so kann erst der vordere Rand der unteren Tibiagelenkfläche den Talushals berühren. Wird noch stärker gebeugt, so sucht sich der Taluskopf nach der Fußsohle zu drehen. Der Taluskörper gleitet auf der hinteren Gelenkfacette des Calcaneus nach hinten und will sich luxieren, es funktioniert also der vordere Rand der Gelenkfläche zwischen Talus und Calcaneus als Hypomochlion. Das Lig. interosseum reißt ein, und zwar zuerst die inneren kürzeren Fasern.

Diesen Mechanismus kann man sich an einem Leichenpräparat klar machen, an welchem die Bänder präpariert sind. Experimentell eine Luxatio subtalo zu erzeugen, gelang mir am Kadaver nicht ohne weiteres. Ich machte auf der Außenseite des Fußes einen kleinen Einschnitt, entsprechend dem Sinus tarsi und konnte von hier aus auch die Bandmassen des Lig. interosseum durchschneiden. Wurde der Fuß dann gewaltsam dorsal flektiert bei fixiertem Oberschenkel, so bekam ich in 3 Versuchen Malleolenfraktur mit Verschiebung des Fußes nach vorn. Es entspricht dies dem Grundsatz, den auch Hueter betont, daß die luxierende Gewalt nicht das Talotarsalgelenk allein treffe, sondern immer auch das Talocruralgelenk mit. An einem Bänderpräparat, bei welchem sich eventuell der Talus noch fixieren lassen kann, ist es leichter zu einem Resultat zu kommen. Wollte ich eine Komplikation mit Fraktur haben, so mußte ich das Lig. durchschneiden und den Talus durchmeißeln. Es sind das übrigens Versuche, die schon vor 60 Jahren von Parise angestellt wurden.

Entsprechend dem Luxationsmechanismus trat bei dem verschütteten Soldaten die Verletzung ein. Der Fuß stand nach vorn hoch und der Unterschenkel wurde sehr stark nach ihm hingebeugt.

Bei Petits Patienten, der von einer Leiter fallend ca. 5 Fuß tief heruntersprang, befand sich der Körper in einer Bewegung von oben nach unten und von vorn nach hinten. Erfahrungsgemäß hat man beim Springen nach hinten abwärts im Moment des Aufschlagens instinktiv das Gefühl, sich einen Ruck mit dem Oberkörper nach vorn zu geben, um durch die vorgestreckten Hände die Wucht des Falles zu mildern. Es ist einleuchtend, daß in diesem Moment eine starke Dorsalflexion der Füße stattfindet.

Bei Planteaus Patienten läßt sich ein ganz ähnlicher Vorgang nachweisen. Er springt gleichfalls von einer Leiter und zwar rückwärts seitwärts auf ein glattes Trottior und fällt dann auf das Gesäß. Planteau ist der Ansicht, daß beim Springen der Fuß, selbstredend auch bei gleichzeitig flektiertem Knie, dorsal flektiert war, und nun die Ferse flach auf das Trottoir aufschlug. So fiel der Mann nach hinten um. Der Körper war also in einer nach hinten zielenden Bewegung. Dieser Stoß hat sich durch die Tibia, welche schräg nach oben und vorn gerichtet war, auf den durch den Boden fixierten Fuß fortgesetzt. Da nun der Fuß schon nach dem Bein gebeugt war, so bildete die Oberfläche des Calcaneus eine schiefe Ebene, auf welcher die Tibia den Talus mit sich riß und nach hinten rutschen mußte.

Ob eine Luxation subtalo ohne Einriß des Ligamentum interosseum oder ohne Einknickung des Talus überhaupt vorkommen kann, erscheint uns fraglich. Beide Momente dürften gleichwertig sein.

Ähnlich wie bei den einfachen Luxationen erfolgt der Mechanismus bei den durch Talusfraktur komplizierten. Günzerichs Kranker (er kam erst 6 Monate nach dem Unfall in klinische Behandlung) fiel von einem Gerüst zunächst auf die Füße und stürzte dann zu Boden, ob nach vorn, seitwärts oder hinten ist nicht erwähnt.

Sick konnte von seinem Patienten nur eruieren, daß er mehrere Stockwerke herabgefallen sei. Wie er aufschlug, war nicht zu ermitteln.

Genauere Angaben machte Mailland: Fall 8 m tief von einer Leiter auf die Fußsohlen; dann vornüber, sodaß die Füße auf die Beine gebeugt wurden.

Vergleichen wir hiermit die Angaben unseres Kranken, so ist die Erklärung etwas schwierig zu geben. Er will gestolpert und auf die linke Seite gefallen sein. Der nachstürzende Sand sei auf den rechten Fuß gerollt, den er nur mühsam seitwärts nach links habe herausziehen können. Wenn seine Beschreibung zutrifft, so kann ich mir den Hergang nur so erklären, daß er auf der linken Seite lag, daß der Fuß rechts durch Sandmassen fixiert war, und daß, bei dem gewaltsamen Versuch sich aufzurichten, der Unterschenkel nach dem Fuß hingebeugt wurde, das Lig. interosseum zerriß, der Talus außerdem brach und infolgedessen der Fuß leicht nach vorn gleiten konnte.

Die Diagnose ist nicht immer leicht zu stellen. Die anfängliche Schwellung verdeckt häufig das charakteristische Bild. Da der Talus ja im Zusammenhang mit dem Unterschenkel geblieben ist, so muß Beugung und Streckung im Talocruralgelenk möglich sein, wenn sie auch schmerzhaft ist. Das, was am meisten und zuerst in die Augen fällt, ist, daß der ganze Fuß nach vorn verschoben erscheint. Die Fersenexcavation fehlt, der Proc. posterior des Calcaneus bildet die direkte Fortsetzung der Konturlinie des Unterschenkels, die Höhlungen zu beiden Seiten der Achillessehne sind verschwunden, der Vorderfuß erscheint verlängert, der Unterschenkel gewissermaßen herabgesunken. Der Fuß zeigt keine seitlichen Deviationen, die Schmerzhaftigkeit ist relativ gering. Nach vorn von der Tibia fühlt man zuweilen einen abnormen Vorsprung, entweder dem einen Bruchstück des Talus angehörend, oder dem Calcaneus. Die Verlängerung des Fußabschnittes vor den Malleolen — sie bildet ein wirklich brauchbares Merkmal — dokumentiert sich am besten durch Messung. Man mißt von der Malleolenspitze bis zur großen Zehe und vergleicht mit der gesunden Seite.

Die Diagnose ist in der Jetztzeit ganz wesentlich durch die Röntgenaufnahme erleichtert; vor allem ist letztere uns wertvoll, wenn der

Talus mit gebrochen ist. In unserem Fall war die Diagnose schon durch den zuerst behandelnden Arzt gestellt worden. Die Fälle von Parise, Petit, Planteau und Sick stammen noch aus der Vor-Röntgen-Ara, Günzerich und Mailland konnten ihren erhobenen Refund durch die Röntgenaufnahme bestätigen. In Günzerichs Fall ergab sich eine Fraktur des Talushalses, die Bruchstücke waren auseinandergewichen, der Kopf etwas seitwärts vorgeschoben und so Verknöcherung eingetreten. Der Fuß war dabei subtalo nach vorn luxiert.

Mailland gibt an, daß die Bruchlinie des Talus vom hinteren Teil der Unterfläche des Knochens in einer leicht schrägen Linie nach vorn und oben verlaufen wäre. Eine Abbildung hat er nicht beigegeben. Trotz der schräg verlaufenden Bruchlinie ist er der Ansicht, daß es sich um eine Horizontalfraktur des Talus handelte, sodaß das obere Bruchstück Zusammenhang mit dem Unterschenkel behielt, und das untere, bezw. antero-inferiore Zusammenhang mit dem Calcaneus und dem, wie er annimmt, unversehrten Lig. interosseum.

Was die Prognose betrifft, so dürften wenige Worte genügen. Bei frischen Fällen ist stets, wenn keine Komplikationen eintreten, auf gutes funktionelles Resultat zu rechnen, bezw. auf Restitutio ad integrum. Bei veralteten Fällen läßt sich natürlich kein prinzipielles Urteil fällen, sondern es muß von Fall zu Fall entschieden werden. Bekommt man den Verletzten wenige Tage nach dem Unfall zur Behandlung, so wird man zunächst Reposition in Narkose versuchen. Haben sich keine Weichteile interponiert, so kommt man allein durch starke Dorsalflexion zum Ziel. Mailland, Petit, Sick und Planteau konnten z. B. so reponieren. Ist schon längere Zeit seit dem Unfall verflossen und gelingt die unblutige Reposition nicht, so ist es wegen der funktionellen Störungen wohl stets geboten, in Blutleere die Bruchstelle, bezw. die Luxationsstelle freizulegen, das Hindernis zn entfernen und zu reponieren, wie wir es tun mußten. Die Wunde wird primär vernäht. In ganz veralteten Fällen muß der Talus exstirpiert werden, wie es Küster in dem Fall von Günzerich tun mußte.

## Literaturverzeichnis.

1) Adler, Statistische Zusammenstellung der in der Münchener chirurgischen Klinik in den Jahren 1893—1900 zur Beobachtung gekommenen traumatischen Luxationen. Inaug.-Diss. München 1902.

2) Bardeleben, Luxatio subtalo. Verhandlungen der freien chirurgischen Vereinigung. Berlin, 2. Juli 1888.

3) Bertelsmann, Über einen Fall von Luxatio pedis subtalo nach hinten und innen. Deutsche Zeitschr. f. Chirurgie. 69. Bd. 1903.

4) Broca, Mémoire sur les luxations sousastragaliennes. Mémoire de la société de chirurgie. Paris 1853. p. 566.
5) Bouvart, Diagnostic et traitement des luxations sousastragaliennes. Thèse de Paris. 1898.
6) Desprès, Luxation sous astragalienne en dedans. Gazette des hôpitaux. 1872. Nr. 90.
7) Deutschmann, Luxationen im Bereich des Talus. Inaug.-Diss. Leipzig 1902.
8) Gelly. Luxation sous astragalienne. L'union. 1868. No. 61.
9) Gosselin, Luxation sousastragalienne du pied en dedans. Gazette des hôpitaux. 1872. No. 17.
10) Graff, Seltene Luxationen des Fußes und Kniegelenks. Bruns' Beiträge. 1898. 21. Bd.
11) Günzerich, Ein Fall von Talusfraktur. Inaug.-Diss. Marburg 1901.
12) Gurlt, Beiträge zur vergleichenden anatomischen Pathologie der Gelenkkrankheiten. 1853.
13) Hancock, On dislocation of the astragalus with the lower ends of the tibia and the fibula inwards. The Lancet. 1884. Vol. I. p. 93 and Vol. II. p. 35.
14) Hemming, The Lancet. 2. Jan. 1877.
15) Henke, Die Luxationen der Fußwurzel. Zeitschr. f. rationelle Medizin. 1857. III. Reihe. 2. Bd. S. 189.
16) Derselbe, Handbuch der Anatomie u. Mechanik der Gelenke. 1863. S. 250.
17) Hildebrand, 2 Fälle von Luxatio pedis subtalo. Bruns' Beiträge. 1901. 30. Bd.
18) Hoffa, Fracturen und Luxationen. 1904.
19) Hopkins, Dislocation of the os calcis and scaphoid from the astragalus. Annals of surgery. May 1899.
20) Höppner, Ein Fall von Luxatio pedis (subtalica externa) complicata. Exstirpatio tali. Heilung. Petersburger med. Wochenschr. 1881. Nr. 24.
21) Lossen, Die Erkrankungen der unteren Extremität. Deutsche Chirurgie.
22) Hulke, Medical Times and Gazette 1876. Oktober 21. p. 461.
23) Huth, Über Luxatio subtalo. Inaug.-Diss. Berlin 1888.
24) Kaufmann, Veraltete Luxation des rechten Fußes nach hinten außen in den Gelenken zwischen Talus und Calcaneus und zwischen Naviculare und den Keilbeinen. Zentralbl. f. Chirurgie. 1888. S. 369.
25) MacCormac, On subastragaloid dislocation of the foot. St. Thomas hospital reports. 1873. 3. Bd.
26) MacDonnell, Simple and complete Dislocation of the astragalus from the os calcis and navicular bone etc. The Dublin journal of medical science. 1839. vol. 14.
27) Mailland, Fracture horizontale de l'astragale avec luxation du pied en avant. Gazette des hôpitaux. 1900. No. 144.
28) Malgaigne, Traité des fractures et des luxations. 1855. p. 1030.
29) Monad, Luxation sous astragalienne. Bulletin et mémoire de la société de chirurgie de Paris. 1902. No. 6.
30) Nélaton, Pathologie chirurgicale. 1847. 2. Bd. p. 483.
31) Derselbe, Bulletin de la société anatomique de Paris. 1835. p. 38.
32) Parise, Sur les luxations antérieurs du pied et en particulier sur une nouvelle espèce de ces luxations, celle du pied en avant de l'astragale. Annales de chirurgie. 1845. p. 467.

33) Petit, Luxation sousastragalienne en avant. Gazette hebdomadaire de médicine et de chirurgie. 1874. 15. Mai.
34) Pick, A case of subastragaloid dislocation in which reduction had boen effected by a somewhat novel method and a satisfactiory result obtained. Medical Times and Gazette. 7. Febr. 1880 p. 160.
35) Planteau, Note sur un cas de luxation sousastragalienne en avant. Gazette médicale de Paris. 1879. No. 20.
36) Pollock, Cases of dislocation of the os calcis and scaphoid from astragalus. Medico-chirurgical transactions. No. 42. 1859. p. 39.
37) Quénu, Luxation sousastragalienne en avant et en dehors. Le progrès médical. 1883. p. 187.
38) Derselbe, Les luxations sousastragaliennes en avant et en dehors. Le progrès médical. 1894. No. 22.
39) Derselbe, Luxations sousastragalienne. Gazette médicale de Paris. 1894. p. 253.
40) Richet, Luxation sousastragalienne. Gazette des hôpitaux. 16 Mai 1871. No. 58.
41) Rivington, Subastragaloid dislocation of the right foot outwards, with displacement of the astragalus; removal of the astragalus. The Lancet. 2. Juli 1887. p. 15.
42) Sick, Zur Casuistik der Verletzungen des Talus. Berliner klin. Wochenschr. 1892. p. 581.
43) Sinnigen, Über Luxatio subtalo. Inaug.-Diss. Berlin 1872.
44) Suin de Boutemard, Über die Luxatio pedis subtalo. Inaug.-Diss. Greifswald 1885.
45) Verneuil, Luxation et fracture de l'astragale. Résection des malléoles, extraction de l'astragale. Guérison. Bulletin de la société anatomique. 1872. p. 492. Tome 17.
46) Waeckerling, Zur Casuistik interessanter Fracturen. Langenbecks Archiv. I. S. 482.

# XL.

## Beitrag zur Lehre von dem Adamantinom.

Von

Dr. **M. Matsuoka,**

früherem Assistenten an der chirurgischen Klinik der Universität Tokyo.

(Mit 4 Abbildungen.)

Vor drei Jahren exstirpierte ich einen Unterkiefertumor von einem 25jährigen Patienten in der unter meiner Leitung stehenden chirurgischen Abteilung der medicinischen Academie Saiseigakusha Tokyo. Das Interesse meines Falles, von den klinischen Eigentümlichkeiten abgesehen, liegt in der histologisch charakteristischen Struktur der Geschwulst, über die bis jetzt nicht viel berichtet worden ist. Das nötigte mich, meinen Fall unseren Fachkollegen bekannt zu machen.

Vor fünf Jahren bemerkte der Patient eine diffuse, leicht auftreibende Anschwellung in der mittleren Partie des linken Unterkieferkörpers ohne subjektive Beschwerden. Anfangs blieb die Größe der Anschwellung stationär; im Laufe des letzten Jahres begann die Anschwellung sich zu vergrößern, und erst in den letzten 3 Monaten wuchs diese ziemlich rasch an. Bei der Untersuchung bemerkt man eine circumscripte Anschwellung in dem linken Unterkieferkörper. Die Weichteile des Gesichts an der angeschwollenen Stelle sind nach außen aufgetrieben und gespannt; es findet sich keine Hyperämie und kein Ödem. Die den Tumor bedeckende Gingiva sind stark nach außen und innen aufgehoben; in einigen Stellen liegen die Geschwüre auf tief verlaufenden, eitrig secernierenden Fistelgängen. Die Zähne der betreffenden linken Unterkieferhälfte hinten vom zweiten Molarzahn vorn bis zum Eckzahn gingen total verloren; die ganze Unterkieferhälfte der linken Seite ist spindelförmig angeschwollen. Ihre äußere und innere Wand ist papierdünn; bei der Palpation fühlt man hier und da deutliches Pergamentknistern. An einigen Stellen ist die dünnwandige Knochenschale durch feste Tumormasse perforiert; an anderen finden sich periostitische Knochenwucherungen, die höckerige Oberfläche erzeugen. Der Tumor, von elastischweicher Konsistenz, ist von einer festen Bindegewebskapsel vollständig umschlossen, mit Ausnahme von einigen Fistelgängen. Der Tumor ist fast hühnereigroß. Er zeigt nirgends Drüsenmetastase. Die Operation wurde unter der Chloroformnarkose ausgeführt. Nach der Spaltung eventuell der Ablösung der den Tumor bedeckenden Weichteile wurde ein großes Stück

von der Knochenschale auf der äußeren Seite des linken Unterkieferknochens herausgemeißelt. Die Kapsel der Geschwulst zeigte feste Verwachsung mit der inneren Fläche der Knochenschale und war ziemlich schwer von dieser zu trennen. Mittelst des scharfen Raspatoriums löste ich die Kapsel des Tumors von der Knochenschale ab, dann wurde die Geschwulst in toto herausgenommen. Nach exakter Blutstillung wurde eine plastische Operation mit dem gestielten Knochenperiostlappen ausgeführt, um den zu großen Defekt zu ersetzen. Die Weichteile wurden durch aseptische Seidenfäden zusammengenäht. Nach 5 Wochen war die Heilung tadellos.

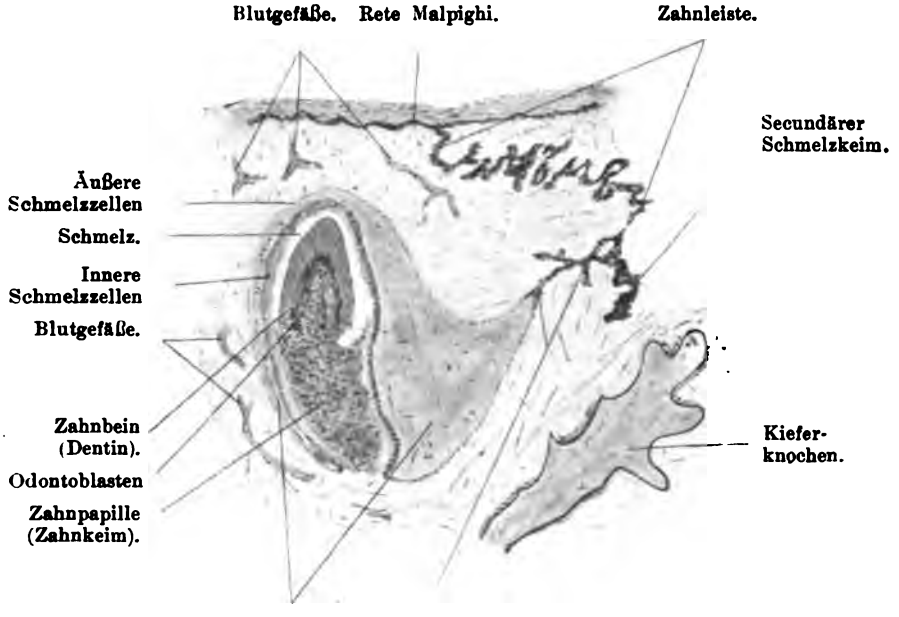


Frontalschnitt durch den Schneidezahn eines normalen menschlichen Fötus.
Fig. 1.

Makroskopisch zeigt die Tumormasse einen undeutlichen lappigen Bau von weicher Konsistenz mit derber, fibröser Kapsel umschlossen. Zum Zwecke der mikroskopischen Untersuchung fixierte ich die Gewebsstückchen vom peripheren und zentralen Teile dieser Geschwulst in 10 proz. Formalinlösung und auch in Zenkerscher Flüssigkeit. Auswässerung, Alkoholnachhärtung und Paraffineinbettung geschahen wie gewöhnlich. Zur Färbung wurden Muchämatein, S-Fuchsinpikrinsäure, Eisenhämatoxylin nach Heidenhain, 2 proz. Osmiumsäurelösung, 3 proz. Chromsäurelösung und polychromes Methylenblau verwendet. Mikroskopisch zeigt das Geschwulstparenchym einen drüsenartigen Bau mit dem sehr lockeren zellenreichen Bindegewebsstroma. Die Geschwulstkapsel ist nicht sehr dick und besteht aus parallel verlaufenden Bindegewebsfasern mit einer geringen Zahl von Blutgefäßen versehen. Bei der Färbung in Resorcin-Fuchsin- oder Orceïn-

lösung kommen keine elastischen Fasern im Kapselgewebe zum Vorschein. Zwischen den Bindegewebsfasern sind die den Sehnenzellen ähnlichen Elemente parallel eingelagert; diese sind bald sternförmig, bald spindelförmig, bald polymorph mit schmalen, nach beiden Enden verlängerten feineren, oft korkzieherartig gebogenen Ausläufern versehen. Die auf obenerwähnte Weise gebildete, sehnig aussehende Kapsel ist von dem eigentlichen Geschwulstparenchym ziemlich scharf konturiert. Das letztere besteht aus zierlichen, fein verästelten, soliden Epithelzügen und zellenreichem Bindegewebsstroma. Auf der Schnittfläche des peripheren Geschwulstteiles sind die Epithelzapfen klein und vielfach verästelt mit sehr zellenreichem Stroma. Nach dem zentralen Teile des Geschwulstparenchyms zu vermehrt der

Zirkulär verlaufendes, homogenisiertes Bindegewebe.

Schema der Schnittfläche der ganzen Geschwulst.

Fig. 2.

Epithelzapfen sein Kaliber mit reduzierter Verästelung. Auf der Schnittfläche der Epithelschläuche zeigt sich, daß ihre periphere Lage von hochzylindrischen, dicht aneinandergereihten, bald ein-, bald mehrschichtigen Epithelien besteht. Die Epithelkerne, deren Grenze gegen das Zellprotoplasma scharf conturiert ist, zeigen bald länglich ovale, bald an beiden Enden abgerundete zylindrische Form. Der Kern enthält reichliche Menge von Chromatinkörnern in ihrem Innern und liegt an dem gegen das Zentrum des Epithelschlauches gerichteten Teile der Zelle. Der periphere, kernlose, dem Bindegewebsstroma zugekehrte Teil des Zylinderepithels zeigt sich bald homogen, bald leicht granuelert; er bildet einen hellen Protoplasmasaum durch Aneinanderreihung der kernlosen Teile der Epithelien. Im Zellleibe der Zylinderzellen befinden sich bald rundliche, bald ovale, bald polymorphe helle Lücken mit dem Sekretstropfen ähnlichen Aussehen. Das Zentrum des Epithelschlauches ist mit großen polygonalen, meistens geflügelten Bindege-

webszellen versehen, ihr Kern zeigt eine bald rundliche, bald ovale Form und ist sehr chromatinreich. Die Kerngrenze gegen das Zellprotoplasma ist ziemlich deutlich conturiert. Die feineren Ausläufer der einander benachbarten Epithelien kreuzen sich netzartig. Zwischen diesen bemerkt man verschiedenartig gestaltete helle Lücken. Manchmal confluiert das Protoplasma einer Zelle mit dem der benachbarten und bildet eine größere Protoplasmamasse, während der Kern unverändert bleibt. Bei der Muchämateinfärbung ist die Mucinreaction sowohl in dem Zellleib, als auch in der metamorphosierten Protoplasmamasse negativ. In der peripheren Lage des relativ jüngeren, kleineren Epithelzapfens bemerkt man sehr zierliche,

Schnittfläche des peripheren Teils der Geschwulst. Vergrößerung 130 (Leitz).

Fig. 3.

schlanke, dicht stehende, bald ein- bald mehrschichtige, durch Hämateïn oder Muchämateïn deutlich gefärbte Epithelzellen mit länglichen, feinen schmalen Kernen. Der zentrale Teil des letzterwähnten Epithelschlauches besteht aus dicht gedrängten, protoplasmaarmen, unregelmäßig gestalteten, kleineren Zellen mit großen, chromatinreichen Kernen; hier fehlt dem Zellleib die helle Lücke, die in dem zentralliegenden des etwas älteren Epithelzapfens reichlich vorhanden ist. Die oben erwähnten Bilder der Epithelgebilde sieht man besonders schön und deutlich bei der Färbung in Muchämateïnlösung. Jeder Epithelzapfen ist in dem kernarmen, bald zirkulär verlaufenden, bald büschelförmig gebundenen, feinen Fibrillen eingeschlossen. Dieses fibrilläre Gewebe entspricht ganz der Membrana propria eines Drüsenalveolus und ist nach v. Gieson besonders deutlich gefärbt. Das Stroma besteht aus verschieden gestalteten, reichlichen Bindegewebszellen und netzartig gekreuzten feinen Fasern in sehr lockerer Verbindung. Die Zellen sind bald sternförmig, bald

spindelförmig, bald polymorph mit feinen, langen Ausläufern versehen; der Kern zeigt sich polymorph und ist chromatinreich. Das Stroma ist im ganzen sehr gefäßarm.

Es handelte sich um einen langsam wachsenden, abgekapselten, hühnereigroßen Tumor im Innern des linken Unterkieferknochens bei einem 25jährigen Manne. Nach des Exstirpation des Tumors war die Wunde per primam geheilt; zwei Jahre lang bekam der Patient kein Reci-

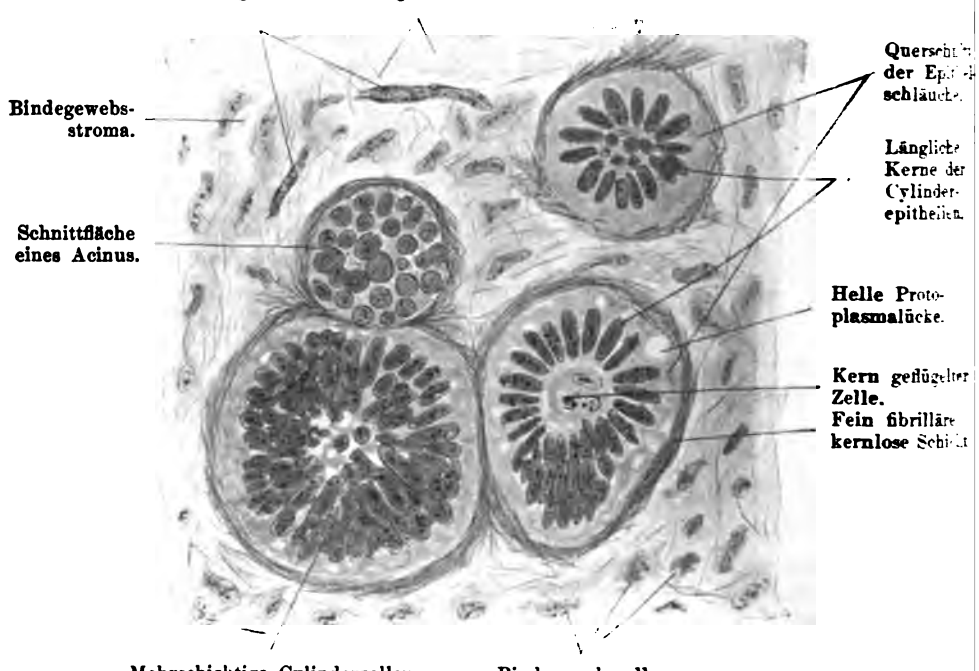


Schnittfläche des peripheren Teils der Geschwulst. Vergrößerung 600 (Leitz).
Fig. 4.

div. Der Tumor ist klinisch und makroskopisch gutartig. Histologisch ergibt sich, daß die drüsenartig gebauten Epithelgebilde in einem lockeren, zellenreichen Bindegewebe eingelagert sind. Bei flüchtiger Betrachtung ähnelt dieser Tumor einem Drüsenkrebs. Der Hauptunterschied ist, daß der erstere klinisch von gutartiger Natur ist und histologisch keinen atypischen Bau mit selbständigem Wachstum der Geschwulstelemente zeigt. Die Struktur des Epithelzapfens erscheint teils acinös, teils tubulös. Die äußere Schicht des tubulösen Zapfens besteht aus hochzylindrischen Zellen, deren kernloser Teil dicht an

der Basalmembran liegt. Diesen letzterwähnten Befund bemerken wir niemals bei Karzinom und Adenom. Bei beiden letzten ist der kernlose Teil des Zylinderepithels gegen das Lumen zu gelegen. Vergleichen wir den histologischen Befund meines Falls mit dem des Zahnschmelzes auf dieser Entwickelung des Embryonallebens, so ergibt sich, daß die Struktur der Epithelien vollständig analog ist. Die hochzylindrischen Zellen entsprechen den inneren Schmelzzellen, während im zentralen Teile des Epithelschlauches die verschieden gestalteten, mit flügelartigen Fortsätzen versehenen Zellen von der Form der Schmelzpulpa liegen. Bei der Färbung in Osmiumsäure oder Chromsäurelösung konnte ich die Schmelztropfen im Zellleib des Zylinderepithels nicht finden, welche Spee im embryonalen Schmelzepithel nachgewiesen hat.

Die im vorliegenden Falle beschriebenen Befunde sind bereits teils histologisch, teils klinisch beschrieben worden von Massin, Malassez, Kruse und vielen anderen. In allen diesen Fällen gibt die Geschwulst ein gut charakterisiertes Bild vom Bau des Schmelzorganes. In den meisten Fällen entwickelt sich diese Geschwulst in jüngeren Lebensjahren und zwar in der Zeit vom 6. bis 30. Jahre; jedoch hat man diesen Tumor sowohl beim Neugeborenen (Massin) als auch bei älteren Leuten, z. B. bei einem 48Jährigen (Gerken) beobachtet.

Die langsame, ohne Schmerzen und anderweitige Beschwerden allmählich zunehmende Entwickelung des Tumors, der innerhalb des Kieferknochens sitzt mit ausgesprochener Neigung, die innere und äußere Fläche des Kieferknochens vorzutreiben, ist in meinem Fall dieselbe wie in vielen anderen. Der weitere Verlauf zeigt die Gutartigkeit dieser Geschwulst. Das veranlassende Moment der Tumorentwickelung ist unklar; man hat es einmal als Entzündung oder Trauma betrachtet ohne sicheren pathologisch-anatomischen Beweis. In vielen Fällen ist dieser Tumor cystisch (Haasler, Becker usw.), jedoch auch solid wie in meinem Falle. Bei der Vergleichung der ganzen Literatur findet man verschiedene Übergangsstufen zwischen soliden und multilokulären Formen.

König nannte diese letzteren follikuläre Cystoide. Bei meinem Falle besteht der Tumor ausschließlich aus Epithelzapfen und Bindegewebsstroma, die Cyste ist nirgends zu finden; jedoch finde ich intra- und interzelluläre helle Lücken an vielen Stellen. Bezüglich der Genese dieser Epithelgeschwulst sind die Ansichten geteilt. Es fragt sich nun, ob dieser Tumor aus Schmelzzellen oder aus Schleimhautepithelien resp. Drüsenzellen der Mundhöhle stammt. Kolaczek schrieb, daß die ausgekleideten Epithelien der Cyste im Kieferknochen

von der Mundschleimhaut ausgehen. Büchtemann, Eve und Heath berichteten auch, daß das multilokuläre Cystom aus dem Zahnfleischepithel entstehen. Magitot unterstützt von zahlreichen casuistischen Untersuchungen, betrachtete die an der Cystenwand liegenden Epithelien als die abundanten zelligen Elemente des Schmelzorganes. Später bestätigte Falkson die Magitotsche Anschauung. Aus der histologischen Untersuchung durch Falkson ergibt sich, daß die Epithelien von Zylinder- und Sternform mit alveolärem Bau entweder von einem überzähligen Schmelzorgan oder von einem abnorm versprengten Schmelzkeim ausgehen. Malassez berichtete, daß diese Geschwulst aus dem zwischen Zahnanlage und Mundschleimhaut anliegenden Epithel, dem sog. Debris paradentaires entsteht. Das sind die Zahnleiste oder die Verbindungsbrücke, die sich beide zwischen Zahnanlage und Mundepithel in der Entwickelungszeit des Schmelzorganes befinden. Massin fand zwei gestielte, derbe epitheliale Tumoren in dem Zahnfleisch des Oberkiefers bei einem neugeborenen Kinde weiblichen Geschlechts. Die mikroskopische Untersuchung ergab, daß die epithelialen Elemente der beiden Geschwülste denen vom Schmelzorgan ähneln. Was den histologischen Befund bei meinem Falle betrifft, besteht der zapfenförmige Bau aus zylinder- und sternförmigen Zellen, die den Epithelien des embryonalen Schmelzorganes analog sind; es hat nichts gemein mit dem Bilde des Mundepithels. Durch den letzterwähnten Befund wissen wir, daß der Tumor bei meinem Fall mit dem sog. Adamantinom völlig übereinstimmt. Die Frage, ob das Schmelzepithel entweder von der Zahnleiste oder von der Verbindungsbrücke oder vom abnorm verlagerten Schmelzkeim ausgeht, ist bei meinem Fall schwer zu entscheiden.

## Literaturverzeichnis.

1) Graf Spee, Über die ersten Vorgänge der Ablagerungen des Zahnschmelzes. Anatomischer Anzeiger. 2. Jahrg. 1887.
2) Massin, Ein Fall von angeborenem Fpitheliom, entstanden aus dem Schmelzorgan. Virchows Archiv. 136. Bd, 1894.
3) Mallassez, Sur le rôle des débris épithéliaux paradentaires. Archives de Physiologie norm. et pathol. Serie III. Tome V.
4) Kruse, Über die Entwickelung cystischer Geschwülste im Unterkiefer. Virchows Archiv. 124. Bd.
5) Gerken, Zur Frage über die proliferierenden Cysten der Kiefer und Highmorshöhle. (Zitiert nach Massin.)
6) Haasler, Die Histogenese der Kiefergeschwülste. Langenbecks Archiv. 53. Bd.
7) Kolaczek, Ein cystisches Adenom des Unterkiefers. Archiv f. klin. Chir. 21. Bd.
8) Büchtemann, Cystom des Unterkiefers. Archiv f. klin. Chirurgie. 26. Bd.
9) Eve und Heath zitiert nach Albarran: Rev. de chir. 1888.
10) Magitot, Sur les tumeurs du périost dentaire. 1859. Gaz. des Hospit.
11) Falkson, Zur Kenntnis der Kiefercysten. Virchows Archiv. 76. Bd.

# XLI.

## Besprechungen.

Die Erkrankungen des Rückenmarks und der Medulla oblongata. Von Geh.-Rat Prof. Dr. E. v. Leyden und Prof. Dr. Goldscheider in Berlin. Zweite umgearbeitete Auflage. Verlag von Alfred Hölder in Wien. I. Allg. Teil 1902. 256 S. Preis Mk. 6. II. Spez. Teil 1904. 524 S. Preis Mk. 17.20.

Die zweite Auflage dieses zum bekannten Nothnagelschen Sammelwerk gehörigen Bandes ist an Umfang weit der ersten überlegen. Dies war in Anbetracht des enormen Anwachsens der neurologischen Litteratur und der in letzter Zeit gerade auf dem Gebiete der Nervenlehre vielfach hervorgetretenen prinzipiellen Neuerungen notwendig. Alle wichtigen Arbeiten sind kritisch verwertet, dies gilt in gleicher Weise für die rein theoretischen, wie für die Errungenschaften der Praxis. Der allgemeine Teil enthält in 6 Kapiteln Anatomie, Physiologie, allgemeine Pathologie des Rückenmarks, sowie Ätiologie, allgemeine Symptomatologie und Therapie der Medullaerkrankungen.

Der sehr viel umfangreichere spezielle Teil befaßt sich mit den krankhaften Veränderungen der Wirbel, Rückenmarkshäute und des Rückenmarks selbst. Der Abhandlung über die traumatischen Affektionen der Wirbel wie des Rückenmarks, die Wirbelcaries, die Spondylitis deformans in ihren Beziehungen zur Medulla wird in dem Werke ein breiter Raum gewährt. Die Chirurgie der Rückenmarkstumoren nimmt ein Kapitel für sich in Anspruch; wir finden hier ein vollständiges Litteraturverzeichnis der bisher operativ behandelten Fälle. So ist das Werk auch für den Chirurgen ein wichtiges Lehrbuch.

Der hervorragende Wert der I. Auflage des Leyden-Goldscheiderschen Werkes ist allgemein gewürdigt und anerkannt. Die II. Auflage gleicht in der Form der ersten, den Inhalt haben die Verfasser durch Berücksichtigung der neuen Litteratur bereichert und den Fortschritten der Wissenschaft angepaßt. Auch sie wird sicher bald dieselbe Verbreitung finden wie ihre Vorgängerin.

Baum-Kiel.

**Anzeigen literarischer Neuigkeiten**, welche der Redaktion zugeschickt worden sind:

Revue de Chirurgie. No. 8. Aout 1904.

Bérard et Leriche, Des sténoses tuberculeuses de l'intestin grèle chez l'enfant.

Dujarier, Du traitement des fractures récentes fermées par l'agrafage métallique (15 fig.)

Canbet, La tuberculose du coccyx (à suivre).

Lanz et Tavel, Bactériologie de l'appendicite (Suite et fin).

Julliard. De la valeur clinique de la courbe leucocytaire dans les maladies chirurgicales et en particulier dans l'appendicite (1 fig. Suite et fin).

F. Groß et G. Groß, Perforation d l'estomac par ulcère (Suite).

Mally et Richon, Contribution à l'étude des impotences fonctionelles consécutives aux traumatismes articulaires. Amyotrophies réflexes. Altérations des centres trophiques spinaux. Traitement des affections articulaires traumatiques (5 fig. Suite).

Archives provinciales de Chirurgie. No. 7. Juillet 1904.

Jeannel, Des ligatures et des sutures métalliques (2 fig.).

Mantel, Hémostase par scellement.

Monprofit, Un rétracteur pour les amputations des membres (5 fig.).

Villar, Des kystes glandulaires du pancréas (10 fig.).

Mantel, De la guérison de la cirrhose atrophique du foie par les paracentèses répétées et de l'inefficacité de la laparotomie simple.

Revue Française de Médecine et de Chirurgie. Nr. 31, 32.

Ichard, Traitement des cancers des premières voies respiratoires par l'adrénaline.

Achard et Paisseau, Sur quelques effets physiques de la rétention de l'urée dans l'organisme malade.

The St. Paul Medical Journal. Nr. 8. Aug. 1904.

Ferguson, Oration on surgery.

MacLaren, Prostatectomy and its results.

Bulletin of the Johns Hopkins Hospital XV. No. 158. May 1904.

Sampson, The relation between Carcinoma cervicis uteri and the bladder and its significance in the more radical operations for that disease.

Gilman, Two cases of multiple saccular aneurysms of the Aorta with rupture in the pericard.

Archives internationales de Chirurgie. Vol. I. Fasc. 6. publ. par Dr. Willems-Gand.

Julliard et Descoendres-Genève, Sarcome primitif de la synoviale du genou.

Ajello, de Meis et Parascandolo-Napoli, Epatotossina. Seconda serie di ricerche sulla insufficienza funzionale del fegato misurata collo crioscopia

Baum-Kiel.

---

Druck von J. B. Hirschfold in Leipzig.

ST

ST

17494